proLékaře.cz | 7.5.2024

Cervikální dystonie

Cervical dystonia

Souhrn

Cervikální dystonie je patrně nejčastějším typem fokální idiopatické torzní dystonie vůbec. Mimovolní dystonickou svalovou aktivitou jsou postihovány krční svaly v různé distribuci, a stav tak vede k dystonickým dyskinezím krku, které mají jako důsledek nápadné dystonické postavení hlavy. Onemocnění je v široké medicínské veřejnosti známo spíše pod názvem *spastická torticollis,* tak jak bylo popisováno v klasické neurologické literatuře. Nejčasteji postihovanými svaly jsou m. sternocleidomastoideus, m. splenius capitis, m. trapezius, m. semispinalis capitis a m. semispinalis cervicis, m. levator scapulae a mm. scaleni. Méně často jsou postihovány další krční svaly, jako jsou drobné svaly kraniocervikálního přechodu – mm. rectus occipitalis major et minor, m. obliquus occipitalis major et minor, m. multifidi a m. rotatores cervicis. Existuje nepřímá evidence, že se na dystonických dyskinezích krku mohou podílet i hluboké krční svaly, jako např. m. longus colli, tyto svaly však prakticky nejsou dostupné palpačnímu nebo EMG vyšetření. Na dystonické dyskinezi se mohou podílet i svaly infrahyoidní a suprahyoidní, z nich nejčastěji m. geniohyoideus a m. mylohyoideus. Svaly zapojené v dyskineze, vytvářejí dohromady tzv. svalový vzorec cervikální dystonie. Cervikální dystonie se manifestuje v zásadě ve čtyřech formách, které mají typický klinický obraz a odpovídají určitému svalovému vzorci. Dyskineze je však velmi variabilní a mohou existovat (a frekventně se také objevují) přechodné formy, vzniklé kombinací či vzájemným překrýváním čtyř základních. Tyto zmíněné základní formy jsou torticollis, retrocollis, laterocollis and antecollis. Klinická diagnostika plně vyvinutého syndromu cervikální dystonie není (pro svou typičnost) obtížná, naopak obtížnější je diferenciální diagnóza, při které je za pomoci řady paraklinických vyšetření nezbytné vyloučit sekundární dystonii, jejíchž příčin může být celá řada. Podrobné klinické mapování syndromu se provádí za použití EMG metod, ke kterým patří především jehlová EMG, polymyografie, analýza interferenčního vzorce a turns/amplitude analýza. Lékem volby cervikální dystonie je botulotoxin A, který je aplikován lokálně do svalů, zavzatých do dyskineze, a to na základě klinického a palpačního vyšetření nebo pod EMG kontrolou. Efekt léčby trvá většinou 3 měsíce, potom je nezbytné aplikaci opakovat. Léčba může být komplikována změnou svalového vzorce dystonie nebo tvorbou neutralizačních protilátek proti botulotoxinu A, potom je nutno opakovat celý elektrodiagnostický vyšetřovací protokol a k léčbě použít jiný sérotyp botulotoxinu.

Abstract

The cervical dystonia is probably the most frequently seen type of idiopathic torsion dystonia. In the case of cervical dystonia, the abnormal involuntary contraction affects neck muscles in different distribution. It leads to the dystonic dyskinesia of the neck, which results in the dystonic posture of the head. The disorder is widely known as „spastic torticollis", and has been described under this name in the classical neurological literature. The most frequently affected muscles are sternocleidomastoid muscle, splenius capitis muscle, trapezius muscle, semispinalis capitis and cervicis muscles, levator scapule muscle and group of scalene muscles. Less frequently are affected other neck muscles, particularly muscles of the cranio-cervical area: rectus capitis maior and minor muscles, obliquus capitis maior and minor muscles, multifidi muscles and rotatores capitis muscles. There exist an indirect evidence, that deep neck muscles, as for instance longus colli muscle, can participace on the dyskinesia. However, these muscles are actually not accessible for the palpation or electromyographic (EMG) examination. Suprahyoid and infrahyoid muscles can also participate on the dystonic dyskinesia, particularly geniohyoideus muscle and mylohyoideus muscle. Muscles, which are involved in the dyskinesia, form the so-called "muscle pattern" of cervical dystonia. Cervical dystonia manifests usually in four types, which have a typical clinical pattern, and which correspond to the particular muscle pattern: torticollis, retrocollis, laterocollis and anterocollis. Nevertheless, cervical dystonia is a variable syndrome, thus the combination or overlapping of these four types might be frequent. The clinical diagnosis of fully developed syndrome is (due to its typical clinical picture) relatively easy. On the other hand, the differential diagnosis is relatively difficult. It is necessary to exclude (using all accessible paraclinical examinations) all possible causes of secondary dystonia. To further map the clinical syndrome and its characteristics, it is necessary to use EMG methods. The needle EMG, polymyography, interference pattern analysis and turns/amplitude analysis are those which are the most helpful methods to describe the detailed characteristics of cervical dystonia. Treatment of choice of cervical dystonia is botulinum toxin A (BTX). The toxin is injected into the muscles involved in the dystonic dyskinesia, either on the basis of clinical examination and palpation or with EMG guidance. The treatment effect lasts usually up to three months, then the injection must be repeated. The treatment with BTX can be complicated by the change of muscular pattern of dystonia or development of neutralising antibodies against BTX. In such a case, the diagnostic process should be repeated and another serotype of BTX should be used for the further treatment.

P. Kaňovský
Neurologická klinika LF UP
a FN Olomouc

✉
doc. MUDr. Petr Kaňovský, CSc.
Neurologická klinika LF UP a FN Olomouc
I. P. Pavlova 6, 77520 Olomouc

Přijato k recenzi: 14. 5. 2007
Přijato do tisku: 18. 7. 2007

Recenzenti:
doc. MUDr. Martin Bareš, Ph.D.
Neurologická klinika LF MU
a FN U sv. Anny, Brno
doc. MUDr. Robert Jech, Ph.D.
Neurologická klinika 1. LF UK a VFN, Praha
MUDr. Stanislav Voháňka, CSC., MBA
Neurologická klinika LF MU a FN Brno

Klíčová slová

cervikální dystonie – torticollis – polymyografie – botulotoxin A

Key words

cervical dystonia – torticollis – polymyography – botulinum toxin A

proLékaře.cz | 7.5.2024

1. Fenomén dystonie

Dystonie, a to v jakékoliv své podobě, je jevem stále záhadným. Po posledních 3 desetiletích intenzivního výzkumu nadále víme jen to, že jde o syndrom, jehož podstatou je (zatím blíže nespecifikovaná) porucha v oblasti bazálních ganglií, patrně ve striatu. Jen přibližně se tuší, že se jedná o poruchu neurochemickou a že klíčovými transmitery jsou acetylcholin a dopamin. Stejně tak přibližně se tuší, že primární porucha bazálních ganglií ovlivňuje kortex a že teprve kortikální porucha je přímým původcem dystonické dyskineze. Ale celý koncept dystonie jako takové obsahuje řadu problémů, které nemají jednoduchá řešení.

Zásadním problémem je vlastní charakter dystonického pohybu. Klasicky byl pojímán jako důsledek mimovolní svalové kontrakce, která se objevuje zcela nezávisle na vůli postiženého a kterou nemocný nemůže nijak omezit. S větším zájmem o extrapyramidová onemocnění se však objevilo i nové chápání dystonického pohybu [1]. Současná představa předpokládá dystonický pohyb jako výsledek volního nebo automatického (podvědomého) motorického aktu. Nicméně, normální motorická činnost je u pacientů trpících dystonií znemožněna abnormální aktivací antagonistů, kokontrakcemi (tzv. doprovodnými kontrakcemi) neodpovídajících svalů, mnohdy antagonistů (tzv. šíření dystonické aktivity, neboli „dystonický spread"), a chybějící reciproční inhibicí svalů jiných [2]. Na konci takového motorického aktu je potom dystonický pohyb nebo dystonické postavení, které je výsledkem konečného vektoru abnormálně působících svalových sil. Při všech abnormalitách však nejde o chaotické kontrakce a dekontrakce – jde o děj vysoce organizovaný, ale aberantní. To, co lze u pacienta s dystonií pozorovat, nejsou prosté abnormální svalové záškuby nebo kontrakce, jako např. u myoklonu, ale komplexní, vysoce organizovaná dyskineze, která jen nerada mění svůj charakter. Na základě jaké poruchy v motorickém systému takto chápaná dystonická dyskineze vzniká, není dosud zcela jasné. Jedna z hypotéz předpokládá rozhodující účast somatosenzorického systému na vzniku dystonie [3–7]. Tato účast je vysvětlována takto: motorický alfa-systém, tj. primární motorický kortex a kortikospinální dráha, je u pacientů s dystonií intaktní, jak bylo opakovaně prokázáno neurofyziologicky a metodami zobrazujícími struktury CNS, jako jsou transkraniální magnetická stimulace, MRI a PET a sofistikovaný SPECT [8–11]. Důležitou roli hraje i intaktní gama-systém, protože každý motorický akt je výsledkem souhry alfa-systému a gama-systému, a porucha v jeho koordinaci nutně vede k motorickým abnormalitám. Je známo, že gama-systém je silně ovlivňován aferentními somatosenzorickými synapsemi. Jeho aktivace může být abnormální a nekorelovaná s aktivací alfa-systému v závislosti na somatosenzorických poruchách. Nejznámějším důkazem účasti somatosenzorického systému v mechanizmu dystonie je existence tzv. „geste antagoniste" u pacientů trpících dystonií, t.j. fenoménu, kdy postižený jen lehkým dotekem některé specifické části těla dokáže dystonické symptomy dočasně ztlumit [3]. Stejným důkazem je již dlouho známá léčba dystonie a jiných dyskinezí aplikací lokálních anestetik do dystonických svalů [4] a dystonie, vznikající při reflexní sympatické dystrofii; dalším důkazem může být i vznik dystonie po periferním traumatu. Abnormální interakce gama-systému a somatosenzorického systému sama o sobě však zřejmě dystonii nezpůsobuje, je spíše jen jedním z projevů dystonické poruchy. Není tímto způsobem totiž možno vysvětlit vznik tzv. „task-specific" dystonií, t.j. dystonických poruch, které se objevují pouze když nemocný vykonává určitou vysoce specializovanou činnost. Patrně těžko by bylo možné obhájit koncept stereotypní abnormální somatosenzorické aferentace, která nastává pouze při specifické motorické aktivitě a nenastává při činnosti vykonávané stejnými efektory stejně specializovaně, pouze nepatrně odlišně. Proto byl nadále hledán původ dystonické poruchy i jinde, v dalších částech CNS a tzv. motorických okruhů.

Podle současné představy je motorický akt iniciován spuštěním motorického programu, který je předtím vybrán z tzv. motorické paměti. Které struktury jsou substrátem motorické paměti a motorického programování není dosud zcela jasné, patrně jde o premotorické oblasti frontálního laloku. Motorický program je aktualizován a upraven v extrapyramidových motorických okruzích, přímém a nepřímém [7]. Zde se velmi významně na procesu podílí právě putamen (kam je hypotetický centrální generátor dystonické poruchy často umísťován). Specifickou aktivitu putaminálních neuronů v této fázi tvorby pohybu již přesvědčivě prokázaly animální i humánní studie. Samotný výkon pohybu je pak iniciován z primárního senzomotorického kortexu. Motorický akt je kontrolován zpětnovazebnými somatosenzorickými mechanizmy. Každý jedinec si během ontogeneze a dalšího života vytváří řadu stereotypních motorických programů, generujících stereotypní pohyby, tzv. rutin. Je pravděpodobné, že stejně se vyvíjejí i specifické podprogramy, tzv. subrutiny, které slouží ke generování velmi často užívaných vysoce specializovaných pohybů [4]. Patrně jak rutiny, tak subrutiny jsou užívány jako části programů při programování pohybů. Rutinu lze chápat jako motorický program již specifický pro určité efektory (např. drobné pohyby ruky, otáčení krku, pohyby obličejového svalstva), subrutinu pak jako motorický program specializovaný pro určitou činnost těchto efektorů s přesně určenou funkcí (např. hra na určitý hudební nástroj, psaní tužkou nebo perem, psaní na stroji, vestibulokolické posturální reflexy, otáčení krku v závislosti na sledovacích pohybech očí, mimické pohyby s určitým emočním obsahem – smích, smutek atd). Dystonická dyskineze potom může být výsledkem chybného zařazení subrutiny nebo zařazení fragmentované rutiny do aktuálního motorického programu volního nebo automatického pohybu, který je pak vykonán přesně podle tohoto aberantního programu. Je-li potom stejným programem řízen jak alfa-systém, tak i gama-systém, snadno dochází k jejich nekoordinované akci, a tím k narušení obvyklého senzomotorického zpětnovazebního mechanizmu. Jednoznačný důkaz pro tuto koncepci bohužel dosud nemáme. Je však v souhlase s představou přímého a nepřímého motorického okruhu, tvořeného hlavně bazálními ganglii [7], v kterých probíhá řazení motorických programů a jejich aktualizace vzhledem k plánovanému pohybu a prostředí, ve kterém má být proveden. Tato celková podoba koncepce je potom v souhlasu s patologickými nálezy a CT či MRI nálezy u sekundárních a MRI nálezy u idiopatických dystonií (viz dále), kde jsou léze nacházeny právě v oblasti bazálních ganglií. Existuje řada aktuálních neurofyziologických

proLékaře.cz | 7.5.2024

Obr. 1. Torticollis. Typický klinický obraz při mimovolním stáčení hlavy směrem doprava.

Obr. 2. Laterocollis. Typický klinický obraz při deviaci hlavy doprava a současném mírném stáčení doleva.

Obr. 3. Retrocollis. Typický klinický obraz pří retroflexi krční páteře a současném stáčení hlavy doleva.

pozorování, jejichž výsledky popsanou koncepci vzniku dystonické dyskineze podporují. Opakovaně byla například zjištěna defektní reciproční inhibice při vyšetření svalů na předloktí u pacientů s fokálními i segmentálními formami dystonie. Právě tato porucha je výsledkem dyskoordinace alfa- a gama-systému [12–14]. Obdobná defektní nebo chybějící reciproční inhibice svalové aktivity je zjišťována při polymyografických vyšetřeních svalů působích dystonické stáčení u torticollis [15]. Defektní reciproční inhibice je v současné době uznávaným neurofyziologickým kriteriem přítomnosti dystonické poruchy. Porucha inhibice v jiné etáži CNS je u pacientů s dystonií pravidelně zjišťována při vyšetření blink-reflexu, v tomto případě jde o poruchu inhibice polysynaptických kmenových reflexů. Zřejmou poruchu kortikální signalizují výsledky vyšetření dalších neurofyziologických modalit u pacientů s dystonií. Největšímu zájmu se v poslední době těšily abnormality vrcholu N30 nebo komplexu P22/N30 při vyšetření somatosenzorických evokovaných potenciálů n. medianus. Opakovaně bylo zjišťováno zřetelné zvýšení amplitudy těchto vrcholů u pacientů trpících dystonií oproti hodnotám zjišťovaným u zdravé populace [16–20]. Abnormality byly také nalezeny při vyšetření MRCP (movement-related cortical potential, tzv. Bereitschaftpotential), kdy bylo zjištěno (opět oproti hodnotám u normálních zdravých jedinců) zvýšení amplitudy tzv. komponent BP i NS tohoto potenciálu, nebo izolované snížení amplitudy komponenty NS [21]. Abnormalita DC-potenciálu CNV byla u dystonických pacientů prokázána zcela přesvědčivě a lateralizace této abnormality (zvýšení amplitudy DC shiftu) dokonce respektovala stranu stáčení u pacientů s torticollis [22]. Dále byla zjištěna defektní nebo chybějící kortiko-kortikální inhibice při vyšetření transkraniální magnetickou stimulací, byl-li aplikován párový stimulus v oblasti motorického a premotorického kortexu [23–25]. Všechny tyto výsledky pak dohromady dávají obraz abnormality, která postihuje více etáží CNS včetně kortexu, ale ponechává tyto etáže strukturálně intaktní. Podporují zřetelně představu dystonie jako aberantně organizovaného pohybu, volního nebo automatického původu, který je přitom však bezchybně proveden. O volním původu dyskinezy nebude zřejmě pochyb u tzv. task-specific dystonií. Diskutabilnější je charakter dystonií, klasicky pojímaných jako mimovolní, tj. nejčastějších fokálních dystonií: idiopatického blefarospazmu, torticollis nebo spastické dysfonie. I tyto formy jsou však zřejmě původně volního (i když automatického) původu. Jedná se patrně o dystonickou formu nejčastěji prováděných pohybů, které jsou kompletně a trvale zautomatizovány: mrkání, otáčení hlavy nebo pohybu svalů laryngu při vytváření hlasu. Všechna výše uvedená pozorování pak ukazují, že dystonie není poruchou vzniklou izolovaně v některém ze systémů CNS, ale poruchou komplexní organizace motorického děje, na které se podílí řada struktur, tvořících motorický systém ve všech etážích CNS [19, 26].

2. Cervikální dystonie

Cervikální dystonie je patrně nejčastějším typem fokální idiopatické torzní dystonie vůbec [27]. Mimovolní dystonickou svalovou aktivitou jsou postihovány krční svaly v různé distribuci, a stav tak vede k dystonickým dyskinezím krku, které mají jako důsledek nápadné dystonické postavení hlavy. Onemocnění je v široké medicínské veřejnosti známo spíše pod názvem *spastická torticollis*, tak jak bylo popisováno v klasické neurologické literatuře [28–34], ale v současné době upřednostňujeme termín cervikální dystonie.

2.1. Klinická manifestace cervikální dystonie

Nejčasteji postihovanými svaly jsou m. sternocleidomastoideus, m. splenius capitis, m. trapezius, m. semispinalis capitis a m. semispinalis cervicis, m. levator scapulae a mm. scaleni. Méně často jsou postihovány další krční svaly, jako jsou drobné svaly kraniocervikálního přechodu – mm. rectus occipitalis major a minor, m. obliquus occipitalis major a minor, m. multifidi a m. rotatores cervicis. Existuje nepřímá evidence, že se na dystonických dyskinezích krku mohou podílet i hluboké krční svaly, jako např. m. longus colli, tyto svaly však prakticky nejsou dostupné palpačnímu nebo EMG vyšetření. Na dystonické dyskinezi se mohou podílet i svaly infrahyoidní a suprahyoidní, z nich nejčastěji m. geniohyoideus a m. mylohyoideus. Svaly, zapojené v dyskineze, vytvářejí dohromady tzv. „svalový vzorec" cervikální dystonie. Podle toho, o jaký vzorec se jedná, potom vypadá výsledná dyskineza. Cervikální dystonie se manifestuje v zásadě ve 4 formách, které mají typický klinický obraz a odpovídají určitému svalovému vzorci. Dyskineze je však velmi variabilní a mohou existovat

proLékaře.cz | 7.5.2024

(a frekventně se také objevují) přechodné formy vzniklé kombinací či vzájemným překrýváním čtyř základních. Tyto zmíněné základní formy jsou:

a) Torticollis
V případě tohoto typu dykineze je hlava rotována v sagitální rovině k jedné nebo druhé straně. V čisté podobě není patrna tendence k tahu jiným směrem, může být přítomna elevace ramene na straně, ke které se hlava stáčí. Svalový vzorec, nejčastěji nacházený u torticollis, tvoří kontralaterální (ke směru stáčení hlavy) m. sternocleidomastoideus, kontralaterální m. trapezius, ipsilaterální m. splenius capitis (hlavní rotátor hlavy) a – v případě elevace ramene – m. levator scapulae.

b) Anterocollis
U této dyskineze je hlava tažena směrem dopředu a přitahována k hrudníku. V čisté podobě jde skutečně pouze o anteflexi krku. Nejčastější svalový vzorec tvoří m. sternocleidomastoideus oboustranně, dále se mohou podílet svaly suprahyoidní (tzv. submentální svalový komplex) a mm. scaleni na obou stranách.

c) Retrocollis
U této dyskineze je hlava tažena směrem dozadu. Pokud je v čisté podobě, jde o retroflexi krku. Svalový vzorec nejčastěji tvoří m. splenius capitis oboustranně, rostrální část m. trapezius oboustranně, mm. semispinales capitis a cervicis, pravděpodobně také m. longissimus capitis a cervicis.

d) Laterocollis
Při tomto typu dyskineze je hlava přitahována k jednomu z ramen, v čisté podobě jde pouze o inklinaci. Svalový vzorec je tvořen svaly na té straně, ke které má hlava tendenci se uklánět: m. splenius capitis, m. trapezius, m. sternocleidomastoideus, m. levator scapulae, m. semispinalis capitis a mm. scaleni.

Cervikální dystonie se může manifestovat ve všech formách dystonie, které byly popsány v úvodu. Nejčastější je běžná forma dystonie – trvalá abnormální svalová kontrakce, která vytváří trvalé abnormální postavení hlavy a krku. Objevuje se ale také ve formě dystonického třesu, ať už charakteru „ne–ne“ nebo „ano–ano“, ve formě občasných, intermitentních kontrakcí, které mohou napodobovat dyskinezi, dříve nazývanou athetosa, nebo – velmi zřídka – ve formě dystonického myoklonu. Často lze pozorovat dyskinezi s trvalým stočením či inklinací hlavy do jednoho ze směrů, která je v určitých intervalech zhoršována a zvýrazňována vlivem sílící a slábnoucí kontrakce dystonických svalů.

Onemocnění může začít v kterémkoliv věku, nejčastěji se vyskytuje v období mezi 20–40 lety. Je patrno mírně vyšší zastoupení žen mezi pacienty, ale jasná predilekce pohlaví patrna není. Prevalence této dystonie je odhadována na 9–10/100 000 obyvatel.

2.2. Průběh onemocnění

Onemocnění idiopatickou cervikální dystonií začíná spíše plíživě než náhle. Pacient pociťuje nepříjemné napětí „za krkem“, které se později mění v bolesti. Tyto jsou zpočátku přítomny pouze po fyzické námaze, později se stávají častějšími a mohou být přítomny celý den. Jejich horšení ve vynucených polohách vede často k diagnóze vertebrogenních potíží. Po určité době zřejmě selhávají intrinsické kompensační mechanizmy a dochází ke stáčení či uklánění hlavy do některého z výše popsaných směrů. Sám postižený si zpočátku toto stočení či uklonění neuvědomuje a bývá na něj upozorněn okolím (to v případě, že začátek onemocnění není doprovázen bolestmi). Nenápadná deviace hlavy se stává výraznější a subjektivně je zřetelně pociťována, přesáhne-li zhruba 20°. Není-li onemocnění léčeno, většinou se úhel deviace pozvolna zvětšuje a svalová síla, která stáčení či uklánění působí, se stává stále mohutnější. Spolu se zvýrazňující se deviací se objevují doprovodné symptomy, kterými bývají nejčastěji bolesti ramen či bolesti za krkem vystřelující do některé z horních končetin. Pacient může z nepřirozené polohy hlavy pociťovat závratě, někdy i s nevolnostmi. Dále je porušena prostorová orientace, nemožným se stává řízení automobilu. Chůze získává typicky nejistý charakter, protože pacient trpí při chůzi pocitem nejistoty. U mnohých pacientů je přítomna porucha polykání (nejmarkantnější je tento příznak u pacientů s anterocollis), kterou působí sekundární dyskineze polykacího svalstva. Spolu s častou ztrátou chuti k jídlu vede k hubnutí, v extrémních případech a při velké mohutnosti dyskineze i k dehydrataci. K deviaci hlavy se téměř vždy postupně připojuje elevace ramene (u torticollis nejčastěji na straně, kam se krk a hlava stáčí), která je způsobena nejen tím, že m. levator scapulae a m. trapezius mohou být v dyskineze primárně účastny. Elevace ramene je často také manévrem, který pacientům ulevuje od kruté bolesti v krční oblasti, působené sekundárně vertebrogenním mechanizmem. Nepříliš častá je elevace obou ramen. Výsledný klinický obraz vyvinuté dyskinezy je potom tvořen deviací hlavy do některého z výše popsaných směrů nebo jejich kombinace, dále elevací ramene (nebo zřídka obou ramen), spontánními i provokovanými bolestmi v oblasti šíjního svalstva s propagací do horních končetin a fyzickým chátráním. Trvá-li onemocnění déle, pacient si vypracuje senzitivní manipulaci, která dyskinezi dočasně tlumí nebo úplně ostraňuje, tzv. geste antagoniste, nejčastěji lehký dotek tváře nebo spánkové oblasti. Také u cervikální dystonie je přítomnost této manipulace ve sporných případech diferenciálně diagnosticky důležitá (obr. 4).

Popsaný průběh je typický a bezezbytku platí pro nekomplikovanou spontánní dyskinezu. Častěji než u ostatních fokálních dystonií se u cervikální setkáváme s kinezigenní manifestací dyskinezy. V takovém případě se dyskineze objevuje, pouze pokud je pacient v pohybu. Nemusí se jednat pouze o chůzi nebo běh, poměrně častá je dystonie vznikající při jízdě dopravním prostředkem, např. automobilem nebo autobusem. Kinezigenní dystonie se obtížně evaluuje a ještě obtížněji léčí, protože většinou je nutno spoléhat na údaje zprostředkované pacientem a možnost objektivního posouzení dystonie chybí.

Dále se cervikální dystonie může manifestovat pod obrazem dystonického třesu. Ve většině případů jde o třes charakteru „ne–ne“, jen vyjímečně se setkáváme s třesem charakteru „ano–ano“. Takoví pacienti jsou mnohdy i několik let léčeni pro esenciální třes, parkinsonský třes nebo tyreotoxikózu, než je stanovena správná diagnóza. Dystonický třes je ale celkem snadno rozpoznatelný. Je typicky nepravidelný, jeho frekvence kolísá mezi 4–6 Hz. Tlumí se v některé z krajních poloh deviace hlavy (většinou ve

proLékaře.cz | 7.5.2024

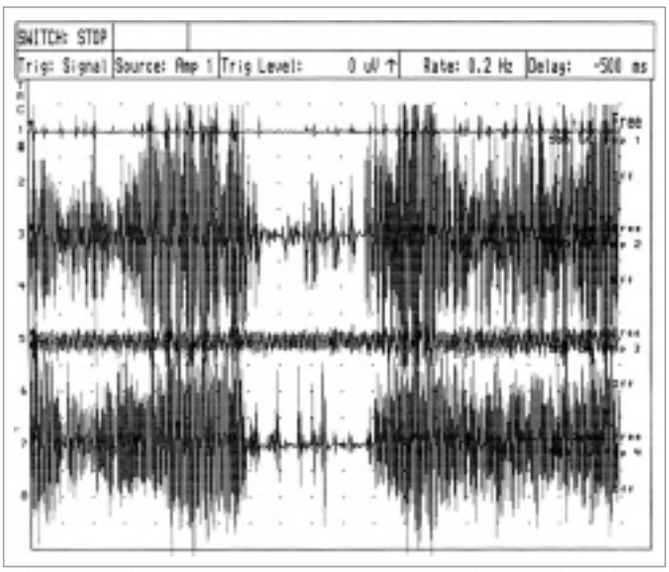

Obr. 4. Efekt tzv. geste antagoniste na dystonickou kontrakci krčních svalů u pacienta s levostrannou torticollis.
Legenda: 1. kanál m. sternocleidomastoideus vlevo, 2. kanál m. splenius capitis vlevo, 3. kanál m. splenius capitis vpravo, 4. kanál m. sternocleidomastoideus vpravo.

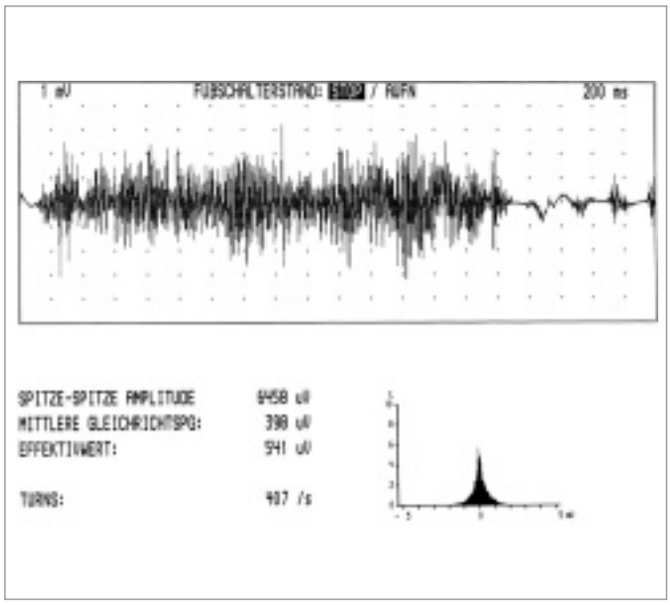

Obr. 5. Turns/amplitude analysis u pacienta s tonickou formou dystonické kontrakce (levostranná torticollis). Záznam z m. splenius capitis vlevo, počet turns/sekunda 407.

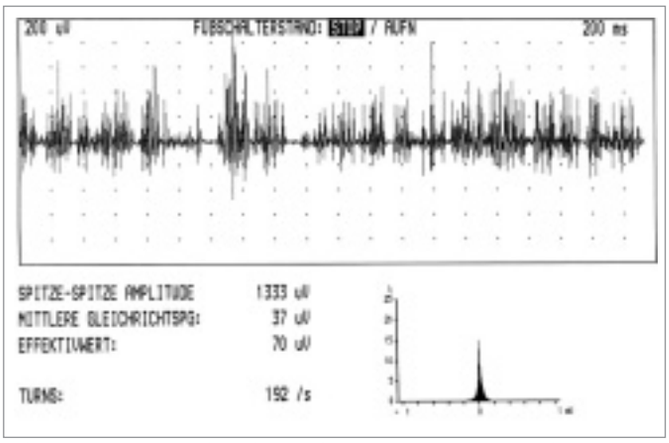

Obr. 6. Turns/amplitude analysis u pacienta trpícího tremulózní cervikální dystonií (pravostrannou torticollis), záznam z m. splenius capitis vpravo, počet turns/sekunda 192.

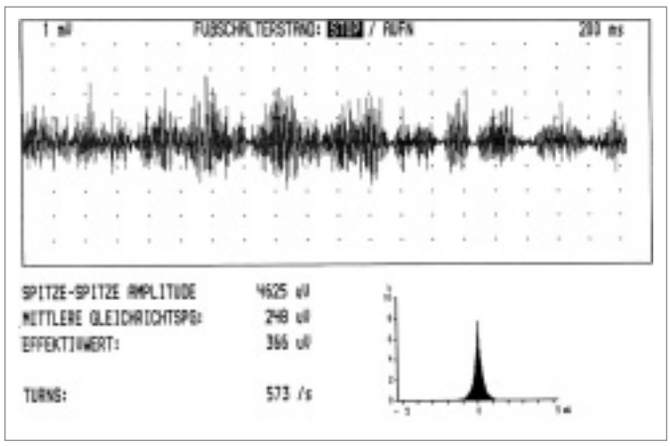

Obr. 7. Turns/amplitude analysis u myoklonické formy cervikální dystonie v pokročilé fázi onemocnění (pravostranná torticollis, záznam z m. splenius capitis vpravo, vedoucího svalu, počet turns/sekunda 573).

směru abnormálního stočení), v opačném směru se enhancuje. Trvá-li dyskineze delší dobu, pacient zná geste antagoniste. Na rozdíl od většiny ostatních třesů dystonický třes většinou neustává ve spánku, naopak může měnit své charakteristiky při změnách polohy těla (obr. 6).

Cervikální dystonie manifestující se jako dystonický myoklonus je raritou. Jde o krátké, jakoby myoklonické záškuby hlavy a krku v některém z typických směrů dystonického stáčení hlavy. Diagnóza je obtížná a stojí na výsledcích neurofyziologických vyšetření (obr. 7–9). Stejně tak je raritou cervikální dystonie, která se objevuje jen při určité specifické – většinou pracovní – činnosti a napodobuje tak klasické task – specific dystonie, jako grafospazmus apod. Může se objevovat u řezníků při krájení masa, u švadlen při usednutí k šicímu stroji apod. U této formy cervikální dystonie není obtížná ani tak diagnóza, jako terapie.

2.3. Diagnóza a diferenciální diagnóza cervikální dystonie

Diagnóza cervikální dystonie není v typických případech obtížná. Vycházíme z klinického nálezu většinou trvalého stočení krku a hlavy do některého z popsaných směrů. Důležité je vyšetření rozsahu pohyblivosti, kdy většinou zjistíme výrazné omezení aktivního pohybu do strany opačné dystonickému stočení. Snaha o pasivní deviaci v tomto směru bývá také neúspěšná a je pacientem

proLékaře.cz | 7.5.2024

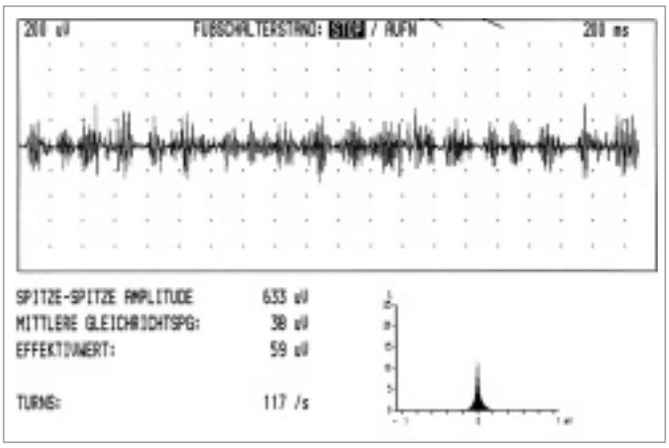

Obr. 8. Turns/amplitude analysis u myoklonické formy cervikální dystonie v pokročilé fázi onemocnění (pravostranná torticollis, záznam z m. sternocleidomastoideus vlevo, participujícího svalu, počet turns/sekunda 117).

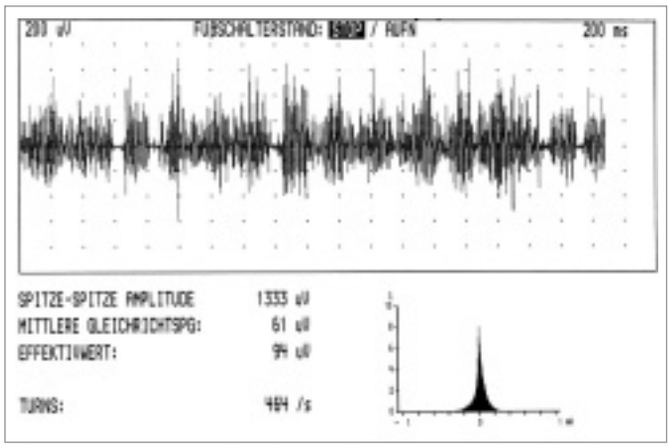

Obr. 9. Turns/amplitude analysis u myoklonické formy cervikální dystonie v pokročilé fázi onemocnění (levostranná torticollis, záznam z m. splenius capitis vlevo, počet turns/sekunda 464) u pacienta s prokázaným dystonie – myoklonus syndromem s vazbou na chromozom 11.

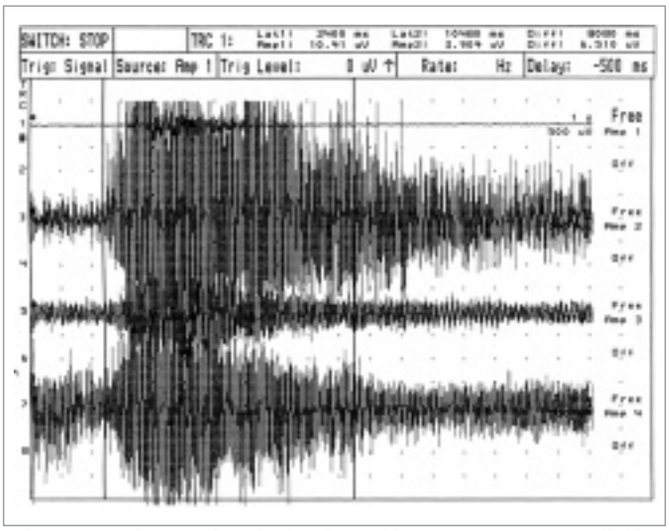

Obr. 10. Kokontrakce krčních svalů u pacienta s cervikální dystonií (pravostrannou torticollis).

Legenda: 1. kanál m. sternocleidomastoideus vlevo, 2. kanál m. splenius capitis vlevo, 3. kanál m. splenius capitis vpravo, 4. kanál m. sternocleidomastoideus vpravo.

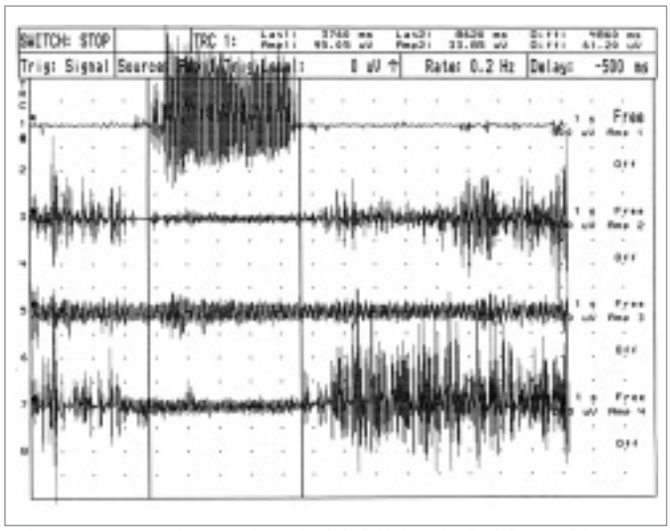

Obr. 11. Porucha reciproční inhibice krčních svalů u pacienta s levostrannou torticollis.

Legenda: 1. kanál m. sternocleidomastoideus vlevo, 2. kanál m. splenius capitis vlevo, 3. kanál m. splenius capitis vpravo, 4. kanál m. sternocleidomastoideus vpravo.

vnímána značně bolestivě. Stejně důležitá je přítomnost tzv. geste antagoniste, bývá však přítomno pouze u vyvinutých onemocnění. K diagnóze významně přispívá i palpační vyšetření, při kterém můžeme zřetelně cítit abnormální dystonický hypertonus krčních svalů zavzatých do dyskinezy. Odlišení dystonického hypertonu od hypertonu např. u vertebrogenních onemocnění nebo hypertonu antagonistických svalů je obtížné a ke spolehlivému odlišení je třeba se jej naučit. Pro diagnózu cervikální dystonie dále svědčí přítomnost dystonické deviace hlavy a krku i během spánku a možnost jejího ovlivnění změnou polohy těla ve stavu bdělosti (při posazení nebo ulehnutí). Významnou diferenciálně diagnostickou pomůckou je neurofyziologická evidence tzv. kokontrakcí, tj. kontrakcí svalů, které nejsou v dyskineze přímo zapojeny, naopak ve většině případů se jedná o antagonisty daného pohybu, v tomto případě stáčení (obr. 10).

Jedná-li se o kinezigenní formu cervikální dystonie, snažíme se vidět pacienta při chůzi, dovolují-li to podmínky, tak i v běhu. Jistě se s mnohými obtížemi setká snaha o evaluaci kinezigenní dystonie vznikající při jízdě dopravním prostředkem, zde musíme spolehnout na anamnestické údaje a výsledky neurofyziologického vyšetření (viz níže). Diagnóza cervikální dystonie, která se manifestuje jako dystonický třes nebo dystonický myoklonus, stojí zásadně na výsledcích neurofyziologických vyšetření.

Diferenciálně diagnosticky je nutno vyloučit především sekundární formu cervikální

proLékaře.cz | 7.5.2024

Tab. 1. Sekundární dystonie.

A. v rámci dědičných onemocnění a se známým enzymovým defektem
1. Wilsonova choroba
2. GM1 a GM2 gangliosidózy
3. deficit hexosaminidázy
4. metachromatická dystrofie
5. Lesch-Nyhanův syndrom
6. homocystinurie
7. acidemie kyseliny glutarové
8. deficit trioseofosfatátizomerázy
9. metylmalonemie

B. v rámci dědičných onemocnění bez známého enzymového defektu, ale s markerem
1. Leighova choroba
2. familární kalcifikace bazálních ganglií
3. Hallervorden-Spatzova choroba
4. dystonická lipidóza
5. juvenilní neuronální ceroid – lipofuscinóza
6. ataxia teleangiectatica (Louis-Barra)
7. neuroakanthocytósa
8. Hartnupova choroba

C. v rámci dědičných onemocnění bez známých enzymových defektů a bez markeru
1. Huntingtonova choroba
2. hereditární juvenilní dystonie – parkinzonismus komplex
3. Pelizaeus-Merzbacherova choroba
4. progresivní pallidální degenerace
5. Machado-Josephova choroba
6. Rettův syndrom
7. spinocerebellární degenerace
9. hereditární spastická paraplegie s dystonií

D. v rámci jiných postižení CNS
1. perinatální encefalopatie
2. postinfekční encefalopatie
3. trauma hlavy nebo CNS
4. stereotaktická talamotomie
5. léze rostrálního mozkového kmene
6. cévní onemocnění míšní nebo trauma krční páteře
7. arteriovenózní malformace
8. nádory CNS
9. sclerosis multiplex
10. dystonie navozená léky nebo exotoxiny
11. metabolicky navozená dystonie (hypoparatyreoidizmus)

E. dystonie v rámci idiopatického parkinzonismu

F. psychogenní dystonie

dystonie (nejčastější příčiny sekundární dystonie uvádí tab. 1). Známé příčiny sekundární formy cervikální dystonie vyloučíme neuroradiologickým vyšetřením (MR mozku a C páteře, event. CT mozku) a biochemickým vyšetřením zaměřeným na známé markery sekundárních forem dystonie. Dále je nutno odlišit kongenitální muskulární torticollis, což není obtížné u pacientů, kteří vědí, že dyskinezi mají od dětství. Obtížnější – zejména v iniciálních stadiích dystonického onemocnění – může být odlišení od tzv. vertebrogenní torticollis, tj. antalgického postavení hlavy u onemocnění krční páteře, ať již vertebrogenního nebo diskogenního původu. U dystonického třesu hlavy je potřeba diferenciálně diagnosticky vyloučit především esenciální tremor hlavy. Ten má těžko zaměnitelné charakteristiky a test s etylakoholem nebo primidonem většinou rychle ukáže příčinu třesu hlavy. Totéž platí pro velmi řídký parkinsonský tremor hlavy, k vyloučení tohoto typu třesu hlavy je používán apomorfinový test nebo test s levodopou.

2.4. Paraklinická diagnostika cervikální dystonie

Nálezy pomocných vyšetření – s výjimkou neurofyziologických – jsou chudé. U idiopatické cervikální dystonie bývá CT vyšetření mozku zcela normální. MRI vyšetření mozku bylo donedávna tradováno jako prakticky normální u všech pacientů s cervikální dystonií. Existuje však ojedinělá práce, prokazující diskrétní putaminální hypointenzity u velkého procenta ze skupiny pacientů s idiopatickou cervikální dystonií, tento souborný nález však zatím nebyl opakován [35]. MRI vyšetření páteřního kanálu v C oblasti bývá obvykle normální. Zatím nebyly u pacientů s idiopatickou cervikální dystonií prokázány abnormality při vyšetření SPECT a jen nekonstantní abnormality byly prokázány při vyšetření PET. Je však pravdou, že základní klinická charakteristika cervikální dystonie, totiž fluktuující deviace hlavy, možnosti zobrazovacích vyšetření poněkud limituje.

Biochemická vyšetření jsou s normálními výsledky, podobně jako vyšetření krevního obrazu a všech jeho parametrů. Možnosti genetického vyšetření u pacientů s idiopatickými formami dystonie nejsou zatím zcela prozkoumány, žádná ze známých mutací tzv. DYT genů nezpůsobuje izolovanou cervikální dystonii. Přehled geneticky vázaných forem dystonie uvádí tab. 2.

Neurofyziologická vyšetření – v kontrastu k dosud uvedeným pomocným vyšetřovacím metodám – mají při diagnóze idiopatické cervikální dystonie zásadní význam, navíc jsou nesmírně důležitá i z hlediska plánované terapie. Základním neurofyziologickým vyšetřením, které je nutno u cervikální dystonie provést, je EMG polygrafie, tzv. polymyografie. Toto vyšetření je schopno nejen rozlišit cervikální dystonii v jejích různých formách od ostatních podobných dyskinezí, ale také velmi přesně stanovit svalový vzorec cervikální dystonie, ev. mapovat jeho změny [15,36,37]. Polymyografické vyšetření se provádí za pomoci vícekanálových EMG přístrojů. Standard jsou 4 kanály, lepší je 6 kanálů a nejlepší je, má-li EMG přístroj 8 kanálů použitelných k registraci. Při vyšetření simultánně registrujeme aktivitu krčních svalů, o nichž je známo, že mohou deviaci hlavy působit. Registraci je možno provádět za použití povrchových i bipolárních koncentrických jehlových elektrod. Oba způsoby mají své výhody a nevýhody. Při použití povrchových elektrod sice registrujeme sumovanou aktivitu motorických jednotek svalu, ale zároveň – vzhledem k poměrům na krku – může snadno dojít k překrývání signálů z jednotlivých svalů, k tzv. cross-talk svalové aktivity. Navíc snímání aktivity povrchovými elektrodami ze svalů, které mohou být stále v pohybu, je velmi obtížné a někdy nemožné, pacienta svým dlouhým průběhem velmi zatěžuje. Povrchové elektrody také nelze použít při vyšetření hlouběji uložených krčních svalů. Při použití bipolárních koncentrických jehlových elektrod není registrována sumovaná aktivita všech motorických jednotek, jenom její „výseč“ a mohutnost svalového signálu závisí mj. na inserci elektrody. Na

proLékaře.cz | 7.5.2024

Tab. 2. Přehled dosud popsaných a verfikokovaných mutací, které mohou kódovat vzbik cervikální dystonie.

Název genu	Chromozom	Lokalizace	Proteinový defekt	Klinický syndrom	Typický začátek	Typ dědičnosti
DYT 1	9	Qq32–34	Mutantní torsin A	Idiopatická torzní dystonie (ITD)	Dětství nebo časná dospělost	Autozomálně dominantní s 50% penetrancí
DYT 2	4	Neznámá	Neznámý	Multifokální nebo generalizovaná TD (early limb dystonia)	Dětství nebo časná dospělost	Autozomálně recesivní
DYT 3	X	Xq13.1	Neznámý	Dystonie – parkinzonismus komplex „LUBAG“	Časná dospělost u mužů	Vázaná na chromozom X
DYT 4	Neznámý	Neznámá	Neznámý	„NON-DYT1“ torzní dystonie	Časná dospělost	Autozomálně dominantní s kompletní penetrancí
DYT 5	14	14q22.1–q22	Mutantní GTP--cyklohydroláza	DOPA-responzivní dystonie	Dětství nebo časná dospělost	Autozomálně dominantní
DYT 6	8	8p21–8p22	Neznámý	Torzní dystonie „smíšeného“ typu (early mixed)	Časná dospělost	Autozomálně dominantní s úplnou penetrancí
DYT 7	18	18p	Neznámý	Fokální dystonie dědičného typu (familiar torticollis)	Dětství a nebo časná dospělost	Autozomálně dominantní s inkompletní penetrancí
DYT 8	2	2q33–q35	Neznámý	Paroxyzmální dystonická choreatetóza	Dětství až časná dospělost	Autozomálně dominantní s inkompletní penetrancí
DYT 9	1	1p21–p133	KCNA3-kaliový kanál	Paroxyzmální choreatetóza s epizodickou ataxií a spasticitou	Časná dospělost	Autozomálně dominantní s inkompletní penetrancí
DYT 10	16	16p12–q12	Neznámý	Paroxyzmální kinezigenní choreatetóza	Dětství nebo časná dospělost	Autozomálně dominantní s inkompletní penetrancí
DYT 11	11	11q23	Změna sekvence aminokyselin u D2-receptoru	Myoklonická dystonie	Časná dospělost nebo dospělost	Autozomálně dominantní s inkompletní penetrancí
DYT 12	19	19q	Neznámý	Dystonie – parkinzonismus syndrom s rychlým začátkem	Dospělost	Autozomálně dominantní
DYT 13	1	1p36.13-36.32	Neznámý	Primární torzní dystonie s kraniocervikální predo minancí začátku	Časná dospělost	Autozomálně dominantní
DYT 14	14	14q13	Neznámý	DOPA-responzivní dystonie se začátkem v dospělosti, bez fluktuací	Časná dospělost	Autozomálně dominantní s neúplnou penetrancí

druhé straně je nepoměrně méně technicky náročná a téměř vylučuje interpretační konfuzi mechanizmem „cross-talk“. Předpokládá však dokonalou znalost anatomie krku a přilehlých partií těla. Limity použití jehlových elektrod jsou krvácivé choroby a anamnestický údaj o chorobách přenosných biologickým materiálem. Je také nutno zmínit, že ne všichni pacienti podstoupí polymyografii za použití jehlových elektrod bez komplikací, jako je bolestivost, kolaps apod. Při vyšetření je nutno provést registraci v základních polohách hlavy a krku, při aktivních pohybech i během dystonického stočení z pasivně navozené neutrální polohy. Je nutno sledovat, který z dystonických svalů zahajuje dyskinezi, tj. ve kterém se při dystonickém stáčení objevuje svalová aktivita jako v prvním (tzv. vedoucí sval). Dále je nutno registrovat přítomnost či chybění reciproční inhibice antagonistů při volních pohybech. Defektní reciproční inhibice je jednou ze známek dystonického svalu (obr. 11). Při vyšetření pacienta s méně obvyklým typem cervikální dystonie (dystonický třes nebo dystonický myoklonus) může teprve polymyografie odhalit pravý charakter dyskinezy. Dystonický třes mívá charakteristický tremulózní obraz se střídavou aktivitou agonistů a antagonistů, jeden svalový „burst“ většinou trvá déle než 200 ms, vzorec nebývá pravidelný. Aktivita většinou vymizí nebo se zcela minimalizuje, pokud pacient vyhoví tahu dystonických svalů a hlava je stočena do krajní dystonické polohy. V případě dystonického myoklonu jsou záškuby typicky

proLékaře.cz | 7.5.2024

Tab. 3. Obvyklé dávky botulotoxinu A, aplikované do krčních svalů při léčbě cervikální dystonie (dávky používané na předchozím a současném pracovišti autora) při použití komerčně dostupných preparátů (registrace preparátu Xeomin® v ČR se předpokládá v průběhu roku 2007).

Sval	Botox®/U	Dysport®/MU	Xeomin®/U
m. sternocleidomastoideus	50–80	200–300	50–80
m. splenius capitis	50–100	250–500	50–100
m. splenius cervicis	50–80	200–250	50–80
m. trapezius	50–100	250–500	50–100
m. semispinalis capitis	50–60	200–250	50–60
m. semispinalis cervicis	50–60	200–250	50–60
m. levator scapulae	50–80	200–300	50–80
m. scalenus medius	25–50	100–200	25–50
m. mylohyoideus	15–25	50–100	15–25
m. geniohyoideus	15–25	50–100	15–25

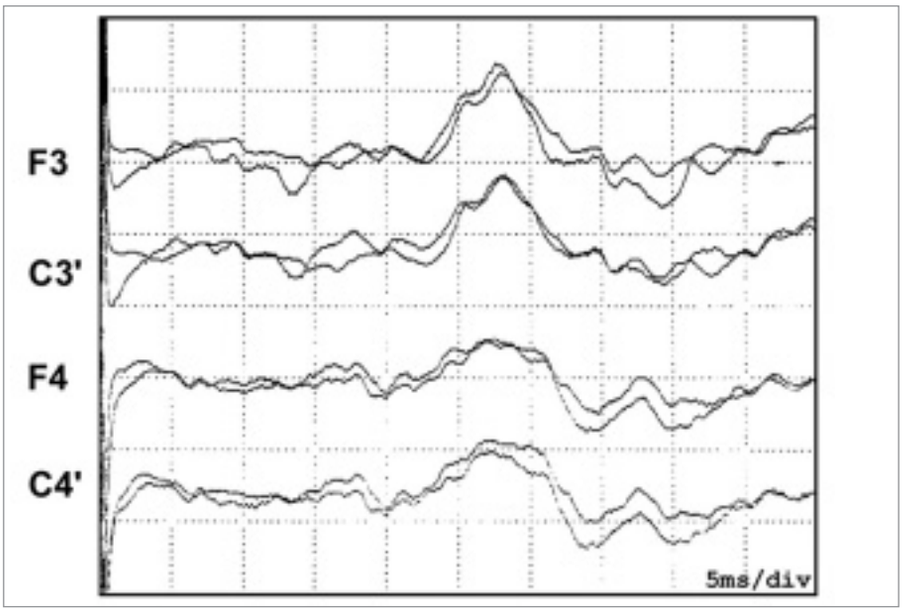

Obr. 12. Lateralizované zvýšení precentrálních komponent SEP n. medianus u pacienta s levostrannou torticollis.

Legenda: F3, C3′, F4, C4′: místa skalpové registrarace precentrálních komponent somatosenzorických evokovaných potenciálů n. medianus.

myoklonicky nepravidelné, aktivita jednotlivých svalů nemá žádnou vzájemnou vazbu. Trvání „bursts" je delší než u jiných typů myoklonu, většinou mezi 80–200 ms, ale může být i delší [36,37].

Samostatnou kapitolou je polymyografické vyšetření u pacientů, kteří již byli léčeni botulotoxinem A. Vyšetření se nejčastěji provádí při vymizení odpovědi na léčbu (tzv. sekundární non-responsiveness). Zde vyšetření slouží k hodnocení změny signálu ve svalech léčených a k hodnocení nově se objevivší aktivity (v důsledku léčby). Při tomto vyšetření je nejčastěji aktivně pátráno po tzv. změně svalového vzorce cervikální dystonie [37].

Poté, co je polymyografickým vyšetřením detekován svalový vzorec cervikální dystonie, je vhodné ověřit charakteristiky dystonických svalů pomocí dalších vyšetření. Obvykle je užíváno vyšetření „interference pattern analysis", tzv. IPA, a „turns/amplitude analysis", tzv. TAA. Téměř všechny moderní EMG přístroje tato vyšetření umožňují. Při vyšetření IPA je možno detekovat abnormality, zejména je-li ve svalu zachycen začátek („start") dystonického stáčení. Při vyšetření TAA registrujeme počet „turns", t.j. zvratů fáze v EMG signálu během 1 sekundy. Podle kriterií publikovaných Fuglsang-Frederiksenem je neklamnou známkou dystonického postižení svalu klidová aktivita s počtem vyšším než 100 zvratů fáze během jedné sekundy [38]. Na našem pracovišti jsou používána vlastní, přísnější kritéria, která vyžadují počet zvratů fáze vyšší než 200 během jedné sekundy (obr. 3, obr. 4).

Další neurofyziologická vyšetření již nejsou prováděna rutinně. Je však vhodné (ale to platí pro všechny dystonie) u pacienta s cervikální dystonií provést EEG vyšetření k vyloučení specifické epileptické aktivity. Standardní parametry při vyšetření evokovaných potenciálů všech modalit bývají většinou zcela normální. Při registraci SEP n. medianus lze u pacientů s cervikální dystonií registrovat precentrální komponentu N30 (nebo P22/N30) s abnormální amplitudou [16–20, 39]. Diagnostické použití této registrace je v současné době pouze ve fázi úvah, je spíše objektem výzkumu (obr. 12). Totéž platí o dalších neurofyziologických vyšetřeních, za pomoci kterých lze zjistit přítomnost dystonické poruchy. Abnormality u pacientů s cervikální dystonií byly zjištěny při vyšetření reciproční inhibice svalů na předloktí, dále při vyšetření blink reflexu a trigeminocervikálního reflexu. Nejednotné nálezy jsou zatím při vyšetření tzv. přípravného potenciálu (movement – related cortical potential, MRCP) a CNV, tzv. contingent-negative variation. Reciproční inhibice se vyšetřuje ve svalech na předloktí. Jde o test míšních mechanizmů (které jsou patrně pod supraspinální kontrolou) umožňujících za fyziologických podmínek normální akci agonistů a antagonistů. Při tomto vyšetření je tzv. nastavovacím (conditioning) stimulem stimulován n. radialis, a tím aktivována aferentní vlákna z extenzorů. V různém časovém odstupu je pak vybavován H-reflex svalů flexorové skupiny. Za normálních podmínek nastavovací stimulus působí inhibici H-reflexu ve 3 různých periodách. U pacientů s dystonií je charakteristicky zjišťována defektní inhibice H-reflexu, tedy defektní inhibice aktivity a-motoneuronů flexorů [12–14].

proLékaře.cz | 7.5.2024

Porušenou reciproční inhibici u svalů na předloktí je možno nalézt i u pacientů trpících těmi formami dystonie, které nepostihují končetiny, např. torticollis, nebo blefarospasmem. Řadou autorů je vyšetření reciproční inhibice svalů na předloktí navrhováno jako diagnostický test při diferenciální diagnóze mezi organickou a psychogenní dystonií.

Četná jsou zjištění abnormalit při vyšetření motorických evokovaných potenciálů (MEP) u pacientů s dystonií. Registrovány byly jak vyšší amplitudy potenciálů snímaných nad cílovými svaly při kortikální stimulaci, tak i delší trvání tzv. silent period. Při magnetické transkraniální stimulaci motorického kortexu párovým stimulem byla zase zjištěna defektní kortikokortikální inhibice. Tato pozorování jsou natolik četná a uniformní, že vyšetření transkraniální magnetickou stimulací za použití párové stimulace by v současné době mělo být diagnostickým standardem při vyšetření pacientů s dystonií [23–25, 39].

Zatím je bohužel málo známo o intracerebrálních korelátech popsaných výsledků neurofyziologických vyšetření všech modalit u pacientů s dystonií. Známe pouze z animálních experimentů abnormálně zvýšenou aktivitu některých neuronálních populací ve specifickém talamu [3]. Intracerebrální registrace jsou limitovány tím, že v současné době se pouze vyjímečně indikuje chirurgická léčba – ať už koagulační nebo stimulační – při onemocnění dystonií.

2.5. Terapie cervikální dystonie

V poměrně nedávné minulosti byla terapie cervikální dystonie neradostnou kapitolou neurologické praxe. Torzní dystonie byla (a je) známa svou rezistencí vůči medikamentózní léčbě. Byla, a v začátcích onemocnění také dosud je, užívána řada preparátů. Praktičtí neurologové mají stále v oblibě léčbu benzodiazepiny. U těchto preparátů, které jsou slabými GABA-agonisty, se předpokládá pozitivní ovlivnění právě GABA-systému, a tím posílení tlumivého vlivu určitých částí CNS na centrální dystonický mechanizmus. Užívány jsou nejčastěji diazepam (až 30mg/den) a oxazepam, méně často klonazepam (6 až 8 mg/den) a vyjímečně tetrazepam. Největšího rozšíření v léčbě dystonií dosáhla anticholinergika, která jsou i dnes při nevýrazné dystonické symptomatologii indikována. Nejčastěji jsou užívány biperiden (6–8 mg/ /den), trihexfenidyl (6–10 mg/den) a výjimečně procyklidin (6mg/den). Jejich limitem zůstává poměrně vysoká pravděpodobnost vzniku postranních nežádoucích účinků. Dále je možno podávat baklofen, obvykle v denní dávce 60 mg, který mívá často překvapivě pozitivní efekt. Léčba původně antikonvulzivními preparáty nedosáhla většího rozšíření, lze zkusit podávání valproátu nebo primidonu. Naděje vkládáné do terapie selegilinem a fyzostigminem se nepotvrdily a tyto terapeutické směry byly zcela opuštěny.

Cervikální dystonie bývala v minulosti také poměrně častou indikací chirurgické léčby. Nejjednodušší výkony, periferní denervace m. sternocleidomastoideus a jeho myotomie nebo myektomie, byly prováděny bez jakékoliv bližší znalosti patofyziologie a kliniky dystonie, proto se téměř nikdy nesetkaly s pozitivním efektem. Rozsáhlejší operace, intradurální selektivní rizotomie motorických kořenů C1–C3, mívala alespoň déletrvající (i když přechodné) efekty, byla však zatížena vysokým operačním rizikem [40]. Stereotaktické výkony prováděné na různých mozkových strukturách hlavně v 70. a 80. letech, byly úplně opuštěny. Stimulační neurochirurgická léčba se v indikaci idiopatické, nekomplikované cervikální dystonie provádí zcela výjimečně.

V současnosti je stejně jako v terapii jiných typů fokálních dystonií lékem volby cervikální dystonie botulotoxin A. Vzhledem k odlišnému charakteru cervikální dystonie od blefarospazmu a ostatních fokálních dystonií je i průběh léčby poněkud odlišný. Principem léčby je dosáhnout co největšího uvolnění dystonických svalů, což umožní antagonistům kompenzačním mechanizmem stočit krk a hlavu do přirozené střední polohy. Před zahájením léčby je nezbytné pomocí polymyografického vyšetření detekovat svalový vzorec dystonie. Bez polymyografického vyšetření, pouhou klinickou aspekcí a palpací, je téměř nemožné vzorec přesně rozpoznat. Aplikace botulotoxinu bez předchozí polymyografie vede k významně horším výsledkům léčby, nehledě k tomu, že léčba je díky nutnosti dalších aplikací mnohem nákladnější. U svalů ležících povrchně a snadno palpovatelných je možno podávat botulotoxin pod zrakovou kontrolou. Do svalů ležících na krku v hlubších vrstvách, např. do m. levator scapulae, splenius cervicis nebo semispinalis capitis et cervicis, je nezbytné aplikovat botulotoxinn A pod kontrolou EMG. V tomto případě se aplikace provádí pomocí duté, teflonem kryté jehlové elektrody a přítomnost abnormální dystonické aktivity je kontrolována přímo při aplikaci na obrazovce EMG přístroje. Ke sledování efektu léčby botulotoxinem je velmi vhodné zavedení jednoduchého Tsuiho skóre [27]. Pacient by měl být – přinejmenším po dobu 1 roku terapie – kontrolován každé 4 týdny. Efekt terapie trvá nejčastěji 12–14 týdnů, v začátku léčby je však spíše pravidlem, že je dosaženo zlepšení trvajícího 6–8 týdnů. Teprve s pokračováním léčby se efekt prodlužuje, a při dobře vedeném terapeutickém plánu není výjimkou dosažení remisí v trvání 6 a více měsíců. Opakovaná aplikace se provádí, jakmile začně příznivý efekt navozený předchozí terapií mizet. Je vhodné využít periody, kdy je pacient schopen volním úsilím poměrně snadno uvést hlavu do střední polohy a speciálními fyzioterapeutickými metodami nacvičit mechanizmus alespoň částečné korekce abnormálního postavení krku a hlavy. Ve většině případů déletrvající léčba přináší možnost postupného prodlužování periody mezi aplikacemi, možnost léčby nižšími dávkami botulotoxinu, možnost významného zlepšení kvality života nemocných a zkoumána je možnost navození i dlouhotrvající či úplné remise onemocnění [41,42]. Zda dlouhodobá aplikace botulotoxinu dokáže ovlivnit centrální dystonický mechanizmus (zřejmě zpětnovazebným působením), je v současné době předmětem výzkumů [43]. Obvyklé dávky botulotoxinu A u obou v ČR komerčně dostupných preparátů (Botox® a Dysport®) a preparátu dostupného v průběhu roku 2007 (Xeomin®) uvádí tab. 3. Doporučované dávky a přehled léčených svalů vycházejí z dlouholetých zkušeností při léčbě pacientů na předchozím i současném pracovišti autora, a v podstatě nereflektují nijak doporučení tzv. task-force EFNS, redigované ve své finální formě Albanesem a publikované v loňském roce [44].

V průběhu léčby botulotoxinem je dobré se vyhnout podávání jiných medikamentů, aby bylo možno validně ohodnotit efekt léčby botulotoxinem a stanovit prognózu této terapie. Je však možno podávat analgetika

proLékaře.cz | 7.5.2024

a běžná antiflogistika – antirevmatika proti bolestem, které většinu pacientů s cervikální dystonií trvale obtěžují. K hodnocení efektu léčby je nejvhodnější použít validovaných škál. Nejčastěji jsou používány tzv. Tsuiho škála a Toronto Western Spasmodic Torticollis Rating Scale, neboli TWSTRS. Obě existují v českých verzích a byly také opakovaně publikovány [41,45].

Samostatným problémem, přesahujícím rozsah minimonografie, je vznik sekundární neodpovídavosti na léčbu botulotoxinem A, většinou z důvodu tvorby neutralizačních protilátek právě proti botulotoxinu A. Tato svízelná situace je obtížně řešitelná, nejčastěji je zvolen přechod na jiný sérotyp, botulotoxin B. Nese to však s sebou opakovaně potvrzené riziko závažných nežádoucích účinků, jako je např. generalizovaná slabost, dysfagie a generalizovaná dysautonomie.

Literatura

1. Fahn S, Marsden CD, Calne DB. Classification and investigation of dystonia. In: Marsden CD, Fahn S (Eds). Movement Disorders 2. London: Butterworths 1987; 332–358.
2. Rothwell JC, Obeso JA, Day BL, Marsden CD. Pathophysiology of dystonias. In: Desmedt JE (Ed). Motor control mechanisms in health and disease. New York: Raven Press 1983; 851–863.
3. Rondot P. The shadow of movement. J Neurol 1991; 238: 411–419.
4. Kaji R, Shibasaki H, Kimura J. Writer's cramp: a disorder of motor subroutine? Ann Neurol 1995; 38: 837–839.
5. Hallet M. Is dystonia a sensory disorder? Ann Neurol 1995; 38: 139–140.
6. Hallet M. Pathophysiology of writer's cramp. Hum Mov Sci 2006; 25: 454–463.
7. Hallet M. Pathophysiology of dystonia. J Neural Transm 2006; 70: 485–488.
8. Ceballos-Baumann AO, Passingham RE, Warner T, Playford ED, Marsden CD, Brooks D J. Overactive prefrontal and underactive motor cortical areas in idiopathic dystonia. Ann Neurol 1995; 37: 363–372.
9. Ceballos-Baumann AO, Sheean G, Passingham RE, Marsden CD, Brooks DJ. Botulinum toxin does not reverse the cortical dysfunction associated with writer's cramp. A PET study. Brain 1997; 120: 571–582.
10. Eidelberg D, Moeller JR, Ishikawa T, Dhawan V, Spetsieris P, Przedborski S, Fahn S. The metabolic topography of idiopathic torsion dystonia. Brain 1995; 118: 1473–1484.
11. Asanuma K, Karbon-Correll M, Eidelberg D. Neuroimaging in human dystonia. J Med Incest 2005, 52(Suppl 1): 272–279.
12. Day BL, Marsden CD, Obeso JA, Rothwell JC. Reciprocal inhibition between the muscles of human forearm. J Physiol 1984; 349: 519–534.
13. Deuschl G, Seifert C, Heinen F, Illert M, Lücking CH. Reciprocal inhibition of forearm flexor muscles in spasmodic torticollis. J Neurol Sci 1992; 113: 85–90.
14. Priori A, Berardelli A, Mercuri B, Manfredi M. Physiological effects produced by botulinum toxin treatment of upper limb dystonia. Changes in reciprocal inhibition between forearm muscles. Brain 1995; 118: 801–807.
15. Deuschl G, Heinen F, Kleedorfer B, Wagner M, Lücking CM, Poewe W. Clinical and polymyographic investigation of spasmodic torticollis. J Neurol 1992; 239: 9–15.
16. Reilly JA, Hallet M, Cohen LG, Tarkka IM, Dang N. The N30 component of somatosensory evoked potentials in patients with dystonia. Electroencephalogr Clin Neurophysiol 1992; 84: 243–247.
17. Mazzini L, Schiepatti M. Activation of the neck muscles from the ipsi- or contralateral hemisphere during voluntary head movements in humans. A reaction – time study. Electroencephalogr Clin Neurophysiol 1992; 85: 183–189.
18. Kaňovský P, Streitová H, Dufek J, Rektor I. Lateralization of the P22/N30 component of the somatosensory evoked potentials of the median nerve in the patients with cervical dystonia. Mov Disord 1997; 12: 553–560.
19. Kaňovský P, Rektor I, Streitová H. Dystonie: porucha programu nebo výkonu pohybu? Čes Slov Neurol Neurochir 1997; 60: 115–120.
20. Kaňovský P, Streitová H, Dufek J, Rektor I. Change in lateralization of the P22/N30 cortical component of median nerve somatosensory evoked potentials in patients with cervical dystonia after successful treatment with botulinum toxin A. Mov Disord 1998; 13: 101–112.
21. Deuschl G, Toro C, Matsumoto J, Hallet M. Movement – related cortical potentials in writer's cramp. Ann Neurol 1995; 38: 862–868.
22. Kaji R, Ikeda A, Ikeda T, Kubori T, Mezaki T, Kohara N, Kanda M, Nagamine T, Honda M, Rothwell JC, Shibasaki H, Kimura J. Physiological study of cervical dystonia. Task specific abnormality in cintingent negative variation. Brain 1995; 118: 511–522.
23. Mavroudakis N, Caroyer JM, Brunko E, Zegers de Beyl D. Abnormal motor evoked responses to transcranial magnetic stimulation if focal dystonia. Neurology 1995; 45: 1671–1677.
24. Ridding MC, Sheean G, Rothwell JC, Inzelberg R, Kujirai T. Changes in the balance between motor cortical excitation and inhibition in focal, task-specific dystonia. J Neurol Neurosurg Psychiatr 1995; 59: 493–498.
25. Ikoma K, Samii A, Mercuri B, Wassermann EM, Hallet M. Abnormal cortical motor excitability in dystonia. Neurology 1996; 46: 1371–1376.
26. Marsden CD, Obeso JA, Zarranz JJ, Lang AE. The anatomical basis of symptomatic hemidystonia. Brain 1985; 108: 463–483.
27. Tsui JKC, Eisen A, Stoessl AJ, Calne S, Calne DB. Double-blind study of botulinum toxin in spasmodic torticollis. Lancet 1986; 8501: 245–247.
28. Traube L. Spastische form der nervosen Heiserkeit. In: Traube L (Ed). Gesammelte Beitrage zur Pathologie und Physiologie. Vol. 2. Berlin: Hirschwald 1871; 674–678.
29. Gowers WR. Manual of disease of the nervous system. Philadelphia: Blakiston 1888: 1357.
30. Destarac L. Torticollis spasmodique et spasmes fonctionelles. Revue Neurologique 1901; 9: 591–597.
31. Schwalbe W. Eine eigentumliche tonische krampform mit hysterischen symptomen. Dissertation. Berlin: G. Schade 1908.
32. Oppenheim H. Ueber eine eigenartige Krampfkrankheit des kindlichen and jugendlichen alters (dysbasia lordotica progressiva, dystonia musculorum deformans). Neurologische Zentralblatt 1911, 30: 1090–1107.
33. Flatau E, Sterling W. Progressiver Torsionspasms bei kindern. Zeitschrift des Gesamte Neurologie und Psychiatrie 1911; 7: 586–612.
34. Beck D. Dystonia musculorum deformans with another case in the same family. Proc R Soc Med 1947; 40: 551.
35. Schneider S, Feifel E, Ott D, Schumacher M, Lucking CH, Deuschl G. Prolonged MRI T2 times of the lentiform nucleus in idiopathic spasmodic torticollis. Neurology 1994; 44: 846–50.

proLékaře.cz | 7.5.2024

36. Kaňovský P, Halačková H, Dufek J. Výsledky komplexní terapie cervikálních dystonií za použití botulotoxinu. Čes Slov Neurol N 1994; 57: 169–172.
37. Kaňovský P, Streitová H, Dufek J, Rektor I. Change in the pattern of cervical dystonia might be the cause of benefit loss in patients treated by botulinum toxin. Eur J Neurol 1997; 4: 79–84.
38. Fuglsang-Frederiksen A, Oestergaard L, Sjö O, Werdelin N, Winkel H, Prytz S. Turns/amplitude analysis in botulinum toxin treatment of focal dystonia. Can J Neurol Sci 1993, 20: 350–351.
39. Kaňovský P, Bareš M, Streitová H, Klajblová H, Daniel P, Rektor I. Abnormalities of cortical excitability and cortical inhibition in cervical dystonia: evidence from somatosensory evoked potentials and paired transcranial magnetic stimulation recordings. J Neurol 2003; 250: 42–51.
40. Friedmann AH, Nashold B, Sharp R. Treatment of spasmodic torticollis with intradural selective rhizotomies. J Neurosurg 1993; 78: 46–53.
41. Kaňovský P, Streitová H, Daniel P, Hekerlová R, Bareš M, Dufek J. Dlouhodobá remise cervikální dystonie navozená léčbou botulotoxinem A – signál možného ovlivnění centrálního dystonického mechanismu ? Čes Slov Neurol N 1998; 61: 124–136.
42. Bareš M, Rektorová I, Baláž M, Streitová H, Minks E, Kaňovský P, Rektor I. Long-term treatment of cervical dystonia with botulinum toxin A – retrospective assessment of the clinical and quality of life impact. Neurology 2007; 68 (Suppl 1): A381.
43. Kaňovský P. Dystonia: disorder of motor preparation or motor performance? Mov Disord 2002; 17: 1143–1148.
44. Albanese A, Barnes MP, Bhatia KP et al. A systematic review on the diagnosis and treatment of primary idiopathic dystonie and dystonia plus syndromes: report of an EFNS/MDS-ES Task Force. Eur J Neurol 2006, 13: 433–444.
45. Kaňovský P. Dystonie. In: Růžička E, Roth J, Kaňovský P. Dyskinetické syndromy a onemocnění. Praha: Galén 2001: 97–150.

Doc. MUDr. Petr Kaňovský, CSc.

Doc. MUDr. Petr Kaňovský, CSc., se narodil 12. října 1961 v Uherském Hradišti. Promoval na Lékařské fakultě MU v Brně v r. 1986, v letech 1986-1990 pracoval jako sekundární lékař v okresní nemocnici v Uherském Hradišti, v letech 1990-2004 pracoval na 1. neurologické klinice LF MU ve Fakultní nemocnici U sv. Anny v Brně, postupně jako sekundární lékař, odborný asistent a docent. Od r. 2004 je přednostou Neurologické kliniky LF UP v Olomouci. Absolvoval řadu studijních pobytů v Paříži a Londýně. Člen redakční rady Movement Disorders Journal (1999–2004), člen International Executive Committee, European Section, Movement Disorders Society (2000–2004), člen Bylaws Comittee, Movement Disorders Society (2004–dosud), člen Leadership Council WE MOVE (1999–dosud), zástupce ČNS v Scientists' Panel on Parkinson´s Disease EFNS (2000–dosud). Místopředseda České neurologické společnosti, vědecký sekretář Extrapyramidové sekce ČNS. Člen Vědecké rady ČLK, předseda oborové komise VR ČLK. Člen redakční rady České a slovenské neurologie a neurochirurgie, člen redakční rady Neurologie pro praxi, člen redakční rady časopisu Parkinson. Člen vědecké rady Lékařské fakulty UP Olomouc. Člen Movement Disorders Society, European Neurological Society, České neurologické společnosti, Společnosti klinické neurofyziologie, Neuropsychofarmakologické společnosti, a corresponding member, American Academy of Neurology. Autor a spoluautor více než 110 časopiseckých publikací, z toho celkem 58 publikací v impaktovaných periodicích. Autor a spoluautor 14 ISBN monografií, 244 excerptovaných abstrakt a 192 přednášek na odborných fórech.

proLékaře.cz | 7.5.2024

Vědomostní test

1. Cervikální dystonie se řadí mezi:
a) extrapyramidová onemocnění
b) onemocnění motoneuronu
c) záchvatovité poruchy
d) psychosomatická onemocnění
e) neurodegenerativní onemocnění

2. Základním příznakovým komplexem cervikální dystonie je:
a) třes horních končetin
b) nečekané pády
c) mimovolní stočení hlavy
d) třes hlavy
e) bolestivost krčních paravertebrálních struktur

3. Který z příznaků není charakteristický pro cervikální dystonii:
a) třes hlavy charakteru „ne-ne"
b) nystagmus
c) zvýšený tonus m. trapezius
d) porucha visuospaciální orientace
e) myoklonické záškuby krčního svalstva

4. V etiologii idiopatické cervikální dystonie hraje rozhodující úlohu:
a) předchozí trauma krční páteře
b) předchozí infekční onemocnění CNS
c) stres
d) neurochemická porucha bazálních ganglií
e) porucha kortikální excitability

5. Který neurotransmiter se rozhodující úlohou podílí na vzniku cervikální dystonie:
a) serotonin
b) GABA
c) acetylcholin
d) dopamin
e) enkefalin

6. Která z uvedených struktur nesouvisí s cervikální dystonií:
a) bazální ganglia
b) kortex
c) vestibulární jádra
d) nucleus ruber
e) míšní alfa-motoneurony

7. Které z uvedných vyšetření má zásadní význam v diagnóze cervikální dystonie:
a) ultrazvuk
b) magnetická rezonance
c) mozková angiografie
d) polymyografie krčních svalů
e) likvorologické vyšetření

8. Který ze svalů není účasten ve svalovém vzorci cervikální dystonie:
a) m. trapezius
b) m. sternocleidomastoideus
c) m. splenius capitis
d) m. semispinalis capitis
e) m. deltoideus

9. Kterým z uvedených typů dyskineze se může cervikální dystonie manifestovat:
a) dystonický tik
b) dystonická postura
c) myoklonická dystonie
d) ballismus
e) chorea

10. Jaká je prevalence cervikální dystonie:
a) 100/100 000 obyvatel
b) 50/100 000 obyvatel
c) 10/100 000 obyvatel
d) 1000/100 000 obyvatel
e) 25/100 000 obyvatel

11. Jaký je nejčastější klinický obraz cervikální dystonie:
a) laterocollis
b) anterocollis
c) torticollis
d) retrocollis
e) dystonický třes charakteru „ne-ne"

12. Který z uvedených léků může být efektivní v léčbě idiopatické cervikální dystonie?
a) tetrabenazin
b) sulpirid
c) biperiden
d) tizanidin
e) dipyridamol

13. Který z uvedených preparátů byl zkoušen v léčbě cervikální dystonie?
a) takrin
b) fyzostigmin
c) diklofenak
d) valproát
e) sumatriptan

14. Který preparát je v současné době lékem volby cervikální dystonie?
a) Lidokain
b) Clonazepam
c) Diazepam
d) Botulotoxin A
e) Botulotoxin B

15. Jaký je typ dědičnosti cervikální dystonie?
a) autozomálně dominantní
b) autozomálně recesivní
c) žádný
d) X-vázaný recesivní
a) dosud nepoznaný

správná je jedna nebo více odpovědí

Správné odpovědi:

WWW.CSNN.EU