proLékaře.cz | 5.5.2024

Gelastické záchvaty u hypotalamického hamartomu: kazuistika

Gelastic Seizures in Hypothalamic Hamartoma: a Case Study

P. Ševčík[1], H. Vacovská[1], V. Rohan[1], P. Lavička[2], Z. Ambler[1], J. Polívka[1], Z. Hess[3]

[1] Neurologická klinika LF UK a FN Plzeň
[2] Neurochirurgické oddělení LF UK a FN Plzeň
[3] II. interní klinika LF UK a FN Plzeň

MUDr. Petr Ševčík, Ph.D.
V Bezovce 12, 301 00 Plzeň
e-mail: sevcik@fnplzen.cz

Souhrn

Hypotalamický hamartom může způsobovat rozvoj katastrofické a extrémně farmakorezistentní epilepsie s epileptickou encefalopatií. První epileptický záchvat je typicky gelastický, posléze následují další typy záchvatů. Diagnostika malého hypotalamického hamartomu pomocí magnetické rezonance mozku může být obtížná. Neurochirurgická léčba včetně radiochirurgie je vzhledem k uložení komplikovaná s rizikem vedlejších účinků. Odstranění hypotalamického hamartomu však velmi účinně ovlivňuje epileptické záchvaty a brání rozvoji encefalopatie. Je popisována kasuistika nemocného s hypotalamickým hamartomem úspěšně léčeného stereotaktickou radiochirurgií.

Abstract

Hypothalamic hamartoma can cause catastrophic and extremely drug-resistant epilepsy with epileptic encephalopathy. The first epileptic seizure is typically gelastic, and is followed by other types of seizures. Diagnosing small hypothalamic hamartoma with the use of magnetic resonance imaging of the brain may be difficult. Neurosurgical treatment, including radiosurgery, is complicated due to the location, and involves the risk of side effects. However, removal of hypothalamic hamartoma has a very positive effect on epileptic seizures and prevents the development of encephalopathy. We report a case of a patient with hypothalamic hamartoma successfully treated with stereotactic radiosurgery.

Klíčová slova

hypotalamický hamartom – epilepsie – farmakorezistence – gelastické záchvaty – sekundární epileptogeneza – epileptická encefalopatie – Leksellův gamma nůž

Key words

hypothalamic hamartoma – epilepsy – drug-resistance – gelastic seizures – secondary epileptogenesis – epileptic encephalopathy – Leksell Gamma Knife

Práce byla podpořena výzkumným záměrem MŠM 0021620816

proLékaře.cz | 5.5.2024

Úvod

Hypotalamické hamartomy (HH) jsou vzácné vývojové anomálie ventrálního hypotalamu [1]. Jsou to solitární, kongenitální a neprogresivní léze. Mají různou velikost i vztah k hypotalamu. Anatomická (chirurgická) klasifikace založená na místní patologické anatomii byla navržena Valduezou a spol. [2]. Tato klasifikace rozlišuje mezi přisedlým HH (je uvnitř hypotalamu, často se šíří do třetí komory a často způsobuje epilepsii) a stopkatým (hamartom je připojen stopkou různé velikosti k dolní části hypotalamu a tuber cinereum, často způsobuje předčasnou pubertu, epileptické záchvaty jsou vzácné).

Klinické příznaky se obvykle objevují již v dětství (nejčastěji mezi 2–3 lety). Klasicky je s HH spojována triáda příznaků – epileptické záchvaty, vývojová retardace, předčasná puberta. Někdy je tato triáda kompletní. Časné epileptické záchvaty jsou obvykle gelastické – projevují se smíchem, typicky bez emočního doprovodu. Postupně se objevují i další typy epileptických záchvatů – parciální komplexní (2/3 nemocných), asi 1/3 nemocných nemocných trpí autonomními (vegetativními) epileptickými záchvaty (červenání obličeje, respirační změny, poruchy srdečního rytmu, změny krevního tlaku, dilatace zornice; jsou projevem aktivace sympatického systému). Dále se vyskytují záchvaty generalizované (tonické, atonické, tonicko – klonické a jejich kombinace). Často dochází ke katastrofickému vývoji epilepsie s progresivní epileptogenezou a k rozvoji epileptické encefalopatie. Dochází ke zhoršení kognitivních funkcí (kognitivní regrese) a k poruchám chování (labilní nálada, autistické rysy), úpadku osobnosti a zhoršení sociálních vztahů. Epileptické záchvaty spojené s HH jsou extrémně refrakterní na léčbu antiepileptiky [3].

Příčinou vzniku epileptické encefalopatie je farmakorezistentní epilepsie. U pacientů s HH a pubertas praecox bez epileptických záchvatů k rozvoji kognitivního a behaviorálního postižení nedochází.

Chirurgická léčba HH [4] je vzhledem k lokalizaci komplikovaná. Pro přítomnost důležitých struktur (hypotalamus, hypofýza, fornix, arteria basilaris a mozkový kmen) může být zatížena významným rizikem potenciálně závažných komplikací (thalamický infarkt, infarkt capsula interna, diabetes insipidus, endokrinní a metabolické poruchy). Klasický chirurgický přístup je subtemporální nebo subfrontální, jsou zkoumány i nové možnosti, jako je přístup zpředu přes corpus callosum – mezi fornixy. Další možné způsoby léčby jsou radiochirurgie pomocí Leksellova gamma nože [5,6], implantace radioaktivních zrn I125 do HH a radiofrekvenční termoablace. Paliativní léčbou je implantace vagového nervového stimulátoru. Publikované soubory nemocných léčených různými metodami jsou zatím malé a neumožňují dobré zhodnocení prospěchu nemocných a zvážení potenciálních závažných nežádoucích účinků.

Kazuistika

V současnosti 27letý, muž (pravák) se narodil v 41. týdnu jako dvojče B. Šlo o porod spontánní, nekomplikovaný. Poporodní adaptace byla normální. Rodiče nemocného byli zdrávi a nepříbuzní. Matka byla v těhotenství léčena ampicilinem pro uroinfekci. Ve 3. měsíci prodělal první konvulzivní epileptický záchvat. I přes antiepileptickou terapii, která byla zahájena ihned po tomto záchvatu, se postupně zvyšovala záchvatová frekvence až na 6 záchvatů za den. Ve věku 5 let byl poprvé vyšetřen psychologem, byla zjištěna těžká mentální retardace. V 16 letech (1995) a 18 letech (1997) byl provedeno CT mozku s normálním nálezem, normální byl nález i při MR mozku (0,5 Tesla) v roce 1997.

Nemocný byl postupně léčen od 3. měsíců věku různými kombinacemi antiepileptik (1979 Diazepam + Phaenemal, 1984 Convulex + Suxilep + Mysoline, 1985 Depakine Chrono + Tegretol + Sodanton + Diluran).

Koncem r. 1997 byl nemocný předán do naší péče. Při prvním vyšetření u nás matka popisovala 3 typy záchvatů: 1. záchvaty neadekvátního smíchu bez emočního doprovodu, které někdy pokračovaly stáčením hlavy, poruchou vědomí, ke konci záchvatu si přejížděl rukou přes obličej, někdy i křičel a tleskal rukama, 2. někdy záchvaty pokračovaly tonickou křečí pravé horní končetiny, stočením těla nakonec s pádem, 3. generalizované záchvaty tonicko-klonických křečí. Záchvaty přicházely často v sériích, záchvatová frekvence byla 1–2/měsíc, trvání záchvatu až 7 minut. Nemocný byl obézní, přítomna středně těžká mentální retardace, negativistický, neobratný, měl divergentní strabizmus.

V 18 letech (1997) byla zjištěna poléková hepatopatie. Ve 20 letech (1999) jsme provedli radikální změnu antiepileptické trapie – byl vysazen Sodanton s Diluranem, nahrazeny Topamaxem – nemocný tedy užíval kombinaci Topamax 600 mg/den, Depakine Chrono 2 000 mg/den, Tegretol CR 1 200 mg/den. Po této změně léčby došlo k výrazné redukci záchvatové frekvence, křečové záchvaty zcela vymizely, zůstaly pouze gelastické záchvaty s frekvencí 1–2/měsíc. Zároveň se zlepšil intelektový výkon a chování. Nemocný začal chodit do denního stacionáře, jezdit na letní tábory a malovat.

V 26 letech (duben 2005) se záchvatová frekvence opět výrazně zvýšila a změnil se průběh záchvatů – záchvaty stáčení očí vzhůru, hlavy doprava, zahledění, usmívání, škrábání se pravou rukou na nose. Dále se objevilo záchvatovité zvracení. Nemocný byl apatický, spavý, trpěl nechutenstvím. Pro nahromadění záchvatů v květnu 2005 byl podáván methylprednisolon 500 mg/den po dobu 5 dnů, došlo k výraznému snížení záchvatové frekvence. V sedaci Dormicem byla provedena jednofotonová emisní tomografie (SPECT) mozku s nálezem hypoperfúze levé hemisféry s parietookcipitálním maximem. Proto byla v celkové anestézii provedena MR mozku (Siemens Magnetom Avanto, 1,5 Tesla). Byl zjištěn HH, intrahypotalamický typ velikosti 9×8×8 mm, objem 430 mm^3 (obr. 1, 2), jiná patologie zjištěna nebyla.

Nemocný byl mírně obézní – BMI (body mass index) 28,4. Bylo také zjištěno snížení testosteronu, dehydroepiandrosteronu a kortizolu v séru (tab. 1). Hodnoty hormonů štítné žlázy (TSH, FT3, FT4) a růstového hormon byly normální.

HH byl 26. 7. 2005 radiochirurgicky ošetřen Leksellovým gamma nožem (Leksellův gama nůž model C, Elekta Instruments, Švédsko) v Nemocnici na Homolce. Byla podána dávka 36 Gy do centra hamartomu a 18 Gy na periferii při 50% isodóze. Okrajová dávka na zrakovou dráhu byla 3 Gy.

Po radiochirurgické léčbě vymizely vegetativní záchvaty (zvracení, zblednutí, závratě), po propuštění z nemocnice se výrazně snížila frekvence gelastických záchvatů (cca 2 až 3/měsíc, trvání několik sekund) a byl celkem

proLékaře.cz | 5.5.2024

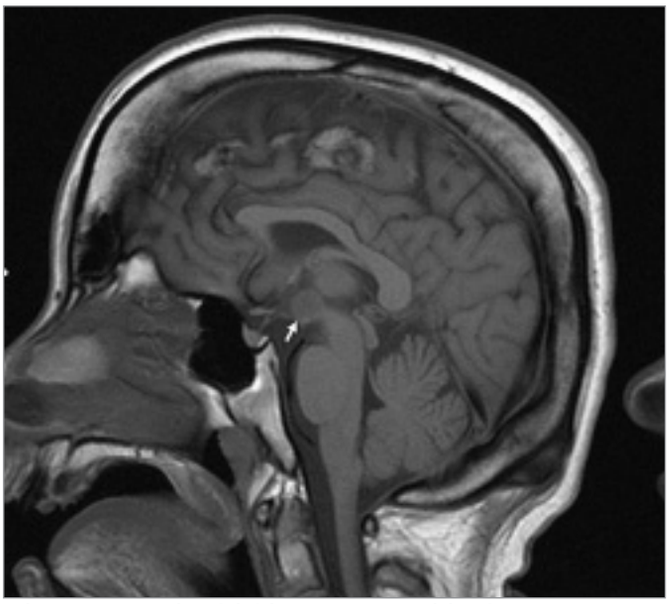

Obr. 1. Hypotalamický hamartom v oblasti corpora mammilaria. T1 SE sekvence, sagitální řez.

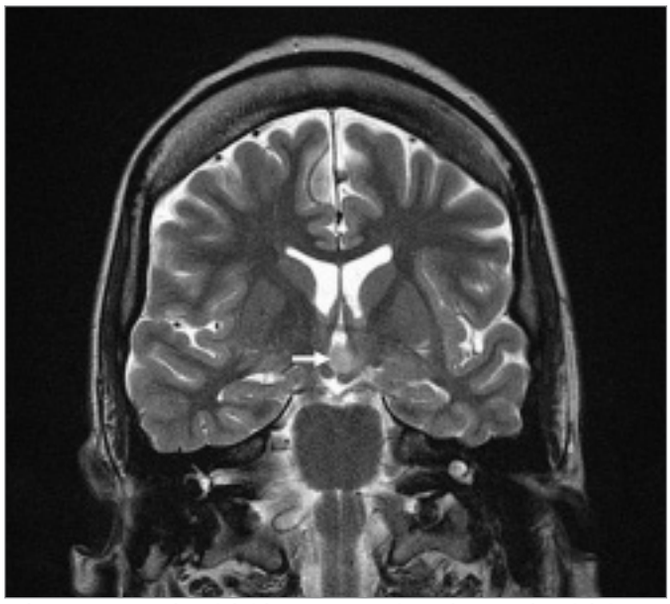

Obr. 2. Hypotalamický hamartom, intrahypotalamický typ. T2 TSE sekvence, koronární řez.

Tab. 1. Vyšetření hormonů před a po léčbě.

	S-FSHIU/l	S-LHIU/l	S-PRLmIU/l	S-testosteron nmol/l	S-DHEAS µg/100ml	S-kortizol nmol/l
Před léčbou	0,9	4,6	410,4	6,4	21,4	32,5
Po léčbě	2,0	2,0	244,0	10,6	70,0	250,0
Normální hodnoty	2,0–10,0	0,5–10,0	80,0–403,0	8,4–28,7	35,0–441,0	200–650

S-TSH – thyroideu stimulující hormon, S-LH – luteinizační hormon – S-PRL – prolaktin, S-DHEAS dehydroepiandrosteronsulfát
Všechny odběry byly provedeny za standardních podmínek, ráno, nalačno, se stejnou medikací.

pouze jeden parciální komplexní záchvat 13. 10. 2006, začínal smíchem. Podle matky se stav nemocného výrazně zlepšil na přelomu roku 2005/2006, opět navštěvuje denní stacionář.

Po radiochirugické léčbě v průběhu našeho sledování od července 2005 až do prosince 2006 nebyly zjištěny žádné abnormity hormonálních hladin. Nebyly zjištěny známky diabetes insipidus ani jiné hormonální poruchy (normální hladiny TSH a tyreoidálních hormonů FT3, FT4, normální hladiny i vylučování kortizolu do moči, normální hladiny sodíku v plazmě). Nemocný přibral 25 kg a zvýšil tak BMI na 32,1, nejsou žádné projevy sníženého pocitu žízně.

EEG nálezy

Při prvních příznacích onemocnění (ve 3 měsících věku) byla ambulantním neurologem v EEG popisována hypsarytmie. Po zahájení antiepileptické léčby se upravila elektrogeneza do věkové normy. Při převzetí do naší péče v 18 letech (1997) byl na EEG normální nález bez ložiskových změn, bez specifických epileptiformních grafoelementů. V květnu 2005, v době nakupení epileptických záchvatů, byla organizace základního pozadí výrazně nedokonalá se zpomalením základní aktivity do pásma theta, vlevo frontotemporálně (Fp1, F3, T3) se poprvé objevily specifické epileptiformní grafoelementy – komplexy hrot-vlna (SWC) (obr. 3). Při VEEG (video-EEG) monitorování byla iktálně zjištěna rychlá aktivita nad předním kvadrantem vlevo s potlačením základní aktivity. Přitom byly na videozáznamu zachyceny záchvatovité stavy usmívání, trvání < 1 minuty, stáčení očí vzhůru a hlavy doprava. Na konci záchvatu si někdy nemocný přejel levou rukou přes levou polovinu nosu. Četnost opakování byla až 2/hodinu, zejména v době ospalosti a usínání. Po záchvatech následovala krátkodobá zmatenost.

V celonočních spánkových záznamech byla zjištěna patologická architektonika spánku s výraznou redukcí REM fáze s četnými SWC vlevo frontotemporálně v I.–III.stadiu NREM spánku.

Po radiochirurgické léčbě se výrazně zlepšil i nález v EEG (obr. 4), zcela vymizely specifické epileptiformní grafoelementy. V srpnu 2006 provedeno kontrolní MR mozku (12 měsíců po stereotaktickém ozáření), nález stabilizovaný, bez progrese, bez nálezu pozdních postiradiačních změn okolní zdravé tkáně.

Diskuze

HH mohou vést rozvojem katastrofické epilepsie k epileptické encefalopatii [7]. Včasná diagnostika a správná léčba může vzniku této encefalopatie zabránit. Gelastické

proLékaře.cz | 5.5.2024

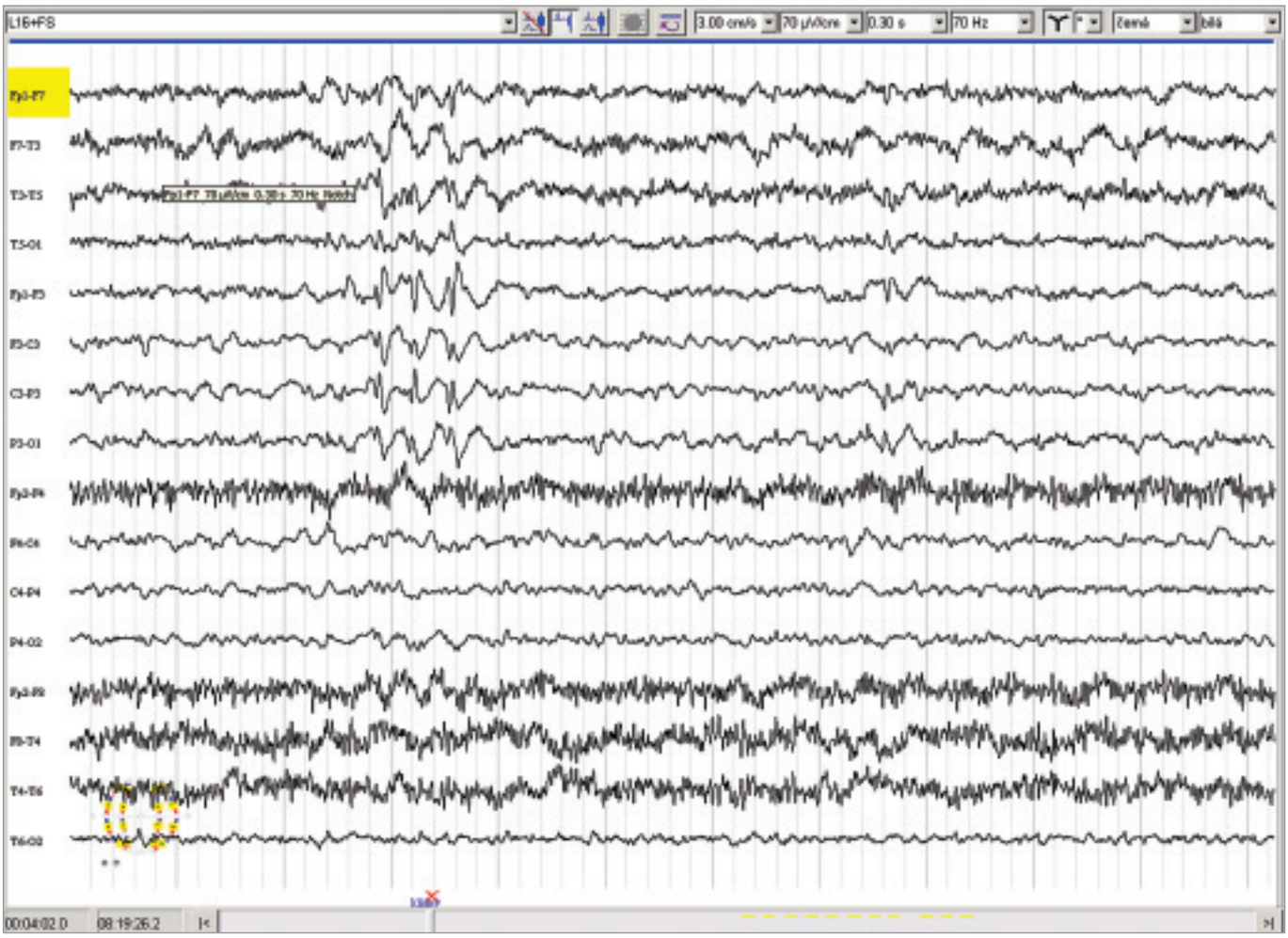

Obr. 3. EEG před ozářením Leksellovým gamma nožem.

záchvaty mohou být velmi nenápadné a zejména u malých dětí působit přirozeně. Tak mohou unikat pozornosti rodičů i lékařů. Proto je třeba po nich při rozboru anamnézy cíleně pátrat.

U těchto nemocných je třeba velmi pečlivě vyšetřit hypotalamickou oblast pomocí MR, protože hamartomy mohou být velmi malé. V T1 i T2 vážené sekvenci jsou izointenzní s kortexem. HH se nemusí při standardním vyšetření magnetickou rezonancí zobrazit, zvláště při použití přístroje s nižší silou magnetického pole – 0,5 Tesla, tak jako se to stalo v našem případě. Zvláště malé HH o průměru několika mm mohou být obtížně zobrazitelné. Standardním vyšetřením nemocných s epilepsií by proto mělo být vyšetření magnetickou rezonancí 1,5 Tesla, nebo ještě lépe 3 Tesla. Navíc se doporučuje vyšetření mozku po tenkých vrstvách (2 až 3 mm, běžně jsou používány vrstvy síly 4,0–5,5 mm) [8] ke zmenšení vlivu „partial volume" efektu a lepšímu zobrazení relativně malé oblasti spodiny III. komory. V případě, že nemocný s epilepsií byl již v minulosti vyšetřen magnetickou rezonancí, je vždy důležité posoudit kvalitu vyšetření (typ přístroje, síla magnetického pole, artefakty, celková kvalita zobrazení). Pokud byl nález na magnetické rezonanci negativní a trvá klinické podezření na HH, je nutné nemocného vyšetřit znovu (tenčí vrstvy a dokonalejší přístroj).

V literatuře jsou popisovány případy nemocných nesprávně chirurgicky léčených pro domnělou frontální či temporální epilepsii (resekce temporálního či frontálního laloku), kdy při vyšetření mozku magnetickou rezonancí nebyl nalezen HH a současně byl u těchto nemocných zjištěn epileptický fokus v temporálním nebo frontálním laloku pomocí EEG a iktální SPECT nebo pozitronové emisní tomografie (PET). Resekce temporálního či frontálního laloku u těchto nemocných měla je částečný a dočasný příznivý efekt a HH byl nalezen až při následném vyšetření kvalitnějším přístrojem pro přetrvávající farmakorezistentní epilepsii.

U nemocných s HH může být interiktálně v EEG chudý a nespecifický nález. U našeho nemocného se objevily epileptiformní grafoelementy až v době kumulace epileptických záchvatů ve věku 26 let.

Epilepsie u HH je až na výjimky (malé HH, které se někdy manifestují až v dospělosti) extrémně farmakorezistentní. I u našeho nemocného měla antiepileptika malý efekt, s výjimkou dočasného, relativně dobrého, účinku topiramátu. Při léčbě status gelasticus jsme v souladu s literaturou pozorovali příznivý efekt léčby vysokými dávkami kortikoidů.

Chirurgická léčba HH může být obtížná pro vysoké riziko komplikací. Vzhledem

proLékaře.cz | 5.5.2024

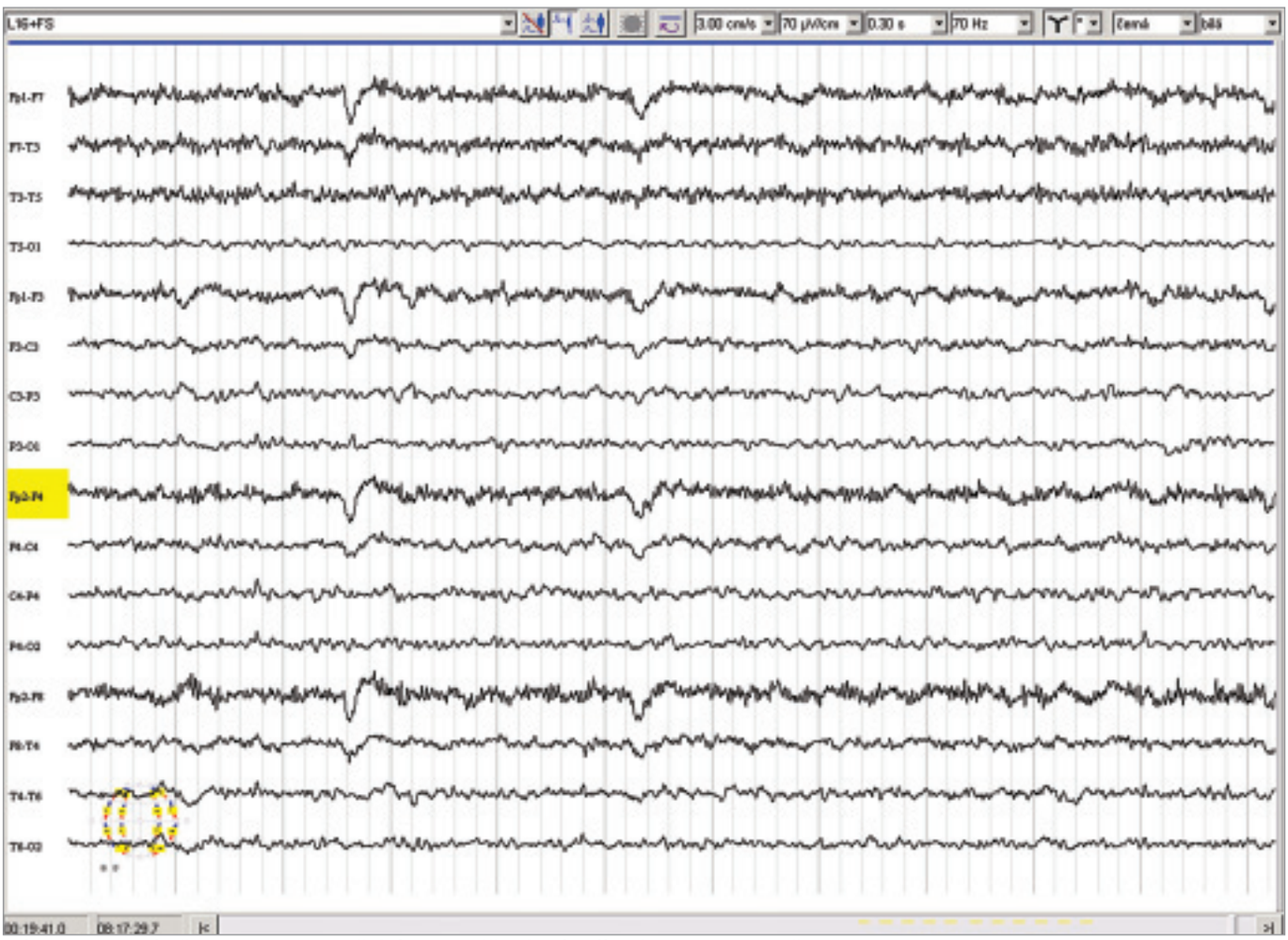

Obr. 4. EEG v květnu 2007 (21 měsíců po ozáření Leksellovým gamma nožem).

k tomu, že HH je relativně vzácné onemocnění, jsou i zkušenosti s jeho chirurgickou léčbu v České republice malé. Proto se rodina nemocného rozhodla pro radiochirurgickou léčbu Leksellovým gamma nožem. V souladu s literaturou došlo po radiochirurgickém ošetření k ústupu epileptických záchvatů i normalizaci hladin hormonů (S-testosteron, S-DHEAS, S-kortizol). Nemocného nyní pravidelně sledujeme, jedinou zjištěnou potenciální komplikací léčby je mírné zvýšení váhy. Podle literatury je největším problémem radiochirurgické léčby chybění dlouhodobých zkušeností a neznalost dlouhodobého rizika vzniku komplikací (postradiační změny).

Závěr

HH je příčinou farmakorezistentní epilepsie s encefalopatií. Včasnou diagnostikou pomocí kvalitního vyšetřením magnetickou rezonancí mozku a léčbou lze vzniku encefalopatie účinně zabránit.

Literatura

1. Freeman JL, Coleman LT, Wellard RM, Kean MJ, Rosenfeld JV, Jackson GD et al. MR imaging and spectroscopic study of epileptogenic hypothalamic hamartomas: analysis of 72 cases. AJNR Am J Neuroradiol 2004; 25: 450–462.
2. Valdueza JM, Cristante L, Dammann O, Bentele K, Vortmeyer A, Saeger W et al. Hypothalamic hamartomas: with special reference to gelastic epilepsy and surgery. Neurosurgery. 1994; 34: 949–958.
3. Berkovic SF, Andermann F, Melanson D, Ethier RE, Feindel W, Gloor P et al: Hypothalamic hamartomas and ictal laughter: Evolution of a characteristic epileptic syndrome and diagnostic value of magnetic resonance imaging. Ann Neurol 1988; 23: 429–439.
4. Ng YT, Rekate HL, Prenger EC, Chung SS, Feiz-Erfan I, Wang NC et al. Transcallosal resection of hypothalamic hamartoma for intractable epilepsy. Epilepsia 2006; 47: 1192–1202.
5. Vojtěch Z, Kalina M. Stereotaktická radiochirurgie. In: Brázdil M, Hadač J, Marusič P (eds). Farmakorezistentní epilepsie. 1st. ed, Praha: Triton 2004: 245–251.
6. Regis J, Hayashi M, Eupierre LP, Villeneuve N, Bartolomei F, Brue T et al. Gamma knife surgery for epilepsy related to hypothalamic hamartomas. Acta Neurochir Suppl 2004; 91: 33–50.
7. Berkovic SF, Arzimanoglou A, Kuzniecky R, Harvey AS, Palmini A, Andermann F. Hypothalamic Hamartoma and Seizures: A Treatable Epileptic Encephalopathy. Epilepsia 2003; 44: 969–973.
8. Kreuzberg B, Kastner J, Ferda J. The contribution of MRI to the diagnosis of diffuse meningeal lesions. Neuroradiology 2004; 46: 198–204.