proLékaře.cz | 4.5.2024

Poúrazová porucha čichu: kazuistiky

Post-traumatic Olfactory Disorders: Case Studies

J. Vodička[1,2], K. Pokorný[1], E. Ehler[3], A. Pellant[1,2]

[1] Klinika otorinolaryngologie a chirurgie hlavy a krku, Krajská nemocnice Pardubice
[2] Fakulta zdravotnických studií Univerzity Pardubice
[3] Neurologické oddělení, Krajská nemocnice Pardubice

MUDr. Jan Vodička
Klinika otorinolaryngologie a chirurgie hlavy a krku
Krajská nemocnice Pardubice
Kyjevská 44, 532 03 Pardubice
e-mail: jan_vodicka@centrum.cz

Souhrn

Diagnostika poruch čichu po úrazech hlavy patří mezi méně časté případy, které jsou lékaři neurologie a otorinolaryngologie nuceni řešit. Odborník ORL musí vyloučit především konduktivní poruchy čichu (synechie dutiny nosní, zánět vedlejších nosních dutin – VDN), které jsou potenciálně léčitelné konzervativními a chirurgickými postupy. Měl by být stanoven stupeň postižení čichu a případně odhalena simulace. V námi uváděných kazuistikách popisujeme 3 případy poúrazových poruch čichu. První pacient byl léčen pro laterobazální poranění. S měsíčním odstupem od úrazu u něj byla potvrzena porucha čichu subjektivní olfaktometrií. Kontrolní vyšetření čichu provedené za 6 měsíců prokázalo hyposmii a simulace poruchy čichu byla vyloučena. Na základě tohoto vyšetření byl podán návrh na ztížení společenského uplatnění. Druhý pacient se dostavil pro poruchu čichu, kterou dával do souvislosti s prací v chemickém provozu. Po opakovaných dotazech na úraz hlavy a na základě provedených zobrazovacích vyšetření (především magnetické rezonance) byla etiologie poruchy čichu uzavřena jako poúrazová. Třetí kazuistika popisuje vznik anosmie po úrazu hlavy v okcipitální krajině. V článku se zabýváme diagnostikou jednotlivých příčin poruch čichu a vyšetřovacími metodami čichu.

Abstract

One of the rare diagnosis of neurological and ENT practice is the posttraumatic olfactory loss. ENT specialist is responsible for the diagnosis of conductive olfactory loss (synechiae of nasal cavity, sinonasal diseases), because conservative or surgical treatment can be efficacious in these cases. The degree of olfactory loss is to be established and malingering is to be excluded. In the paper we present three patients with posttraumatic olfactory loss. The first one suffered laterobasal trauma and simultaneously loss of olfaction. Smell deterioration was stated one month after the trauma by subjective olfactometry. 6 months after the traumatic event the hyposmia was finally diagnosed and simulation of olfactory loss was excluded. The second patient worked in the chemical factory and connected the loss of smell with his workplace. After repeated questions considering head trauma in his history, he addmited fall on his forehead in drunkeness. Based on MRI results the most probable etiology of smell impairment was stated as posttraumatic. In the third case an anosmia after head trauma in the occipital region is described. In the case presentation we focus on the diagnosis of olfactory loss and on the examination of olfaction.

Klíčová slova

poúrazová porucha čichu – trvalé následky – olfaktometrie – simulace

Key words

posttraumatic olfactory loss – lasting ill effects – olfactometry – malingering

Práce vznikla za částečné podpory prostředky výzkumného záměru IGA MZ č.1A/8667-4.

proLékaře.cz | 4.5.2024

Úvod

Stavy po úrazu hlavy patří mezi jednu z nejčastějších příčin ztrát čichu [1]. Poruchy čichu této etiologie jsou těžšího stupně než u virových nebo u sinonazálních onemocnění [2].

Ve 3 kazuistických sděleních popisujeme případ pracovního úrazu s následkem hyposmie a 2 případy úplné ztráty čichu po traumatu hlavy. Chtěli bychom tak upozornit na onemocnění, které je lékaři často opomíjeno. Porucha čichu totiž může snižovat kvalitu života a dokonce vést k život ohrožujícím stavům (otrava plynem či jinými toxickými látkami). Čich se výraznou měrou účastní při výběru stravy a hraje roli v sexuálním chování člověka a při výběru partnera. Vyšetření funkce prvního hlavového nervu si tak jistě zaslouží pozornost specialistů neurologie i otorinolaryngologie.

Kazuistika 1

Pro výtok krve z pravého zvukovodu po úrazu hlavy navštívil v říjnu 2004 ambulanci ORL kliniky v Pardubicích 58letý muž. V práci při opravě auta vstal, zatočila se mu hlava a při pádu se udeřil do zátylku. Na úraz si pamatoval, nevolnost a zvracení popíral. Po úrazu se objevilo krvácení z pravého zvukovodu.

V předchorobí prodělal pouze operaci tříselné kýly, apendektomii a tonzilektomii, léky neužíval a byl zaměstnán jako hasič. Kouřil asi 30 cigaret za den a pravidelnou konzumaci alkoholu negoval.

Objektivní vyšetření ORL lékařem prokázalo přítomnost krve za bubínkem (hemotympanon) i ve zvukovodu. Rinoskopické vyšetření bylo bez známek traumatu v oblasti dutiny nosní, sliznice a obličejový skelet byly intaktní. Přivolaný neurochirurg neshledal žádnou abnormitu.

Na skenech CT mozku byl nález svědčící pro laterobazální poranění (částečné zastření mastoidních sklípků, vzduch intrakraniálně parietookcipitálně vpravo) (obr. 1). V oblasti přední jámy lební a stropu dutiny nosní nebyly známky kontuze či traumatu. Pacient byl přijat k observaci na Kliniku otorinolaryngologie a chirurgie hlavy a krku Krajské nemocnice Pardubice. Otolikvorea a příznaky svědčící pro zánětlivou komplikaci v oblasti mozkových blan a mozku nebyly přítomny.

Při kontrole za jeden měsíc si nemocný stěžoval na poruchu čichu trvající od úrazu.

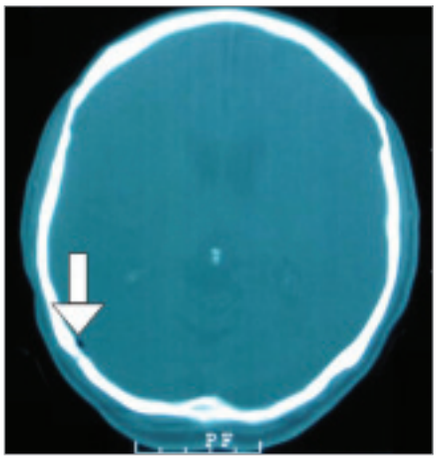

Obr. 1. Kauzuistika 1: CT mozku v den úrazu, kostní okno, axiální řez, patrna přítomnost vzduchu parietookcipitálně vpravo (nepřímá známka laterobazálního poranění).

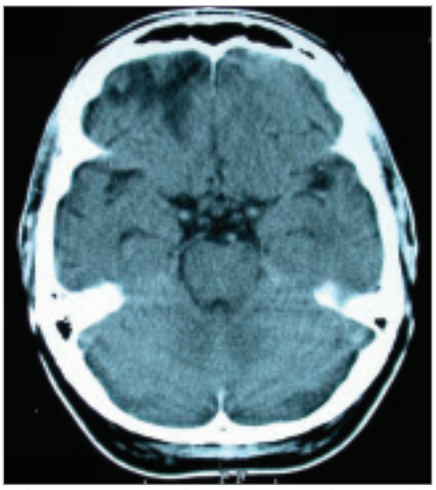

Obr. 2. Kazuistika 2: CT mozku, měkkotkáňové okno, axiální řezy, na snímku je patrné hypodenzní ložisko frontobazálně vpravo.

Tab. 1. Výsledky vyšetření čichu u pacienta první kazuistiky.

doba od úrazu	část T	část D	část I	parfémované fixy
1 měsíc	0	neprovedeno	8	neprovedeno
6 měsíců	0	12	9	8

Bylo provedeno vyšetření prahu a identifikace testem Sniffin' Sticks (části T – threshold a I – identification) (tab.1), jehož výsledek svědčil pro velmi těžkou hyposmii až anosmii. Rinoendoskopické vyšetření neprokázalo patologii v dutině nosní. Byly nasazeny lokální kortikoidy.

Kontrolní vyšetření čichu bylo provedeno s odstupem půl roku testem parfémovaných fixů a rozšířeným testem Sniffin' Sticks včetně vyšetření diskriminace (části T, D a I) (tab. 1). Výsledek vyšetření svědčil pro hyposmii.

Následující měsíc byl vznesen pacientem nárok na ztížení společenského uplatnění na zaměstnavatele pro posttraumatickou hyposmii.

Kazuistika 2

Z Centra pracovního lékařství Krajské nemocnice Pardubice byl odeslán pro poruchu čichu 52letý pacient pracující v chemickém provozu. Při vyšetření udal tři čtvrtě roku trvající úplnou ztrátou čichu vpravo a částečnou vlevo. Potížím předcházela akutní rýma. Po dobu 5 let pracoval s chemickými látkami (chlorfenol, chlorbenzen, čpavek, sirovodík, kyselina izoftalová a dinitrobenzen). Negoval úraz hlavy, ztrátu chuti a poruchu čichu v rodině. Pacient byl kuřák a přiznal také pravidelnou konzumaci alkoholu.

Endoskopické vyšetření dutin nosních neprokázalo zřejmou patologii. Poněvadž jsme v době vyšetření pacienta neměli k dispozici standardní metodu olfaktometrie, byla provedena jen orientační čichová zkouška, která svědčila pro úplnou ztrátu čichu oboustranně. K vyloučení nádorové a sinonazální etiologie poruchy čichu bylo provedeno zobrazovací vyšetření. Na CT mozku bylo patrné hypodenzní ložisko lokalizované frontobazálně vpravo (obr. 2). Na doplněných skenech magnetické rezonance (MR) pak byla přítomna hypersignální ložiska T2 vážené sekvence v oblasti frontálních laloků oboustranně, predilekčně více vpravo (obr. 3). Na základě tohoto vyšetření bylo vysloveno podezření na astrocytom, v diferenciální diagnóze pak byly zvažovány také posttraumatické změny. Protože anamnéza, která by svědčila pro úraz hlav, byla negativní, byl pacient s podezřením na expanzivní proces dutiny lební předán k diagnostickému dořešení do péče neurologů.

proLékaře.cz | 4.5.2024

Neurologické vyšetření prokázalo frustní symptomatologii z frontální krajiny, další centrální příznaky přítomny nebyly. Doplněn byl základní onkologický screening (nádorové markery, rentgenový snímek srdce a plic, ultrazvukové vyšetření břicha a urologické vyšetření), který neprokázal přítomnost primárního nádorového procesu. Během hospitalizace na neurologickém oddělení však pacient po opakovaných dotazech připustil úraz hlavy. Jednalo se o pád z kola na frontální oblast lbi.

S odstupem 2 měsíců bylo provedeno kontrolní vyšetření MRI, které prokázalo stacionárnost léze. Stav byl uzavřen jako posttraumatické kontuzní změny frontobazálních oblastí mozku oboustranně s převahou na straně pravé.

Kazuistika 3

Pro úplnou ztrátu čichu po úrazu hlavy byla na neurologickém oddělení vyšetřena 31letá žena. Jednalo se o uklouznutí a pád na zátylek. Interní anamnéza byla negativní, pacientka trvale léky neužívala, nekouřila a na pracovišti nebyla exponována chemickým látkám. Neurologické vyšetření neprokázalo vyjma poruchy čichu další centrální symptomatologii. Následně byla pacientka vyšetřena lékařem ORL. Endonazální endoskopické vyšetření nesvědčilo pro přítomnost patologie dutiny nosní. Vyšetření čichu bylo provedeno pouze orientačně a svědčilo pro úplnou ztrátu čichu. Pacientka necítila nejvyšší koncentraci n-butanolu (4%), nedokázala pojmenovat předkládané látky (vanilku a mentol). CT vyšetření mozku neprokázalo žádnou patologii intrakraniálně, ale na skenech MR (T2 vážené sekvenci) byla patrná hypersignální ložiska na orbitální ploše frontálních laloků, výraznější vpravo (obr. 4).

Diskuse

Úraz hlavy jako příčina poruchy čichu

Mezi nejčastější příčiny poruchy čichu patří onemocnění dutiny nosní a vedlejších nosních dutin (sinonazální onemocnění), stavy po úrazech hlavy (posttraumatické) a po proběhlých virových onemocněních (povirové). Ze všech příčin tvoří posttraumatické poruchy čichu dle práce Seidena 18 % [2].

Následkem úrazu může dojít jak ke konduktivní, tak senzorineurální ztrátě čichu, případně kombinaci obou.

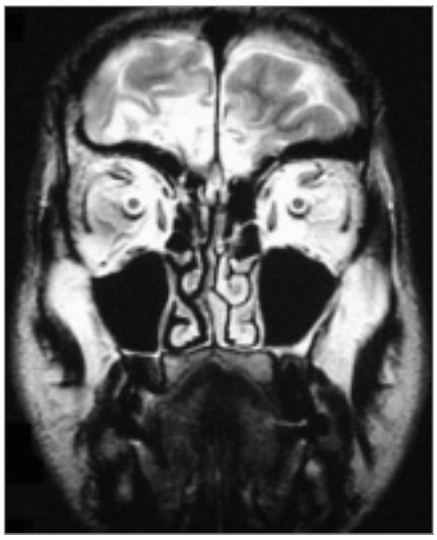

Obr. 3. Kazuistika 2: MR mozku, koronární řezy, T2 vážená sekvence u pacienta s poúrazově vzniklou anosmií. Hypersignální ložiska na bazi frontálního laloku vpravo a paramediálně i na bazi levého laloku.

Konduktivní porucha vzniká při poranění oblasti dutiny nosní v důsledku otoků sliznice, krevních výronů, zlomenin nosního skeletu, etmoidů a následného jizvení. Tento typ poruchy čichu je potenciálně léčitelný konzervativními (antiedematózní terapie) a chirurgickými (vypuštění hematomu, rozrušení synechií) postupy. Diagnostika a léčba má být vedena lékařem ORL.

Senzorineurální porucha může vzniknout několika možnými způsoby. (a) Přímým poraněním nervových vláken v oblasti regio olfactoria. (b) Mechanizmy coup a contre-coup při tupých poraněních hlavy, kdy dochází k posunu mozku vůči lebeční spodině s následným přetrháním vláken fila olfactoria v místě jejich průchodu přes lamina cribriformis. (c) Kontuzí mozku nebo intraparenchymatózním krvácením v oblasti bulbus olfactorius a tractus olfactorius může rovněž dojít k postižení čichu. Dalšími oblastmi mozku významnými pro pachový vjem jsou přední piriformní kortex, amygdala a oblast temporálních laloků.

Incidence poúrazové anosmie je udávána asi v 7 % všech kraniocerebrální traumat [3]. Zvýšení rizika rozvoje poruchy čichu je především při výskytu frontobazální zlomeniny, při laceraci dury v této oblasti a nazální likvorey [3].

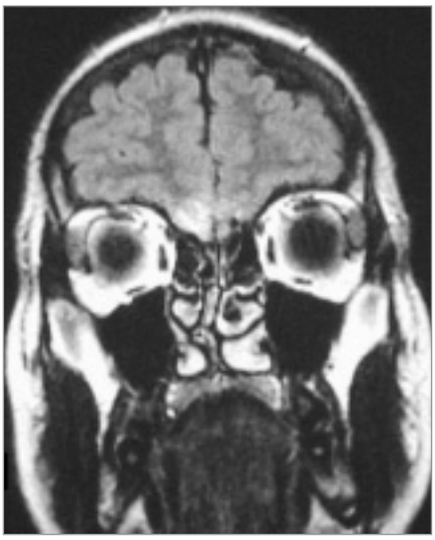

Obr. 4. Kazuistika 3: MR mozku, koronární řezy, T2 vážená sekvence u pacientky s poúrazově vzniklou anosmií. Hypersignální ložiska na orbitální ploše frontálních laloků, výraznější vpravo.

Vyšetření při podezření na poruchu čichu

Základem vyšetření je správně odebraná anamnéza. V případě kazuistiky 1 a 3 se jednalo o pád na zátylek, v případě kazuistiky 2 o poranění frontální oblasti. Jako předpokládané možné mechanizmy úrazu se v případě prokázané poruchy čichu nabízí poranění vláken fila olfactoria, případně kontuze, či hemoragie v oblasti bulbus olfactorius mechanizmem coup (kazuistika 2) a contre-coup (kazuistika 1 a 3). Nutné je ovšem také zohlednit ostatní anamnestické údaje. Jeden pacient (kazuistika 1) pracoval jako hasič, druhý (kazuistika 2) v chemickém provozu. Oba tak mohli být vystaveni vysokým koncentracím chemických látek. Ztráta čichu je popisována po jednorázové expozici parám chlóru, butylenglykolu, kyselině benzoové, selenové a dalším těkavým látkám [4]. K poruchám čichu dochází také iatrogenně při výkonech v oblasti dutiny nosní a VDN (prováděných lékaři ORL) a intrakraniálně v oblasti přední jámy lební (prováděných neurochirurgy). Pacienti však žádný z uvedených výkonů v minulosti nepodstoupili.

Z anamnestických dat je nutné si ještě povšimnout abúzu cigaret (u první kazuistiky až 30 za den), který může vést k horším čichovým schopnostem [5], jen výjimečně však k těžké hyposmii až anosmii.

proLékaře.cz | 4.5.2024

Tab. 2. Rozsah bodových zisků jednotlivých částí testu Sniffin' Sticks a mediány u osob s normálním čichem starších 55 let a anosmiků dle Kobala a kol. (7).

typ olfaktometrie části	prahové vyšetření T – thershold	nadprahové vyšetření D – discrimination	 I – identification
rozsah zisku bodů	0–16	0–16	0–16
medián u normosmiků	7,6	12,0	14,0
medián u anosmiků	0	6,0	5,0

Vyšetření čichu je běžně prováděno jen orientačně (předkládáno bývá mýdlo, zubní pasta a jiné prostředky denní potřeby – kazuistiky 2 a 3). Přesnější obraz čichových schopností poskytují standardizované testy subjektivní olfaktometrie. Mezi nejrozšířenější patří Sniffin' Sticks (tab. 2) a UPSIT (University of Pennsylvania Smell Identification Test). Na našem pracovišti vyšetřujeme čich pomocí parfémovaných fixů volně dostupných v obchodech s papírnickým zbožím [6].

Test Sniffin' Sticks je používán především v Německu. Skládá se z fixů, které jsou naplněny různými aromatickými látkami. Jeho výhodou je, že umožňuje prahové (část T – – threshold) i nadprahové (část D – discrimination, I – identification) vyšetření čichu. K stanovení prahu je použit n-butanol. Při vyšetření diskriminace je pacient nucen označit 1 ze 3 fixů, jehož zápach je jiný než u zbylých dvou. Při vyšetření identifikace je vyšetřované osobě předloženo celkem 16 různých pachů, které musí označit jedním ze čtyř předkládaných názvů pro každé aroma.

Test UPIST je rozšířen především ve Spojených státech amerických. Umožňuje pouze nadprahové vyšetřetření čichu pomocí 40 aromatických látek.

Test parfémovaných fixů je orientační screeningovou metodou olfaktometrie. Skládá se ze dvou částí. V první vyšetřovaná osoba musí jednotlivé vůně spontánně pojmenovat, ve druhé vybírá nejvhodnější název pro předkládanou vůni ze čtyř nabídnutých možností [6].

V případě první kazuistiky byl měsíc a 6 měsíců po úrazu hlavy proveden test Sniffin' Sticks, jeho části T, D a I (tab. 1). Pro srovnání jsou v tab. 2 uvedeny mediány bodových zisků u normoosmiků starších 55 let a anosmiků dle studie Kobala et al [7]. Z jejich práce dále vyplývá, že žádný z pacientů s úplnou ztrátou čichu nezískal v součtu bodů jednotlivých částí testů (T+D+I) více než 15 bodů. U našeho pacienta (kazuistika 1) byl zisk při kontrolním vyšetření 21 bodů, který poukazuje na reziduální funkci prvního hlavového nervu. Stav proto nelze hodnotit jako anosmii, ale jako hyposmii. Tento závěr podporuje i vyšetření novým postupem pomocí parfémovaných fixů, ve kterém byl u našeho pacienta zisk 8 bodů [6].

Součástí vyšetření má být také vyloučení simulace. Na předstírání ztráty čichu nás mohou upozornit nesrovnalosti v anamnéze, simulující pacienti mohou popírat jakýkoliv vjem včetně chuti a dráždění nervus trigeminus. Pomocí metod subjektivní olfaktometrie lze simulaci také odhalit. Pacienti předstírající ztrátu čichu záměrně udávají nesprávné odpovědi. Jejich bodový zisk je tak výrazně nižší než při náhodném výběru odpovědí u pacienta skutečně trpícím anosmií. U námi vyšetřovaného pacienta (kazuistika 1) byly bodové zisky vyšší než mediány anosmiků (tab. 1 a 2), předstírání úplné ztráty čichu lze tedy vyloučit. Běžně prováděná zkouška pomocí těkavých látek stimulujících nervus trigeminus (čpavek, kyselina octová) není k odhalení simulace vhodná. Pacienti s anosmií totiž mohou mít také poruchu čití v oblasti zakončení nervus trigeminus v dutině nosní. Alteraci intranazální funkce pátého hlavového nervu právě u poúrazových ztrát čichu prokázali Gudziol et al [8]. Definitivní odpověď by mělo dát vyšetření objektivní olfaktometrií. Přítomnost čichových evokovaných potenciálů by vylučovala anosmii.

Endonazální vyšetření může odhalit převodní poruchy čichu způsobené synechiemi v dutině nosní, výraznou deformací septa nosního nebo přítomností polypů dutiny nosní. Ve všech případech uváděných kazuistik byl nález v dutině nosní bez odchylky od normy.

Zobrazovací vyšetření CT mozku v měkkotkáňovém i kostním okně v oblasti baze přední jámy lební, frontálních a temporálních laloků v případě první kazuistiky neprokázalo zřejmou patologii. Nebylo patrno ani zastření čichových sklípků a čelních dutin. Známky svědčící pro poranění hlavy však přítomny byly (částečné zastření mastoidálních sklípků, vzduch parietookcipitálně vpravo) (obr. 1). Z tohoto důvodu nebylo u tohoto nemocného provedeno vyšetření MRI přesto, že bývají při tomto vyšetření popisované časté abnormity v oblasti bulbus olfactorius, tractus olfactorius a frontálních laloků [9]. Na obr. 2, 3 a 4 jsou uvedeny nálezy na CT a MR pacientů (kazuistiky 2 a 3) s přítomnou patologií ve frontobazálních oblastech mozku.

Miani et al doporučují doplnit vyšetření biopsií z oblasti regio olfactoria, kde mohou být přítomny degenerativní změny neuroepitelu [10].

U uvedených pacientů lze na základě anamnestických dat, neurologického a ORL vyšetření, subjektivní olfaktometrie a zobrazovacích vyšetření považovat úraz hlavy jako nejpravděpodobnější příčinu poruchy čichu. Na podkladě takto podložené traumatické etiologie poruchy čichu mohou nemocní (v našem případě u první kazuistiky) uplatnit svůj požadavek na ztížení společenského uplatnění dle vyhlášky Ministerstva zdravotnictví č. 440/2001 Sb (Příloha 2, položka 022). Při bodovém hodnocení je nutno posoudit tíži postižení čichu (částečná porucha – hyposmie nebo úplná ztráta – anosmie).

Závěr

V uvedených kazuistikách jsme chtěli upozornit na poúrazovou poruchu čichu, které není lékařskou veřejností věnována pozornost. Jedná se o onemocnění, které může být trvalé, tedy s možností nároku na ztížení společenského uplatnění. V diagnostickém algoritmu je velmi významná podrobně odebraná anamnéza se zaměřením na možné etiologické faktory postižení čichu. Podstatné je neurologické vyšetření k odhalení případné další centrální symptomatologie (zhoršení čichu se může vyskyto-

proLékaře.cz | 4.5.2024

vat u Parkinsonovy choroby, Alzheimerovy demence a dalších onemocnění) a ORL vyšetření, které slouží k vyloučení konduktivní poruchy čichu (záněty, tumory, synechie a další patologie oblasti dutiny nosní a VDN). Pomocí olfaktometrie je nutné zhodnotit čich u těchto pacientů a případně odhalit simulaci. Zobrazovací metody (především MR hlavy) jsou součástí diagnostického postupu u traumatické etiologie. Spolupráce neurologa, ORL lékaře a rentgenologa je tak v diagnostice poúrazových poruch čichu zcela nezbytná.

Literatura

1. Deems DA, Doty RL, Settle RG, Moore-Gillon V, Shaman P, Mester AF et al. Smell and taste disorders, a study of 750 patients from the University of Pennsylvania Smell and Taste Center. Arch Otolaryngol Head Neck Surg 1991; 117: 519–528.

2. Seiden AM, Duncan HJ. The diagnosis of a conductive olfactory loss. Laryngoscope 2001; 111: 9–14.

3. Jimenez DF, Sundrani S, Barone CM. Posttraumatic anosmia in craniofacial trauma. J Craniomaxillofac Trauma 1997; 3: 8–15.

4. Becker W, Naumann HH, Pfaltz CR. Ear, nose, and throat diseases. Thieme 1994: 194–196.

5. Frye RE, Schwartz BS, Doty RL. Dose-related effects of cigarette smoking on olfactory function. JAMA 1990; 263: 1233–1236.

6. Vodička J, Chrobok V, Pellant A. Screening of olfactory function using odorized markers. Rhinology, 2007; 45: 164–168.

7. Kobal G, Klimek L, Wolfensberger M, Gudziol H, Temmel A, Owen CM et al. Multicenter investigation of 1,036 subjects using a standardized method for the assessment of olfactory function combining tests of odor identification, odor discrimination, and olfactory thresholds. Eur Arch Otorhinolaryngol 2000; 250: 205–211.

8. Gudziol H, Schubert M, Hummel T. Decreased trigeminal sensitivity in anosmia. ORL J Otorhinolaryngol Relat Spec 2001; 63: 72–75.

9. Yousem DM, Geckle RJ, Bilker WB, Kroger H, Doty RL. Posttraumatic smell loss: relationship of psychophysical tests and volumes of the olfactory bulbs and tracts and the temporal lobes. Acad Radiol 1999; 6: 264–272.

10. Miani C, Bracale AM, Moreschi C, Codarini M, Ortolani F. Post-traumatic anosmia: description of a clinical case, proposal of a standardized protocol and medico-legal comments. Acta Otorhinolaryngol Ital 2002; 22: 142–149.