proLékaře.cz | 19.5.2024

Progresívna nekrotizujúca myelopatia – kazuistika

Progressive Necrotizing Myelopathy – a Case Report

Súhrn

Progresívna nekrotizujúca myelopatia je v rámci nekompresívnych myelopatií veľmi zriedkavé ochorenie. Charakteristickým klinickým nálezom je miechová symptomatológia s dominujúcim postihnutím periférneho motoneurónu. V likvore je typický nález so zvýšenými celkovými bielkovinami a neprítomnými oligoklonálnymi pásmi, niekedy i s miernou pleiocytózou. Špecifickým MR kritériom je rozšírenie aspoň troch a viacerých susedných vertebrálnych segmentov miechy s hypersignálom v TW2 obraze a s enhancementom po kontrastnej látke v priebehu mesiacov vystriedané atrofiou, čo zodpovedá nekróze miechy potvrdenej pri bioptickom vyšetrení. Diferenciálna diagnostika je široká. Treba vylúčiť okrem častejších ochorení (SM, zápalové, neoplastické, systémové, cievne a metabolické príčiny myelopatie) aj zriedkavé paraneoplastické postihnutie miechy. V najnovších prácach sa zvažuje autoimunitný patomechanizmus so vzťahom ku neuromyelitis optica na základe výskytu špecifických IgG protilátok proti aquaporínu 4. Ochorenie má progresívny charakter s možným terapeutickým efektom imunomodulačnej liečby. Autori prezentujú kazuistiku 67-ročného pacienta s výrazne atopickým terénom pri imunologickom vyšetrení, spĺňajúceho klinické aj MR kritériá progresívnej nekrotizujúcej myelopatie. Liečba kortikoidmi bola bez efektu, preto nasadená liečba intravenóznymi imunoglobulínmi, ktorá viedla ku prechodnému zlepšeniu klinického stavu so zlepšením ťažkého motorického deficitu. Dva roky po začiatku manifestácie neurologickej symptomatológie bol u pacienta diagnostikovaný konvenčný typ karcinómu z buniek obličky gr II WHO, prečo i napriek opakovane negatívnym nálezom antineuronálnych protilátok musíme zvažovať možný paraneoplastický pôvod progresívnej nekrotizujúcej myelopatie.

Abstract

Progressive necrotizing myelopathy is an extremely rare disease, even considered among non-compressive myelopathies. Spinal cord symptoms are characteristic of it, with the peripheral motor neuron severely affected. A typical cerebrospinal fluid finding is increased total protein without oligoclonal bands, sometimes with mild pleocytosis. A specific MRI criterion is the involvement of at least three or more neighbouring vertebral spinal cord segments with hypersignal in the TW2 picture and gadolinium enhancement, evolving over months into atrophy, which corresponds to spinal cord necrosis confirmed on bioptic examination. The range of differential diagnosis is wide. Apart from other more common diseases (multiple sclerosis, inflammatory, neoplastic, systemic, vascular and metabolic causes of myelopathy), rare paraneoplastic spinal cord involvement must also be excluded. Recently, autoimmune pathogenetic mechanisms related to neuromyelitis optica have been considered, based on the occurrence of specific NMO IgG antibodies against aquaporin 4. The disease has a progressive course, although immunomodulatory treatment may possibly prove therapeutic. The authors present the case report of a 67-year-old man with noticeably atopic terrain revealed on immunological examination, fulfilling clinical and MRI criteria for progressive necrotizing myelopathy. Treatment with corticoids had no effect and was therefore followed by intravenous immunoglobulins, which resulted in a temporary improvement in the clinical condition and an improvement in the serious motor deficiency. Two years after the first manifestation of neurological symptoms, a conventional type of carcinoma was diagnosed in the patient from gr. II WHO kidney cells. As a consequence, in spite of repeated negative findings for antineuronal antibodies, we have to consider a possible paraneoplastic origin for the progressive necrotizing myelopathy.

I. Lisá[1], V. Belan[2], D. Podhoranská[1]

[1] II. Neurologická klinika LF UK a FNsP Bratislava
[2] Radiodiagnostická klinika SZU a FNsP Bratislava

MUDr. Iveta Lisá, PhD.
II. Neurologická klinika LF UK
a FNsP Bratislava
Limbová 5
833 05 Bratislava
Slovenská republika
e-mail: l.lisy@hotmail.com

Prijato k recenzii: 16. 10. 2008
Prijato do tlače: 9. 3. 2009

Kľúčové slová

progresívna nekrotizujúca myelopatia – neuromyelitis optica – paraneoplastický syndrom – intravenózne imunoglobulíny

Key words

progressive necrotizing myelopathy – neuromyelitis optica – paraneoplastic syndrome – intravenous immunoglobulins

proLékaře.cz | 19.5.2024

Progresívna nekrotizujúca myelopatia (PNM) je progresívne devastujúce ochorenie postihujúce miechu. Môže sa vyskytovať ako paraneoplastické postihnutie u solídnych tumorov i hematologických malignít [1–3]. Bola tiež popísaná ako klinický prejav masívnej infekcie CNS herpetickými vírusmi HSV2 [4,5] a ako prejav CNS vaskulitídy [6]. Extrémne raritnými sú idiopatické prípady tohto ochorenia bez známej etiológie. Vo svetovej literatúre sa väčšinou vyskytujú popisy malých súborov kazuistík alebo len jednotlivých kazuistických zdelení [7–9].

Klinický obraz PNM charakterizuje začiatok ochorenia typicky po 40. roku veku (priemerne v 59. roku), ale boli popísané i prípady začínajúce v detskom veku [10]. Prvými príznakmi môžu byť lumbalgie niekedy i s radikulárnou propagáciou bolesti, pridružuje sa slabosť končatín kulminujúca v priebehu týždňov až mesiacov do obrazu paraplégie, resp. kvadruplégie s poruchami ovládania sfinkterov a poruchy citlivosti šíriace sa ascendentne od lumbálnych až po horné torakálne segmenty i vyššie. Priebeh ochorenia má saltatórny charakter s obdobiami akútneho, resp. subakútneho zhoršenia alebo pomalej progresie. V plne vyvinutom klinickom obraze dominuje chabá paréza končatín s atrofiami svalov a areflexiou reflexov šľachovookosticových spolu s miechovou symptomatológiou.

Diagnóza progresívnej nekrotizujúcej myelopatie sa okrem popísaného klinického obrazu a priebehu opierala v minulosti predovšetkým o typický patologickoanatomický nález, v ktorom dominujú zmeny v zmysle koagulačnej nekrózy postihnutých miechových segmentov so stieraním hraníc medzi sivou a bielou hmotou, s rozsiahlou deštrukciou myelínu a gliozou s infiltrátmi makrofágov a lymfocytov, ale bez známok akútneho zápalu, občas i s prítomnosťou mikrohemorágií. Demyelinizácia postihuje i predné miechové korene, ktoré sú výrazne stenčené. Donedávna nebola známa príčina a patofyziológia vzniku týchto zmien, ale už v prehľadných prácach z konca 20. storočia sa predpokladal u progresívnej nekrotizujúcej myelopatie autoimunitný patogenetický mechanizmus, z čoho rezultovali i terapeutické prístupy [7]. Dôkaz prítomnosti špecifických protilátok pre neuromyelitis optica (NMO) proti aquaporínu 4 (AQP-4) – proteínu vodných kanálov v CNS v sére a likvore u niektorých pacientov s PNM viedol k predpokladu, že by sa mohlo jednať o ochorenie predstavujúce variantu M. Devic, resp. prekurzor tohto ochorenia v štádiu bez postihnutia optických nervov [8,11].

Zavedením **MR** sa stali zobrazovacie vyšetrenia okrem klinického obrazu a priebehu rozhodujúcimi v diagnostike PNM. V typickom MR náleze v akútnom štádiu ochorenia dominuje edém aspoň troch a viacerých susedných vertebrálnych segmentov miechy s centrálnou vretenovitou alebo tubulárnou hyperintenzitou v TW2 obraze, hypointenzívnymi v TW1 obraze, niekedy však hyperintenzívnymi v dôsledku malých hemorágií. Po aplikácii kontrastnej látky buď nedochádza ku enhancementu, alebo na rozdiel od spinálnych tumorov len ojedinele ku nevýraznému okrajovému prstencovitému nafarbovaniu. Po niekoľkých týždňoch až mesiacoch od začiatku ochorenia obraz edému vystrieda v MR nález atrofie až kavitácií v postihnutých miechových segmentoch [7].

V cerebrospinálnom likvore (CSL) pacientov s PNM nachádzame zvýšené celkové bielkoviny v rozpätí 500–1 100 mg/l, ale môžu byť i vyššie, príležitostne i prechodnú pleiocytózu, ktorá sa v priebehu ochorenia normalizuje. Nikdy neboli u pacientov s PNM popísané prítomné oligoklonálne pásy, čím sa ochorenie odlišuje od sclerosis multiplex.

Elektrofyziologické vyšetrenia majú len doplnkový význam spresňujúci klinický obraz a stupeň postihnutia. EMG potvrdzuje denerváciu v myotómoch zodpovedajúcich postihnutým miechovým segmentom. U niektorých pacientov bolo popísané asymptomatické predĺženie latencie vlny P100 zrakových evokovaných potenciálov, ale len v ojedinelých prípadoch sa v priebehu ochorenia vyvinul klinický obraz neuritídy nervi optici [7]. Tieto nálezy a prítomnosť špecifických NMO-IgG protilátok proti AQP-4 práve potvrdzujú najnovšie predpoklady o súvise PNM s M. Devic ako o jej možnom variante, resp. úvodnom štádiu v niektorých prípadoch [11].

Diferenciálna diagnostika je široká. Vylúčiť treba infekčné a parainfekčné, či postvakcinačné myelitídy vrátane akútnej demyelinizačnej encefalomyelitídy (ADEM), spinálne neoplazmy, toxické a metabolické myelopatie, rovnako myelopatie v rámci systémových ochorení ako i raritné paraneoplastické myelopatie. Z vaskulárnych príčin spinálna angiografia vylúči cievne malformácie v spinálnom kanáli. Najčastejším diferenciálne diagnostickým problémom býva práve odlíšenie PNM a sclerosis multiplex a M. Devic (NMO, neuromyelitis optica). PNM proti SM odlišuje neskorší vek pri začiatku manifestácie ochorenia, bolesť ako častý včasný príznak, výrazné včasné klinické postihnutie distálneho motoneurónu u PNM, neprítomné oligoklonálne pásy v likvore, normálne nálezy na MR mozgu, výrazné postihnutie sivej hmoty miechy, nezápalová nekróza tkaniva v patologickom náleze a rezistencia na liečbu kortikoidmi. U M. Devic je zase častejšie postihnutie n. opticus, hoci existujú i monosymptomatické formy s postihnutím miechy. Obidve ochorenia (PNM i NMO) reagujú na liečbu plazmaferezou, čo súvisí zrejme s vyššie popísaným výskytom protilátok u oboch ochorení a ich spoločnou patogenezou.

Terapia kortikoidmi je u PNM neúčinná, plazmaferéza a cyklofosfamid u doteraz popísaných prípadov mali len prechodný a krátkotrvajúci efekt. V ojedinelých kauzistických zdeleniach boli informácie o prechodnom terapeutickom efekte intravenóznych imunoglobulínov u zriedkavých paraneoplastických progresívnych nekrotizujúcich myelopatií. Vzhľadom na raritný výskyt si dovoľujeme prezentovať nasledujúcu kazuistiku.

Kazuistika

67-ročný pacient Z. J. až do začiatku terajších ťažkostí v lete 2006 zdravý. Od leta 2006 bez provokujúceho momentu popisuje neobratnosť a akoby pocit ťažšej pravej DK pri chôdzi. V decembri 2006 po pošmyknutí vznik lumbalgií bez radikulárnej propagácie bolestí a progredujúca slabosť oboch dolných končatín s prevahou vpravo. Postupne chôdza s oporou palice a pre výrazné zhoršenie po operácii pre benígnu hyperpláziu prostaty v decembri 2007 len s G-aparátom. Ambulantne v mieste bydliska realizované zobrazovacie vyšetrenia CT a MR mozgu a miechy len s nálezom protruzií diskov v lumbálnej oblasti nevysvetľovali klinický nález u pacienta. Na diferenciálnu diagnostiku prijatý na II. Neurologickú kliniku LF UK v Bratislave vo februári 2008 (1,5 roka od začiatku subjektívnych ťažkostí). Objektívne pri prijatí hypotrofia svalov horných končatín výraznejšie akrálne s hyporeflexiou reflexov tricipitálnych pri živých symetrických refle-

proLékaře.cz | 19.5.2024

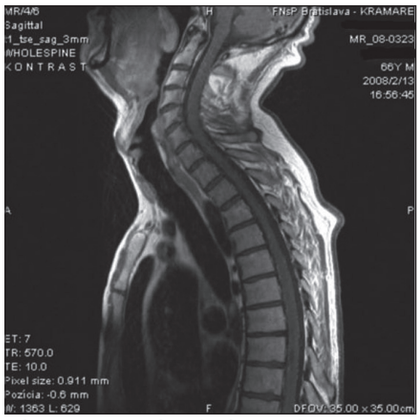

Obr. 1. MR C-Th miechy pacienta J. Z. T1 vážený obraz s kontrastom

Obr. 2. MR C-Th miechy pacienta J. Z. T2 vážený obraz

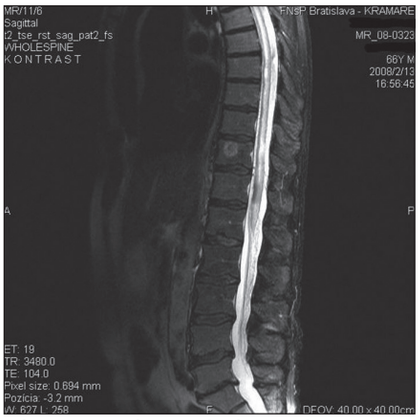

Obr. 3. MR Th-LS miechy pacienta. T2 vážený obraz (popis v texte)

xoch styloradiálnych a bicipitálnych. Areflexia brušných a kremasterových reflexov. Paraparéza dolných končatín s výraznými atrofiami svalov od gluteí nadol s akcentáciou akrálne a vpravo s fascikuláciami pozorovanými v svalstve stehien i lýtok s areflexiou rrša a rrmp pri živých symetrických rršp. Motorický deficit bez prítomnosti aktívnej hybnosti v talokrurálnom kĺbe a prstoch nohy vpravo pri plantárnej i dorzálnej flexii s minimálnym náznakom flexie v kolennom a bedrovom kĺbe. Vľavo v rovnakých segmentoch motorický deficit asi 3. stupňa, podľa svalového testu, ktorý však v priebehu hospitalizácie progredoval až do 2. stupňa. Taktilná hypesteza od Th 12-L1 bilaterálne akcentovaná akrálne a vpravo. Porucha poloho- a pohybocitu na DK a palestezy od spinae ilicae sup. ant. bilat nadol, kde akrálne anesteza. Poruchy ovládania sfinkterov v zmysle inkontinencie. Nález svedčil pre rozsiahlejšie miechové postihnutie, v súlade s čím boli i výsledky neurofyziologických vyšetrení (neprítomné somatosenzorické evokované potenciály nervus tibialis – SSEP – a motorické evokované potenciály – MEP – z m. tibialis ant. bilaterálne a patologická latencia vlny N13 SSEP nervus medianus i N9-N13 interval pri stimulácii ľavej HK a MEP z HK pri ešte normálnych absolútnych hodnotách latencií na HK so stranovým výrazným rozdielom latencií v neprospech stimulácie vpravo).

MR celej miechy od cervikokraniálneho prechodu až po sakrálnu oblasť vykazuje difúzne rozšírenie miechy od Th 5 úrovne až po konus s centrálne nehomogénne zvýšenou intenzitou v TW2 obraze a v úrovni Th 8 a Th 11 a 12 s pozdĺžne hyperintenzívnym v TW2 obraze a hypointenzívnym v TW1 obraze s ložiskom v úrovni Th 12 i so zmenami čiastočne hemoragického charakteru (obr. 1–3). Po podaní kontrastnej látky nedochádza ku enhancementu popísaných zmien. Nález bol uzavretý ako susp. difúzne zápalové postihnutie miechy.

V cerebrospinálnom likvore prítomná proteinocytologická dissociácia s 11/3 mononukleármi a 1 187 mg/l celkovými bielkovinami s nadhraničnými hodnotami gamaglobulínov 13,9 % (norma do 11,4 %) a neprítomnými oligoklonálnymi pásmi. Rozsiahle serologické a virologické vyšetrenie séra i likvoru vrátane PCR (borelie, HIV, HSV 1, 2, 6, HZV-VZV, CMV, EBV, entameby, yersinie, leishmanióza, toxoplazmóza a toxokaróza, schistozomóza, cysticerkóza) boli negatívne. (K rozsiahlemu pátraniu nás viedol pobyt pacienta pred viacerými rokmi v cudzine ako i styk s domácimi zvieratmi – mačka, pes.) Podobne rozsiahle pátranie po eventuálnom výskyte neoplastického postihnutia so sekundárnym paraneoplastickým pôvodom myelopatie bolo negatívne (onkomarkery, antineuronálne protilátky), ako i postihnutie v rámci susp. systémového ochorenia (negatívne autoprotilátky). Rovnako sme vylúčili toxické i metabolické príčiny myelopatie. V základnom hematologickom náleze bola opakovane prítomná vysoká eozinofília (13,3 %), ktorú imunológ po vylúčení parazitárnych ochorení dáva do súvisu s latentnou kožnými testami potvrdenou alergiou na inhalačné alergény. Na základe klinického obrazu, priebehu ochorenia a výsledkov vyšetrení (najmä MR) sme stav uzavreli ako autoimunitne podmienenú progresívnu nekrotizujúcu myelopatiu. V diferenciálne diagnostických úvahách sme zvažovali aj možnosť spinálnej cievnej malformácie (durálnej fistuly), avšak MR nález a najmä vysoké celkové bielkoviny v CSL pri neprítomnosti útlaku v spinálnom kanáli a zvýšené gamaglobulíny v likvore svedčili skôr pre náš vyššie uvedený diagnostický záver. Terapeutický pokus s bolusom metylprednizolonu 5 × 500 mg i.v. a následnou krátkou kúrou vysokými dávkami p. o. Prednisonu bol bez akéhokoľvek efektu, preto sme sa vzhľadom na progresiu závažného klinického stavu pacienta rozhodli pre kúru intravenóznymi imunoglobulínmi (IVIg) v dávke 0,4 g/kg/deň počas piatich dní, t.j. celkove 140 g Flebogamma i.v. s doporučením udržiavacích kúr v mesačných intervaloch. Už po prvej kúre IVIg nastáva u pacienta zlepšenie klinického stavu a pri kontrolnom pobyte na klinike po mesiaci sa zlepšila hybnosť dolnej končatiny vľavo a začína sa obnovovať aktívna hybnosť pravej dolnej končatiny akrálne a zlepšuje sa i chôdza zatiaľ s pomocou G-aparátu. Kontrolné MR s časovým odstupom troch mesiacov od prvého vyšetrenia na našej klinike ostáva bez zmien (obr. 4, 5). V spolupráci s Neurologickou klinikou Technickej univerzity v Mníchove sme dali vyšetriť sérum na prítomnosť autoprotilátok proti aquaporínu 4, ktoré však boli negatívne. V júli 2008 presne dva roky od začiatku manifestácie neurologickej symptomatológie bol u pacienta opakovaným CT vyšetrením diagnostikovaný cystický tumor oboch obličiek, vľavo i so solídnou komponentou. Pri nefrektomii vľavo histologicky verifikovaný konvenčný typ karcinómu z buniek

proLékaře.cz | 19.5.2024

Obr. 4. MR kontrola po liečbe o tri mesiace. T1 vážený obraz

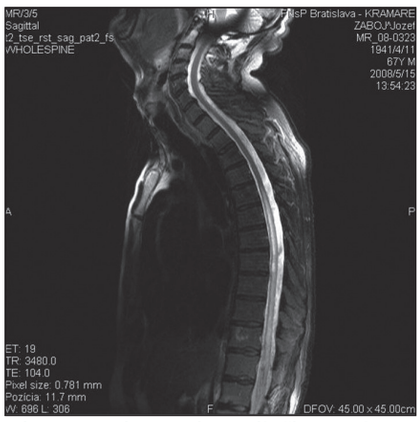

Obr. 5. MR kontrola po liečbe o tri mesiace. T2 vážený obraz (nezmenený nález)

obličky gr II WHO opúzdrený vo väzivovej pseudokapsule bez známok prerastania do dutého systému obličky, resp. prejavov metastáz. Pri revízii obličky vpravo sa malignita nepotvrdila. Pooperačný priebeh bol komplikovaný bronchopneumoniou, po ktorej nastáva zhoršenie neurologického nálezu na úroveň spred nasadenia imunomodulačnej liečby napriek jej pokračovaniu v dávke Kiovig 1 g/kg hmotnosti v mesačných intervaloch.

Diskusia a záver

PNM je raritné ochorenie, ktorého diagnostika sa opiera o typický klinický obraz, priebeh a typické nálezy pri MR vyšetrení miechy [12]. V rámci diferenciálnej diagnostiky je potrebné vylúčiť iné príčiny nekompresívnej myelopatie infekčné, parainfekčné, metabolické, toxické, cievne, systémové ochorenia, ako i raritné paraneoplastické myelopatie. Diferenciálne diagnostickým problémom môže byť odlíšenie primárne progresívnej formy sclerosis multiplex alebo monosymptomatickej formy neuromyelitis optica len s postihnutím miechovým. Bioptické vyšetrenie je indikované len pri diagnostických pochybnostiach a podozrení na spinálny tumor. Doterajšie terapeutické postupy popísané v literatúre boli buď bez efektu (kortikoidy), alebo iba s prechodným a krátkodobým efektom (plazmaferéza, cyklofosfamid).

Intravenózne imunoglobulíny mali prechodný liečebný efekt u zriedkavých prípadov paraneoplastickej progresívnej myelopatie. Ich nasadenie u nášho pacienta s plne rozvinutým klinickým obrazom PNM viedlo v pomerne krátkom čase k počiatočnému čiastočnému efektu so zlepšením ťažkého motorického deficitu. Opakovane negatívne výsledky vyšetrenia onkomarkerov u nášho pacienta nevylúčili spoľahlivo prítomnosť malígneho ochorenia, nakoľko pre renálne karcinómy niet spoľahlivých onkomarkerov. Udáva sa pozitivita tkanivového polypeptidického špecifického antigénu (TPS) a karcinoembryonálneho antigénu (CEA), ale tieto bývajú často pozitívne až v pokročilých štádiách malígneho procesu a nie sú spoľahlivým skríningom pre vyhľadávanie malignity. Slúžia skôr pri sledovaní ich dynamiky pre hodnotenie vývoja procesu a efektu liečby. Jediné pozitívne hodnoty mierne zvýšených onkomarkerov u nášho pacienta boli až po nefrektomii beta 2 mikroglobulin a chromogranín A, ktoré však nešpecificky odrážajú prítomnosť deštrukcie obličkového parenchýmu [13]. Vzhľadom ku hraničnej časovej koincidencii manifestácie renálneho nízkogradingového konvenčného karcinómu obličky (dva roky od začiatku manifestácie neurologických prejavov ochorenia pri negativite opakovane vyšetrených antineuronálnych protilátok) musíme na základe najnovších diagnostických kritérií paraneoplastických syndromov [14] zvažovať progresívnu nekrotizujúcu myelopatiu u nášho pacienta ako možný paraneoplastický syndrom.

Paraneoplastické prejavy sa u renálnych karcinómov vyskytujú síce až v 10 % prípadov, ale majú skôr biochemický, hematologický alebo endokrinologický charakter. Neurologické paraneoplastické syndromy sú podstatne zriedkavejšie a prevažne charakteru senzorimotorických polyneuropatií, resp. myopatického postihnutia [15]. V posledných 20 rokoch v anglickej odbornej literatúre nebol popísaný ani jeden prípad paraneoplastickej progresívnej myelopatie v súvislosti s renálnym karcinómom [16]. Posledná publikácia takéhoto paraneoplastického syndromu u renálneho karcinómu pochádza z 1964 roku [17]. Evans et al v 1990 roku popísali pacienta so syndromom pripomínajúcim amyotofickú laterálnu sklerózu asociovaným s renálnym karcinómom, u ktorého nefrektomia viedla ku zlepšeniu neurologického deficitu [18].

Prezentovaná kazuistika je poučením, že i napriek negatívnym počiatočným vyšetreniam zameraným na onkologické ochorenie s cieľom vylúčenia paraneoplastického pôvodu progresívnej nekrotizujúcej myelopatie a počiatočnému dobrému terapeutickému efektu intravenóznych imunoglobulínov treba pacienta sledovať a liečbu modifikovať podľa novozistených nálezov. Pri neistote sa doporučuje podľa potreby využitie i náročných diagnostických postupov vrátane celotelovej pozitrónovej emisnej tomografie. Liečba pacienta s paraneoplastickou progresívnou myelopatiou intravenóznymi imunoglobulínmi po neúspechu kortikoterapie je liečbou voľby lege artis, a preto v nej pokračuje v udržiavacích kúrach vzhľadom na redukované obličkové funkcie po nefrektomii v dávke 0,2 g/kg hmotnosti v mesačných intervaloch za sledovania nefrologom, imunologom a neurologom.

Zoznam použitých skratiek

ADEM	akútna demyelinizačná encefalomyelitída
AQP-4	aquaporín 4
CSL	cerebrospinálny likvor
CT	počítačová tomografia
DK	dolná končatina
HK	horná končatina
IVIg	intravenózne imunoglobulíny
M.	morbus
MEP	motorické evokované potenciály
MR	zobrazenie magnetickou rezonanciou
NMO	IgG neuromyelitis optica imunoglobulíny G
OCB	oligoklonálne pásy v likvore
PCR	protein chain reaction
p.o.	perorálne
PNM	progresívna nekrotizujúca myelopatia
rrmp	reflexy medioplantárne
rrša	reflexy šľachy Achillovej

proLékaře.cz | 19.5.2024

rršp	reflexy patelárne
SM	sclerosis multiplex
SSEP-NM	somatosenzorický evokovaný potenciál nervus medianus
SSEP-NT	somatosenzorický evokovaný potenciál nervus tibialis
TW1	T1 vážený obraz
TW2	T2 vážený obraz
VEP	zrakový evokovaný potenciál

Literatúra

1. Darnell RB, Posner JB. Paraneoplastic syndromes involving the nervous system. N Engl J Med 2003; 349(16): 1543-1554.
2. Grisold W, Lutz D, Wolf P. Necrotizing myelopathy associated with acute lymphoblastic leukemia. Case report and review of literature. Acta Neuropathol 1980; 49(3): 231-235.
3. Storey E, McKelview PA. Necrotizing myelopathy associated with multiple myeloma. Acta Neurol Scand 1991; 84(2): 98-101.
4. Iwanesa T, Utsumi Z, Sakuda H, Yoshitake H, Kakazu T, Kubota R et al. Two cases of necrotizing myelopathy associated with malignancy caused by herpes simplex virus type 2. Acta Neuropathol 1989; 78(3): 252-257.
5. Wiley CA, VanPatten PD, Carpenter PM, Powell HC, Thal LJ. Acute ascending necrotizing myelopathy caused by virus herpes simplex type 2. Neurology 1987; 37(11): 1791-1794.
6. Ashraf VV, John MM, Ramakrishnan KG, Mahadevan A. Relapsing myelopathy as the initial manifestation of primary central nervous system angiitis. Neurol India 2007; 55(4): 425-427.
7. Katz JD, Ropper AH. Progressive necrotic myelopathy: clinical course in 9 patients. Arch Neurol 2000; 57(3): 355-361.
8. Okai AF, Muppidi S, Bagla R, Leist TP. Progressive necrotizing myelopathy :part of the spectrum of neuromyelitis optica? Neurol Res 2006; 28(3): 354–359.
9. Prabhakar S, Syal P, Singh P, Lal V, Khandelwal N, Das CP. Non-compressive myelopathy: clinical and radiological study. Neurol India 1999; 47(4): 294-299.
10. Parmar RC, Bavdekar SB, Sira P, Kamat JR. Necrotizing myelitis in an immunocompetent child: a case report with review of literature. J Med Sci 2003; 57(12): 556-558.
11. Jarius S, Friedman P, Franciotta D, Waters P, Zipp F, Hohlfeld R et al. Mechanisms of disease: aquaporin-4 antibodies in neuromyelitis optica. Nat Clin Pract Neurol 2008; 4(4): 202-214.
12. Mirich DR, Kucharczyk W, Keller MA, Deck J. Subacute necrotizing myelopathy: MR imaging in four pathologically proven cases. AJNR Am J Neuroradiol 1991; 12(6): 1077-1083.
13. Graus F, Delattre JY, Antoine JC, Dalmau J, Giometto B, Grisold W et al. Recommended diagnostic criteria for paraneoplastic neurological syndromes. J Neurol Neurosurg Psychiatry 2004; 75(8): 1135-1140.
14. Kaušitz J. Význam a postavenie nádorových markerov v skríningu,diagnostike a sledovaní pacientov v onkológii. Onkológia 2006; 1(3): 155-158.
15. Palapattu GS, Kristo B, Rajfer J. Paraneoplastic syndromes in urologic malignancy: the many faces of renal cell carcinoma. Rev Urol 2002; 4(4): 163–170.
16. Mancall EL, Rosales RK. Necrotizing myelopathy associated with visceral carcinoma. Brain 1964; 87: 639–656.
17. Mueller S, Dubal DB, Josephson A. A case of paraneoplastic myelopathy associated with the neuromyelitis optica antibody. Nat Clin Pract Neurol 2008; 4(5): 284-288.
18. Evans BK, Fagan C, Arnold T, Dropcho EJ, Oh SJ. Paraneoplastic motor neuron disease and renal cell carcinoma: improvement after nephrectomy. Neurology 1990; 40(6): 960-962.

Reference:

1) Jacobs LD et al. Ann Neurol. 1996;39:285-294
2) Barak and Achiron. Eur Neurol. 2002;47:11
3) Kappos L, Clanet M, Sandberg-Wollheim M, Radue EW, Hartung HP, Hohlfeld R et al. Neutralizing antibodies and efficacy of interferon beta-1a. A 4-year controlled study. Neurology 2005; 65: 40–47
4) Devonshire et al. ECTRIMS, 2006. Abstract and Poster 316
5) Vyhláška MZ ČR č. 63/2007 Sb., o úhradě léčiv a potravin pro zvláštní účely

Zkrácená informace o přípravku AVONEX
Před předepsáním léku respektujte, prosím, celou odbornou informaci o léku AVONEX.
Zkrácená informace o léku: AVONEX 30 mikrogramů /0,5 ml injekčního roztoku. **Léčivo:** Jedna předplněná stříkačka 0,5 ml obsahuje 30 mikrogramů (6 mil.m.j.) Interferonum beta 1a. **Indikace:** relabsující sclerosis multiplex - roztroušenou sklerózou (RS), včasná léčba RS po první demyelinizační příhodě s aktivním zánětlivým procesem při potvrzení vysokého rizika rozvoje klinicky nesporné RS. **Dávkování:** Doporučená dávka činí 30 mikrogramů (0,5 ml roztoku) injikovaných i.m. jedenkrát týdně. *Na počátku léčby mohou pacienti začít buď na plné dávce 30 mikrogramů (0,5 ml roztoku), nebo na přibližně poloviční dávce jednou týdně, aby se mohli léčbě lépe přizpůsobit, a posléze zvýšit dávku na plných 30 mikrogramů (0,5 ml roztoku). Aby byla účinnost dostatečná, je třeba dosáhnout dávky 30 mikrogramů (0,5 ml roztoku) jednou týdně a po počátečním titračním období tuto dávku udržovat. Pro pacienty zahajující léčbu přípravkem AVONEX je k dispozici manuální titrační zařízení aplikující přibližně polovinu dávky. Léčba by měla být zahajována pod dohledem lékaře, který již má zkušenosti s terapií RS. Místo aplikace i.m. je třeba každý týden měnit. **Kontraindikace:** přecitlivělost na interferon beta, lidský albumin nebo pomocnou látku, zahájení léčby v těhotenství, těžké deprese a/nebo suicidální myšlenky. **Upozornění:** Při plánovaní gravidity je zapotřebí zvážit přerušení léčby. Zvláštní opatření pro použití léku pacientům s dřívějšími nebo stávajícími onemocněními: deprese, epilepsie, jaterní a renální selhání, srdeční onemocnění. Lék by neměl být podáván pacientům ve věku do 12 let. Interakce: se zvýšenou pozorností je třeba postupovat při podávání léku v kombinaci s léčivými přípravky, které mají úzký terapeutický index a jejichž clearance je ve větší míře závislá na jaterním cytochromu P450. **Nežádoucí účinky:** příznaky podobné chřipce, nejčastější bolesti ve svalech, zvýšená teplota, pocity mrazení, pocení, astenie, bolesti hlavy a nauzea. **Držitel rozhodnutí o registraci:** BIOGEN IDEC LTD., Berkshire, Velká Británie. Výdej léčivého přípravku vázán na lékařský předpis. **Datum revize textu:** 12/2008

**Všimnete si prosím změny v informaci o přípravku.*

AV00-CZE-24571 Datum přípravy: únor 2009

Biogen Idec (Czech Republic) s.r.o., Na Strži 1702/65, 140 62 Praha 4, tel.: 222 191 640, fax: 222 191 783, www.biogenidec.com.

biogen idec