proLékaře.cz | 29.4.2024

Posttraumatická transdurální herniace míchy – kazuistika

Posttraumatic Transdural Spinal Cord Herniation – a Case Report

Souhrn

Demonstrujeme pacientku léčenou pro demyelinizační onemocnění typu roztroušené sklerózy mozkomíšní (RS), u níž jsme na magnetické rezonanci (MR) zobrazili kompresivní frakturu obratlového těla Th5 a transdurální herniaci míchy v této lokalizaci. MR míchy bylo indikováno z důvodu zhoršení klinické symptomatologie, které by mohlo odpovídat míšní lézi. Pacientka neměla v anamnéze zřejmé trauma páteře a naším předpokladem je, že kompresivní zlomenina těla obratle Th5 vznikla na podkladě osteoporózy v důsledku dlouhodobé terapie kortikoidy. Z těchto důvodů neznáme přesné datum vzniku fraktury a míšní herniace. U posttraumatických míšních herniací bývá různě dlouhý časový interval mezi úrazem a klinickými projevy, často dochází k postupné progresi klinických příznaků. U demonstrované pacientky je klinický obraz komplikován symptomy způsobenými základním onemocněním RS. Cílem práce je demonstrovat možnosti zobrazení této klinické jednotky s poměrně vzácným výskytem, doplněné klinickou symptomatologií. Pokud dochází k progresi klinických příznaků, výrazné zlepšení může přinést neurochirurgické řešení. Úvahu o dalším vedení naší pacientky ztěžuje skutečnost, že klinická symptomatologie by mohla být mitigována příznaky základního onemocnění RS.

Abstract

We describe a patient treated for a multiple sclerosis (MS)-like demyelinating disease. Magnetic resonance imaging (MRI) revealed a compressive fracture of the vertebral body T5 and transdural spinal cord herniation in this location. MRI was indicated due to worsening of clinical symptoms, suggestive of a spinal cord lesion. The patient had no history of spinal trauma, and we assume that the compressive fracture of vertebral body T5 resulted from osteoporosis due to long-term corticosteroid therapy. For these reasons, we do not know the exact timing of the spinal fracture and herniation. Post-traumatic spinal cord herniations are associated with variable time intervals of, usually, several years between the injury and clinical manifestation. There often is a gradual progression of clinical symptoms. A clinical picture of the presented patient is complicated by symptoms caused by MS. The aim of this manuscript is to demonstrate the options available for imaging of this relatively rare clinical unit on the background of clinical symptomatology. Neurosurgery can bring a significant improvement in patients with progression of clinical signs. Considerations on therapeutic management of our patient are further complicated by a possible overlap of clinical symptomatology with MS symptoms.

Autoři deklarují, že v souvislosti s předmětem studie nemají žádné komerční zájmy.
The authors declare they have no potential conflicts of interest concerning drugs, products, or services used in the study.
Redakční rada potvrzuje, že rukopis práce splnil ICMJE kritéria pro publikace zasílané do biomedicínských časopisů.
The Editorial Board declares that the manuscript met the ICMJE "uniform requirements" for biomedical papers.

A. Burgetová[1], I. Kovářová[2], M. Vaněčková[1], Z. Seidl[1,3]

[1] Radiodiagnostická klinika 1. LF UK a VFN v Praze
[2] Neurologická klinika 1. LF UK a VFN v Praze
[3] Vyšší zdravotnická škola, Praha

✉ MUDr. Andrea Burgetová, Ph.D.
Radiodiagnostická klinika
1. LF UK a VFN
Kateřinská 30
128 08 Praha 2
e-mail: andrea.burgetova@vfn.cz

Přijato k recenzi: 17. 4. 2012
Přijato do tisku: 30. 7. 2012

Klíčová slova
mícha – herniace – fraktura – magnetická rezonance – Brown-Séquardův syndrom

Key words
spinal cord – herniation – fracture – magnetic resonance imaging – Brown-Séquard syndrome

Tato práce byla podpořena granty Ministerstva zdravotnictví RVO-VFN64165/2012 a MSMTO21620849.

proLékaře.cz | 29.4.2024

Úvod

Transdurální herniace míchy je poměrně vzácná patologická jednotka, i když se v poslední době v odborné literatuře setkáváme s touto diagnózou častěji. Zejména zavedení MR do běžné klinické praxe přispělo k nárůstu počtu publikací v posledním desetiletí, do dnešního dne bylo publikováno přibližně 170 případů [1]. MR je modalita nejvíce senzitivní a specifická pro detekci herniace míšní, lokalizaci její úrovně v páteřním kanálu a určení směru herniace. Dříve užívaná metoda CT myelografie se stala obsoletní, s výjimkou případů, kdy nelze MR provést z důvodů kontraindikace. Příčinou herniace míchy může být trauma, operační komplikace, nejčastěji je však forma idiopatická (57 %), s neznámou příčinou [2]. Doba mezi příčinným traumatem, event. operací a objevením se klinických příznaků je udávána od několika měsíců po několik roků až desítky let (je popsán případ, kdy se příznaky herniace míchy objevily až s časovou latencí 38 let od traumatu [3]). Velmi často postupně dochází k progresi obtíží. Výjimečně se objevuje klinická symptomatologie akutně, byly popsány klinické příznaky jeden den po traumatu [4]. U naší pacientky interval mezi traumatem a klinikou můžeme jen zhruba odhadnout na základě předchozího vyšetření MR, kdy nebyla kompresivní zlomenina těla obratle Th5 zobrazena (11/1999) a datem posledního vyšetření se zlomeninou obratle Th5 (1/2012).

Kazuistika

Pacientka (38 let) dispenzarizovaná pro roztroušenou sklerózu (RS), relaps-remitentní forma. Od roku 1996 parestezie dolních končetin (DK), v 4/1997 retrobulbární neuritida s úpravou po léčbě kortikoidy, v 8/1997 parestezie a hypestezie DK, terapie DepoMedrolem a SoluMedrolem za hospitalizace s úpravou klinické symptomatologie. V 7/1998 další senzitivní ataka s paresteziemi a hypesteziemi, 10/1999 motorická ataka s parézou levé DK. V 11/1999 provedena MR C a Th páteře s normálním nálezem (obr. 1). V 9/2001 započato s terapií Rebif 44 j., pro výrazné nežádoucí účinky v 1/2003 změna na Rebif 22 j., stabilizace klinického stavu nebyla uspokojivá. Od této doby se ataky onemocnění několikrát opakovaly, objevily se sfinkterové obtíže s parciální inkontinencí moči a stolice, diagnostikován neurogenní močový měchýř. Pacientka opakovaně léčena SoluMedrolem. Od 2/2010 pro vysokou aktivitu onemocnění aplikace Tysabri – tato terapie probíhá dosud. Byla prokázána sekundární osteoporóza v důsledku dlouhodobé kortikoterapie.

V 12/2011 vyšetřena pro zhoršení spasticity a paraparézy dolních končetin, výraznější na LDK, progrese poruchy epikritického čití (nebyla hranice poruchy čití), přechodná porucha termického čití PDK, která se během několika dnů upravila, přetrvávala insuficience sfinkterů, EDSS 4.0. Proto byla indikována MR Th páteře pro možnou lézi míchy v této lokalizaci nejspíše při základním onemocnění.

Na MR 2/2012 se zobrazila akcentace hrudní kyfózy s vrcholem v úrovni těla Th5. Tělo Th5 bylo klínovitě deformované, ventrálně snížené na 3/4 původní výšky. Dále byl patrný ventrální posun, deviace a zúžení míchy v úrovni obratlového těla Th5. Mícha zde byla redukována na cca 2 mm široký proužek, který vyhřezával transdurálně. Dorzálně od herniované míchy byl výrazně rozšířený zadní subarachnoidální prostor (obr. 2a–c). Intramedulárně v úrovni těla C5 obratle bylo lokalizované ložisko zvýšeného signálu v T2W, zřejmě kompatibilní se základní dg. RS.

Diskuze

Míšní herniace je poměrně vzácné onemocnění, a proto ani nezaujímá přední místo v naší diferenciálně diagnostické rozvaze. Zjištění této patologické jednotky je důležité i vzhledem k možné chirurgické léčbě při akcentaci klinických příznaků. V tomto konkrétním případě je herniace míchy v rámci základního onemocnění RS, jejíž symptomy mohou příznaky herniace imitovat. Proto jsme se rozhodli zatím pacientku sledovat a neurochirurgické řešení indikovat dle dalšího klinického průběhu.

Autoři Francis et al referovali o nemocném s posttraumatickou herniací míchy a o dalších 10 případech z literatury [5]. Mimo tento soubor uvádějí dalšího pacienta Spissu et al [6]. Publikovaná série odhalila, že jsou velké rozdíly v intervalu mezi traumatem a rozvojem klinických příznaků nezávisle na mechanizmu úrazu. U některých pacientů nebyla příčinná souvislost trauma a herniace dostatečně doložena, spíše se tedy jednalo o herniace idiopatické (pět případů) [5]. Za etiologicky úrazové byly považovány případy, kdy bylo jasné trauma páteře v anamnéze a radiologický průkaz poranění obratlů

Obr. 1. T2 vážený obraz, sagitální řez. Normální konfigurace obratlového těla Th5, normální průběh a tvar míchy.

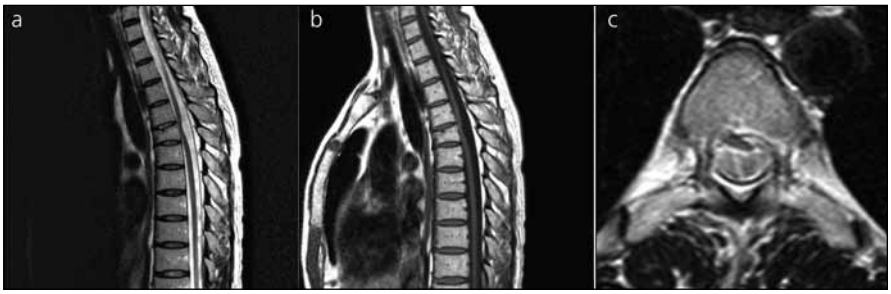

Obr. 2a, b) T2 a T1 vážený obraz, sagitální řez. Posttraumatická herniace míchy v úrovni Th 5. Stav po kompresivní fraktuře obratlového těla Th 5, tělo je ventrálně klínovitě deformované. Ventrální posun, deviace a zúžení míchy v úrovni Th5, rozšíření dorzálního subarachnoidálního prostoru.

Obr. 2c) T2 vážený obraz, transverzální řez. Herniace pravé ventrolaterální porce míchy defektem v duře.

proLékaře.cz | 29.4.2024

nebo disku na úrovni, kde se vyvinula herniace míchy. U naší pacientky jasné trauma v anamnéze nebylo, fraktura těla Th5 vznikla na osteoporotickém podkladě a není známo přesné datum vzniku.

Patofyziologicky se v případě posttraumatické či iatrogenní transdurální herniace předpokládá, že po úraze či operaci perzistuje defekt v tvrdé pleně a pulzace likvoru umožňuje dislokaci míchy tímto defektem do epidurálního prostoru. Důsledkem traumatu může být rovněž vznik retrakční jizevnaté tkáně, která míchu přitahuje do defektu v tvrdé pleně [4]. Normální zakřivení páteře predisponuje k uložení míchy více dorzálně na C úrovni a více ventrálně v Th lokalizaci. Pokud je defekt dury lokalizován dorzálně v C páteři a ventrálně v Th páteři, mícha je uložena těsně u takového defektu, což predisponuje k ventrální herniaci v úrovni Th (posttraumatická etiologie, nejčastěji Th 4–7) a dorzální herniaci v úrovni C páteře (iatrogenní, pooperační příčina) [7]. Patofyziologie spontánních herniací je méně jasná a nabízí se několik možných mechanizmů: ztenčení dury z tlaku intradurální arachnoidální cysty, opakovaná mikrotraumata, možnost kongenitálního defektu dury, přítomnost herniace disku často s kalcifikací, která může způsobit ztenčení, erozi a rupturu dury, jindy může být příčinou intradurální herniace disku [8].

Relativně častá je koincidence hernie míchy a arachnoidální cysty. Cysty jsou peroperačně nalezeny asi ve 30 % případů. Isu et al předpokládají, že tlak spinální intradurální arachnoidální cysty působí ztenčení tvrdé pleny vedoucí k trhlině a k rozvoji extradurální arachnoidální cysty. Spolu s rozšířením intradurální arachnoidální cysty dochází k herniaci míchy defektem v tvrdé pleně do epidurálního prostoru [9]. Naproti tomu Uchino et al předpokládají, že vznik herniace míchy je provázen tahem mening s míchou, kdy se může vytvořit invaginace a duplikatura arachnoidey a arachnoidální cysta. Pokud mícha přichází trvale do kontaktu s durálním vakem, mohou vzniknout adheze. Adheze a herniace míchy samy o sobě blokují likvorové cesty, spolupodílet se mohou cysty, pseudomeningokély nebo duplikatury durálního vaku. V defektu může normální pulzace likvoru v páteřním kanálu pak dále zvyšovat stupeň herniace a inkarcerace míchy, což vede k progresi klinických příznaků [10].

Ačkoliv je dura považována za strukturu, která může být příčinou bolestí, jsou bolesti spíše výjimečné, minimálně se vyskytují u spontánních herniací, častěji u posttraumatických a iatrogenních. Z klinických projevů je častý Brown-Séquardův syndrom (hemisyndrom míšní), často neúplný (u více u více než 50 % případů spontánní míšní herniace). Může se objevit paraparéza dolních končetin, poruchy chůze, inkontinence. U posttraumatických herniací (nejčastěji postižena Th oblast, méně horní L úroveň) je Brown-Séquardův syndrom vzácný, častěji se objevují „difuzní" myelopatické příznaky [11].

MR charakteristicky ukazuje ztenčenou, rotovanou a dislokovanou míchu, zatímco subarachnoidální likvorové prostory kontralaterálně směru výhřezu jsou rozšířeny. Někdy může být zvýšený signál míchy v T2 vážených obrazech, jako příznak myelopatie, edému. U traumatických herniací jsou obvykle přítomny známky poranění obratlů či léze disků. Rozšířené subarachnoideální prostory představují „prázdné místo" po míše tvořící hernii.

Diferenciálně diagnosticky je třeba rozlišit intradurální, arachnoidální cystu komprimující míchu. Zde mohou být přínosem axiální obrazy, zvláště v případech, pokud je defekt dury uložen paramediálně a dovoluje asymetrickou herniaci. K diagnóze pomůže vyšetření pulzace likvoru na MR nebo dnes již spíše obsolentně CT myelografie. Dalším diferenciálně-diagnostickým problémem mohou být adheze (posttraumatická či postoperační fibróza), které míchu deformují a přitahují k duře [8].

U stabilních pacientů, u nichž není progrese klinických příznaků, je metodou volby konzervativní přístup s pravidelným klinickým sledováním. Neurochirurgické řešení je indikováno u pacientů s motorickým deficitem a progresí neurologických příznaků. Cílem operace je redukovat vyhřezlou porci míchy zpět do durálního vaku a uzavřít defekt v duře, další variantou je naopak rozšíření durálního defektu. U většiny pacientů má chirurgický zákrok dobrou prognózu, dochází k zastavení progrese a dokonce ke zlepšení klinického stavu [12,13].

Závěr

Posttraumatické herniace míchy jsou vzácné, Brown-Séquardův syndrom je v těchto případech výjimečný, obvykle pozorujeme „difuzní" myelopatické příznaky. U naší pacientky lze na základě obrazové dokumentace předpokládat, že se jedná o posttraumatickou herniaci míchy, i když přímý důkaz chybí. Neurochirurgická léčba nebyla zatím indikována, v současné době je pacientka bez další progrese klinických příznaků, navíc některé neurologické symptomy mohou být v rámci základního onemocnění RS. Nezanedbatelná jsou rovněž rizika komplikací neurochirurgického výkonu.

Literatura

1. Groen RJ, Coppes MH, Middel B. Spinal cord herniation: management and outcome. Acta Neurochir (Wien) 2012; 154(7): 1249–1250.
2. Watters MR, Stears JC, Osborn AG, Turner GE, Burton BS, Lillehei K et al. Transdural spinal cord herniation: imaging and clinical spectra. AJNR Am J Neuroradiol 1998; 19(7):1337–1344.
3. Urbach H, Kaden B, Pechstein U, Solymosi L. Herniation of the spinal cord 38 years after childhood trauma. Neuroradiology 1996; 38(2): 157–158.
4. Lee ST, Lui TN, Jeng CM. Spinal cord herniation after stabbing injury. Br J Neurosurg 1997; 11(1): 84–86.
5. Francis D, Batchelor P, Gates P. Posttraumatic spinal cord herniation. J Clin Neurosci 2006; 13(5): 582–586.
6. Spissu A, Peltz MT, Matta G, Cannas A. Traumatic transdural spinal cord herniation and the nuclear traio sign:case report. Neurol Sci 2004; 25(3): 151–153.
7. Kumar R, Taha J, Greiner AL. Herniation of the spinal cord. Case report. J Neurosurg 1995; 82(1): 131–136.
8. Tekkok IH. Spontaneous spinal cord herniation. Case report and review of the literature. Neurosurgery 2000; 46(2): 485–491.
9. Isu T, Iizuka T, Iwasaki Y, Nagashima M, Akino M, Abe H. Spinal cord herniation associated with intradural spinal arachnoid cyst diagnosed by magnetic resonance imaging. Neurosurgery 1991; 29(1): 137–139.
10. Uchino A, Kato A, Momozaki N, Yukitake M, Kudo S. Spinal cord herniation: report of two cases and review of the literature. Eur Radiol 1997; 7(2): 289–292.
11. Parmar H, Park P, Brahma B, Gandhi D. Imaging of idiopathic spinal cord herniation. Radiographics 2008; 28(2): 511–518.
12. Nakamura M, Fujiyoshi K, Tsuji O, Watanabe K, Tsuji T, Ishii K et al. Long-term surgical outcomes of idiopathic spinal cord herniation. J Orthop Sci 2011; 16(4): 347–351.
13. Groen RJ, Middel B, Meilof JF, JB de Vos-van de Biezenbos, Enting RH, Coppes MH et al. Operative treatment of anterior thoracic spinal cord herniation: three new cases and an individual patient data meta-analysis of 126 case reports. Neurosurgery 2009; 64 (Suppl 3): : 145–160.