proLékaře.cz | 12.5.2024

Intervenční léčba ischemické cévní mozkové příhody systémem EkoSonic SV™

EkoSonic SV™ System for Interventional Therapy in Ischemic Stroke Patients

Souhrn

Cíl: V retrospektivní analýze hodnotíme data prvních 11 pacientů léčených cíleným intraarteriálním podáním rt-PA potencovaným použitím endovaskulárního ultrazvukového katétru EkoSonic SV™. *Soubor a metodika:* Celkem bylo tímto systémem léčeno 11 konsekutivních pacientů, sedm mužů, čtyři ženy, průměrný věk 65,1 roků s okluzí střední mozkové tepny nebo bazilární tepny. Katétr EkoSonic SV™ byl použit v léčbě okluzí střední mozkové tepny a bazilární tepny. *Výsledky:* U jedné pacientky se nepodařilo katétr zavést do místa okluze, tepna byla následně rekanalizována mechanickou extrakcí a stentem. Z 10 pacientů, u nichž byla insonace provedena, bylo celkem u devíti dosaženo rekanalizace tepny. U čtyř pacientů došlo k plné rekanalizaci po insonaci systémem EkoSonic SV™, u dvou z těchto pacientů vlastní insonaci předcházela intervence na proximálním přístupovém řečišti. U tří pacientů byl výsledek po insonaci suboptimální (TICI 1–2), a proto byl u dvou pacientů doplněn jiný typ mechanické rekanalizace, u jednoho pacienta byl aplikován IIb/IIIa blokátor. U tří pacientů nedošlo po insonaci k rekanalizaci tepny – u dvou byl nález řešen implantací stentu, u jednoho pacienta byl výkon ukončen. U žádného pacienta se nevyskytly hemoragické komplikace. *Závěr:* Bylo dosaženo příznivých výsledků rekanalizace bez nežádoucích vedlejších účinků. Systém představuje slibnou alternativu k dosud prováděným výkonům mechanické rekanalizace na intrakraniálních tepnách u pacientů s akutní ischemickou mozkovou příhodou.

Abstract

Objective: We evaluate retrospective data of eleven consecutive patients treated with targeted intra-arterial rt-PA administration with simultaneous endovascular ultrasound insonation with EkoSonic SV™ catheter. *Material and methods:* Eleven patients with medial cerebral artery or basilar artery occlusion were treated, 7 men, 4 women, average age 65.1 years. EkoSonic SV™ catheter was used for medial cerebral artery and basilar artery occlusion treatment. *Results:* We were unable to navigate the catheter to the occlusion site in one patient, the vessel was recanalized by mechanical thrombus extraction and stent implantation. Artery recanalization was achieved in nine out of ten patients in whom the insonation was performed. Complete recanalization after insonation with EkoSonic™ system was noted in four patients, prior interventions on the proximal access arteries were performed in two of these patients. The result after insonation was suboptimal in three patients (TICI 1–2) and, therefore, a different type of mechanical recanalization was used in two patients and IIb/IIIa blocator was administered in one patient. After insonation, vessel reopening was not achieved in three patients – the artery was recanalized by direct stent placement in two of them and the procedure was terminated in one. Haemorrhagic complications were not detected in any patient. *Conclusion:* Favourable results for artery recanalization rate were achieved, no adverse events nor complications were detected. The EkoSonic SV™ intra-arterial thrombolytic system represents a very promising alternative to other mechanical methods of intracranial artery recanalization in patients with acute ischemic stroke.

Tato studie byla vytvořena za podpory grantu MSK-99/OVZ/09/022-Dot poskytnutého Regionální radou Moravskoslezského kraje, který byl schválen etickou komisí Fakultní nemocnice Ostrava 30. 4. 2009.

Autoři deklarují, že v souvislosti s předmětem studie nemají žádné komerční zájmy.
The authors declare they have no potential conflicts of interest concerning drugs, products, or services used in the study.
Redakční rada potvrzuje, že rukopis práce splnil ICMJE kritéria pro publikace zasílané do biomedicínských časopisů.
The Editorial Board declares that the manuscript met the ICMJE "uniform requirements" for biomedical papers.

T. Jonszta[1], D. Czerný[1], J. Krajča[1], M. Kuliha[2], M. Roubec[2], D. Školoudík[2], V. Procházka[1]

[1] Oddělení intervenční radiologie a angiologie, FN Ostrava
[2] Neurologická klinika LF OU a FN Ostrava

✉ MUDr. Tomáš Jonszta
Oddělení intervenční neuroradiologie a angiologie
Radiodiagnostický ústav
FN Ostrava
ul. 17. listopadu 1790
708 52 Ostrava
e-mail: jonszta@post.cz

Přijato k recenzi: 28. 11. 2011
Přijato do tisku: 19. 11. 2012

Klíčová slova
cévní mozková příhoda – intraarteriální trombolýza – endovaskulární léčba – EkoSonic™ katétr

Key words
stroke – intra-arterial thrombolysis – endovascular techniques – EkoSonic SV™ catheter

csnn_3_2013.indb 329 15.5.2013 15:39:56

proLékaře.cz | 12.5.2024

Úvod

Cévní mozkové příhody (CMP) představují závažný celospolečenský problém nejen v medicínské, ale i sociální a ekonomické oblasti. V rozvinutých zemích jsou druhou nejčastější příčinou úmrtí. Četnost výskytu onemocnění je v České republice odhadována na 280–320/100 000 obyvatel, někteří autoři uvádějí až 450–500 příhod na 100 000 obyvatel/rok a je jedna z nejvyšších na světě [1,2]. V ČR přesná epidemiologická data zatím chybí. Cévní mozkové příhody stále častěji postihují i mladší věkové skupiny a v ojedinělých případech se vyskytují i u dětských pacientů. V České republice je úmrtnost na cévní mozkové příhody dvojnásobná ve srovnání se státy severní a západní Evropy. V současné době jediným dostupným farmakologickým prostředkem pro léčbu ischemického iktu je systémová trombolýza s použitím rt-PA, jejíž příznivý účinek na zlepšení klinického výsledku, a tudíž snížení míry invalidity po prodělaném iktu, byl prokázán v mnoha klinických studiích. Léčba pacientů s iktem způsobeným okluzí velké přívodné mozkové tepny však nadále představuje problém, který často není řešitelný prostým podáním intravenózní léčby. Naproti tomu endovaskulární léčba CMP zaznamenává neustálý vývoj. Příkladem jsou nové typy instrumentaria či nové techniky rekanalizace tepen,mezi něž náleží direktní implantace stentů, mechanická trombektomie nebo mechanická fragmentace a aspirace trombů. Mnohé studie naznačily, že mechanická rekanalizace, ať už samotná nebo v kombinaci s intravenózním či intraarteriálním podáním rt-PA, zlepšuje procento rekanalizace okludovaných tepen a tímto způsobem pozitivně ovlivňuje klinický výsledek léčby [3,4].

Naše pracoviště se dlouhodobě zabývá léčbou CMP a má statut komplexního cerebrovaskulárního centra. V naší retrospektivní analýze hodnotíme data prvních 11 pacientů léčených intraarteriálním podáním rt-PA potencovaným použitím endovaskulárního ultrazvukového katétru EkoSonic SV™.

Materiál a metoda

Do studie bylo zařazeno 11 konsekutivních pacientů s ischemickou cévní mozkovou příhodou léčených mezi srpnem 2009 a lednem roku 2010 s okluzí střední mozkové tepny nebo bazilární tepny verifikovanou pomocí CT angiografie anebo digitální subtrakční angiografie. U všech pacientů byla léčba zahájena do 8 hod od vzniku příznaků, vstupní NIHSS bylo 10–24 bodů. Všem pacientům bylo provedeno vstupní CT vyšetření mozku doplněné o CT angiografii. Vylučujícími kritérii byla přítomnost krvácení nebo tumorózní léze na CT vyšetření mozku, přítomnost ischemických změn postihujících více než 2/3 povodí ACM a dále parciální nebo úplná rekanalizace mozkové tepny po provedení i.v. trombolýzy prokázaná transkraniální duplexní sonografií. U všech pacientů bylo po rekanalizaci provedeno kontrolní CT vyšetření mozku v intervalu do 24 hod.

EKOS trombolytický systém

EkoSonic™ Endovascular System (EKOS) byl poprvé představen již v roce 2003 a je navržen k cílené lokální aplikaci léčiv včetně trombolytické léčby za současného narušení struktury trombu působením nízkoenergetické ultrazvukové energie [5,6]. Ve své současné podobě se jedná o systém skládající se z jednorázových katétrů a centrální ovládací jednotky. Dodávány jsou dva druhy katétrů. Jednak EkoSonic SV pro intervence na malých tepnách. Ty jsou vhodné pro výkony na koronárních tepnách a pro neurointervenční výkony, mají průměr 3F a zavádějí se ,,over-the-wire" technikou po 0,014" vodiči. A dále katétry EkoSonic pro léčbu

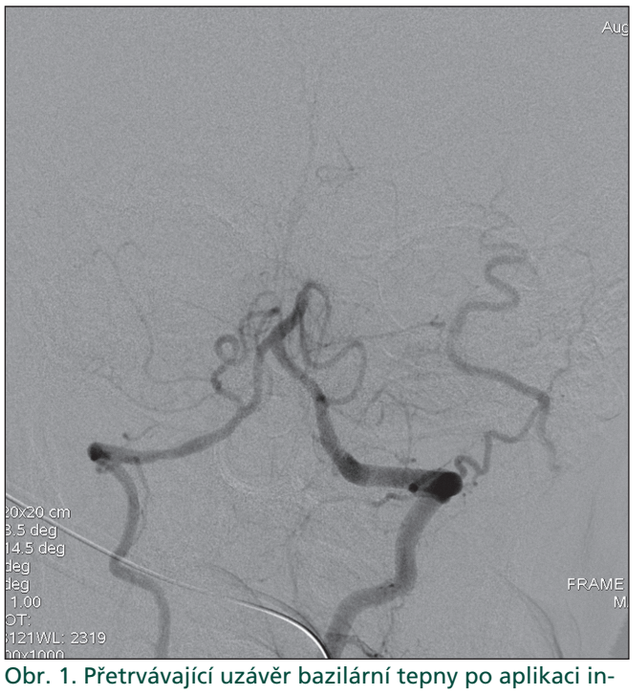

Obr. 1. Přetrvávající uzávěr bazilární tepny po aplikaci intravenózní trombolýzy 80mg rt-PA.

Obr. 2. Rekanalizace bazilární tepny po 35 minutách insonace a intraarteriální trombolytické léčby systémem EkoSonic SV™.

csnn_3_2013.indb 330 15.5.2013 15:39:56

proLékaře.cz | 12.5.2024

periferních tepen a žil. Tyto katétry jsou zaváděny po vodičích o průměru 0,035". Distální konec katétru je zakončen piezoelektrickým měničem kónického tvaru, který slouží k přeměně vysokofrekvenční energie na ultrazvukové vlnění. U EKOS SV katétrů má sonda výkon 0,45 W při frekvenci 1,4–1,9 MHz. Koncovka má centrální otvor sloužící pro zavedení vodiče a po jeho odstranění umožňující proplach katétru včetně aplikace kontrastních látek, trombolytik či blokátorů destičkových receptorů. V koncovce je dále zabudován termoreceptor pro kontinuální monitorování lokální teploty během insonace, jejíž změny během výkonu mohou ukazovat na akumulaci energie v trombu a okolních strukturách či naopak na rekanalizaci tepny.

Ultrazvuková energie šířící se od sondy do okolí způsobuje uvnitř trombu rozvolnění fibrinové matrix, aniž je příčinou kavitace v trombu. Nezvyšuje se tudíž riziko distální embolizace fragmentů trombů. Depozice ultrazvukové energie v trombu zvyšuje dostupnost receptorů pro aktivaci plazminogenu. Vázaný plazminogen/plazmin je potom lépe chráněn před inhibicí alfa 2 antiplazminem. Dále ultrazvuk facilituje penetraci trombolytika do sraženiny.

Technika provedení výkonu

U všech intervenovaných pacientů byla primární diagnostika okluze mozkové tepny provedena pomocí CT angiografie. Vlastní výkon probíhal z přístupu ze společné stehenní tepny. Do společné karotické tepny byl zaveden dlouhý sheath anebo guiding katétr kalibru 6F, následně za road map kontroly byl do mozkových tepen zaveden mikrokatétr po vodiči kalibru 0,014". Po ověření správné polohy mikrokatétru byl tento následně vyměněn za mikrokatétr EkoSonic SV™. Po napojení na centrální řídící jednotku byla prováděná insonace okludovaného úseku tepny za současné aplikace trombolytika Actilyse rt-PA (Boehringer Ingelheim, Německo) rychlostí 20 mg/hod. Pokud ani po 60 min nebylo dosaženo průtoku tepnou (minimálně TICI 1), byla insonace ukončena a byl zvolen alternativní postup (obr. 1–3). Autoři prohlašují, že studie na lidských subjektech popsaná v manuskriptu byla provedena v souladu s etickými standardy příslušné komise (institucionální a národní) odpovědné za provádění klinických studií a Helsinskou deklarací z roku 1975, revidovanou v r. 2000.

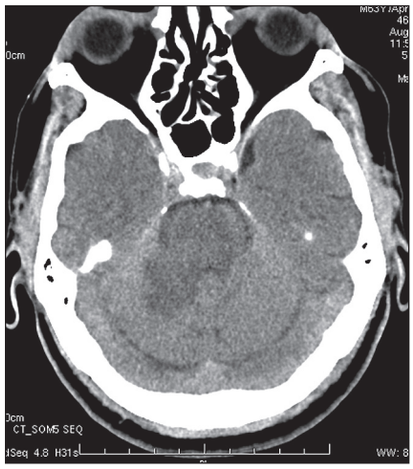

Obr. 3. Kontrolní CT sken den po endovaskulárním výkonu ukazující ischemii v oblasti pontu a v mozečkové hemisféře vpravo.

Výsledky

Na našem pracovišti jsme od srpna 2009 použili systém EKOS ke zprůchodnění uzavřené intrakraniální tepny celkem u celkem u 11 pacientů (tab. 1–3).

Tab. 1. Přehled intervenovaných pacientů.

ID	Pohlaví	Věk	Tepna	Doba rekanalizace tepny (min)	Intervence před insonací	Intervence po insonaci	Výsledek TICI	Hemoragie
1	M	64	AB	35	–		3	0
2	Ž	61	AB	47	stent do prox. tepny		3	0
3	M	64	M1	> 60		stent	2a	0
4	M	57	M1	20			3	0
5	Ž	81	M1	> 60	-		0	0
6	M	52	M1	30		IIb/IIIa blokátor	2a	0
7	M	80	M1	40		mechanická extrakce + stent	3	0
8	Ž	73	AB	20	mech. extrakce		3	0
9	M	59	AB	> 60		stent	2a	0
10	Ž	78	M1	nezdařilo se katétr zavést	mech. extrakce + stent		2a	0
11	M	47	AB	35		mech. extrakce	3	0

ID – identifikační číslo; Pohlaví: M – muž, Ž – žena; Uzavřená tepna: AB – arteria basilaris, M – úsek arteria cerebri media; Intervence před insonací – doplnění výkonu další metodou endovaskulární rekanalizace na postižené proximálněji uložené tepně ; Intervence po insonaci – doplnění výkonu další metodou pro suboptimální výsledek rekanalizace na insonované tepně; Výsledek TICI – výsledný stupeň rekanalizace celého povodí tepny dle kritérií Thrombolysis in Cerebral Infarction [6]; Hemoragie – výskyt všech typů krvácení na kontrolním CT skenu.

csnn_3_2013.indb 331 15.5.2013 15:39:57

proLékaře.cz | 12.5.2024

Tab. 2. Přehled rizikových faktorů u intervenovaných pacientů.

ID	Antitrombotika před intervencí	Hypertenze	DM	HLP	Kouření	Abúzus alkoholu	BMI	Fibrilace síní	Anamnéza TIA	Anamnéza CMP	Vstupní TK	Glykemie
1	N	0	0	0	1	0	24,69	0	0	0	130/60	6,2
2	AP	1	1	1	0	0	29,38	0	0	0	171/90	11,54
3	N	1	0	0	0	1	29,32	0	0	0	174/89	6,12
4	N	1	1	0	1	0	29,21	0	0	0	145/73	5,3
5	AP	1	0	1	0	0	23,87	1	0	0	180/90	5,35
6	AP	1	1	1	1	0	27,77	0	0	SAK	142/91	7,27
7	AP	1	0	1	0	0	27,77	1	1	0	160/100	6,34
8	N	0	0	0	0	0	31,22	0	0	0	214/96	5,72
9	AC	1	0	0	1	0	24,69	1	0	0	120/60	5,12
10	N	1	1	0	0	0	NA	NA	NA	NA	213/110	8,4
11	N	0	0	0	0	0	29,21	0	0	0	145/76	5,1

Antitrombotika před intervencí (N – žádná léčba, AP – antiagregace, AC – antikoagulace), Ostatní parametry (1 – přítomnost faktoru, 0 – nepřítomnost faktoru, NA – údaje nezjištěny).

Tab. 3. Logistika a klinické hodnocení výsledku intervenovaných pacientů.

Pacient	Metoda dg. okluze	Vstupní CT nález ischemie/hemoragie	IVT před intervencí	Příjezd – DSA (min)	Čas vzniku-AG (min)	NIHSS před výkonem	NIHSS za 24 hod	3M Rankin
1	CTA	0	1	32	249	30 (sedace)	30 (sedace)	3
2	CTA	0	0	100	429	17	15	4
3	CTA	0	0	70	214	17	8	6
4	CTA	0	1	150	220	16	3	1
5	CTA	0	0	42	270	20	30 (sedace)	6
6	CTA	0	0	120	120	10	2	1
7	CTA	0	0	30	65	15	1	0
8	CTA	0	0	40	690	30	30	6
9	CTA	0	0	10	295	33	33	5
10	CTA	0	0	60	155	20	20	5
11	CTA	0	1	10	365	25	10	2

V tomto souboru bylo sedm mužů, čtyři ženy, průměrný věk 65,1 roků. U pěti pacientů se jednalo o rekanalizaci uzavřené bazilární tepny, u šesti pacientů o rekanalizaci okluze M1 úseku střední mozkové tepny. U jedné pacientky se nepodařilo zavést trombolytický katétr přes uzávěr střední mozkové tepny, nález byl úspěšně řešen mechanickou extrakcí trombu a následnou implantací samoexpandibilního stentu. U zbylých 10 pacientů se podařilo katétr zavést do místa okluze tepny. Celkem u devíti pacientů bylo následně dosaženo rekanalizace tepny. U čtyř pacientů došlo ke kompletní lýze trombu a zprůchodnění intervenované tepny během insonace EKOS systémem. U jedné pacientky byl před insonací implantován intrakraniální stent pro významnou stenózu na distální vertebrální tepně, okluze bazilární tepny embolického charakteru byla následně rekanalizována systémem EKOS. U jedné pacientky byla nejprve provedena extrakce trombu z uzavřené bazilární tepny systémem Solitaire stent a poté insonace P1 úseku uzavřené a. cerebri posterior systémem EKOS. Celkem u tří pacientů byl po insonaci a aplikaci trombolytika výsledek neuspokojivý (TICI 1–2) (tab. 4), a proto byl u jednoho pacienta výkon doplněn mechanickou extrakci trombů s implantací samoexpandibilního stentu, u jednoho pacienta byla doplněna mechanická extrakce již částečně lyzovaného trombu s tendencí k časné reokluzi tepny a u jednoho pacienta byla doplněna bolusová intraarteriální aplikace IIb/IIIa blokátoru s následnou intravenózní infuzí. U všech těchto pacientů byl výsledný efekt rekanalizace příznivý. U tří pacientů nedošlo k rekanalizaci tepny ani po 60 min insonace a simul-

csnn_3_2013.indb 332 15.5.2013 15:39:58

proLékaře.cz | 12.5.2024

tánní aplikace rt-PA. U dvou z nich byla provedena implantace stentu s příznivým výsledným obrazem TICI 2, u jedné pacientky byl výkon následně z technických důvodů ukončen a nebylo dosaženo rekanalizace tepny. Průměrná doba insonace u pacientů, u nichž došlo k rekanalizaci tepny, byla 34,4 min. Katétr se většinou zdařilo dobře zavést i přes vinuté přístupové tepny, nesetkali jsme se s prokazatelnými známkami distální embolizace. U žádného z pacientů nebylo následně diagnostikováno krvácení do mozku (obr. 4–7).

Tab. 4. Hodnocení rekanalizace mozkových tepen TICI (Thrombolysis In Cerebal Infarction).

Skóre	TICI reperfuze
0	žádná perfuze
1	minimální perfuze, kontrastní látka proniká za místo uzávěru, ale bez plnění distálních větví
2a	částečná perfuze s inkompletním plněním distálních větví (< 2/3 teritoria dané tepny)
2b	částečná perfuze se zpomaleným plněním distálních větví
3	kompletní perfuze všech distálních větví

Diskuze

Cévní mozková příhoda představuje závažný celospolečenský problém a v rozvinutých zemích je jednou z nejčastějších příčin úmrtí. V poslední době došlo k výraznému rozvoji instrumentaria pro endovaskulární léčbu pacentů s CMP. Jednou z možností je využití sonotrombotripse pomocí katétru s ultrazvukovým měničem, který je zaváděn přímo do místa okluze tepny [7]. Tento systém, nazvaný EkoSonic SV, využíváme na našem pracovišti od roku 2009.

Systém EkoSonic SV byl testován ve studii IMS-2 [8]. Kompletní rekanalizace během 60 min a 120 min bylo dosaženo u 12 (41,0 %), resp. 20 (68,9 %) pacientů. Autoři srovnali výsledky s nálezy z klinické studie IMS-1. Analýza výsledků obou těchto studií ukázala kompletní rekanalizaci po 120 min insonace u 68,9 % pacientů léčených systémem EkoSonic. Kdežto u pacientů léčených standardní intraarteriální aplikací trombolytika pomocí mikrokatétru bylo dosaženo rekanalizace v 53,3 % případů [4,5,9,10]. Díky těmto slibným výsledkům byl nyní EkoSonic katétr zařazen do celosvětové klinické studie léčby ischemických iktů IMS-3.

Symptomatické intracerebrální krvácení bylo zjištěno u 8 z 81 (9,9 %) pacientů ve studii IMS-2, včetně 1 z 26 pacientů (3,8 %) léčených pouze intravenózním podáním rt-PA a jednoho léčeného podáním trombolytika pomocí EkoSonic SV katétru bez aktivace ultrazvukové trombotripse. Nebyla zjištěna žádná přímá perforace tepny, subarachnoidální krvácení ani disekce tepny u intervenovaných pacientů [8].

V našem malém souboru bylo ve srovnání s literaturou dosaženo srovnatelně dobrých výsledků rekanalizace tepen. U čtyř pacientů kompletní rekanalizace TICI 3, u tří parciální rekanalizace TICI 1–2, která byla doplněna navazujícími endovaskulárními výkony s příznivým výsledkem. U tří pacientů nedošlo po sonolýze k rekanalizaci tepny. U jednoho pacienta se katétr nepodařilo zavést do okludované tepny. U žádného z pacientů nebyla

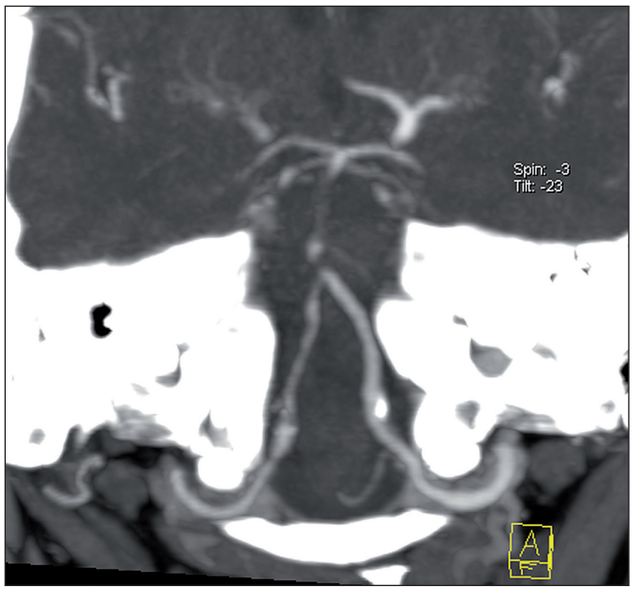

Obr. 4. CT angiografie verifikující těsnou stenózu proximální části bazilární tepny v oblasti junkce vertebrálních tepen a dále dlouhou okluzi střední části bazilární tepny. Hrot bazilární tepny a obě zadní mozkové tepny naplněny kolaterálně přes zadní komunikující tepnu.

Obr. 5. Digitální subtrakční angiografie, selektivní nástřik vertebrální tepny vlevo s potvrzením okluze bazilární tepny.

csnn_3_2013.indb 333 15.5.2013 15:39:58

proLékaře.cz | 12.5.2024

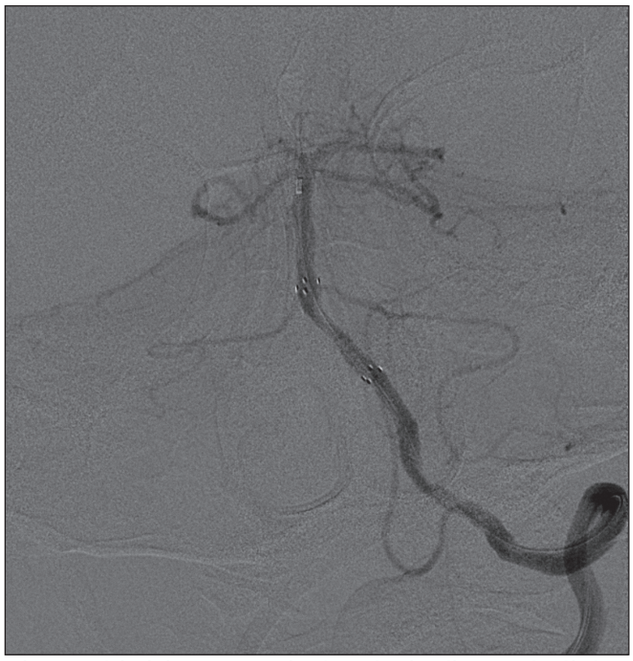

Obr. 6. Výsledek po provedení angioplastiky proximální bazilární tepny s implantací stentu (Wingspan 3,5 × 15) a 35 minutách insonace a aplikace rt- PA systémem EkoSonic SV™.

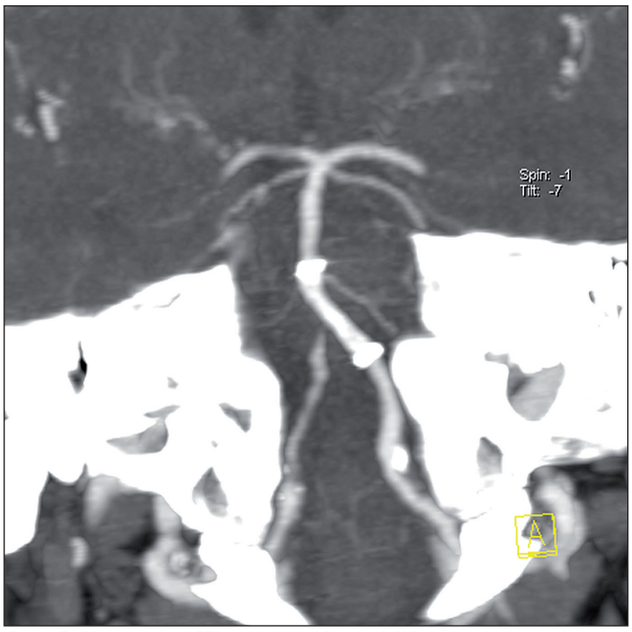

Obr. 7. Kontrolní CT angiografie, v MIP obraze je dobře patrna normální průchodnost basilární tepny včetně stentovaného úseku a normální plnění tepen zadní jámy lební. Současně je dobře patrna reziduální těsná stenóza vertebrální tepny vpravo.

Obr. 8. Kontrolní CT sken se zobrazením výsledné ischemické léze v oblasti pontu vlevo a v povodí kalkarinní větve zadní mozkové tepny vpravo.

zaznamenána hemoragická ani embolizační komplikace.

V přiložených tabulkách jsou uvedeny rizikové faktory všech intervenovaných pacientů a stejně tak i způsob vyšetření před intervencí, časy jednotlivých kroků v managementu iktu a dosažené klinické výsledky. Náš soubor je však příliš malý pro relevantní hodnocení klinických výsledků a srovnání s pacienty intervenovanými jinými metodami.

Systém EkoSonic SV přináší možnost kombinace intraarteriální trombolýzy a lokální insonace ultrazvukem, tj. sonolýzu. Tato kombinace zkracuje čas potřebný k dosažení lýzy trombu, zkracuje čas celé intervence a zvyšuje šanci pacientů na klinicky příznivý výsledek po intervenci. Dále snižuje celkové množství použitého trombolytika, a tím i riziko následných hemoragických komplikací [11]. In vitro testování prokázalo, že při použití systému EkoSonic SV došlo k čtyřnásobnému urychlení lýzy trombů ve srovnání s pokusy, kdy bylo trombolytikum podáváno klasickými katétry. Dále bylo zjištěno, že trombus vystavený simultánní insonaci ultrazvukem a aplikaci rt-PA absorboval o 48 % více rt-PA za jednu hodinu a o 84 % více rt-PA za 2 hodiny ve srovnání s tromby, jež nebyly insonovány. Tento jev tedy přispívá ke snížení celkového množství aplikované rt-PA nutné pro lýzu trombu. Dosud nebyly prokázány negativní vedlejší účinky endovaskulárně prováděné insonace, jako je hemolýza a podobně [12]. Vzhledem k šetrnosti insonace nedochází k fragmentaci trombu a riziko následné distální embolizace je nízké. Systém dovoluje intervenci v technicky obtížně dostupných lokalizacích vinutých cév a vede ke kompletní lýze obturujících trombů [9,13]. Lze jej dále kombinovat s metodami aspirace či extrakce trombu, direktní PTA nebo implantací stentů, což umožňuje pokračovat v intervenčním výkonu v případě neúspěchu samotné insonace a trombolýzy [14]. Systém EkoSonic SV lze rovněž použít pro intervence na koronárních tepnách. V kombinaci s katétrem určeným pro zavádění po vodiči diametru 0,035" lze rovněž použít v léčbě ischemické choroby dolních končetin, hluboké žilní trombózy a objevují se i práce, v nichž byl tento systém použit v léčbě akutní plicní embolie [15–17].

Závěr

V našem malém souboru bylo dosaženo příznivých výsledků rekanalizace bez nežádoucích vedlejších účinků. Systém představuje slibnou alternativu k dosud prováděným výkonům mechanické rekanalizace na intrakraniálních tepnách u pacientů s akutní ischemickou mozkovou příhodou.

Literatura

1. Bruthans J. Epidemiologie cévních mozkových příhod. Kapitoly z kardiologie 2010; 8(4): 133–137.

csnn_3_2013.indb 334 15.5.2013 15:40:00

proLékaře.cz | 12.5.2024

2. Kalita Z et al. Akutní cévní mozkové příhody: diagnostika, patofyziologie, management. Praha: Maxdorf 2006.

3. Nogueira RG, Schwamm LH, Hirsch JA. Endovascular approaches to acute stroke, part 1: drugs, devices, and data. AJNR Am J Neuroradiol 2009; 30(4): 649–661.

4. Mahon BR, Nesbit GM, Barnwell SL, Clark W, Marotta TR, Weill A et al. North American clinical experience with the EKOS MicroLysUS infusion catheter for the treatment of embolic stroke. AJNR Am J Neuroradiol 2003; 24(3): 534–538.

5. Higashida RT, Furlan AJ, Roberts H, Tomsick T, Connors B, Barr J et al. Trial design and reporting standards for intra-arterial cerebral thrombolysis for acute ischemic stroke. Stroke 2003; 34(8): e109–e137.

6. EKOS. Ultrasound accelerated thrombolysis – an overview. Available from: http://www.ekoscorp.com/healthcare_professionals.htm.

7. Meyers PM, Schumacher HC, Higashida RT, Barnwell SL, Creager MA, Gupta R et al. Indications for the performance of intracranial endovascular neurointerventional procedures: a scientific statement from the American Heart Association Council on Cardiovascular Radiology and Intervention, Stroke Council, Council on Cardiovascular Surgery and Anesthesia, Interdisciplinary Council on Peripheral Vascular Disease and Interdisciplinary Council on Quality of Care and Outcomes Research. Circulation 2009; 119(16): 2235–2249.

8. Tomsick T, Broderick J, Carrozella J, Khatri P, Hill M, Palesch Y et al. Interventional Management of Stroke II Investigators. Revascularization results in the Interventional Management of Stroke II trial. AJNR Am J Neuroradiol 2008; 29(3): 582–587.

9. Janjua N, Alkawi A, Suri MF, Qureshi AI. Impact of arterial reocclusion and distal fragmentation during thrombolysis among patients with acute ischemic stroke. AJNR Am J Neuroradiol 2008; 29(2): 253–258.

10. Levy EI, Siddiqui AH, Crumlish A, Snyder KV, Hauck EF, Fiorella DJ et al. First Food and Drug Administration-approved study prospective trial of primary intracranial stenting for acute stroke: SARIS (stent-assisted recanalization in acute ischemic stroke). Stroke 2009; 40(11): 3552–3556.

11. Parikh S, Motarjeme A, McNamara T, Raabe R, Hagspiel K, Benenati JF et al. Ultrasound-accelerated thrombolysis for the treatment of deep vein thrombosis: initial clinical experience. J Vasc Interv Radiol 2008; 19(4): 521–528.

12. Soltani A, Singhal R, Garcia JL, Raju NR. Absence of biological damage from prolonged exposure to intravascular ultrasound: a swine model. Ultrasonics 2007; 46(1): 60–67.

13. Smith WS, Sung G, Starkman S, Saver JL, Kidwell CS, Gobin YP et al. MERCI Trial Investigators. Safety and efficacy of mechanical embolectomy in acute ischemic stroke: results of the MERCI trial. Stroke 2005; 36(7): 1432–1438.

14. Nogueira RG, Yoo AJ, Buonanno FS, Hirsch JA. Endovascular approaches to acute stroke, part 2: a comprehensive review of studies and trials. AJNR Am J Neuroradiol 2009; 30(4): 649–661.

15. Schrijver A, Vos J, Hoksbergen AW, Fioole B, Fritschy W, Hulsebos R et al. Ultrasound-accelerated thrombolysis for lower extremity ischemia: multicenter experience and literature review. J Cardiovasc Surg (Torino) 2011; 52(4): 467–476.

16. Grommes J, Strijkers R, Greiner A, Mahnken AH, Wittens CH. Safety and feasibility of ultrasound-accelerated catheter-directed thrombolysis in deep vein thrombosis. Eur J Vasc Endovasc Surg 2011; 41(4): 526–532.

17. Shah KJ, Scileppi RM, Franz RW. Treatment of pulmonary embolism using ultrasound-accelerated thrombolysis directly into pulmonary arteries. Vasc Endovascular Surg 2011; 45(6): 541–548.

csnn_3_2013.indb 335 15.5.2013 15:40:01