proLékaře.cz | 3.5.2024

Augmentované krční stabilizace po selhání předchozí fixace u pacientů s těžkou osteoporózou – dvě kazuistiky

Augmented Cervical Stabilisation for Failed Fixation in Patients with Severe Osteoporosis – Two Case Reports

Souhrn

Instrumentovaná páteřní fúze u pacientů postižených osteoporózou zůstává vzhledem ke kvalitě kosti klinickou výzvou, která má svá úskalí vyjádřená tendencí k selhání vnitřního fixatéru. Tento stav může být důvodem k revizní operaci. Autoři popisují případy dvou těžce osteoporotických pacientů se selháním krční stabilizace. Víceetážová kombinovaná předozadní stabilizace doplněná polymetylmetakrylátovým zpevněním instrumentovaných obratlových těl umožnila redukovat pooperační deformitu a vedla k dosažení dlouhodobé stability celého konstruktu. Klinická zkušenost získaná u těchto pacientů potvrzuje teoretický předpoklad, podle něhož dodatečné vertebroplastické ošetření nejenže zpevňuje obratlová těla, ale současně okamžitě fixuje zavedené šrouby a snižuje rizika vboření meziobratlových klecí. V tomto aspektu se jedná o strategii použitelnou v léčbě osteoporotických pacientů, u nichž došlo k selhání dříve zavedeného instrumentaria.

Abstract

The instrumented spinal fusion in patients with osteoporosis is challenging because of poor bone quality and difficult due to frequent instrument failure secondary to pullout of screws and intervertebral body fusion device subsidence, leading to revision procedures. The authors treated two severely osteoporotic patients presenting with hardware failure after an index procedure in cervical spine. Combined antero-posterior stabilisation at multiple levels in conjunction with vertebroplasty of instrumented cervical vertebral bodies enabled reduced postoperative deformity and led to long-term stability of the construct. Clinical experience obtained with these two patients support theoretical assumption that additional vertebroplasty not just strengthens osteoporotic vertebral bodies but also immediately anchors the screws and reduces a risk of intervertebral body device subsidence. Therefore, this seems to be a viable strategy for treatment of osteoporotic patients after cervical spine hardware failure.

Autoři deklarují, že v souvislosti s předmětem studie nemají žádné komerční zájmy.
The authors declare they have no potential conflicts of interest concerning drugs, products, or services used in the study.
Redakční rada potvrzuje, že rukopis práce splnil ICMJE kritéria pro publikace zasílané do biomedicínských časopisů.
The Editorial Board declares that the manuscript met the ICMJE "uniform requirements" for biomedical papers.

P. Barsa, R. Fröhlich, P. Suchomel

Neurochirurgické oddělení, Neurocentrum, Krajská nemocnice Liberec, a.s.

✉
MUDr. Pavel Barsa, Ph.D.
Neurochirurgické oddělení, Neurocentrum
Krajská nemocnice Liberec, a.s.
Husova 10
460 63 Liberec
e-mail: pavel.barsa@nemlib.cz

Přijato k recenzi:6. 9. 2012
Přijato do tisku: 8. 1. 2013

Klíčová slova

selhání instrumentace – těžká osteoporóza – vnitřní fixace – polymetylmetakrylátová vertebroplastika – krční páteř

Key words

device failure – osteoporosis – internal fixation – polymethylmethacrylate vertebroplasty – cervical spine

proLékaře.cz | 3.5.2024

Úvod

K rysům charakterizujím moderní medicínu patří snaha rozšiřovat indikační spektra a posouvat hranice terapeutických možností o případy, které byly dříve označovány jako neindikované či neléčitelné. Předpokladem takovýchto trendů je jednak technologický vývoj standardních metodik a jednak používání existujících technik v situacích, pro něž původně nebyly vyvinuty. Ve světle medicíny založené na důkazech (Evidence Based Medicine) se jedná o trend namnoze problematický, jehož selhání může mít v krajních polohách i legislativně právní důsledky. Inovativní přístup však může představovat jedinou šanci pro řešení konkrétní klinické situace. Sdělení popisující podobné postupy nemohou, vzhledem k počtu případů, dosahovat průkazní síly prospektivních randomizovaných studií. Jejich hodnota však spočívá v tom, že ukazují možné cesty a v deterministickém světě medicíny založené na důkazech připomínají potřebu individualizace jako archetypálního rozměru lékařství.

Autoři následujícího sdělení popisují chirurgickou techniku, kterou použili v případech selhání vnitřní stabilizace krční páteře u pacientů s pokročilou osteoporózou. Příčinou selhání primární operace byl vždy těžký stupeň mechanické nestability. Úspěšné řešení v těchto situacích vyžaduje konstrukci vysokého stupně primární stability. Kombinovaná předozadní fixace se sice nabízí jako klasická terapeutická odpověď, přítomnost těžké osteoporózy však i v případě kombinované stabilizace předznamenává riziko selhání především přední části fixace. Vyvstává tak potřeba takového dodatečného ošetření předního sloupce, který zavedeným šroubům poskytne dostatečnou mechanickou oporu a intervertebrálním klecím zabrání ve vycestování vertikálním směrem (sinter, subsidence). Autoři se inspirovali metodikou vertebroplastik standardně užívaných v oblasti torakolumbální páteře. Techniku vertebrální augmentace používají jako postup kompenzující nepříznivou biomechanickou situaci těžce osteoporotického terénu. Na příkladu dvou pacientů popisují chirurgickou techniku a zdůvodňují celý chirurgický postup.

Popis případu 1

Ještě v 86 letech aktivně sportující a somaticky zcela zdravý muž si během pádu

Obr. 1. Vstupní bočný rentgenogram pacienta v neutrálním postavení: kyfotická defigurace krční páteře s vrcholem v segmentu C5/6 při zlomenině v této úrovni. Krční páteř vykazuje nález typický pro difuzní idiopatickou skeletální hyperostózu.

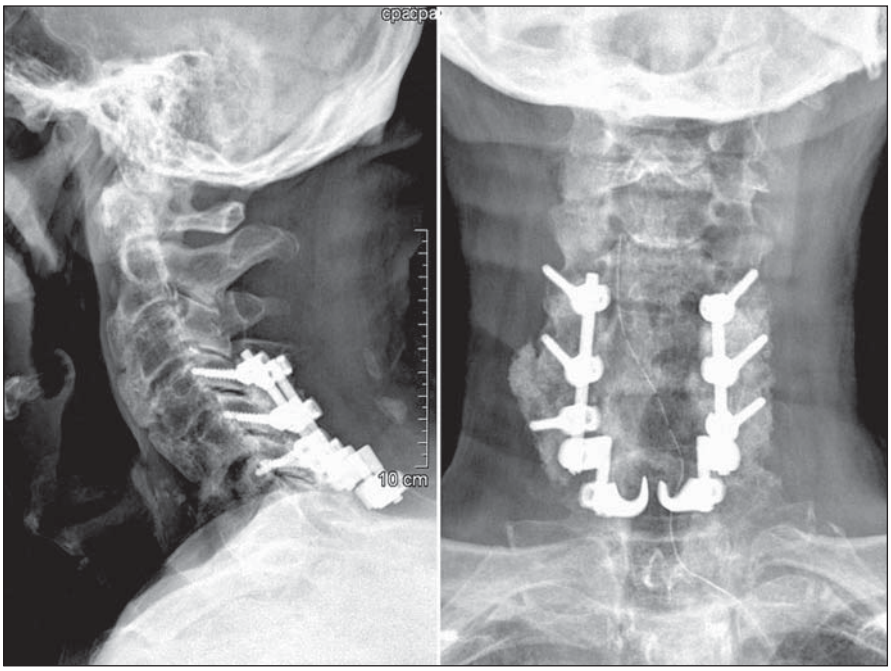

Obr. 2. Radiologický nález po první operaci: zadní stabilizace užívá fixaci laterálních mas C4, C5 a C6 a sublaminární háčky C7 k tomu, aby zajistila neutrální anatomické postavení krční páteře.

proLékaře.cz | 3.5.2024

způsobil poranění krční páteře. Od momentu poranění zůstával neurologicky intaktní a k lékaři jej s odstupem sedmi týdnů přivedla prohlubující se kyfotizace krční páteře, jejíž vrchol podle vstupního rentgenogramu spočíval v etáži C5/6. V oblasti vrcholu kyfózy byla popsána příčná zlomenina páteře. Traumatický nález se navíc nacházel v terénu difuzní idiopatické skeletální hyperostózy (DISH), kdy hypertrofické osifikáty ventrálně přemosťovaly všechny pohybové segmenty krční páteře (obr. 1). DISH je systémové metabolické onemocnění pojivové tkáně, které je v akutní fázi po úrazu známé rychlostí a vysokou kvalitou kostního hojení. Pacient tedy podstoupil zadní dekompresi s otevřenou redukcí kyfózy a zadní stabilizací. Oboustranná fixace se zapuštěním polyaxiálních šroubů do laterálních mas C4–C6 a s využitím sublaminárních háčků C7 přinesla v pooperační periodě uspokojivé postavení krční páteře (obr. 2). Během plánování výkonu však nebyl zohledněn časový odstup od úrazu, když se po sedmi týdnech jednalo o pseudoartrózu neschopnou vytvořit kvalitní kostní fúzi. Takto ošetřený byl pacient propuštěn do domácího ošetření.

Naši ambulanci navštívil s odstupem čtyř týdnů po popsaném výkonu. Byl stále bez neurologického deficitu, ale s návratem kyfotického držení krční páteře. Pod neporušeným kožním krytem šíje prominoval uvolněný vnitřní fixatér a rentgenogram krční páteře prokázal oboustranné selhání vnitřní stabilizace. Levostranně došlo k uvolnění sublaminárního háčku, který společně s příslušnou tyčí napínal kůži. Pravostranně jsme odečetli uvolnění tyče z hlaviček polyaxiálních šroubů zavedených do laterálních mas C4 a C5, dále pak proříznutí a ztrátu šroubu z masy C6. Nález selhané vnitřní fixace doprovázela ztráta lordotického postavení krční páteře a návrat do předoperační 40stupňové kyfózy (obr. 3). Takováto hrubě nestabilní situace byla indikována k reoperaci. V prvním kroku jsme zadním přístupem ověřili stabilní neporušené ukotvení šroubů v laterálních masách C4, C5 a levostranně i v C6. Tyto šrouby tak mohly být použity i během následné stabilizace a uvolněné komponenty jsme odstranili. Pravostranná masa C6 byla společně se šroubem vylomena a vzhledem ke ztrátě anatomických orientačních bodů nebyla využitelná k jakékoli instrumentaci.

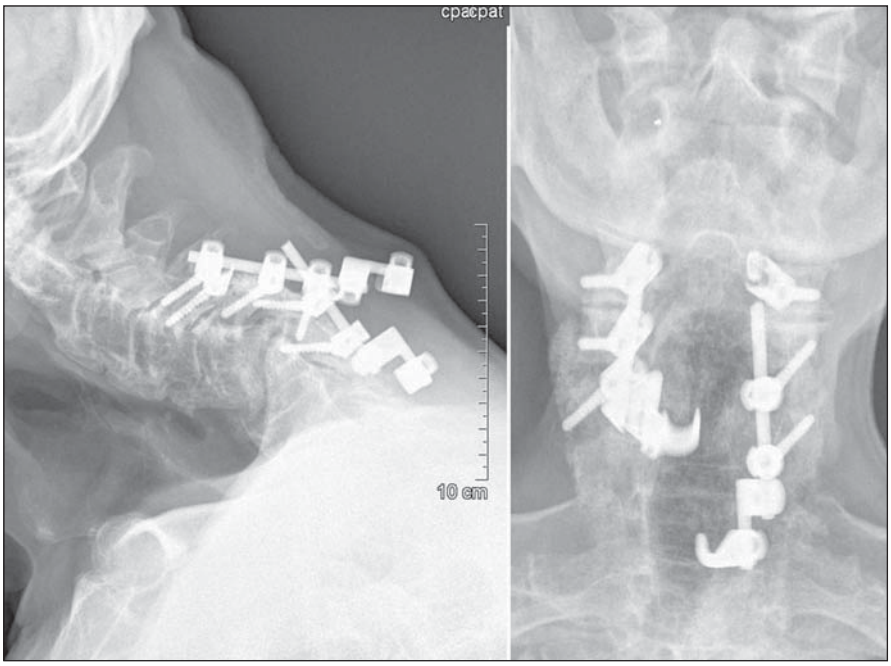

Obr. 3. Primárně zvolená zadní fixace s odstupem čtyř týdnů po operaci selhává. Dochází k dislokaci implantátů a vrací se původní stupeň kyfotického postavení krční páteře.

Z předoperačních CT snímků jsme věděli o atypickém juxtapedikulárním průběhu vertebrální tepny v obratli C7 vlevo, a transpedikulární šroub tak mohl být zaveden pouze do levostranného obratle C7. Abychom splnili požadavek minimální dvouetážové fixace pod a nad zlomeninou, museli jsme transpedikulárně instrumentovat ještě obratel Th1. Spojením hlaviček tak vznikla vnitřní fixace v rozsahu C4–Th1, která jistila nově vytvořené lordotické postavení krční páteře. V jedné operační době jsme doplnili ještě přední stabilizaci. Jejím cílem bylo poskytnout oporu přednímu sloupci, který byl po relordotizaci přerušen přibližně 40stupňovým klínovitým defektem. Po očištění fibrózních hmot pseudoartrózy jsme defekt tvarově upravili tak, aby mohl přijmout in situ roztažitelný kovový koš. Ten byl zaveden a v rozsahu C5–C7 překlenut Casparovou trapezoidní dlahou jištěnou bikortikálními šrouby. Během přední instrumentace jsme se ocitli v situaci, kdy se roztažitelný koš prolamoval přes osteoporotické krycí lišty přilehlých obratlů a při zavádění šroubů ve vnitřním prostoru obratlových těl C5 a C7 zcela absentovala trámčina. Po ukotvení šroubů do vzdáleného kortexu jsme proto obratlová těla C5 a C7 pod kontinuální skiaskopickou kontrolou vyplnili vysoce viskózním vertebroplastickým cementem. K zavedení vertebroplastické jehly bylo užito vpichu laterálně od dlahy. Poté, co kostní cement dokončil polymerizaci, jsme ověřili mechanickou pevnost konstrukce. Pacient zůstává rok po reoperaci neurologicky intaktní, užívá si plně aktivního života a při rentgenových kontrolách sledujeme neměnnou pozici implantátů, jakož i anatomické postavení krční páteře jako celku (obr. 4).

Popis případu 2

V předchorobí 67leté pacientky s klinicky manifestní středně těžkou myelopatií figuroval anamnestický údaj tubulární intersticiální nefritidy, pro niž byla po dobu více než 10 let dialyzována a finálně podstoupila transplantaci ledvin. Chronická kortikoterapie společně s mnohaletou dialýzou vyústily v těžkou sekundární osteoporózu. Ani přes řízenou remineralizační léčbu se nízké hodnoty kostní minerálové denzity nedařilo optimalizovat. Středně těžký myelopatický nález inicioval morfologické vyšetření s výsledným nálezem těžké stenózy kanálu páteřního v etážích C4/5 a C5/6 při subluxaci C4/5 a suspektní destruující spondylartropatií typickou pro pacienty s chronickým renálním selháním. Asymetrickou destrukci malých kloubů zachytil i předo-

proLékaře.cz | 3.5.2024

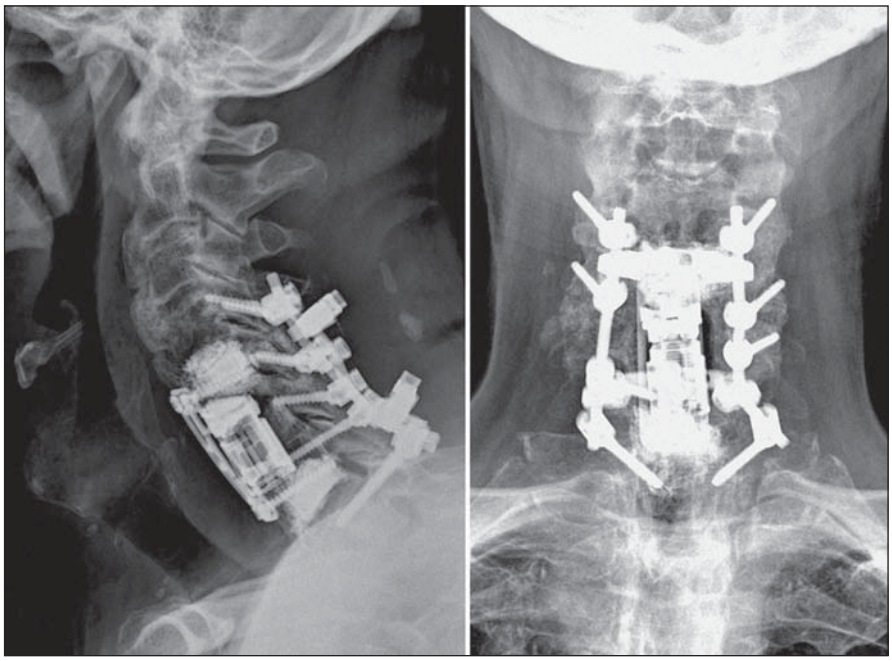

Obr. 4. Definitivní morfologický nález po reoperaci: zadní fixatér je kombinací transpedikulární stabilizace a stabilizace šroubů v laterálních masách v rozsahu C4–Th1. Přední instrumentarium se skládá z in situ roztažitelného koše, který vyplňuje kostní defekt. Pozici košíku jistí dlaha s bikortikálně zavedenými šrouby. Obratlová těla C5 a C7, v nichž spočívají šrouby, jsou vyplněna vertebroplastickým cementem.

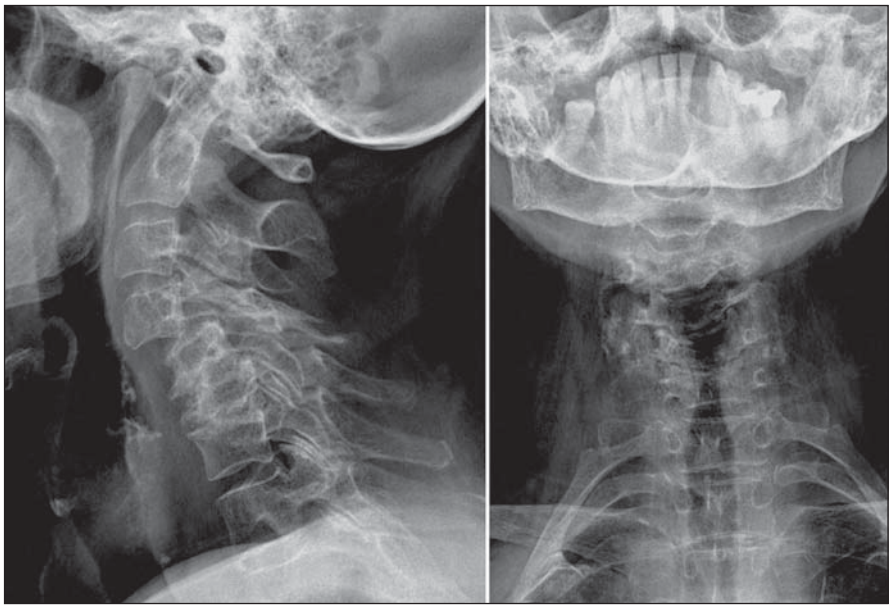

Obr. 5. Vstupní radiologický nález schodovité defigurace krční páteře C4/5 a C5/6 v terénu skoliotické deformity v rovině koronární.

zadní snímek pod obrazem krátké skoliotické křivky krční páteře (obr. 5). Pacientka po vysvětlení stavu podstoupila mediální somatektomii C5 a C6 s výplní defektu košem Harmsova typu obsahujícím směs kostní drti a trikalciumfosfátu. Košík byl zajištěn dynamickou dlahou a monokortikálními šrouby. Ještě během perioperační hospitalizace bylo možné sledovat změnu polohy implantátu se ztrátou ukotvení kraniálních šroubů a dislokací dlahy. Tento nález progredoval až do uvolnění kraniální části fixatéru (obr. 6), což byl stav vyžadující revizní operaci.

Jako první jsme tentokrát indikovali přední přístup s cílem odstranit uvolněný fixatér a krční páteř zpředu základně stabilizovat. Během operace jsme evakuovali z prevertebrálního prostoru hematom, který vycházel z oblasti vylomené dolní poloviny obratlového těla C4. Kostní fragmenty volně obklopovaly zabořený kovový koš, jenž byl společně se šrouby připevněnými k dlaze dislokován ventrálně. Horní polovinu obratlového těla se podařilo zachovat ve výšce postačující k zavedení alespoň jednoho šroubu. Opět jsme se ocitli v situaci výrazné instability v pozadí s těžkou osteoporózou. Podobně jako v případě předešlého pacienta jsme se rozhodli pro rozšíření stabilizace o dva přilehlé kraniální a kaudální segmenty. Doplnili jsme proto diskektomie C3/4 a C7/Th1 a prostory vyplnili fúzními kovovými klíckami. Defekt po dvouetážové mediální somatektomii překlenul in situ roztažitelný kovový koš, jehož kraniální deska naléhá na zachovanou horní porci obratlového těla C4. V průběhu následné stabilizace Casparovou dlahou v rozsahu C3–Th1 jsme se při zavádění bikortikálních šroubů znovu ocitli v situaci, kdy uvnitř obratlových těl chyběla mechanická opora kostní trámčiny. Bikortikálně zavedené šrouby v etážích C3, C7 a Th1 jsme proto augmentovali vertebroplastickým kostním cementem vysoké viskozity injikovaným laterálně od dlahy. Prakticky kompletní výplň obratlových těl znamenala po dokončení polymerizace cementu mechanicky stabilní situaci. Pacientka tak mohla být v pooperačním období mobilizována za užití opory tvrdého krčního límce a s odstupem jednoho týdne jsme přistoupili k doplnění zadní fixace. Zadní skeletizace odhalila přítomnost destruovaných laterálních mas C5 a C6 s periartikulárními amyloidními depozity. Tento nález potvrdil podezření na přítomnost destruující spondylartropatie. V rámci uvedené diagnózy nebylo možné laterální masy C5 a C6 použít k instrumentaci a stabilitu zprostředkovaly implantáty zavedené do laterálních mas C3 a C4 a pedikulární šrouby zakotvené v C7 a Th1. Naše předoperační obavy z nemožnosti zavést šrouby do cementem ošetřených obratlových těl C7 a Th1 se ukázaly jako liché a i tento krok byl po standardním předvrtání snadnou záleži-

proLékaře.cz | 3.5.2024

tostí. Pacientku sledujeme rok po operaci s nezhoršeným stupněm středně těžké cervikální spinální myelopatie a bez zvýšené intenzity bolestí. Radiologické kontroly prokazují stabilní anatomické postavení krční páteře a nezměněnou pozici implantátů (obr. 7).

Diskuze

Základním principem přispívajícím ke zvýšení stability šroubu v osteoporotickém terénu je maximalizace kontaktní plochy na rozhraní šroubu a kosti [1]. K tradičním technikám naplňujícím tento požadavek patří: bikortikální zavedení šroubu [2], užití šroubů větších průřezů včetně šroubů expandibilních [3] a u osteoporózy nižšího stupně šroubů s povrchovým coatingem dříku (hydroxylapatitový nebo porézní nástřik) [4].

Pokud uvažujeme o zvýšení stability vnitřního fixatéru jako celku, lze ho dále dosáhnout rozšířením fixace na přilehlé pohybové segmenty [5]. Rozsah fixace je předmětem pokračujících debat a naše pracoviště se přiklání k taktice fixování dvou segmentů nad a dvou segmentů pod lézí páteřního sloupce. Tento přístup je v našich rukou bezpečný a byl použit i u obou uvedených pacientů.

Během plánování popsaných augmentací instrumentovaných výkonů na krční páteři jsme se inspirovali vertebroplastickou augmentací šroubů v torakolumbálním páteřním segmentu. Zde se již několik let s úspěchem užívá kanylovaných vrutů, jejichž prostřednictvím operatér nejenže instrumentuje pohybový segment, ale nástřikem kostního cementu do jejich bezprostředního okolí dramaticky zvýší stabilitu implantátu v osteoporoticky změněné kosti případně v kosti postižené jiným typem destrukce (iatrogenní poškození kosti během instrumentace, tumor) [6].

Nástřik cementu do obratlového těla však není přínosem pouze pro stabilitu šroubu. Mechanické studie na vertebroplastikou ošetřeném modelu popisují zmenšení „failure zone" a snížení rizika vboření intervertebrální klece [7]. Vyplnění obratlového těla polymetylmetakrylátem se tak v teoretické rovině zdá být přínosem jako prevence vboření intervertebrálního košíku a současně mechanického selhání přítomných šroubů.

Literatura, která by popisovala klinické zkušenosti s užitím PMMA jištěných implantátů v krční páteři, dosud chybí. K dispozici máme biomechanické studie, jež potvrdily příznivý vliv injikovaného cementu na stabilitu šroubů zavedených v osteoporotickém terénu. Pevnost ukotvení šroubu se přitom zvýšila téměř dvoj-

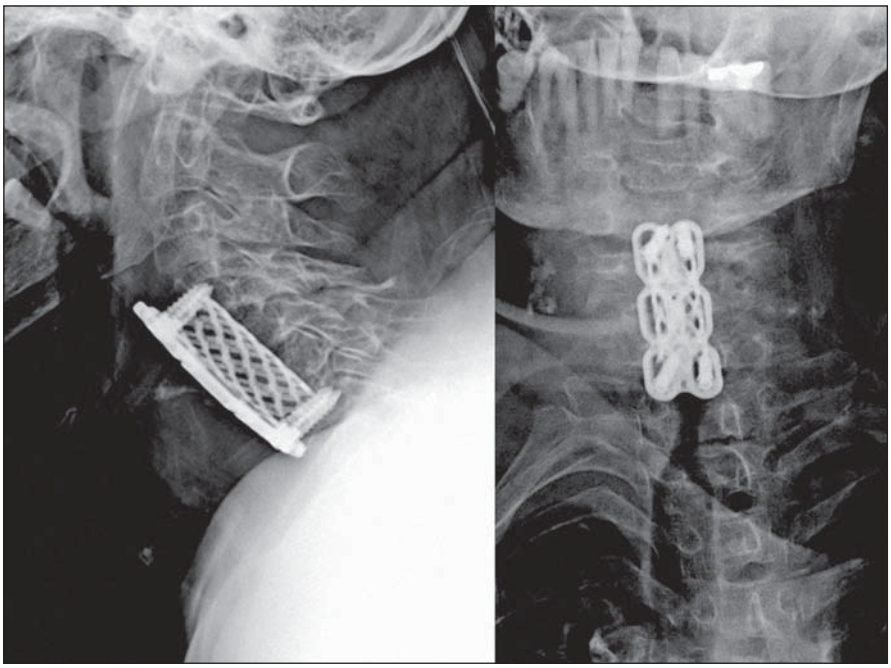

Obr. 6. Radiologický nález po první operaci, kde je patrná ztráta ukotvení kraniálních šroubů v těle C4 a společně s tím ventrální dislokace dlahy a koše. Dále můžeme sledovat prohloubení krční lordózy.

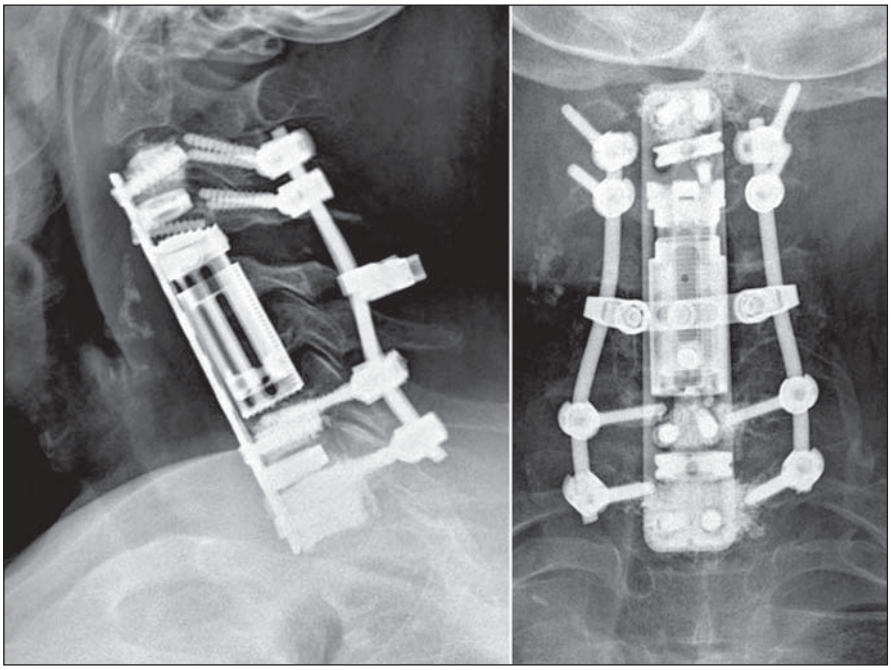

Obr. 7. Stav po reoperaci kombinovaným předozadním přístupem: zadní fixatér v rozsahu C3–Th1 využívá šroubů zavedených do laterálních mas C3, C4 a pediklů C7 a Th1, přední konstrukce potom kombinuje in situ roztažitelný koš C4–C7 a intervertebrální klícky C3/4 a C7/Th1 v kombinaci s dlahou fixovanou bikortikálně zavedenými šrouby. Pozice bikortikálních šroubů v obratlových tělech C3, C4, C7 a Th1 je posílena injektáží vertebroplastického cementu.

proLékaře.cz | 3.5.2024

násobně [8]. Zvýšená stabilita augmentovaného šroubu je popsána také při opakovaném cyklickém zatížení [9].

K dispozici máme literární popis komplikace krční vertebrální augmentace, kdy došlo k intradurálnímu nástřiku polymetylmetakrylátu s rozvojem myelopatie, která přetrvává i přes urgentní intradurální revizi [10]. Tato kazuistika napovídá, že otevřená vertebroplastika augmentující vnitřní fixatér krční páteře není bez rizik a chirurga nabádá k vysoké obezřetnosti během injektáže.

Větší sestavy, ale i jednotlivá kazuistická sdělení s popisem podobně ošetřených pacientů však dosud chybí. V současné době se nemůžeme vyjádřit ani k otázce incidence selhání vnitřní fixace u těžce osteoporotických pacientů. Jedná se o stavy ojedinělé, a to jak v našem klinickém materiálu, tak v zahraničních sestavách. Námi popsaní pacienti jsou svým způsobem extrémní záležitostí. V obou případech se jednalo o revizní operace, kdy k selhání přispěly dva momenty: 1. těžká instabilita a 2. vysoký stupeň osteoporózy. Kombinovaná předozadní stabilizace rozšířená na dva sousední pohybové segmenty a posílená vertebroplastikou předního segmentu se tak ukázala jako adekvátní řešení složité klinické situace. Rozsáhlejší zkušenosti budou zapotřebí k tomu, abychom pojmenovali stavy, při nichž budeme o vertebroplastické augmentaci implantátů přemýšlet již během primární operace. Prostřednictvím denzitometrického vyšetření pacienta a samozřejmě na podkladě biomechanických studií bude možné označit rizikové hodnoty kostní minerálové denzity z hlediska nedostatečného ukotvení šroubů či prolomení koše insuficientní krycí deskou (subsidence) [11]. Podobné myšlenkové postupy povedou k důkladnějšímu předoperačnímu vyšetření pacientů a rozšiřování indikačních spekter o pacienty s výraznou sekundární osteoporózou.

Má-li být injektáž cementu zatížena nízkým rizikem extravertebrálního úniku, měl by být užit materiál, který je v době nástřiku vysoce viskózní [12]. V obou našich případech jsme zvolili vertebroplastický set Confidence (Johnson and Johnson), který využívá vertebroplastické jehly o průměru 13 gauge (přibližně 2,5 mm). Vzhledem k preferenci vysoce viskózních cementů se nedá předpokládat, že by vývoj krčních implantátů sledoval genezi vertebroplastických instrumentárií pro bederní a hrudní oblast. Rozměry dříku, ať už pedikulárních nebo předních korporálních šroubů, totiž znemožňují vytvořit systém dostatečně velkých komunikujících dutin, kterými bychom mohli bezpečně injikovat vysoce viskózní cementy. Šrouby jistící dlahu by bylo možné nahradit plášťovými tubusy, jež by nástřik cementu umožňovaly. Mechanické vlastnosti samotných tubusů by však vysoce pravděpodobně nebyly dostatečné k dosažení vysoké stability systému.

Závěr

V případě obou popsaných pacientů jsme provedli augmentaci obratlových těl kostním cementem společně s kombinovanou předozadní stabilizací krční páteře. Tento postup nám umožnil obnovit sagitální profil krční páteře a dosáhnout dlouhodobou stabilitu konstrukce. Podobné řešení se nabízí jako možný postup v situacích, kdy potřebuje chirurg nastolit vysokou stabilitu v terénu pokročilé osteoporózy. Klinická zkušenost operatéra v oblasti instrumentování krční páteře, jakož i na poli provádění vertebroplastik jsou společně se zvýšenou obezřetností během injektáže plně na místě.

Literatura

1. Ponnusamy KE, Iyer S, Gupta G, Khanna AJ. Instrumentation of the osteoporotic spine: biomechanical and clinical considerations. Spine J 2011; 11(1): 54–63.
2. Barsa P, Suchomel P, Buchvald P, Lukáš R, Vaníčková E. Jsou bikortikální šrouby při přední krční fúzi skutečně bikortikálně zavedeny (retrospektivní studie)? Acta Chir Orthop Traumat Cech 2002; 69(1): 35–38.
3. Richter M, Wilke HJ, Kluger P, Claes L, Puhl W. Biomechanical evaluation of a newly developed monocortical expansion screw for use in anterior internal fixation of the cervical spine. In vitro comparison with two established internal fixation systems. Spine 1999; 24(3): 207–212.
4. Hasegawa T, Inufusa A, Imai Y, Mikawa Y, Lim TH, An HS. Hydroxyapatite-coating of pedicle screws improves resistance against pull-out force in the osteoporotic canine lumbar spine model: a pilot study. Spine J 2005; 5(3): 239–243.
5. DeWald CJ, Stanley T. Instrumentation-related complications of multilevel fusions for adult spinal deformity patients over age 65: surgical considerations and treatment options in patients with poor bone quality. Spine 2006; 31 (Suppl 19): S144–S151.
6. Sawakami K, Yamazaki A, Ishikawa S, Ito T, Watanabe K, Endo N. Polymethylmethacrylate augmentation of pedicle screws increases the initial fixation in osteoporotic spine patients. J Spinal Disord Tech 2012; 25(2): E28–E35.
7. Tan JS, Bailey CS, Dvorak MF, Fisher CG, Cripton PA, Oxland TR. Cement augmentation of vertebral screws enhances the interface strength between interbody device and vertebral body. Spine 2007; 32(3): 334–341.
8. Pitzen TR, Drumm J, Bruchmann B, Barbier DD, Steudel WI. Effectiveness of cemented rescue screws for anterior cervical plate fixation. J Neurosurg Spine 2006; 4(1): 60–63.
9. Waits C, Burton D, McIff T. Cement augmentation of pedicle screw fixation using novel cannulated cement insertion device. Spine 2009; 34(14): E478–E483.
10. Jung MY, Shin DA, Hahn IB, Kim TG, Huh R, Chung SS. Serious complication of cement augmentation for damaged pilot hole. Yonsei Med J 2010; 51(3): 466–468.
11. Zhuang XM, Yu BS, Zheng ZM, Zhang JF, Lu WW. Effect of the degree of osteoporosis on the biomechanical anchoring strength of the sacral pedicle screws: an in vitro comparison between unaugmented bicortical screws and polymethylmethacrylate augmented unicortical screws. Spine 2010; 35(19): E925–E931.
12. Phillips FM, Todd Wetzel F, Lieberman I, Campbell-Hupp M. An in vivo comparison of the potential for extravertebral cement leak after vertebroplasty and kyphoplasty. Spine 2002; 27(19): 2173–2179.

www.csnn.eu