proLékaře.cz | 5.5.2024

Spondylodiscitida s abscesy v paravertebrálních svalech způsobená *Streptococcus suis* – kazuistika

Spondylodiscitis with Abscess Formation in Paravertebral Muscles due to *Streptococcus suis* – a Case Report

Souhrn

Streptococcus suis je významný patogen prasat s celosvětovým výskytem a možným přenosem infekce na člověka. Hlášeny byly sporadické výskyty onemocnění lidí po celém světě, včetně Evropy. U člověka může vést k rozvoji řady závažných stavů. Mezi nejčastější patří meningitida a sepse. Prezentovaná kazuistika popisuje rozvoj rozsáhlé klinické manifestace infekce od sepse, spondylodiscitidy, paravertebrálních abscesů až k osteomyelitidě a poškození sluchu. Onemocnění ve svém důsledku vedlo k několikaměsíční hospitalizaci a těžké invalidizaci pacienta.

Abstract

Streptococcus suis is regarded to be a significant pathogen in swine with global prevalence and possible transmission of infection to humans. Sporadic cases of infection have been reported worldwide including Europe. Such infection in humans leads to development of various serious conditions, including, most frequently, meningitis and sepsis. The presented case report describes extensive clinical presentation of the infection, ranging from sepsis, spondylodiscitis and abscess formation in paravertebral muscles to osteomyelitis and hearing impairment. In our case, the disease led to several months of hospitalization and severe disability.

Práce byla podpořena Dlouhodobým záměrem rozvoje organizace 1011.

Autoři deklarují, že v souvislosti s předmětem studie nemají žádné komerční zájmy.
The authors declare they have no potential conflicts of interest concerning drugs, products, or services used in the study.
Redakční rada potvrzuje, že rukopis práce splnil ICMJE kritéria pro publikace zasílané do biomedicínských časopisů.
The Editorial Board declares that the manuscript met the ICMJE "uniform requirements" for biomedical papers.

J. Smetana[1], J. Machač[1,2], P. Prášil[2], V. Boštíková[1], S. Plíšek[2], P. Kosina[2], Z. Hermanová[2], M. Salavec[3], J. Jandura[4], R. Chlíbek[1]

[1] Katedra epidemiologie, Fakulta vojenského zdravotnictví UO, Hradec Králové
[2] Klinika infekčních nemocí LF UK a FN Hradec Králové
[3] Katedra dermatovenerologie LF UK a FN Hradec Králové
[4] Radiologická klinika LF UK a FN Hradec Králové

doc. RNDr. Vanda Boštíková, Ph.D.
Katedra epidemiologie
Fakulta vojenského zdravotnictví UO
Třebešská 1575
500 01 Hradec Králové
e-mail: vbostik@pmfhk.cz

Přijato k recenzi: 27. 6. 2013
Přijato do tisku: 9. 8. 2013

Klíčová slova

Streptococcus suis – Česká republika – spondylodiscitida – paravertebrální abscesy

Key words

Streptococcus suis – Czech Republic – spondylodiscitis – abscess

proLékaře.cz | 5.5.2024

Úvod

Streptococcus suis, grampozitivní fakultativně anaerobní bakterie, představuje významný patogen prasat. Dosud bylo popsáno 35 sérotypů, přičemž celosvětově se nejčastěji vyskytuje sérotyp 2, i když v různých geografických lokalitách může být zastoupení jednotlivých sérotypů rozdílné [1]. Kolonizuje zejména oblast horních cest dýchacích, především oblast tonzil a nosní dutiny, ale lze ho zachytit i v genitálním a zažívacím traktu [2]. Ve většině případů nezpůsobuje u zvířat žádné onemocnění, avšak infekce může vést až k rozvoji závažných onemocnění spojených s velkými úhyny zvířat, které následně představují výrazné ekonomické ztráty.

Streptococcus suis může být přenesen i na člověka a způsobit závažná onemocnění. Mezi nejčastější manifestace infekce patří meningitida a septické stavy. U některých postižených lze zaznamenat kožní změny (petechie, purpury, ekchymózy, hemoragické buly a kožní nekrózy), v pozdějších stadiích onemocnění i gangrény prstů končetin. Dalšími klinickými manifestacemi mohou být pneumonie, artritida, endokarditida a postižení oka (uveitida, endoftalmitida). Infekce *Streptococcus suis* mohou být komplikovány akutním renálním selháním, ARDS (Acute Respiratory Distress Syndrome), konzumpční koagulopatií nebo syndromem toxického šoku [3]. Jako častá komplikace je popisováno poškození sluchu spolu s vestibulárními poruchami (např. ataxie) [2,4,5]. K přenosu může dojít zejména cestou poranění kůže nebo sliznic v oblasti úst a nosu. Ohroženi jsou zejména lidé, kteří jsou v blízkém kontaktu s prasaty, a pracovníci podílející se na zpracování syrového vepřového masa a masných produktů [6]. Nejrizikovější skupinu osob tvoří hlavně pracovníci na prasečích farmách, veterináři, pracovníci na jatkách nebo v kafilériích, řezníci apod.

Kazuistika

Muž ve věku 64 let, dlouhodobě sledovaný pro radikulární syndrom při herniaci disku L4/L5, byl pro zhoršení bolestí páteře vyšetřen na spádové neurologické ambulanci, kde byla navýšena analgetická léčba. V anamnéze byla dále uváděna arteriální hypertenze, diabetes mellitus 2. typu kompenzovaný perorálními antidiabetiky a stav po operaci pravé ledviny pro urolitiázu. U pacienta postupně docházelo ke zhoršení stavu, otokům nohou a celkově se necítil dobře. V průběhu několika dnů byl vyšetřen lékařskou službou první pomoci (LSPP) a na spádové interní ambulanci. Tam byla pouze upravena medikace přidáním diuretika. Po čtyřech dnech od prvního vyšetření na neurologii byl opět vyšetřen na neurologické ambulanci s následnou hospitalizací na jednotce intenzivní péče interního oddělení s diagnózou septický stav nejasné etiologie. Při přijetí byla zjištěna somnolence, saturace O_2 80 %, klidová dušnost, na levé dolní končetině zarudnutí bérce, otoky dolních končetin ke kolenům oboustranně a tělesná teplota 39,1 °C. Provedené CT (počítačová tomografie) vyšetření mozku ukázalo přiměřený nález na mozku a suspektní frontální a maxilární sinusitidu. Při vyšetření krve byly zjištěny zvýšené zánětlivé markery – C-reaktivní protein 298 mg/l a prokalcitonin 5,7 µg/l. Bylo zahájeno empirické podá-

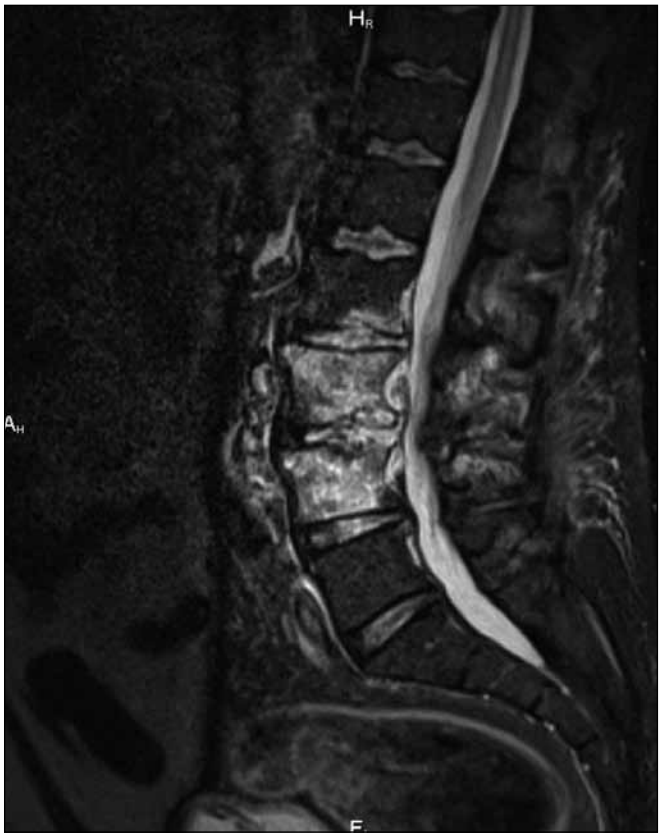

Obr. 1. MR sekvence v sagitální rovině prokazuje významný edém obratlů L3 a L4 s patologickým signálem meziobratlových disků L2–L5 při spondylodiscitidě.

Obr. 2. Sagitální T1 vážený obraz se spektrální saturací tuku po aplikaci kontrastní látky prokazuje výrazně zvýšenou patologickou opacifikaci kostní dřeně postižených obratlů a známky zánětlivé infiltrace předního epidurálního prostoru (epiduritidy).

proLékaře.cz | 5.5.2024

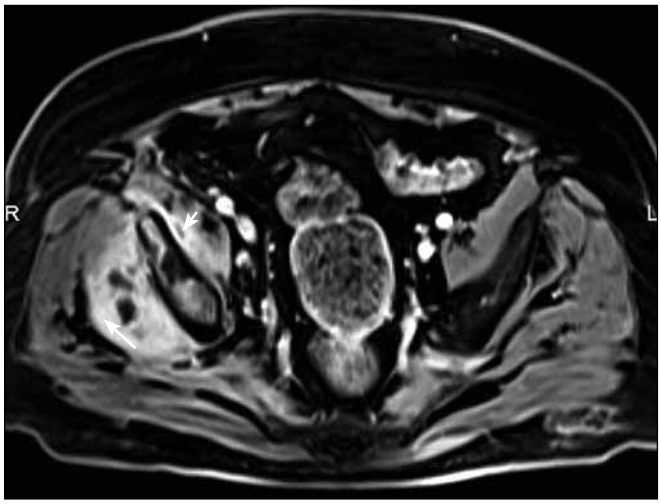

Obr. 3a) Transverzální T1 vážený obraz se spektrální saturací tuku po aplikaci kontrastní látky prokazuje přítomnost zánětlivé infiltrace v musculus iliacus i musculus gluteus vpravo s abscesy.

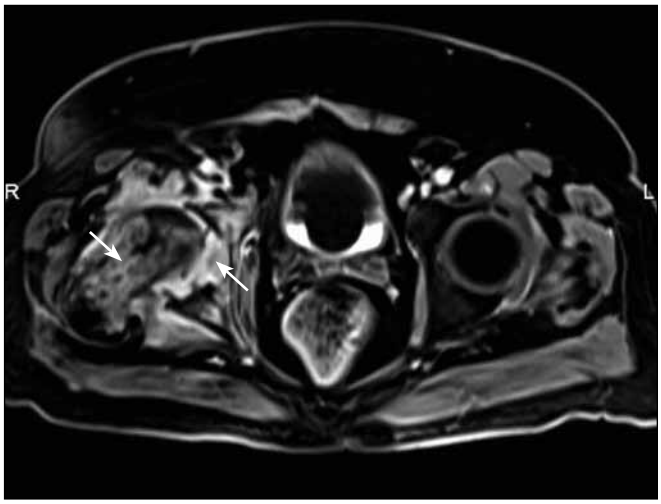

Obr. 3b) Na kaudálněji lokalizované vrstvě je patrna patologická opacifikace synovie a periartikulárních měkkých tkání pravého kyčelního kloubu společně s patologickou zánětlivou infiltrací hlavice a krčku pravého femuru.

vání antibiotik. Amoxicilin/kyselina klavulanová (1,2 g i.v. – podána jedna dávka) byl po konzultaci s antibiotickým střediskem změněn na ceftriaxon (4 g i.v. – podána jedna dávka) a gentamicin (240 mg i.v. – podána jedna dávka). Pro zhoršující se stav vědomí byla provedena lumbální punkce s nálezem 520/3 leukocytů, 6,83 g/l bílkovin, 9,36 mmol/l glukózy a 12,11 mmol/l laktátu. Mikrobiologické vyšetření likvoru nebylo provedeno.

Vzhledem k závažnosti klinického stavu a nutnosti umělé plicní ventilace byl pacient přeložen ještě v den přijetí na Kliniku anesteziologie, resuscitace a intenzivní medicíny (KARIM) FN Hradec Králové. Provedené MR (magnetická rezonance) vyšetření páteře ukázalo spondylodiscitidu L3–L4 s drobnými (do 15 mm průměru) abscesy v musculus psoas oboustranně. Hlavní absces o velikosti 90 × 35 mm byl zjištěn v musculus iliopsoas vpravo. Další menší abscesy byly rovněž popsány v musculus erector (do 2–5 mm). Neurochirurgické konzilium indikovalo konzervativní postup. ORL konzilium nález na CT mozku a dutin hodnotilo jako chronickou sinusitidu s doporučením konzervativního postupu. Byla upravena ATB (antibiotika) léčba na vankomycin (1 g i.v. à 12 hod), ceftriaxon (4 g i.v. à 12 hod) a krátkodobě ampicilin (2 g i.v. à 4 hod) do vyloučení listeriové infekce. Postupně docházelo ke zlepšování celkového stavu a neurologického nálezu s možností ukončení arteficiální plicní ventilace, došlo k poklesu markerů zánětu v laboratoři.

Po osmi dnech hospitalizace na KARIM byl pacient přeložen na kliniku infekčních nemocí, kde byl hospitalizován po dobu jednoho měsíce. V průběhu hospitalizace bylo provedeno kontrolní MR vyšetření s progredujícím nálezem spondylosdiscitidy a epiduritidy (obr. 1, 2) a přetrvávání zánětlivé infiltrace v musculus iliacus a musculus gluteus vpravo s abscesy (obr. 3a). Zároveň byla zjištěna artritida pravého kyčelního kloubu s tekutinou (obr. 3b), jejíž punkce se však vzhledem k anatomickému uložení za hlavicí femuru nezdařila. Na základě tohoto vývoje byl přidán rifampicin (600 mg i.v. à 24 hod). Pod CT kontrolou se podařilo provést punkci abscesu v oblasti pravého musculus iliacus. Získaný hnis byl vyšetřen kultivačně a PCR (polymerázová řetězová reakce). Kultivace byla negativní, ale sekvenční analýzou bakteriální DNA byla prokázána pozitivita *Streptococcus suis*. Rovněž byly zpětně dohledány výsledky hemokultur ve spádovém zdravotnickém zařízení z počátku onemocnění, kde byla rovněž pozitivita záchytu *Streptococcus suis*. Na základě tohoto výsledku byla zahájena terapie megadávkami krystalického penicilinu. Přechodnou komplikací v průběhu hospitalizace byla elevace amyláz s UZ (ultrazvuk) a CT nálezem edému pankreatu. Významnou komplikací bylo těžké zhoršení sluchu. Opakovaná UZ vyšetření srdce neprokázala známky endokarditidy.

Pod zavedenou ATB léčbou došlo k postupné úpravě celkového stavu. Kontrolní MR vyšetření prokázalo zlepšování nálezu v oblasti páteře. Přetrvával však nález v oblasti pravého kyčelního kloubu. Na doporučení ortopeda bylo provedeno scintigrafické vyšetření značenými leukocyty, které ukázalo fotopenii v pravé polovině obratlových těl L3 a L4, v pravé polovině pánve a v horní 1/3 pravého femuru, jež svědčila pro osteomyelitidu (obr. 4). Dle následných RTG a UZ vyšetření došlo postupně v oblasti pravého kyčelního kloubu k destrukci kostních struktur. Proto byl pacient po úpravě celkového stavu předán do ortopedické péče, kde mu byla provedena resekce hlavice pravého femuru. Materiál z oblasti pravé kyčle byl mikrobiologicky vyšetřen s nálezem PCR pozitivity na *Streptococcus suis*, kultivační vyšetření bylo negativní. V rámci doléčování byl pacient řadu měsíců hospitalizován k dokončení ATB léčby a rehabilitaci na různých odděleních (neurologie, ortopedie a rehabilitace) spádových zdravotnických zařízení. Postupně došlo ke stabilizaci a úpravě celkového stavu. Přibližně po roce byla pacientovi provedena implantace totální endoprotézy pravé kyčle, která zlepšila mobilitu pacienta. Ortopedický defekt plynoucí ze zkrácení končetiny po resekci femuru však přetrval. Těžké poškození sluchu pacienta se již neupravilo. Vlevo přetrvala hluchota, vpravo těžká percepční nedoslýchavost.

Diskuze

Streptococcus suis je zvířecí patogen s možným přenosem na člověka. Vý-

proLékaře.cz | 5.5.2024

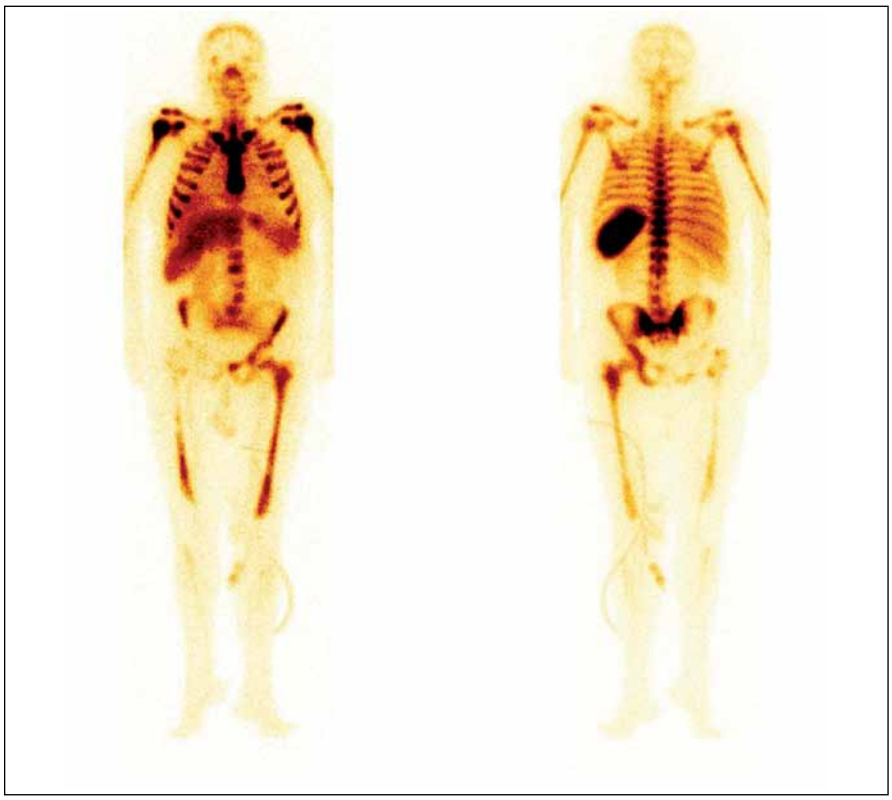

Obr. 4. Celotělová scintigrafie skeletu po aplikaci 700 MBq radiofarmaka 99mTc-besilesomab (značená monoklonální protilátka se specifickou vazbou na antigen NCA-95 nacházející se na buněčné membráně granulocytů a granulocytárních prekurzorů). Výpad záchytu radiofarmaka v pravé polovině těl obratlů L3 a L4, dolní polovině pravé lopaty kyčelní, pravé sedací a stydké kosti. Výrazně je též snížen záchyt v proximální třetině pravého femuru. Fotopenie svědčí pro těžké poškození kostní dřeně, vzhledem k anamnéze nejspíše osteomyelitidou.

skyt zaznamenaných onemocnění u lidí je však relativně vzácný. Případy humánních onemocnění bývají hlášeny po celém světě, zejména však v zemích s významnou produkcí prasat. Největší množství případů bylo dosud popsáno v oblastech jihovýchodní Asie, zejména v Číně, Vietnamu a Thajsku. Sporadické případy se vyskytly i v řadě zemí Evropy. Epidemie u lidí jsou výjimečné, i když v roce 2005 byla zaznamenána epidemie v Číně s onemocněním více než 200 osob. Důvody častějšího výskytu onemocnění v oblastech jihovýchodní Asie lze jen odhadovat. Může být například ovlivněn jiným životním stylem lidí spojeným často s relativně blízkým kontaktem s domácími zvířaty. Zpravidla se jedná o oblasti s intenzivním chovem prasat. Uplatňovat se může například také způsob jateční práce bez adekvátních ochranných prostředků. Teoreticky je možné, že i kmeny původce mohou být v některých oblastech světa více virulentní [6].

Naše sdělení popisuje ojedinělý případ onemocnění způsobeného *Streptococcus suis* zachyceného v České republice. U pacienta se v rámci klinické manifestace rozvinula sepse, meningitida, paravertebrální abscesy, spondylodiscitida a osteomyelitida, což vedlo k jeho významné invalidizaci. Došlo rovněž k závažnému poškození sluchu, které bývá v rámci klinických případů jako komplikace popisováno [4,7]. V anamnéze bylo zjištěno, že pacient dlouhodobě pracoval jako ošetřovatel zvířat na farmě, kde byl i chov prasat. Anamnesticky uváděná častá drobná poranění kůže byla pravděpodobně vstupní bránou infekce. Zajímavým anamnestickým zjištěním však byla i skutečnost, že pro radikulární syndrom bylo v období posledního měsíce před rozvojem onemocnění provedeno invazivní terapeutické ošetření oblasti lumbální páteře plynovými opichy (ozón).

Diagnostika etiologie onemocnění je založena na kultivačním nebo PCR průkazu původce. Vyšetřován může být různý materiál – likvor, krev, hnis apod. V našem případě byl *Streptococcus suis* prokázán kultivačně na počátku onemocnění v hemokultuře a následně PCR vyšetřením z punktátu abscesu a materiálu získaného při resekci hlavice femuru. Kultivační vyšetření likvoru nebylo ve spádu provedeno. V rámci standardních mikrobiologických postupů může však být *Streptococcus suis* určen jako jiný typ streptokoka a následně je možné, že infekce, které způsobuje, jsou podhodnoceny. Zavedení PCR metodiky do diagnostiky přispělo k výraznému zlepšení detekce infekce, neboť při použití standardních mikrobiologických technik, nikoli molekulárních, byla infekce *Streptococcus suis* často špatně diagnostikována. Jestliže se tedy jedná o infekci vyskytující se u osoby náležící do rizikové skupiny, je vhodné u pacientů myslet v rámci mikrobiologické diagnostiky i na tohoto původce.

Z pohledu léčby se literárně udává, že *Streptococcus suis* je zpravidla citlivý na penicilinová i cefalosporinová ATB a vankomycin, i když byl zaznamenán i výskyt rezistentních kmenů [3].

Vakcína k očkování lidí není k dispozici. Prevence onemocnění musí být tedy založena na omezení rizika přenosu infekce z prasat na člověka. Jedná se především o používání ochranných prostředků (zejména rukavic) při manipulaci s prasaty nebo syrovým masem a dezinfekčních prostředků u osob s poraněním kůže.

Literatura

1. Gottschalk M, Xu J, Lecours MP, Grenier D, Fittipaldi N, Segura M. Streptococcus suis Infections in Humans: What is the prognosis for Western countries? (Part I). Clinical Microbiology Newsletter 2010; 32(12): 89–96.

2. Wertheim HF, Nghia HD, Taylor W, Schultsz C. Streptococcus suis: an emerging human pathogen. Clin Infect Dis 2009; 48(5): 617–625.

3. Lun ZR, Wang QP, Chen XG, Li AX, Zhu XQ. Streptococcus suis: an emerging zoonotic pathogen. Lancet Infect Dis 2007; 7(3): 201–209.

4. Huang YT, Teng LJ, Ho SW, Hsueh PR. Streptococcus suis infection. J Microbiol Immunol Infect 2005; 38(5): 306–313.

5. Huh HJ, Park KJ, Jang JH, Lee M, Lee JH, Ahn YH et al. Streptococcus suis meningitis with bilateral sensorineural hearing loss. Korean J Lab Med 2011; 31(3): 205–211.

6. Gottschalk M, Xu J, Lecours MP, Grenier D, Fittipaldi N, Segura M. Streptococcus suis Infections in Humans: What is the prognosis for Western countries? (Part II). Clinical Microbiology Newsletter 2010; 32(13): 97–102.

7. Choi SM, Cho BH, Choi KH, Nam TS, Kim JT, Park MS et al. Meningitis caused by Streptococcus suis: case report and review of the literature. J Clin Neurol 2012; 8(1): 79–82.