proLékaře.cz | 3.5.2024

Zlomeniny kondylu okciputu

Occipital Condyle Fractures

Souhrn

Úvod: Zlomeniny okcipitálního kondylu patří mezi raritní poranění. V poslední době se v souvislosti se zlepšením organizace přednemocniční péče, a zejména se zavedením diagnostických algoritmů pro vyšetřování pacientů s poraněním hlavy a krční páteře záchyt tohoto poranění zvyšuje. Mechanizmus úrazu je nejčastěji autohavárie ve vysoké rychlosti nebo pád na hlavu z výšky. *Materiál a metoda:* Jedná se o prospektivní studii. Od roku 2004 vyšetřujeme úrazovou krční páteř u symptomatických pacientů pomocí spirálního CT v rozsahu od C0 do T2. Každá zlomenina kondylu okciputu byla klasifikována podle Andersona a Montesana a dále podle Tuliho. U pacientů jsme sledovali věk, pohlaví, mechanizmus úrazu, typ poranění, neurologický obraz a rozsah pohybu po skončení terapie. Pacienty jsme dispenzarizovali po dobu tří měsíců. Kostní zhojení bylo konstatováno na základě CT vyšetření. *Výsledky:* Od roku 2004 do konce roku 2012 jsme přijali 14 pacientů s diagnózou zlomeniny kondylu okciputu. Diagnóza byla stanovena na základě CT vyšetření a multiplanárních rekonstrukcí. Do studie bylo zařazeno 12 pacientů. Průměrný věk pacientů byl 37,4 let. Třikrát byl poraněn pravý kondyl a devětkrát levý kondyl okciputu. Jedenkrát jsme zaznamenali parézu XII. hlavového nervu. Ostatní pacienti byli bez neurologické symptomatologie. U všech pacientů jsme postupovali konzervativně s dobrým výsledkem. *Závěr:* K zjištění zlomeniny kondylu okciputu je nutné CT vyšetření a multiplanární rekonstrukce. K terapii postačí límec Philadelphia nebo halo fixační aparát. Při zjištění kraniocervikální nestability je nutná okcipitocervikální stabilizace.

Abstract

Introduction: Fractures of the occipital condyle are rare injuries. Recently, organization of pre-hospital care improved and diagnostic algorithms for an examination of patients with an injury of the head and/or cervical spine were introduced, so the detection of this type of injury increased. The mechanism of injury is usually a high-speed car crash or fall on the head from height. *Material and method:* This was a prospective study. Since 2004, we examined injured cervical spine in all symptomatic patients with spiral CT of C0 to T2. Each occipital condyle fracture was classified according to Anderson and Montesano and then also according to Tuli. We recorded patients' age, sex, mechanism of injury, type of injury, neurological image and the range of motion after therapy. Patients were followed up for three months. Bone healing was confirmed on the basis of a CT examination. *Results:* From 2004 to the end of 2012, we admitted 14 patients diagnosed with occipital condyle fracture. The diagnosis was based on CT scans and multiplanar reconstructions. Twelve patients were included in the study. The mean age was 37.4 years. The right condyle was injured three times and the left condyle nine times. We diagnosed a paresis of the 12th cranial nerve once. Other patients were free of neurological symptoms. In all patients, we proceeded in a conservative way with good results. *Conclusion:* CT scans and multiplanar reconstruction are needed to identify a fracture of the occipital condyle. A Philadelphia collar or a halo fixation apparatus are sufficient for the therapy. When craniocervical instability is identified, occipital cervical stabilization is required.

Autoři deklarují, že v souvislosti s předmětem studie nemají žádné komerční zájmy.
The authors declare they have no potential conflicts of interest concerning drugs, products, or services used in the study.
Redakční rada potvrzuje, že rukopis práce splnil ICMJE kritéria pro publikace zasílané do biomedicínských časopisů.
The Editorial Board declares that the manuscript met the ICMJE "uniform requirements" for biomedical papers.

J. Kočiš, M. Kelbl

Klinika traumatologie LF MU a Úrazová nemocnice Brno

✉ doc. MUDr. Ján Kočiš, Ph.D.
Klinika traumatologie LF MU
Úrazová nemocnice Brno
Ponávka 6
662 50 Brno
E-mail: jankocis@seznam.cz

Přijato k recenzi: 21. 6. 2013
Přijato do tisku: 9. 7. 2013

Klíčová slova
poranění krční páteře – zlomeniny kondylu okciputu

Key words
cervical spine injury – occipital condyle fractures

Úvod

Zlomenina okcipitálního kondylu patří mezi raritní poranění. V poslední době se díky zlepšení organizace přednemocniční péče, a zejména se zavedením diagnostických algoritmů do vyšetřování pacientů s poraněním hlavy a krční páteře záchyt tohoto poranění zvyšuje. Do roku 1988 bylo popsáno pouze 20 případů zlomenin kondylu okciputu [1]. Bylo to dáno nízkým záchytem poranění v době, kdy se používaly pouze prosté RTG snímky. Mechanizmem úrazu je nejčastěji autohavárie ve vysoké rychlosti nebo pád na hlavu z výšky.

Diagnóza poranění se opírá o klinické vyšetření včetně neurologického a využití zobrazovacích metod. Suverénní metoda k jednoznačnému stanovení diagnózy je

proLékaře.cz | 3.5.2024

Obr. 1. CT obraz koronální rekonstrukce avulzní zlomeniny typu III podle Anderson a Montesano, typ IIA podle Tuliho.

Obr. 3. CT obraz po zhojení zlomeniny kondylu okciputu.

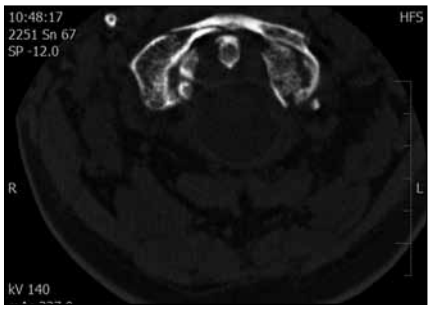

Obr. 2. Axiální řez zlomeniny kondylu.

Vlevo kompresní typ I podle Andersonn a Montesana a Tuli IIA v kombinaci se zlomeninou předního oblouku atlasu.

CT vyšetření. Při pouhém RTG vyšetření zůstávají tyto zlomeniny často nepoznány a až neurologické zhoršení nebo objevení se parézy hlavového nervu vede k diagnóze a terapii [2–7]. U pacientů, kteří se adekvátně neléčili, se nejčastěji objevila paréza XII. hlavového nervu, méně často pak nervu IX a X [8,9].

Cílem naší práce je zjištění četnosti poranění zlomenin kondylu okciputu u symptomatických pacientů a zhodnocení výsledků terapie.

Materiál a metoda

Pacienti s podezřením na poranění krční páteře byli vyšetřeni podle protokolu vyšetřování symptomatických pacientů. Symptomatický pacient je pacient v bezvědomí po úraze, pacient nespolupracující, intoxikovaný, se spontánní bolestí páteře či bolestí při vyšetřování páteře anebo je přítomna neurologická symptomatologie. Na našem pracovišti preferujeme provést CT vyšetření u tohoto typu pacientů bez nutnosti předchozího RTG vyšetření. U pacientů děláme spirální CT vyšetření od C0 po T2 v řezech po 3 mm s multiplanární rekonstrukcí přepočítanou po 1 mm (Siemens, Somatom Emotion 16). Rekonstrukce děláme v rovině axiální, sagitální a koronární (obr. 1). Na základě CT vyšetření klasifikujeme zlomeniny dle Andersona a Montesana a současně i podle Tuliho.

Výsledky

V období od roku 2004 do konce roku 2012 bylo do úrazové nemocnice přijato 463 pacientů s poraněním krční páteře. Z nich u 14 byla stanovena diagnóza zlomeniny kondylu okciputu. Dva pacienty jsme léčili naložením halo fixačního aparátu. U jedné pacientky se jednalo o kombinaci poranění kondylu okciputu vlevo I. typu dle Andersona a Montesana (typ I dle Tuliho) a zlomeniny C1 a C2. U druhého pacienta jsme diagnostikovali nestabilní zlomeninu kondylu vpravo III. typu dle Andersona a Montesana (typ IIB dle Tuliho), ale oba pacienti byli přeloženi do jiných zdravotnických zařízení a nedostavili se na kontrolu, takže byli ze studie vyřazeni. Průměrný věk 12 pacientů zařazených do studie byl 37,4 let. Jednalo se o osm mužů a čtyři ženy. Třikrát byl poraněn pravý a devětkrát levý okcipitální kondyl. Všichni pacienti z našeho souboru kromě jednoho byli v čase úrazu v bezvědomí. U osmi pacientů se jednalo o polytrauma, u čtyř pacientů šlo o poranění mozku v kombinaci s jiným poraněním. Autohavárie byla příčinou úrazu čtyřikrát, pád z výšky čtyřikrát, sražení chodce autem dvakrát, jedenkrát bylo příčinou poranění zavalení a jedenkrát pád z kola. U pacienta č. 6 jsme zaznamenali kombinaci poranění kondylu a předního oblouku atlasu (obr. 2). Podrobné údaje uvádí tab. 1.

Pouze jedenkrát jsme identifikovali klinický projev parézy n. hypoglossus. Ostatní pacienti byli bez neurologické symptomatologie. Všichni sledovaní pacienti byli léčeni límcem Philadelphia po dobu šesti týdnů. U všech 12 sledovaných pacientů jsme zaznamenali kostní zhojení pomocí kontrolního CT vyšetření již po šesti týdnech (obr. 3). Rozsah rotačních pohybů hlavy byl omezen pouze mini-

proLékaře.cz | 3.5.2024

Tab. 1. Podrobné údaje o pacientech.

Číslo pacienta	Věk	Pohlaví	Mechanizmus úrazu	Jiné zranění	Anderson Montesano	Tuli	Strana poranění	Bezvědomí	Neurologie
1	38	muž	2	polytrauma	III	IIA	pravá	ne	negativní
2	64	žena	1	polytrauma	III	I	levá	ano	negativní
3	50	žena	3	polytrauma	I	IIA	pravá	ano	negativní
4	23	muž	2	polytrauma	I	I	levá	ano	negativní
5	62	žena	1	mozek	III	IIA	levá	ano	negativní
6	54	muž	2	mozek C1, Th2, 3	I	IIA	pravá	ano	negativní
7	25	žena	2	polytrauma, L2	I	IIA	levá	ano	negativní
8	21	muž	4	polytrauma	I	I	pravá	ano	negativní
9	36	muž	4	polytrauma	I	I	levá	ano	negativní
10	26	muž	4	polytrauma	I	IIA	levá	ano	negativní
11	19	muž	4	mozek	I	I	levá	ano	negativní
12	31	muž	5	mozek	II	I	levá	ano	n. XII

1 – chodec sražen autem, 2 – pád z výšky, 3 – pád z kola, 4 – autohavárie, 5 – zavalení.

málně. Jen čtyři pacienti si stěžovali na bolest nebo ztuhlost v subokcipitální oblasti. Nevyžadovali však trvalou analgetickou terapii. Paréza n. hypoglossus se spontánně upravila do šesti týdnů od úrazu.

Diskuze

Zlomenina okcipitálního kondylu byla poprvé popsána Bellem v roce 1817 jako pitevní nález [10]. Bloom et al [11] ve své prospektivní studii sledovali výskyt zlomenin kondylu okciputu u pacientů po tupém poranění hlavy. Do studie zařadil pacienty, u nichž byla snížena hodnota GCS, měli bolesti v okcipitocervikální krajině, trpěli omezením pohybů hlavy pro bolest, vyskytl se u nich abnormální nález na hlavových nervech (IX.–XII.) nebo otok měkkých tkání na bočném RTG snímku. U 16,4 % těchto pacientů nalezl poranění okcipitálního kondylu. Z uvedeného vyplývá, že u pacientů s tupým poraněním hlavy a výše uvedenou symptomatologií je nutné provést CT vyšetření od C0 do Th4 [12,13]. Na tento typ poranění musíme také myslet u každého pacienta s poúrazovým bezvědomím. Podle Linka et al [14] z 202 pacientů v bezvědomí s GCS 3–6 mělo na CT vyšetření 4,4 % pacientů zlomeninu kondylů. Podobně jiní autoři uvádějí incidenci zlomeniny okcipitálního kondylu mezi 1–3 % [6,15,16]. Nejčastěji používaná klasifikace zlomenin kondylu okciputu je klasifikace podle Andersona a Montesana [1].

Tuli at al [16] navrhují klasifikaci, která by byla i vodítkem k terapii. Typ I je popsán jako nedislokovaná zlomenina kondylu, autoři navrhují konzervativní terapii. Typ II dělí autoři na subtyp IIA, což je dislokovaná zlomenina kondylu bez vazivového poranění, zlomenina je stabilní, nevyžaduje operační řešení. U subtypu IIB se jedná o dislokovanou zlomeninu kondylu, poranění hodnotí jako nestabilní vzhledem k současnému poranění vazů. Typ IIB vyžaduje podle autorů operační řešení nebo halo fixaci [13,17].

Nestabilita mezi okciputem a atlasem je závislá od integrity tektoriální membrány a alárních ligament. Tektoriální membrána limituje extenzi v atlantookcipitálním kloubu a bilaterální alární vazy zase limitují úklony do stran a rotaci. Zlomenina v oblasti úponů těchto vazů tedy může způsobovat instabilitu v kraniocervikálním přechodu, nebo AOD (atlantookcipitální dislokaci).

Maserati et al [18] ve své práci popisují soubor 106 zlomenin kondylu okciputu a konstatují, že AOD se vyskytla pouze u dvou pacientů. U obou provedli kraniocervikální stabilizaci.

V našem souboru jsme jedenkrát diagnostikovali typ IIB podle Tuliho a u pacienta jsme vzhledem k jeho stavu indikovali halo fixační aparát. Tento pacient byl přeložen po zlepšení stavu do zahraničí s halo fixačním aparátem a nebyl zařazen do studie.

Bozkurt et al popsali poškození X. a XI. hlavového nervu při stejnostranné zlomenině kondylu okciputu II. typu podle Andersona a Montesana a Tuliho I. typu. Plné obnovení činnosti nervů bylo zaznamenáno za tři měsíce po úraze [19]. V našem souboru jsme také konstatovali rychlou úpravu parézy XII. hlavového nervu do šesti týdnů od úrazu.

Mueller at al ve své práci sledovali i dotazníkové skóre SF 36 a konstatovali, že zhoršení kvality života souvisí většinou s jinými současnými poraněními pacienta a na typu zlomeniny kondylu nezávisí [20].

Po skončení terapie je nutné udělat kontrolní CT vyšetření se sagitální a koronární rekonstrukcí s posouzením dislokace v atlantookcipitálních (norma do 2 mm) a atlantoaxiálních kloubů (norma do 3 mm). Při zvětšení těchto hodnot lze považovat poranění za nestabilní [13,21]. Za alternativu MR považují někteří autoři funkční RTG [5] vyšetření, které vede k odhalení AOD ve flexi, extenzi a axiálním tahu. Podle našeho názoru je lepší udělat v tomto případě MR.

Závěr

K zjištění zlomeniny kondylu okciputu je nutné CT vyšetření a multiplanární rekonstrukce. K terapii postačí límec Philadelphia nebo halo fixační aparát. Při zjištění CC (AOD) nestability je zapotřebí okcipitocervikální stabilizace.

proLékaře.cz | 3.5.2024

Literatura

1. Anderson PA, Montesano PX. Morphology and Treatment of Occipital Condyle Fractures. Spine 1988; 13(7): 731–736.

2. Demisch S, Lindner A, Beck R, Zierz S. The Forgotten condyle: Delayed hypoglossal nerve palsy caused by fracture of the occipital condyle. Clin Neurol Neurosurg 1998; 100(1): 44–45.

3. Desai SS, Coumas JM, Danylevich A, Hayes E, Dunn EJ. Fracture of the Occipital Condyle: Case Report and Review of the Literature. J Trauma 1990; 30(2): 240–241.

4. Leventhal MR, Boydston WR, Sebes JI, Pinstein ML, Watridge CB, Lowrey R. The diagnosis and treatment of fractures of the occipital condyle. Orthopedics 1992; 15(8): 944–947.

5. Mody BS, Morris EW. Fracture of the occipital condyle: case report and review of the world literature. Injury 1992; 23(5): 350–352.

6. Noble ER, Smoker WR. The forgotten condyle: the appearance, morphology, and classification of occipital condyle fractures. AJNR Am J Neuroradiol 1996; 17(3): 507–513.

7. Spencer JA, Yeakley JW, Kaufman HH. Fracture of the occipital condyle. Neurosurgery 1984; 15(1): 101–103.

8. Lam CH, Stratford J. Bilateral hypoglossal nerve injury with occipital condylar fracture. Can J Neurol Sci 1996; 23(2): 145–148.

9. Legros B, Fournier P, Chiaroni P, Ritz O, Fusciardi J. Basal fracture of the skull and lower (IX, X, XI, XII) cranial nerves palsy: four case report including two fractures of the occipital condyle – a literature review. J Trauma 2000; 48(2): 342–348.

10. Bell C. Surgical Observations. Middlesex Hosp J 1817; 4: 469–470

11. Bloom AI, Neeman Z, Floman Y, Gomori J, Bar-Ziv J. Occipital condyle fracture and ligament injury: imaging by CT. Pediatr Radiol 1996; 26(11): 786–790.

12. Bloom AI, Neeman Z, Slasky BS, Floman Y, Milgrom M, Rivkind A et al. Fracture of the occipital condyles and associated craniocervical ligament injury: incidence, CT imaging and implications. Clin Radiol 1997; 52(3): 198–202.

13. Hanson JA, Deliganis AV, Baxter AB, Cohen WA, Linnau KF, Wilson AJ et al. Radiologic and clinical spectrum of occipital condyle fractures. AJR Am J Radiol 2002; 178(5): 1261–1268.

14. Link TM, Schuierer G, Hufendiek A, Horch C, Peters PE. Substantial head trauma: value of routine CT examination of the cervicocranium. Radiology 1995; 196(3): 741–745.

15. Leone A, Cerase A, Colosimo C, Lauro L, Puca A, Marano P. Occipital condylar fractures: a review. Radiology 2000; 216(3): 635–644.

16. Tuli S, Tator CH, Fehlings MG, Mackay M. Occipital condyle fractures. Neurosurgery 1997; 41(2): 368–377.

17. Jones DN, Knox AM, Sage MR. Traumatic avulsion fracture of the occipital condyles and clivus with associated unilateral atlantooccipital distraction. AJNR Am J Neuroradiol 1990; 11(6): 1181–1183.

18. Maserati MB, Stephens B, Zohny Z, Lee JY, Kanter AS, Spiro RM et al. Occipital condyl fractures: clinical decision rule and surgical managment. J Neurosurg Spine 2009; 11(4): 388–395.

19. Bozkurt G, Hazer B, Yaman ME, Akbay A, Akalan N. Isolated paralysis of glossopharyngeal and vagus nerve associated with type II occipital condyle fracture: case report. Childs Nerv Syst. 2010; 26(5): 719–722.

20. Mueller FJ, Fuechtmeier B, Kinner B, Rosskopf M, Neumann C, Nerlich M et al. Occipital condyle fractures. Prospective follow-up of 31 cases within 5 years at a level 1 trauma centre. Eur Spine J 2012; 21(2): 289–294.

21. Mann FA, Cohen W: Occipital condyle fracture: significance in the assessment of occipitoatlantal stability. AJR Am J Roentgenol 1994; 163(1): 193–194.

www.kardiologickarevue.cz