proLékaře.cz | 27.4.2024

Anaplastické oligodendrogliomy – nadešel čas pro personalizovanou medicínu?

Anaplastic Oligodendrogliomas – the Age of Personalized Medicine Has Arrived?

Souhrn

Oligodendrogliomy patří k vzácným, avšak nejlépe prozkoumaným nádorům v neuroonkologii. Již dlouho je známa jejich větší senzitivita na radioterapii a chemoterapii ve srovnání s ostatními gliomy. Specifickým nálezem je častá přítomnost chromozomální kodelece 1p/19q. Teprve výsledky dlouhodobého sledování nemocných ve dvou zásadních klinických studiích fáze III – RTOG 9402 a EORTC 26951 prokázaly příznivý účinek kombinované onkologické léčby radioterapie a chemoterapie v kombinaci prokarbazin, lomustin-CCNU a vinkristin (PCV) u nemocných s anaplastickým oligodendrogliomem a anaplastickým oligoastrocytomem s 1p/19q kodelecí. Přítomnost kodelece 1p/19q je důležitým diagnostickým, pozitivním prognostickým a silným prediktivním biomarkerem oligodendrogliomů. Diskutuje se o dalších molekulárně genetických charakteristikách oligodendrogliomů – mutaci metabolického enzymu Izocitrát dehydrogenázy 1 a 2 (*IDH 1/2*), metylaci promotoru genu pro O-6–metylguanin-metyltransferázu (*MGMT*), hypermetylačním stavu ostrůvků cytozin-guanin nádorového genomu (G-CIMP) a možnosti léčby těchto nádorů. Uvedeny jsou aktuální poznatky optimálního managementu anaplastických oligodendrogliomů respektující zásady personalizované medicíny.

Abstract

Oligodendrogliomas are uncommon but extensively investigated tumours in neurooncology. Their superior sensitivity to radiotherapy and chemotherapy compared to other gliomas has long been known. Chromosomal codeletion 1p/19q is frequent in this tumour type. A long-term follow up of two landmark phase III trials – RTOG 9402 and EORTC 26951 has shown a favourable effect of combined radiotherapy and chemotherapy - procarbazine, lomustine (CCNU), vincristine – in patients with anaplastic oligodendrogliomas and anaplastic oligoastrocytomas carrying the codeletion 1p/19q. This codeletion serves as an important diagnostic, positive prognostic and strong predictive biomarker. The role of the other molecular biomarkers (isocitrate dehydrogenase – *IDH1, IDH2* mutations, methylation of the *MGMT* promoter, glioma cytosine - guanine islands methylator phenotype – G-CIMP) in oligodendroglial tumours is also discussed. All these data facilitate the new personalised approach to the management and treatment of anaplastic oligodendroglial tumours.

Podporováno projektem Ministerstva zdravotnictví České republiky pro konceptuální rozvoj výzkumné organizace 00669806 – Fakultní nemocnice Plzeň.

Podporováno projektem ED2.1.00/03.0076 Evropského fondu pro regionální rozvoj.

Autoři deklarují, že v souvislosti s předmětem studie nemají žádné komerční zájmy.
The authors declare they have no potential conflicts of interest concerning drugs, products, or services used in the study.
Redakční rada potvrzuje, že rukopis práce splnil ICMJE kritéria pro publikace zasílané do biomedicínských časopisů.
The Editorial Board declares that the manuscript met the ICMJE "uniform requirements" for biomedical papers.

J. Polívka[1], J. Polívka jr[2,3], V. Rohan[1], V. Přibáň[4]

[1] Neurologická klinika LF UK a FN Plzeň
[2] Ústav histologie a embryologie LF v Plzni
[3] Biomedicínské centrum, LF v Plzni
[4] Neurochirurgické oddělení, FN Plzeň

✉
MUDr. Jiří Polívka, CSc.
Neurologická klinika
LF UK a FN Plzeň
Alej Svobody 80
304 60 Plzeň
e-mail: polivka@fnplzen.cz

Přijato k recenzi: 7. 1. 2014
Přijato do tisku: 10. 2. 2014

Klíčová slova

anaplastický oligodendrogliom – chromozomální kodelece 1p/19q – biomarkery – personalizovaná medicína

Key words

anaplastic oligodendroglioma – chromosome deletion – biomarkers – personalized medicine

proLékaře.cz | 27.4.2024

Úvod

Oligodendrogliální nádory (oligodendrogliomy, oligoastrocytomy) reprezentují asi 5 % primárních nádorů mozku. Od ostatních maligních gliomů se odlišují příznivější odpovědí na radioterapii i chemoterapii. Na základě klasifikace nádorů centrálního nervového systému dle Světové zdravotnické organizace (WHO) z roku 2007 jsou charakterizovány histopatologickým nálezem oligodendrogliální složky. Současná WHO klasifikace však nereflektuje molekulárně genetické charakteristiky nádorů. Studium molekulární genetiky oligodendrogliomů přináší nové poznatky v jejich diagnostice i léčbě a spolu s výsledky klinických studií ovlivňuje jejich management. Toto sdělení uvádí přehled aktuálních poznatků o problematice především anaplastických oligodendrogliomů.

Oligodendrogliomy – základní údaje

Oligodendrogliální nádory lze podle stupně malignity rozlišit na oligodendrogliomy grade II a oligodendrogliomy grade III – anaplastické oligodendrogliomy (AO). Pouze asi 30 % oligodendrogliálnách nádorů obsahuje v histopatologickém obraze anaplastické charakteristiky – jaderné atypie, zvýšenou celularitu, zvýšenou proliferační aktivitu, vyšší počet mitóz. Typický histopatologický nález jsou centrálně uložená kulatá jádra se světlou až prázdnou cytoplazmou v okolí (perinukleární „halo") a dále přítomnost mikrokalcifikací. Anaplastické oligodendrogliomy a vzácnější anaplastické oligoastrocytomy tvoří dvě ze čtyř skupin anaplastických gliomů (další skupiny jsou anaplastické astrocytomy a anaplastické ependymomy) [1].

AO tvoří asi 0,5–1,2 % primárních nádorů mozku [2,3]. Nejvyšší výskyt AO je mezi 45 a 50 roky věku, oligodendrogliomy II. stupně postihují osoby o 7–8 let mladší. Předpokládá se, že tento rozdíl odpovídá progresi z II. do III. stupně nádoru.

Oligodendrogliomy se většinou manifestují epileptickým záchvatem. Další symptomatologie je z nejčastěji postižené frontální, případně temporální oblasti. Infiltrativní růst a nepříliš výrazný perifokální edém způsobují až pozdější projevy nitrolební hypertenze. Oligodendrogliomy grade II jsou v CT obraze většinou hypodenzní, dobře ohraničené, s možným výskytem kalcifikací a nevelkého enhancementu. Obdobně na MR bývá obraz nehomogenního ložiska s nevelkým kolaterálním edémem a přibližně v polovině případů patrným enhancementem. Pro AO je typický CT a MR obraz infiltrativně rostoucího nehomogenního tumoru se solidními a cystickými částmi, s hypodenzními a hyperdenzními (CT), hypointenzitními a hyperintenzitními (MR) ložisky, kalcifikacemi a častým enhancementem a krvácením do tumoru [4].

Zásady léčby AO jsou obdobné jako pro ostatní gliomy: neurochirurgický zákrok a onkologická léčba – radioterapie a chemoterapie. Radioterapie (RT) se užívá v celkové dávce 54–60 Gy a chemoterapie v trojkombinaci prokarbazin, lomustin – CCNU, vinkristin (zkráceně PCV) nebo temozolomid (TMZ) [5,6].

Neurochirurgický výkon je zásadní pro odstranění nádoru a pro získání nádorové tkáně pro přesnou diagnostiku. Za optimum je považována totální resekce nádoru. Umožňují ji sofistikované diagnostické předoperační a peroperační metody (funkční MR, užití 5–aminolevulové kyseliny – 5–ALA, peroperační ultrazvuk a MR), navigované operace a další rozvoj operačních technik. Požadovaná je pooperační MR (24–72 hod po operaci). Významné jsou i pokroky v intenzivní pooperační péči. Cílená biopsie z nádoru je vyhrazena pro případy, kdy resekce nádoru není možná. Následovat má neuroonkologická léčba [4,7–9].

Již v 80. letech 20. století byla zjištěna radiosenzitivita oligodendrogliomů [10], později také příznivý účinek chemoterapie – PCV a temozolomidu [11–13]. K prognosticky příznivým faktorům patří zejména nízký věk nemocného, jeho dobrý celkový zdravotní stav (Karnofsky skóre), radikalita odstranění nádoru a kombinovaná onkologická léčba [14]. Nutné je pečlivé sledování klinického stavu i kontrolních MR.

Molekulárně genetické charakteristiky oligodendrogliomů

Oligodendrogliální nádory jsou charakteristické častou přítomností chromozomální kodelece 1p/19q. Byla popsána v roce 1994 a jde o vůbec první biomarker v neuroonkologii [15]. Jedná se o ztrátu genetického materiálu z krátkého raménka chromozomu 1 (1p) a z dlouhého raménka chromozomu 19 (19q). Je způsobena nebalancovanou translokací t(1;19)(q10;p10) při níž vzniká derivovaný chromozom 1p/19q [16]. Kodelece 1p/19q se vyskytuje téměř výhradně u oligodendrogliálních nádorů. Většina oligodendrogliomů s kodelecí 1p/19q má také mutaci v genu *CIC*, lokalizovaném na 19q13.2, malá část má mutaci genu *FUBP-1* na chromozomu 1p [17,18]. Tyto mutované tumor supresorové geny se nejspíše mohou uplatňovat při vzniku a progresi oligodendrogliomů, jejich skutečný význam pro nádorovou chorobu bude však ještě třeba ověřit. Frekvence kodelecí 1p/19q je odhadována na 80–90 % u oligodendrogliomů grade II a na 50–70 % u AO [19,20].

Kodelece 1p/19q je považována za významný **diagnostický biomarker**. Její přítomnost podporuje diagnózu oligodendrogliomu, zejména v případech, kdy histologický nález není typický [21]. Samotná přítomnost kodelece však není dostatečná pro diagnózu oligodendrogliomu. Až 20 % glioblastomů může mít známky oligodendrogliální složky, z nich 5 až 25 % má kodeleci 1p/19q. Její význam u glioblastomů zatím není jasný [22]. Také některé další tumory mohou připomínat oligodendrogliom – dysembryoplastický neuroepiteliální nádor (DNET), neurocytom, světlobuněčný ependymom nebo malobuněčná varianta anaplastického astrocytomu. Tyto nádory nemají 1p/19q kodeleci, a její vyšetření je tudíž užitečná diagnostická pomůcka [21]. Kodelece 1p/19q a mutace tumor supresorového genu *TP53* slouží také k odlišení od astrocytomů. Oligodendrogliomy s kodelecí nemají zároveň mutace *TP53*, zatímco astrocytomy s kodelecí 1p/19q mají obvykle zároveň mutovaný gen *TP53*. Mutace *TP53* se vyskytují u 5 % oligodendrogliomů, ale až u poloviny astrocytomů grade II a III [23,24].

Přítomnost kodelece 1p/19q má rovněž nezávislý pozitivní význam pro prognózu nemoci (**prognostický biomarker**). Z retrospektivních i prospektivních studií bylo zjištěno, že při standardním léčebném postupu nemocní s kodelecí 1p/19q mají lepší výsledky přežití než nemocní bez této kodelece. Přesný důvod dosud objasněn není, předpokládá se větší senzitivita takových oligodendrogliomů na radioterapii i chemoterapii [6,21,25–28].

Kodelece 1p/19q má podstatný klinický význam jakožto **prediktivní bio-**

proLékaře.cz | 27.4.2024

marker. Její zjištění predikuje delší přežití při léčbě PCV/RT ve srovnání s RT samotnou [27,28], jak bude dále podrobně popsáno.

Neuroonkologická léčba anaplastických oligodendrogliomů

Již v roce 1998 bylo zjištěno, že nemocní s kodelecí 1p/19q vykazují senzitivitu vůči PCV [29]. Zásadní výsledky přinesla až realizace dvou randomizovaných studií fáze III, RTOG 9402 a EORTC 26951 [25–28].

Ve studii Radiation Therapy Oncology Group (RTOG) 9402 bylo v letech 1994–2002 zařazeno 291 nemocných s AO a anaplastickým oligoastrocytomem randomizovaných do dvou skupin – PCV s následnou radioterapií a radioterapie samotná. Ve studii European Organisation for Research and Treatment of Cancer (EORTC) 26951 bylo v letech 1996–2002 zařazeno 368 nemocných s AO a anaplastickým oligoastrocytomem randomizovaných do dvou skupin – radioterapie samotná a RT s následnou chemoterapií PCV. V obou studiích byl také stanoven status 1p/19q metodou fluorescenční in situ hybridizace (FISH).

Ve studii RTOG 9402 byla zjištěna kodelece 1p/19q u 46 % nemocných. V průběhu studie bylo 80 % nemocných randomizovaných k RT následně léčeno PCV při progresi onemocnění. Po minimálně tříletém hodnocení výsledků v roce 2006 se lišil medián bezpříznakového období (Progression Free Survival, PFS) u skupiny PCV/RT a skupiny RT (2,6 a 1,7 let, p = 0,004), avšak medián doby celkového přežití (OS) byl v obou skupinách podobný (4,9 a 4,7 let, p = 0,26). Medián OS u nemocných s kodelecí 1p/19q byl delší než u nemocných bez kodelece (> 7 a 2,8 let, p < 0,001), avšak medián OS v obou skupinách léčby se podle výskytu kodelece 1p/19q signifikantně nelišil [25]. Nebyl tedy prokázán pozitivní prediktivní význam 1p/19q kodelece ve vztahu k léčbě PCV/RT. Absence příznivého efektu kombinované léčby na dobu celkového přežití a výskyt závažných nežádoucích účinků PCV u 65 % nemocných vedly ke skepsi vůči PCV.

Obdobné výsledky přinesla i studie EORTC 26951 po v průměru pětiletém hodnocení v roce 2006. Kodelece 1p/19q byla zjištěna u 21 % nemocných. Profitovala skupina léčená RT/PCV oproti RT samotné při PFS (medián 23 a 13,2 měsíce), ale medián OS byl podobný (40,3 a 30,6 měsíců, p = 0,23) [28]. U nemocných s kodelecí 1p/19q byl nezávisle na léčbě medián OS delší než u nemocných bez kodelece. Výsledky obou stu-

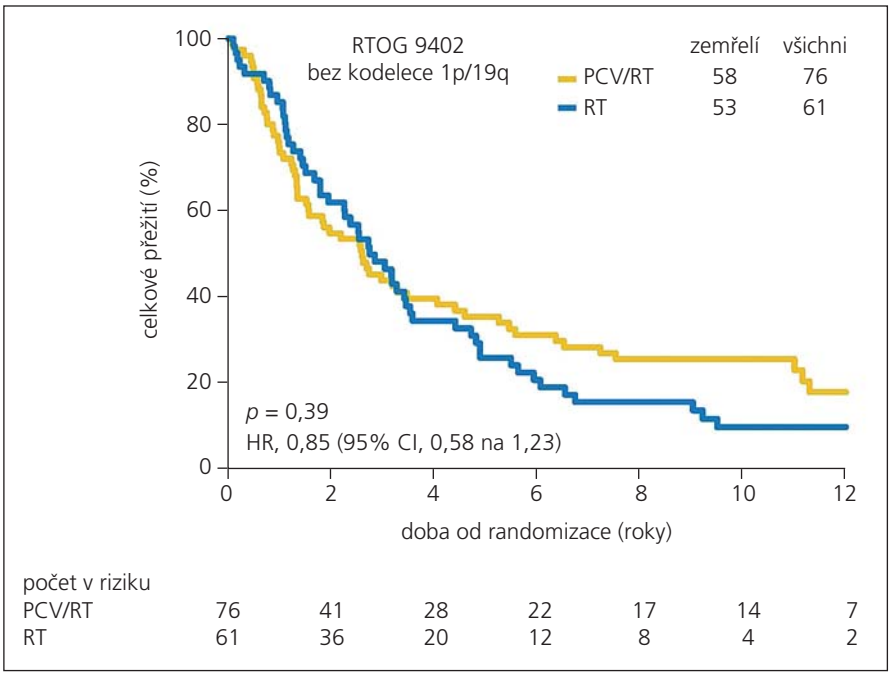

Graf 1. Celkové přežití nemocných ve studii RTOG 9402 bez kodelece 1p/19q v závislosti na použitém léčebném režimu kombinované terapie PCV/RT (žlutě) nebo RT samotné (modře).

Nebyl prokázán statisticky významný rozdíl v OS. Upraveno z [25].

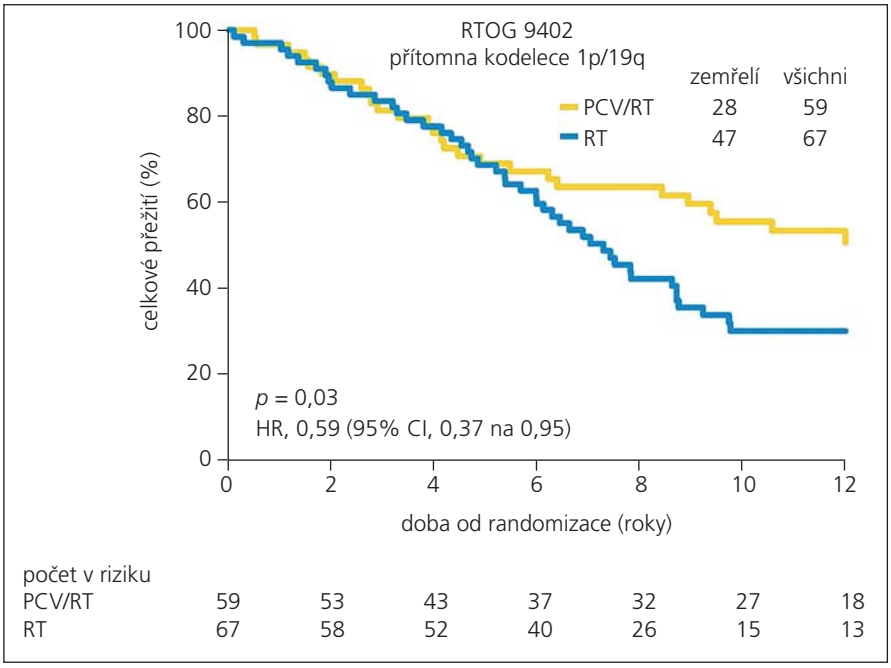

Graf 2. Celkové přežití nemocných ve studii RTOG 9402 s kodelecí 1p/19q v závislosti na použitém léčebném režimu kombinované terapie PCV/RT (žlutě) nebo RT samotné (modře).

Statisticky významný rozdíl v OS byl prokázán teprve při dlouhodobém sledování nemocných. Upraveno z [25].

proLékaře.cz | 27.4.2024

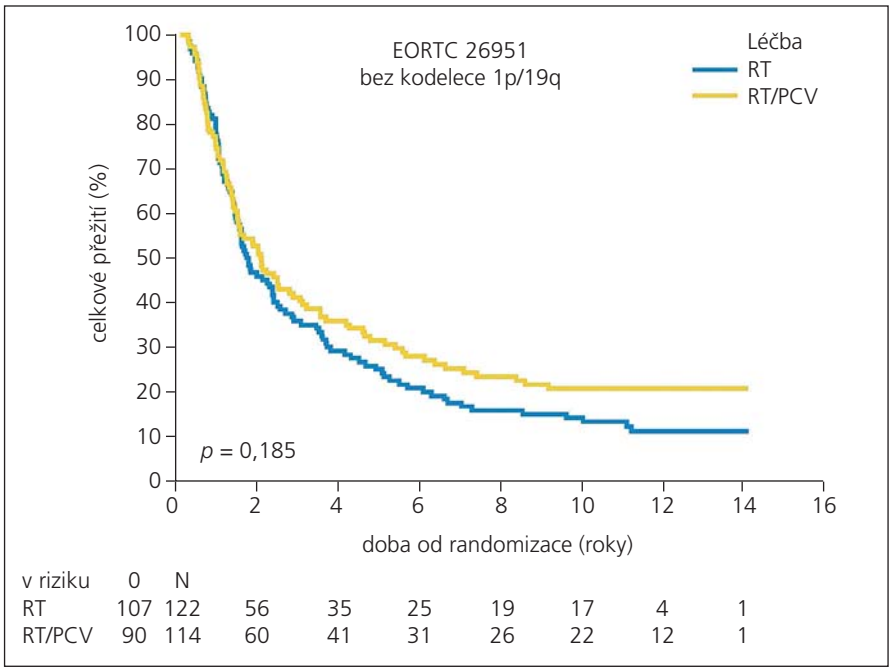

Graf 3. Celkové přežití nemocných ve studii EORTC 26951 bez kodelece 1p/19q v závislosti na použitém léčebném režimu kombinované terapie RT/PCV (žlutě) nebo RT samotné (modře).

Nebyl prokázán statisticky významný rozdíl v OS. Upraveno z [26].

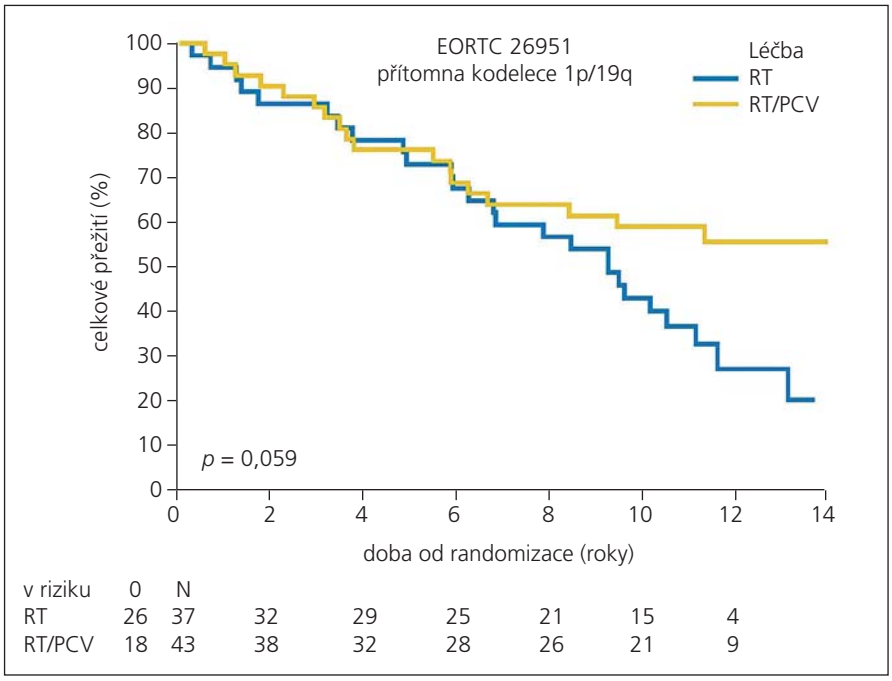

Graf 4. Celkové přežití nemocných ve studii EORTC 26951 s kodelecí 1p/19q v závislosti na použitém léčebném režimu kombinované terapie RT/PCV (žlutě) nebo RT samotné (modře).

Významný rozdíl v OS byl prokázán teprve při dlouhodobém sledování nemocných. Upraveno z [26].

dií v roce 2006 byly považovány za spíše negativní. Neprokázaly význam kodelece 1p/19q jakožto prediktivního biomarkeru ve vztahu k onkologické léčbě, prokázaly pouze význam kodelece 1p/19q jako prognostického biomarkeru.

Rozhodující výsledky přinesly obě studie až v roce 2012 (publikované v roce 2013) po dlouhodobém sledování nemocných. Obě studie prokázaly příznivý efekt kombinované onkologické léčby (RT/PCV) u anaplastických oligodendrogliomů.

Ve studii RTOG 9402 zůstal medián OS u nemocných bez kodelece 1p/19q obdobný jako po tříletém sledování u obou skupin léčených PCV/RT a RT samotnou (2,6 a 2,7 let), avšak u nemocných s kodelecí 1p/19q byl medián OS ve skupině léčené PCV/RT 14,7 let oproti skupině léčené pouze RT – 7,3 let (p = 0,03) (graf 1, 2). Ve studii EORTC 26951 byly výsledky obdobné. Po více než 10letém sledování byl medián OS u nemocných bez kodelece 1p/19q ve skupině léčené RT/PCV a RT samotnou podobný (25 a 21 měsíců, p = 0,19). Avšak u nemocných s kodelecí ve skupině léčené RT/PCV nebyl medián OS dosažen, zatímco ve skupině léčené primárně pouze RT byl medián OS jen 9,3 roku (část nemocných dostala později při progresi onemocnění přidánu chemoterapii PCV) (graf 3, 4).

Pozitivní efekt kombinované onkologické léčby (RT/PCV) u nemocných s kodelecí 1p/19q byl v obou klinických studiích přítomen nezávisle na tom, který typ léčby byl zahájen jako první. Příznivý účinek na OS byl i u nemocných, kteří z důvodu výskytu nežádoucích účinků léčby dosáhli nižší než plánované dávky PCV (ve studii RTOG 9402 pouze 42 % nemocných tolerovalo všechny čtyři zamýšlené cykly PCV, ve studii EORTC 26951 dosáhlo všech šesti plánovaných cyklů PCV pouze 30 % nemocných). Obě studie dále prokázaly, že ani samotná radioterapie, ani samotná chemoterapie není v léčbě AO dostatečná.

Příznivý účinek léčby je však negativně ovlivněn jejími nežádoucími účinky. Je známa pozdní toxicita radioterapie (postradiační nekróza, rozvoj poškození především kognitivních funkcí) s výskytem až u 10 % léčených i při fokusované léčbě [10,30]. Ještě častější jsou toxické účinky PCV (závažné ireverzibilní poruchy krvetvorby a polyneuropatie). Ty jsou nejvíce přičítány vinkristinu, a je tudíž posuzována otázka jeho dávky a použití [31]. Hematotoxicita stupně III nebo IV byla zjištěna u 65 % nemocných ve studii RTOG 9402 a u 47 % nemocných ve studii EORTC 26951. Použití PCV u AO vycházelo ze schémat léčby jiných malignit

proLékaře.cz | 27.4.2024

a výsledků bylo dosaženo s touto kombinací léků. Je nutné pečlivé sledování nemocných, cílené vyhledávání a včasný záchyt toxických účinků léčby.

Další otázkou je podávání kombinované onkologické léčby u nemocných, kteří nemají kodeleci 1p/19q. Výsledky studií RTOG 9402 a EORTC 26951 prokazují příznivý vliv této léčby na PFS i u nemocných bez kodelece 1p/19q. Předpokládá se existence ještě jiných molekulárních faktorů, které rovněž příznivě ovlivňují léčbu a prognózu [32]. V současné době probíhá klinická studie CATNON (NCT00626990), do níž vstupují nemocní s AO bez kodelece 1p/19q. Je zkoumána účinnost temozolomidu během radioterapie nebo po ní oproti radioterapii samotné.

Temozolomid (TMZ) je účinné alkylující cytostatikum, používané u AO častěji než PCV. Má výhodu orální aplikace oproti intravenóznímu podávání PCV. Má méně nežádoucích účinků než PCV a také méně časté ukončení léčby pro toxicitu [19,33–35]. Pro léčbu AO byl schválen americkým FDA v roce 1999. K jeho častému užití u AO přispěly i relativně negativní výsledky studií RTOG 9402 a EORTC 26951 z roku 2006. TMZ například představuje až 87 % používané chemoterapie u AO [5,36,37]. Byly popsány jeho příznivé výsledky srovnatelné s PCV [38]. Avšak tato studie je malá, šlo jen o 20 nemocných. Naopak retrospektivní analýza hodnotící účinnost RT/PCV a RT+TMZ při léčbě AO u 1 013 nemocných ukázala medián celkového přežití pro PCV režim 7,6 let, naproti tomu pro TMZ jen 3,3 roky. Jde však o nehomogenní zdrojová data a výsledek může být zatížen určitou chybou [39]. TMZ byl také zkoušen v další linii léčby AO v případě relapsu onemocnění po selhání PCV se slibnými výsledky [40]. Německá studie NOA-4 randomizovala 318 nemocných s AO, anaplastickým astrocytomem s anaplastickým oligoastrocytomem k léčbě RT nebo PCV anebo TMZ. V případě toxicity nebo progrese byli nemocní s RT randomizováni do PCV či TMZ větve a naopak. Po první analýze není mezi jednotlivými větvemi studie podstatný rozdíl v bezpříznakovém období ani v celkovém přežití. Nemocní s kodelecí 1p/19q měli ovšem ve všech větvích lepší prognózu, snížení relativního rizika selhání léčby a progrese nemoci nebo úmrtí přibližně o 50 %. Výsledky jsou zatíženy nedostatkem dosud krátkého sledování (maximum 54 měsíců) a častým přesmykem do jiných léčebných ramen [33]. Pro posouzení účinku TMZ u oligodendrogliomů s kodelecí 1p/19q byla plánována studie CODEL (NCT00887146) se třemi paralelními větvemi: RT+TMZ, RT samotná, TMZ samotný. Na základě výsledků studií RTOG 9402 a EORTC 26951 byla větev s RT samotnou zrušena a není jisté, zda bude studie opět otevřena. Předpokládá se, že větev samotné RT bude nahrazena větví RT/PCV [5]. Stanovení statutu 1p/19q je aktuálně doporučeno u všech nemocných s AO [41].

Další molekulárně genetické charakteristiky oligodendrogliomů

Rekurentní mutace metabolického enzymu Izocitrát dehydrogenázy 1 a 2 (IDH 1/2) byly poprvé prokázány u multiformního glioblastomu (GBM) [42]. Vyskytují se jen asi u 5 % GBM, pravděpodobně pouze sekundárních. Naproti tomu velká četnost mutací genů *IDH1* a *IDH2* byla nalezena u nízkostupňových gliomů, u oligodendrogliomů grade II a III až u 69–94 % [43,44]. Mutace *IDH1/2* způsobují neomorfní funkci enzymu s následnou akumulací onkometabolitu 2-hydroxy-glutarátu (2-HG) v nádorové tkáni [45]. Buňky s mutacemi v *IDH1/2* a akumulací 2-HG procházejí masivními epigenetickými změnami (DNA a histonové hypermetylace, remodelace chromatinu), což vede k rozsáhlému ovlivnění genové exprese a pravděpodobně podporuje vznik a progresi nádorové choroby [46,47]. Z klinického pohledu je důležité, že přítomnost mutací *IDH1/2* je významný příznivý prognostický biomarker gliomů [48,49]. Navíc bylo zjištěno, že všichni pacienti s gliomem pozitivním na 1p/19q kodeleci mají zároveň mutaci v *IDH1* nebo *IDH2* v nádorové tkáni. Tito nemocní mají také nejlepší prognózu [50]. Na druhé straně existuje skupina gliomů s *IDH1/2* mutacemi, avšak bez přítomnosti kodelece 1p/19q. Takové nádory pak mají horší prognózu než nádory s kodelecí, ale stále významně lepší prognózu než gliomy bez *IDH1/2* mutací [32,51].

Metylace promotoru genu pro O-6–metylguanin-metyltransferázu (*MGMT*) je významný prognostický a hlavně prediktivní biomarker u pacientů s GBM. Nemocní s metylovaným promotorem *MGMT* lépe reagují na TMZ a mají významně delší medián OS než pacienti s intaktním *MGMT* [35,52]. Výskyt metylace promotoru *MGMT* byl zjištěn také u 80 % AO a u 73,1 % anaplastických oligoastrocytomů [39,53]. U těch má význam především prognostický, nikoli prediktivní při léčbě režimem PCV, jak prokázala studie EORTC 26951 i dosavadní výsledky studie NOA-4 [54,55].

Další zkoumaný prognostický biomarker s možným klinickým významem pro pacienty s gliomy je hypermetylační stav ostrůvků cytozin-guanin nádorového genomu (G-CIMP). Pozitivní G-CIMP pravděpodobně není zcela nezávislý biomarker, souvisí totiž úzce s výskytem *IDH1/2* mutací [47,56]. G-CIMP pozitivní gliomy grade II a III mají většinou také metylovaný promotor genu *MGMT*, zatímco G-CIMP negativní nádory mají stejnou alteraci pouze asi v 50 % případů. G-CIMP pozitivita je přibližně dvakrát častější u oligodendrogliomů (93 %) oproti astrocytomům (45 %). G-CIMP je nezávislý příznivý prognostický faktor u všech gliomů včetně oligodendrogliomů [56]. Recentní studie zkoumající celo-genomový metylační stav 46 oligodendrogliálních nádorů odhalila možnost rozdělení G-CIMP pozitivních nádorů do dalších dvou podskupin. G-CIMP pozitivní tumory mající zároveň 1p/19q kodeleci vykazovaly nejlepší OS a byly nejblíže histopatologicky čistým oligodendrogliomům. Druhý subtyp G-CIMP pozitivních oligodendrogliálních nádorů postrádal kodeleci 1p/19q, místo toho ale obsahoval časté mutace *TP53*. Nádory náležící druhému subtypu byly častěji oligoastrocytomy a měly horší prognózu. Pozorovány byly také nádory negativní na G-CIMP. Ty pak zároveň postrádaly 1p/19q kodeleci i mutace *IDH1/2* a měly zcela nejhorší prognózu [57].

Vzácněji byly prokázány též alterace některých dalších známých proonkogenů a tumor supresorových genů u pacientů s AO. Nalezeny byly například mutace v *PI3K*, amplifikace *EGFR* či ztráta tumor supresoru *PTEN* [58,59]. Tyto nálezy zároveň korelovaly s horší prognózou AO. Zjištěn byl také negativní prognostický vliv vysoké hodnoty indexu Ki-67 (MIB-1) na PFS i OS u pacientů s AO [60].

Praktickým výstupem pro určení prognózy a optimalizaci léčby je snaha o vy-

proLékaře.cz | 27.4.2024

tvoření modelů na podkladě klinických, histopatologických a molekulárněgenetických parametrů. Cílem je identifikace co nejvíce homogenních subtypů nádorů, následná personalizace léčby a další zlepšení terapeutických výsledků. Právě tyto atributy jsou určující pro tzv. personalizovanou medicínu – relativně nový směr v diagnostice, predikci i volbě individualizovaného léčebného postupu. Ideálním stavem by pak měla být správná diagnostika, správná léčba pro správného pacienta ve správném čase [6,14,61,62].

Závěr

Oligodendrogliomy patří k nejlépe prozkoumaným nádorům nervového systému. I přes jejich výraznou malignitu je prokázána citlivost na onkologickou léčbu u značné části z nich. Existuje jasný průkaz příznivého účinku kombinované časné radioterapie a chemoterapie PCV u anaplastických oligodendrogliomů i smíšených forem – anaplastických oligoastrocytomů s přítomnou kodelecí 1p/19q. Stejně významný nebo příznivější účinek nezřídka užívaného temozolomidu u těchto nádorů dosud prokázán nebyl. Často přítomná kodelece 1p/19q u oligodendrogliálních nádorů má význam diagnostický, prognostický i prediktivní. Prognosticky příznivý význam mají také mutace IDH1, metylace promotoru genu *MGMT* a hypermetylační stav ostrůvků cytozin-guanin nádorového genomu (G-CIMP). Předpokládá se význam vyšetření komplexu biomarkerů a na podkladě multifaktoriálních dat stanovení co nejvíce homogenních subtypů nádorů optimálně reagujících na léčbu. Personalizovaný léčebný postup má významný dopad etický i socioekonomický. Vedlejším produktem výzkumu oligodendrogliomů je průkaz významu dlouhodobého sledování nemocných v kvalitně založených klinických studiích, kdy předběžné výstupy mohou být neprůkazné a teprve finální výsledky jsou z hlediska evidence-based medicine rozhodující.

Literatura

1. Louis DN, Ohgaki H, Wiestler OD, Cavenee WK, Burger PC, Jouvet A et al. The 2007 WHO classification of tumours of the central nervous system. Acta Neuropathol 2007; 114(2): 97–109.

2. Dolecek TA, Propp JM, Stroup NE, Kruchko C. CBTRUS statistical report: primary brain and central nervous system tumors diagnosed in the United States in 2005–2009. Neuro Oncol 2012; 14 (Suppl 5): v1–v49.

3. Ohgaki H, Kleihues P. Population-based studies on incidence, survival rates and genetic alterations in astrocytic and oligodendroglial gliomas. J Neuropathol Exp Neurol 2005; 64(6): 479–489.

4. Engelhard HH, Stelea A, Mundt A. Oligodendroglioma and anaplastic oligodendroglioma: clinical features, treatment and prognosis. Surg Neurol 2003; 60(5): 443–456.

5. Roth P, Wick W, Weller M. Anaplastic oligodendroglioma: a new treatment paradigm and current controversies. Curr Treat Options Oncol 2013; 14(4): 505–513. doi: 10.1007/s11864-013-0251-7.

6. Weller M, Stupp R, Hegi ME, van den Bent M, Tonn JC, Sanson M et al. Personalized care in neuro-oncology coming of age: why we need MGMT and 1p/19q testing for malignant glioma patients in clinical practice. Neuro Oncol 2012; 14 (Suppl 4): iv100–iv108. doi: 10.1093/neuonc/nos206.

7. Stummer W, Pichlmeier U, Meinel T, Wiestler OD, Zanella F, Reulen HJ et al. Fluorescence-guided surgery with 5-aminolevulinic acid for resection of malignant glioma: a randomised controlled multicentre phase III trial. Lancet Oncol 2006; 7(5): 392–401.

8. Mraček J, Choc M, Hes O, Vaněček T. Současná diagnostika a léčba oligodendrogliomů. Cesk Slov Neurol N 2008; 71(5): 537–543.

9. Kramář F, Zemanová Z, Michalová K, Babická L, Ransdorfová S, Kozler P et al. Patogeneze mozkových gliomů, II. část: Patogeneze oligodendrogliomů a gliomů v rámci dědičných onemocnění. Cesk Slov Neurol N 2006; 69/102(6): 419–425.

10. Phillips C, Guiney M, Smith J, Hughes P, Narayan K, Quong G. A randomized trial comparing 35Gy in ten fractions with 60Gy in 30 fractions of cerebral irradiation for glioblastoma multiforme and older patients with anaplastic astrocytoma. Radiother Oncol 2003; 68(1): 23–26.

11. Cairncross JG, Macdonald DR, Ramsay DA. Aggressive oligodendroglioma: a chemosensitive tumor. Neurosurgery 1992; 31(1): 78–82.

12. Croteau D, Mikkelsen T. Adults with newly diagnosed high-grade gliomas. Curr Treat Options Oncol 2001; 2(6): 507–515.

13. Cairncross JG, Macdonald DR. Successful chemotherapy for recurrent malignant oligodendroglioma. Ann Neurol 1988; 23(4): 360–364.

14. Gorlia T, Delattre JY, Brandes AA, Kros JM, Taphoorn MJB, Kouwenhoven MC et al. New clinical, pathological and molecular prognostic models and calculators in patients with locally diagnosed anaplastic oligodendroglioma or oligoastrocytoma. A prognostic factor analysis of European Organisation for Research and Treatment of Cancer Brain Tumour Group Study 26951. Eur J Cancer 2013; 49(16): 3477–3485. doi: 10.1016/j.ejca.2013.06.039.

15. Reifenberger J, Reifenberger G, Liu L, James CD, Wechsler W, Collins VP. Molecular genetic analysis of oligodendroglial tumors shows preferential allelic deletions on 19q and 1p. Am J Pathol 1994; 145(5): 1175–1190.

16. Griffin CA, Burger P, Morsberger L, Yonescu R, Swierczynski S, Weingart JD et al. Identification of der(1;19)(q10;p10) in five oligodendrogliomas suggests mechanism of concurrent 1p and 19q loss. J Neuropathol Exp Neurol 2006; 65(10): 988–994.

17. Sahm F, Koelsche C, Meyer J, Pusch S, Lindenberg K, Mueller W et al. CIC and FUBP1 mutations in oligodendrogliomas, oligoastrocytomas and astrocytomas. Acta Neuropathol 2012; 123(6): 853–860. doi: 10.1007/s00401–012–0993–5.

18. Bettegowda C, Agrawal N, Jiao Y, Sausen M, Wood LD, Hruban RH et al. Mutations in CIC and FUBP1 contribute to human oligodendroglioma. Science 2011; 333(6048): 1453–1455. doi: 10.1126/science.1210557.

19. Minniti G, Arcella A, Scaringi C, Lanzetta G, Di Stefano D, Scarpino S et al. Chemoradiation for anaplastic oligodendrogliomas: clinical outcomes and prognostic value of molecular markers. J Neurooncol 2013; 116(2): 275–282. doi: 10.1007/s11060–013–1288–y.

20. Cairncross G, Jenkins R. Gliomas with 1p/19q codeletion: a.k.a. oligodendroglioma. Cancer J 2008; 14(6): 352–357. doi: 10.1097/PPO.0b013e31818d8178.

21. Aldape K, Burger PC, Perry A. Clinicopathologic aspects of 1p/19q loss and the diagnosis of oligodendroglioma. Arch Pathol Lab Med 2007; 131(2): 242–251.

22. Weller M, Felsberg J, Hartmann C, Berger H, Steinbach JP, Schramm J et al. Molecular predictors of progression-free and overall survival in patients with newly diagnosed glioblastoma: a prospective translational study of the German Glioma Network. J Clin Oncol 2009; 27(34): 5743–5750. doi: 10.1200/JCO.2009.23.0805.

23. Maintz D, Fiedler K, Koopmann J, Rollbrocker B, Nechev S, Lenartz D et al. Molecular genetic evidence for subtypes of oligoastrocytomas. J Neuropathol Exp Neurol 1997; 56(10): 1098–1104.

24. Idbaih A, Marie Y, Lucchesi C, Pierron G, Manié E, Raynal V et al. BAC array CGH distinguishes mutually exclusive alterations that define clinicogenetic subtypes of gliomas. Int J Cancer 2008; 122(8): 1778–1786.

25. Intergroup Radiation Therapy Oncology Group Trial 9402, Cairncross G, Berkey B, Shaw E, Jenkins R, Scheithauer B et al. Phase III trial of chemotherapy plus radiotherapy compared with radiotherapy alone for pure and mixed anaplastic oligodendroglioma: Intergroup Radiation Therapy Oncology Group Trial 9402. J Clin Oncol 2006; 24(18): 2707–2714.

26. Cairncross G, Wang M, Shaw E, Jenkins R, Brachman D, Buckner J et al. Phase III trial of chemoradiotherapy for anaplastic oligodendroglioma: long-term results of RTOG 9402. J Clin Oncol 2013; 31(3): 337–343. doi: 10.1200/JCO.2012.43.2674.

27. van den Bent MJ, Brandes AA, Taphoorn MJB, Kros JM, Kouwenhoven MCM, Delattre JY et al. Adjuvant procarbazine, lomustine, and vincristine chemotherapy in newly diagnosed anaplastic oligodendroglioma: long-term follow-up of EORTC brain tumor group study 26951. J Clin Oncol 2013; 31(3): 344–350. doi: 10.1200/JCO.2012.43.2229.

28. van den Bent MJ, Carpentier AF, Brandes AA, Sanson M, Taphoorn MJB, Bernsen HJJA et al. Adjuvant procarbazine, lomustine, and vincristine improves progression-free survival but not overall survival in newly diagnosed anaplastic oligodendrogliomas and oligoastrocytomas: a randomized European Organisation for Research and Treatment of Cancer phase III trial. J Clin Oncol 2006; 24(18): 2715–2722.

29. Cairncross JG, Ueki K, Zlatescu MC, Lisle DK, Finkelstein DM, Hammond RR et al. Specific genetic predictors of chemotherapeutic response and survival in patients with anaplastic oligodendrogliomas. J Natl Cancer Inst 1998; 90(19): 1473–1479.

30. Levin VA, Yung WK, Bruner J, Kyritsis A, Leeds N, Gleason MJ et al. Phase II study of accelerated fractionation radiation therapy with carboplatin followed by PCV chemotherapy for the treatment of anaplastic gliomas. Int J Radiat Oncol Biol Phys 2002; 53(1): 58–66.

31. Happold C, Roth P, Wick W, Steinbach JP, Linnebank M, Weller M et al. ACNU-based chemotherapy for recurrent glioma in the temozolomide era. J Neurooncol 2009; 92(1): 45–48. doi: 10.1007/s11060-008-9728-9.

32. Erdem-Eraslan L, Gravendeel LA, de Rooi J, Eilers PH, Idbaih A, Spliet WG et al. Intrinsic molecular subtypes of glioma are prognostic and predict benefit from adjuvant procarbazine, lomustine, and vincristine chemotherapy in combination with other prognostic

proLékaře.cz | 27.4.2024

factors in anaplastic oligodendroglial brain tumors: a report from EORTC study 26951. J Clin Oncol 2013; 31(3): 328–336. doi: 10.1200/JCO.2012.44.1444.
33. Dixit S, Baker L, Walmsley V, Hingorani M. Temozolomide-related idiosyncratic and other uncommon toxicities: a systematic review. Anticancer Drugs 2012; 23(10): 1099–1106.
34. Lashkari HP, Saso S, Moreno L, Athanasiou T, Zacharoulis S. Using different schedules of Temozolomide to treat low grade gliomas: systematic review of their efficacy and toxicity. J Neurooncol 2011; 105(2): 135–147. doi: 10.1007/s11060–011–0657–7.
35. Stupp R, Mason WP, van den Bent MJ, Weller M, Fisher B, Taphoorn MJB et al. Radiotherapy plus concomitant and adjuvant temozolomide for glioblastoma. N Engl J Med 2005; 352(10): 987–996.
36. Panageas KS, Iwamoto FM, Cloughesy TF, Aldape KD, Rivera AL, Eichler AF et al. Initial treatment patterns over time for anaplastic oligodendroglial tumors. Neuro Oncol 2012; 14(6): 761–767. doi: 10.1093/neuonc/nos065.
37. Abrey LE, Louis DN, Paleologos N, Lassman AB, Raizer JJ, Mason W et al. Survey of treatment recommendations for anaplastic oligodendroglioma. Neuro Oncol 2007; 9(3): 314–318.
38. Taliansky-Aronov A, Bokstein F, Lavon I, Siegal T. Temozolomide treatment for newly diagnosed anaplastic oligodendrogliomas: a clinical efficacy trial. J Neurooncol 2006; 79(2): 153–157.
39. Lassman AB, Iwamoto FM, Cloughesy TF, Aldape KD, Rivera AL, Eichler AF et al. International retrospective study of over 1000 adults with anaplastic oligodendroglial tumors. Neuro Oncol 2011; 13(6): 649–659. doi: 10.1093/neuonc/nor040.
40. Yung WK, Prados MD, Yaya-Tur R, Rosenfeld SS, Brada M, Friedman HS et al. Multicenter phase II trial of temozolomide in patients with anaplastic astrocytoma or anaplastic oligoastrocytoma at first relapse. Temodal Brain Tumor Group. J Clin Oncol 1999; 17(9): 2762–2771.
41. Anderson MD, Gilbert MR. Treatment recommendations for anaplastic oligodendrogliomas that are codeleted. Oncol Williston Park N 2013; 27(4): 315–320.
42. Parsons DW, Jones S, Zhang X, Lin JC-H, Leary RJ, Angenendt P et al. An integrated genomic analysis of human glioblastoma multiforme. Science 2008; 321(5897): 1807–1812. doi: 10.1126/science.1164382.
43. Balss J, Meyer J, Mueller W, Korshunov A, Hartmann C, von Deimling A. Analysis of the IDH1 codon 132 mutation in brain tumors. Acta Neuropathol 2008; 116(6): 597–602. doi: 10.1007/s00401-008-0455-2.
44. Yan H, Parsons DW, Jin G, McLendon R, Rasheed BA, Yuan W et al. IDH1 and IDH2 mutations in gliomas. N Engl J Med 2009; 360(8): 765–773. doi: 10.1056/NEJMoa0808710.
45. Dang L, White DW, Gross S, Bennett BD, Bittinger MA, Driggers EM et al. Cancer-associated IDH1 mutations produce 2-hydroxyglutarate. Nature 2010; 465(7300): 966. doi: 10.1038/nature09132.
46. Lu C, Ward PS, Kapoor GS, Rohle D, Turcan S, Abdel-Wahab O et al. IDH mutation impairs histone demethylation and results in a block to cell differentiation. Nature 2012; 483(7390): 474–478. doi: 10.1038/nature10860.
47. Turcan S, Rohle D, Goenka A, Walsh LA, Fang F, Yilmaz E et al. IDH1 mutation is sufficient to establish the glioma hypermethylator phenotype. Nature 2012; 483(7390): 479–483. doi: 10.1038/nature10866.
48. Sanson M, Marie Y, Paris S, Idbaih A, Laffaire J, Ducray F et al. Isocitrate dehydrogenase 1 codon 132 mutation is an important prognostic biomarker in gliomas. J Clin Oncol 2009; 27(25): 4150–4154. doi: 10.1200/JCO.2009.21.9832.
49. Polívka J, Polívka J jr, Rohan V, Topolčan O. Multiformní glioblastom – přehled nových poznatků o patogenezi, biomarkerech a perspektivách léčby. Cesk Slov Neurol N 2013; 76/109(5): 575–583.
50. Labussière M, Idbaih A, Wang XW, Marie Y, Boisselier B, Falet C et al. All the 1p19q codeleted gliomas are mutated on IDH1 or IDH2. Neurology 2010; 74(23): 1886–1890. doi: 10.1212/WNL.0b013e3181e1cf3a.
51. Theeler BJ, Yung WKA, Fuller GN, De Groot JF. Moving toward molecular classification of diffuse gliomas in adults. Neurology 2012; 79(18): 1917–1926. doi: 10.1212/WNL.0b013e318271f7cb.
52. Hegi ME, Diserens AC, Gorlia T, Hamou MF, de Tribolet N, Weller M et al. MGMT gene silencing and benefit from temozolomide in glioblastoma. N Engl J Med 2005; 352(10): 997–1003.
53. Takahashi Y, Nakamura H, Makino K, Hide T, Muta D, Kamada H et al. Prognostic value of isocitrate dehydrogenase 1, O6-methylguanine-DNA methyltransferase promoter methylation, and 1p19q co-deletion in Japanese malignant glioma patients. World J Surg Oncol 2013; 11(1): 284. doi: 10.1186/1477-7819-11-284.
54. Wick W, Hartmann C, Engel C, Stoffels M, Felsberg J, Stockhammer F et al. NOA-04 randomized phase III trial of sequential radiochemotherapy of anaplastic glioma with procarbazine, lomustine, and vincristine or temozolomide. J Clin Oncol 2009; 27(35): 5874–5880. doi: 10.1200/JCO.2009.23.6497.
55. van den Bent MJ, Dubbink HJ, Sanson M, van der Lee-Haarloo CR, Hegi M, Jeuken JWM et al. MGMT promoter methylation is prognostic but not predictive for outcome to adjuvant PCV chemotherapy in anaplastic oligodendroglial tumors: a report from EORTC Brain Tumor Group Study 26951. J Clin Oncol 2009; 27(35): 5881–5886. doi: 10.1200/JCO.2009.24.1034.
56. Noushmehr H, Weisenberger DJ, Diefes K, Phillips HS, Pujara K, Berman BP et al. Identification of a CpG island methylator phenotype that defines a distinct subgroup of glioma. Cancer Cell 2010; 17(5): 510–522. doi: 10.1016/j.ccr.2010.03.017.
57. Mur P, Mollejo M, Ruano Y, de Lope AR, Fiano C, Garcia JF et al. Codeletion of 1p and 19q determines distinct gene methylation and expression profiles in IDH-mutated oligodendroglial tumors. Acta Neuropathol 2013; 126(2): 277–289. doi: 10.1007/s00401-013-1130-9.
58. Jeuken JW, von Deimling A, Wesseling P. Molecular pathogenesis of oligodendroglial tumors. J Neurooncol 2004; 70(2): 161–181.
59. Polivka J jr, Janku F. Molecular targets for cancer therapy in the PI3K/AKT/mTOR pathway. Pharmacol Ther 2014; 142(2): 164–175. doi: 10.1016/j.pharmthera.2013.12.004.
60. Preusser M, Hoeftberger R, Woehrer A, Gelpi E, Kouwenhoven M, Kros JM et al. Prognostic value of Ki67 index in anaplastic oligodendroglial tumours-—a translational study of the European Organization for Research and Treatment of Cancer Brain Tumor Group. Histopathology 2012; 60(6): 885–894. doi: 10.1111/j.1365–2559.2011.04134.x.
61. Galanis E, Wu W, Sarkaria J, Chang SM, Colman H, Sargent D et al. Incorporation of biomarker assessment in novel clinical trial designs: personalizing brain tumor treatments. Curr Oncol Rep 2011; 13(1): 42–49. doi: 10.1007/s11912-010-0144-x.
62. Golubnitschaja O, Costigliola V, EPMA. General report & recommendations in predictive, preventive and personalised medicine 2012: white paper of the European Association for Predictive, Preventive and Personalised Medicine. EPMA J 2012; 3(1): 14. doi: 10.1186/1878–5085–3–14.

Hlavní partner České neurologické společnosti

biogen idec