proLékaře.cz | 20.5.2024

doi: 10.14735/amcsnn2019461

Dehiscence horního polokruhovitého kanálku

Superior semicircular canal dehiscence

Vážená redakce,
dovolte nám zveřejnit případovou studii pacienta se vzácným syndromem dehiscence horního polokruhovitého kanálku (superior semicircular canal dehiscence; SSCD) vnitřního ucha, který se klinicky projevuje často bizarními subjektivními stesky pacienta. V popředí subjektivních potíží stojí poruchy rovnováhy a neobvyklé sluchové vjemy. V roce 1998 popsali Minor et al poprvé SSCD [1,2]. Patologicko-anatomickým a patofyziologickým podkladem syndromu je defekt otické kapsuly v oblasti střední jámy lební. Dehiscence vytváří v labyrintu třetí mobilní okénko. Onemocnění tak může být řazeno mezi perilymfatické píštěle [3]. K typickým příznakům patří především závrať provokovaná zvukem nebo zvýšením tlaku intrakraniálně, ve středouší či v zevním zvukovodu, chronické rovnovážné obtíže, oscilopsie, bizarní autofonie a pulzatorické ušní šelesty. Pochopení příčiny tohoto onemocnění umožnilo rozvoj nových diagnostických a nakonec i léčebných postupů.

Prezentujeme případ 41letého muže, který byl vyšetřen pro přibližně 20 let postupně se zhoršující pocit nestability doprovázený atakami rotační závrati. Paroxysmy závratí se vystupňovaly během posledních 2 let, kdy byl hospitalizován na neurologii a opakovaně vyšetřován na ORL ambulancích. Spolu se závratěmi si stěžoval na nepříjemné sluchové vjemy, a to na „tepavý šelest" a autofonii v levém uchu. Udával, že slyší pohyb vlastních očí, především při pohledu doleva, že je pro něj obtěžující poslech vlastní řeči, která se mu zdá nepříjemně hlasitá. Stejně tak že slyší pohyb kloubů celého těla v levém uchu. Opakovaně byl pro uvedené stesky odesílán ošetřujícími lékaři na psychiatrii, kterou také navštívil, ale navržená léčba byla s nulovým efektem. Mnoho let se tedy raději o svých potížích dále nezmiňoval. Až další progrese, především pak zvyšující se frekvence a prohloubení paroxysmální závrati, ho donutily lékařskou pomoc opět vyhledat. Hlasité vjemy, jako hluk rušné ulice, v něm vyvolávaly mírnou nauzeu. Pokud sám hlasitě hovořil, trpěl výraznou nevolností a rozostřeným viděním. Podobně silné smrkání či explozivní kýchání způsobovalo krátkodobou nestabilitu, event. i rotační závrať. Upustil od sportování, protože cvičení, především pak zapínání břišního lisu, vyvolávalo těžké záchvaty vertiga.

Již na základě anamnézy byla vyslovena suspekce na syndrom SSCD s postižením levého labyrintu. V audiometrickém nálezu byla vlevo zjištěna pro syndrom typická křivka kostního vedení s prahy v negativních hodnotách. Prahy vzdušného vedení byly sice v normě, ale díky negativním prahům kostního vedení bylo nutné celkově hodnotit audiogram jako převodní poruchu sluchu. Uvedený nález klinicky koreloval s kostní hyperakuzí a autofonií.

Při klinickém neurootologickém vyšetření nebyla prokázána tonická periferní vestibulární léze. Při videookulografii (VOG) nebyl přítomen spontánní nystagmus. Při head-shaking testu nebyl žádný nystagmus vybaven. Pohledem evokovaný nystagmus nebyl patrný, pomalé sledovací pohyby oční, stejně tak jako sakadické a optokinetický test byly v normě. Video head impulse test neprokázal poruchu funkce žádného z kanálků. Kalorickým testem jsme také neodhalili snížení funkce labyrintu.

Až provokací při zvýšení intrakraniálního tlaku cvičením byl indukován silný vertikální nystagmus pozorovatelný i pouhým okem. Nystagmus mírnějšího stupně byl evokován i při Valsalvově manévru či při zvýšení tlaku v zevním zvukovodu, kdy však byla provokace nystagmu nejméně patrná a reakce pozorovatelná jen na VOG záznamu. Při poslechu tónů z audiometru si již kolem 60 dB pacient stěžoval na subjektivní nestabilitu a pocit rotace, při intenzitě tónu kolem 80 dB byl i okem vyšetřujícího patrný vertikální nystagmus.

Při vyšetření vestibulárně evokovaných myogenních potenciálů (VEMP) byl na hladině hlasitosti nad 90 dB průkazný nejen nystagmus, ale i torzní úklon hlavy synchronní spolu s VEMP impulzem. Amplituda cervikálních (cVEMP) i okulárních VEMP (oVEMP) byla patologicky zvýšena už na 75 dB oproti straně zdravé. Rozdíl byl patrný především při vyšetření oVEMP, které je zaměřeno na vyšetření utrikulu, horního a horizontálního polokruhovitého kanálku (obr. 1).

Dehiscence levého horního kanálku byla morfologicky potvrzena na CT s vysokým rozlišením (high resolution CT; HRCT)

Autoři deklarují, že v souvislosti s předmětem studie nemají žádné komerční zájmy.
The authors declare they have no potential conflicts of interest concerning drugs, products, or services used in the study.
Redakční rada potvrzuje, že rukopis práce splnil ICMJE kritéria pro publikace zasílané do biomedicínských časopisů.
The Editorial Board declares that the manuscript met the ICMJE "uniform requirements" for biomedical papers.

M. Stříteská[1–3], O. Profant[1,4], K. Trnková[1], M. Laboš[5], J. Weichet[5], J. Dědková[6], M. Vališ[7], V. Chrobok[2], M. Chovanec[1]

[1] Otorinolaryngologická klinika 3. LF UK a FN Královské Vinohrady, Praha
[2] Klinika otorinolaryngologie a chirurgie hlavy a krku LF UK a FN Hradec Králové
[3] ORL ambulance TINITUS s.r.o., Chrudim
[4] Oddělení neurofyziologie sluchu, Ústav experimentální medicíny, AV ČR, Praha
[5] Radiodiagnostická klinika 3. LF UK a FN Královské Vinohrady, Praha
[6] Radiologická klinika LF UK a FN Hradec Králové
[7] Neurologická klinika LF UK a FN Hradec Králové

MUDr. Maja Stříteská
Otorinolaryngologická klinika
3. LF UK a FN Královské Vinohrady
Šrobárova 50
100 34 Praha
e-mail: mstriteska@seznam.cz

Přijato k recenzi: 17. 2. 2019
Přijato do tisku: 29. 5. 2019

proLékaře.cz | 20.5.2024

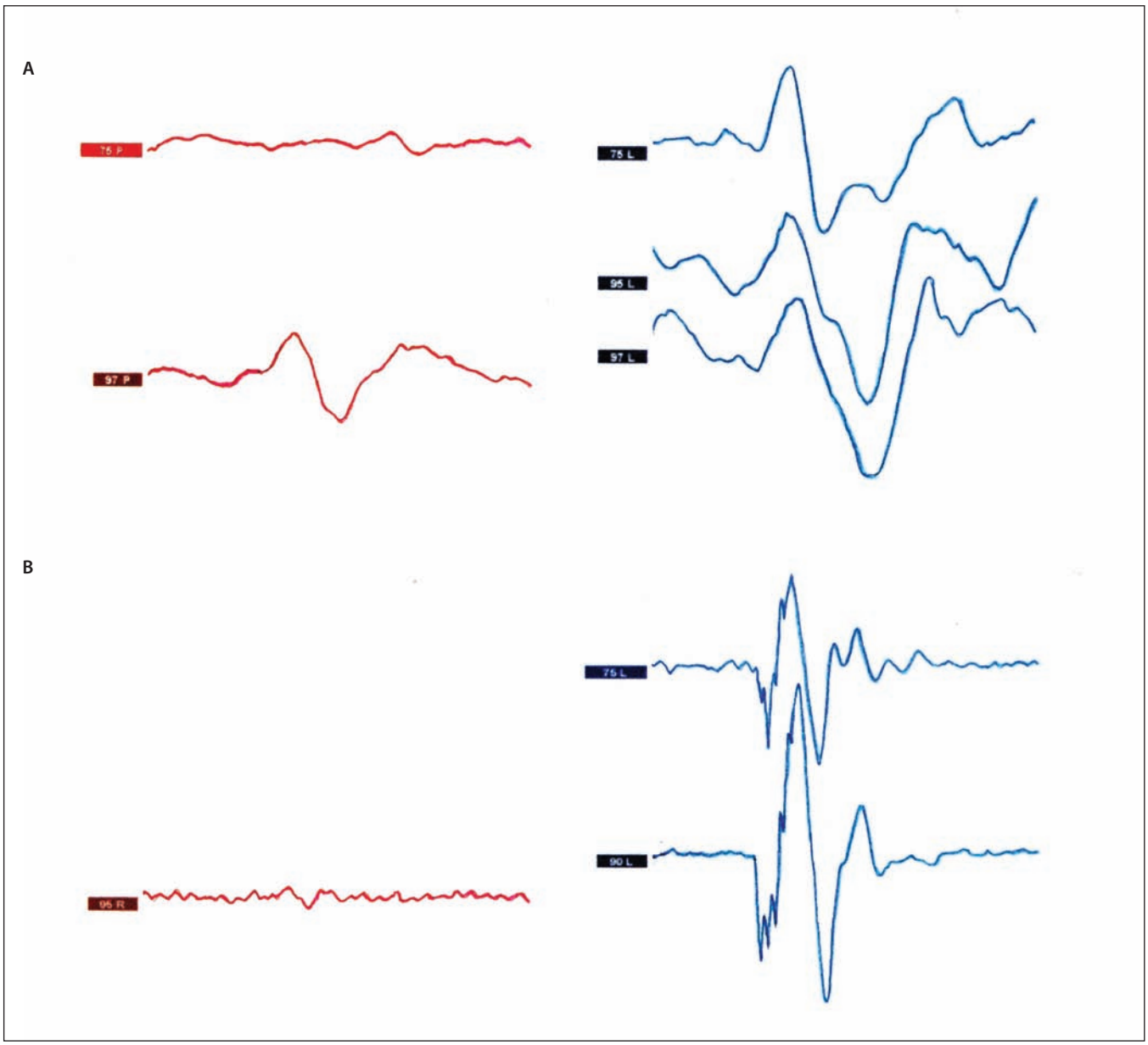

Obr. 1. Vestibulárně evokované myogenní potenciály (VEMP). A) Cervikální VEMP vlevo výbavný již na 75 dB, elevace amplitudy VEMP komplexu; B) okulární VEMP – ještě výraznější patologická elevace amplitudy VEMP komplexu vlevo, komplex patologicky výbavný opět i na 75 dB.

Fig. 1. Vestibular evoked myogenic potentials (VEMP). A) Cervical VEMP with decreased threshold on the left side at 75 dB with increased amplitude of the VEMP complex; B) ocular VEMP also have lower thresholds and increased amplitudes, even to a greater extent than observed in cVEMP responses at 75 dB.

u spánkových kostí, a to jak v rovině paralelní, tak ortogonální s osou postiženého kanálku (tzv. Pöschlova a Stenversova projekce) (obr. 2). Současně byla zjištěna ipsilaterální rozsáhlejší dehiscence tegmen tympani. Dle MR nebyla prokázána jiná patologie.

Pro výrazné a stupňující se subjektivní stesky, které pacienta omezovaly v každodenním životě, bylo přistoupeno k chirurgickému řešení dehiscence. Subtemporálním přístupem k horní ploše pyramidy bylo provedeno simultánní „ucpání" (plugging) a „překrytí" (resurfacing) kanálku a také rekonstrukce tegmen tympani. Hojení proběhlo nekomplikovaně. Přechodně, po dobu 3 týdnů, jsme zaznamenali spontánní „nahoru bijící" (up beating) nystagmus v rovině ošetřeného kanálku. Audiometricky byla prokázána normalizace prahů kostního vedení, resp. lehký pokles na vysokých frekvencích o 10 dB. Bezprostředně po výkonu došlo k eliminaci typické symptomatologie SSCD – tj. autofonie, kostní hyperakuze a atak zvukem a tlakem indukované závrati. Pacient udával jen lehkou subjektivní nestabilitu s tendencí k lepšení.

Po 2 měsících od operace došlo ke vzniku benigního polohovacího paroxysmálního vertiga (BPPV) s postižením zadního polokruhovitého kanálku na operované straně.

proLékaře.cz | 20.5.2024

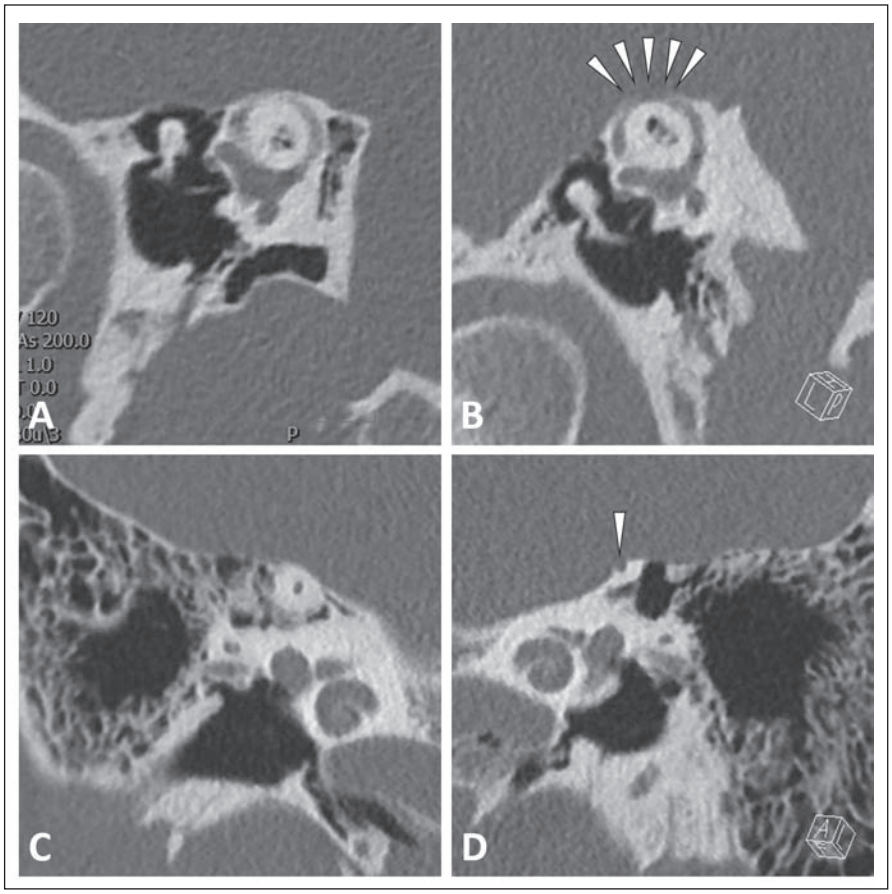

Obr. 2. CT s vysokým rozlišením spánkových kostí (A, C: pravá strana; B, D: levá strana) demonstrující dehiscenci horního polokruhovitého kanálku vlevo (šipky). A, B) Rekonstrukce vrstvy paralelně s rovinou horního polokruhovitého kanálku – kolmo na dlouhou osou pyramidy; C, D) rekonstrukce vrstvy paralelně s dlouhou osou pyramidy, kolmo na průběh horního polokruhovitého kanálku.

Fig. 2. High resolution CT of temporal bones (A, C: right side; B, D: left side) demonstrating the upper semicircular canal dehiscence on the left side (arrows). A, B) Reconstruction in the plane parallel to the plane of the upper semicircular canal – perpendicular to the long axis of the pyramid; C, D) reconstruction in the plane parallel to the long axis of the pyramid, perpendicular to the plane of the upper semicircular canal.

Stav byl řešen repozičními manévry. Laboratorně jsme také prokázali hypovitaminózu D. Od navržené substituce jsme pro nežádoucí účinky museli ustoupit. BPPV má u pacienta recidivující ráz, nadto v klinickém obraze přetrvávají příznaky fobického vertiga, které je dále řešeno podpůrnou psychoterapií.

Prezentovaný případ ukazuje, že symptomatologie SSCD může být natolik paralyzující, že omezí člověka nejen v pracovních aktivitách, ale i v běžném životě, a že pro své bizarní stesky může imitovat psychiatrické onemocnění.

Z klinického hlediska je klíčový průkaz zvukem a tlakovými změnami indukovaného nystagmu v rovině postiženého kanálku. Onemocnění svými dopady pro sluch může imitovat otosklerózu a jiné formy převodní nedoslýchavosti s fyziologickým nálezem na převodním systému středouší. Pro stanovení diagnózy je přínosné přístrojové neurootologické vyšetření, především provedení VEMP. Patologický nález je nutné potvrdit morfologickým průkazem dehiscence zobrazovacími metodami (HRCT a event. také MR) [2,4].

Postup léčby onemocnění je určen jeho tíží. V případě mírných obtíží lze volit řádné vysvětlení problému pacientovi s navazujícími režimovými opatřeními. Pokud je symptomatologie pro pacienta v každodenním životě výrazně omezující, je postupem léčby některá z forem chirurgického ošetření dehiscence ze subtemporálního nebo transmastoidního přístupu [2,4].

Výzkumné úsilí směřované k diagnóze SSCD rozšířilo naše chápání patofyziologie tzv. třetího okénka do labyrintu a vedlo k zavedení vysoce senzitivních zobrazovacích metod a nových specifických a objektivních diagnostických testů v neurootologii. Přes svou vzácnost by diagnóza SSCD měla být v povědomí otorinolaryngologů, neurologů a psychiatrů, kteří se s prezentovaným syndromem mohou setkat v každodenní praxi.

Literatura

1. Minor LB, Solomon D, Zinreich JS et al. Sound- and/or pressure-induced vertigo due to bone dehiscence of the superior semicircular canal. Arch Otolaryngol Head Neck Surg 1998; 124(3): 249–258.

2. Mau C, Kamal N, Badeti S et al. Superior semicircular canal dehiscence: diagnosis and management. J Clin Neurosci 2018; 48: 58–65. doi: 10.1016/j.jocn.2017.11.019.

3. Chrobok V, Pellant A, Šimáková E et al. Cholesteatom a píštěl kostěného labyrintu. Otorinolaryng a Foniat 2005; 54(4): 193–198.

4. Ward BK, Carey JP, Minor LB. Superior canal dehiscence syndrome: lessons from the first 20 years. Front Neurol 2017; 8: 177. doi: 10.3389/fneur.2017.00177.

Na webu csnn.eu naleznete rozšířenou verzi tohoto článku.