proLékaře.cz | 20.5.2024

doi: 10.14735/amcsnn2020431

Souběh dvou oportunních infekcí jako první projev HIV

Co-infection with two opportunistic pathogens as the first manifestation of HIV

Redakční rada potvrzuje, že rukopis práce splnil ICMJE kritéria pro publikace zasílané do biomedicínských časopisů.
The Editorial Board declares that the manuscript met the ICMJE "uniform requirements" for biomedical papers.

P. Geier[1], T. Prax[1], O. Vincent [2], J. Mračková[3]

[1] Neurologická klinika FZS Univerzity Pardubice, Nemocnice Pardubického kraje, a.s.
[2] Radiodiagnostické oddělení, Nemocnice Pardubického kraje, a.s.
[3] Neurologická klinika LF UK a FN Plzeň

MUDr. Jolana Mračková, Ph.D.
Neurologická klinika
LF UK a FN Plzeň
Alej Svobody 923/80
323 00 Plzeň
e-mail: mrackovaj@fnplzen.cz

Přijato k recenzi: 1. 2. 2020
Přijato do tisku: 20. 5. 2020

Vážená redakce,
původci oportunních infekcí jsou patogeny, které u zdravých jedinců převážně nezpůsobí onemocnění nebo zapříčiní pouze jeho benigní průběh. Jinak je tomu u imunokompromitovaných jedinců, u kterých mohou takové infekce probíhat mnohdy i fatálně. Nejčastější výskyt oportunní infekce je u nemocných s HIV (human immunodeficiency virus). Nejběžnějšími patogeny jsou u těchto nemocných *Pneumocystis jirovecii* a *Toxoplasma gondii*, koinfekce jsou však vzácné [1]. Klinicky jsou hlavními příznaky poškození mozku toxoplazmózou bolesti hlavy, fokální příznaky (podle lokalizace lézí CNS), teplota může být zvýšená, meningeální příznaky bývají vyjádřeny zřídka. Rozvoj příznaků bývá v řádu dní. CT a MR mozku ukazují vícečetné, často bilaterální léze, obvykle s prstenčitým lemem a s perifokálním edémem. Likvorologický nález může být normální či s nevýznamnou hyperproteinorachií a lymfocytární pleocytózou. *Pneumocystis jirovecii* je téměř výlučně plicní patogen [2]. Pneumocystóza probíhá obvykle pod obrazem pneumonie s postupně progredující dušností, subfebriliemi a neproduktivním kašlem [3]. Začátky onemocnění mohou být překryty ostatními příznaky postupující infekce HIV. Bez léčby jsou obě tyto nákazy u nemocných s HIV smrtelné. V našem sdělení popisujeme případ mladého pacienta s mozkovou toxoplazmózou a současně pneumocystovou pneumonií, které byly první manifestací postižení virem HIV.

Muž (31 let) rumunské národnosti byl přijat k hospitalizaci pro týden trvající bolesti hlavy, horizontální diplopii, fotofobii, nestabilitu při chůzi a zvracení. Vstupně byl febrilní, objektivně neurologicky byly zjištěny léze nervus oculomotorius vpravo, horizontální nystagmus, periferní léze nervus facialis vlevo, meningeální syndrom horního typu, lehká levostranná hemiparéza. Bylo vysloveno podezření na neuroinfekci. Příjmové la-

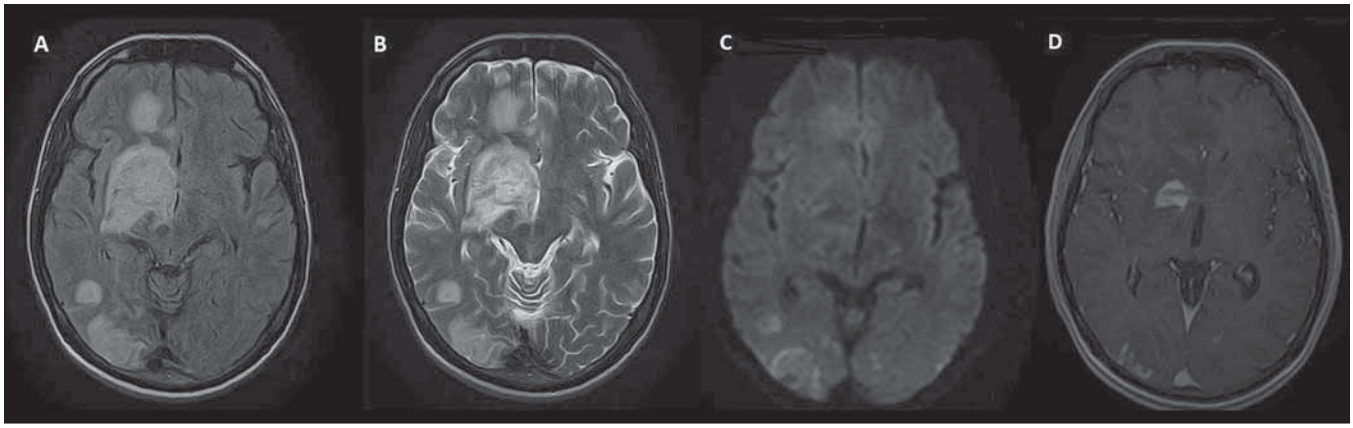

Obr. 1. MR mozku – rozsáhlé ložiskové postižení intrakraniálních struktur s maximem v oblasti bazálních ganglií vpravo, některé léze jsou expanzivní, s vazogenním edémem.
A – sekvence FLAIR; B – T2 vážené zobrazení; C – difuzí vážené zobrazení; D – T1 vážené zobrazení.
Fig. 1. Brain MRI – extensive focal involvement of intracranial structures, especially in right-sided basal ganglia; some lesions are expansive with vasogenic edema.
A – FLAIR sequence; B – T2-weighted imaging; C – diffusion-weighted imaging; D – T1-weighted imaging.

proLékaře.cz | 20.5.2024

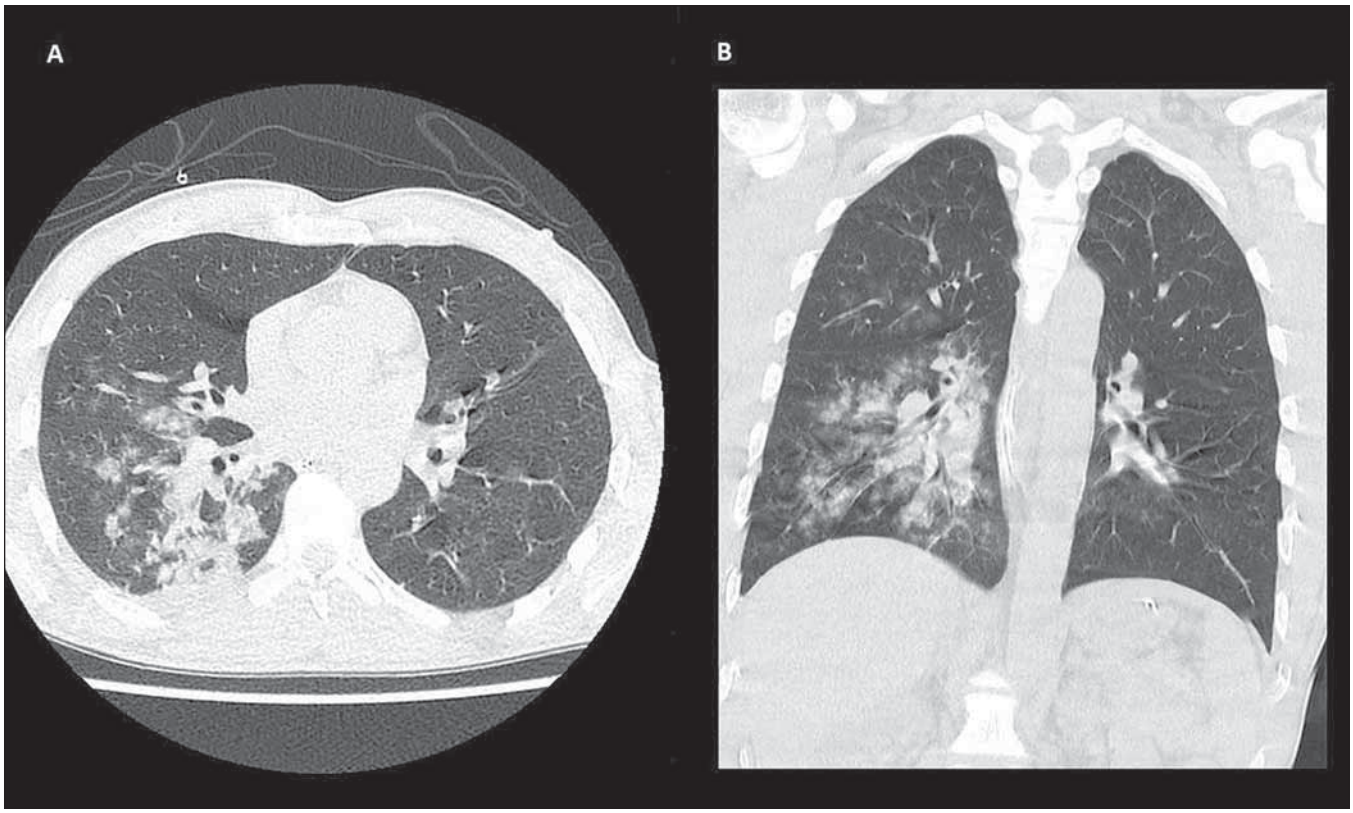

Obr. 2. CT hrudníku – rozsáhlé nehomogenní konsolidace v dolním laloku vpravo, mnohočetné okrsky opacit mléčného skla v pravém plicním křídle – zánětlivý proces.

A – axiální rovina; B – koronární rovina.

Fig. 2. Chest CT – extensive non-homogenous consolidations in the right lower lobe; multifocal ground-glass opacity in the whole right lung – inflammatory process.

A –axial view; B – coronal view.

boratorní vyšetření neukázalo významnější patologii. Nekontrastní CT mozku zobrazilo víceložiskové postižení v bílé hmotě obou hemisfér (více vpravo) i infratentoriálně s kolaterálním edémem. Tento nález posléze ozřejmila i MR mozku vč. postkontrastního vyšetření (obr. 1). Na MR bylo kromě výše uvedeného patrné také postižení obou optických nervů. Diferenciálně diagnosticky bylo tedy dále zvažováno demyelinizační onemocnění, především typu akutní diseminované encefalomyelitidy. V likvoru byla zjištěna hraniční pleocytóza (smíšená s převahou monocytů, monocyty 10/µl, polynukleáry 1/µl), mírná hyperproteinorachie (0,73 g/l), ostatní základní likvorologické vyšetření bylo v normě. Byla zahájena pulzní léčba intravenózními kortikosteroidy (metylprednisolon). Následně byla hlášena pozitivita HIV ze séra, kterou později potvrdilo i konfirmační vyšetření v Národní referenční laboratoři pro HIV/AIDS. Nemocný se nacházel ve stadiu těžkého imunodeficitu s počtem CD4+ T lymfocytů 140/µl a vysokou virovou náloží HIV RNA 583 000 kopií/ml.

V odstupu 1 dne byla zjištěna pozitivita toxoplazmózy v likvoru. Ve spolupráci s infektologem byla zahájena antiretrovirová (emtricitabin + elvitegravir + kobicistat + tenofovir-alafenamid-fumarát) a antibiotická (trimetoprim/sulfametoxazol) terapie. V dalším průběhu došlo u pacienta k rozvoji pneumonie s respirační insuficiencí, s nutností umělé plicní ventilace. CT hrudníku zobrazilo zánětlivé konsolidace plicního parenchymu především v dolním laloku vpravo (obr. 2). Bronchoalveolární laváž prokázala přítomnost *Pneumocystis jirovecii*. Byla cíleně posílena antimikrobiální terapie – nově kombinace trimetoprim/sulfametoxazol + pyrimetamin + sulfadiazin. V následujících dnech se objevilo krvácení do horní části gastrointestinálního traktu, ztráty byly hrazeny podáním krevních derivátů. Nemocný byl poté stabilizován, po zahájení antiretrovirové terapie stoupl počet CD4+ T lymfocytů a poklesla viremie. Postupně došlo k celkovému zlepšení stavu nemocného a po intenzivní rehabilitaci k jeho návratu do běžného života (zcela soběstačný, chůze na delší vzdálenost s jednou holí).

Zavedením kombinované antiretrovirové terapie a chemoprofylaxe výskyt oportunních infekcí u nemocných s HIV výrazně poklesl. Nejčastější jsou tak tyto infekce u nemocných, kteří o své primární diagnóze nevědí, kteří odmítají léčbu nebo jsou k léčbě rezistentní [4]. Mozková toxoplazmóza se vyskytuje až u 10–20 % nemocných v pokročilém stadiu HIV [5]. V našich končinách však není na tuto diagnózu dosud zcela běžně pomýšleno. Včasné odhalení infekce HIV by přitom umožnilo brzké zahájení léčby, současně by zdravotníci nebyli zbytečně vystavováni riziku profesionální infekce [6]. Cílem této kazuistiky je tedy upozornit na nutnost zvažovat pozitivitu HIV a probíhající oportunní infekci u nemocných s fokálním postižením CNS v kombinaci s horečnatým stavem, zejména pokud se – jako v našem případě – jedná o pacienta ze země s vyšším výskytem HIV. Ve vzácnějších případech se může dokonce jednat o souběh infekcí způsobe-

proLékaře.cz | 20.5.2024

ných dvěma různými oportunními patogeny, který s sebou nese krom diagnostických obtíží také zvýšené terapeutické nároky. Vzhledem k tomu, že takových nemocných není mnoho, nejsou ani sjednocené postupy pro jejich léčbu. Bruck et al sestavili na základě kazuistik čtyř pacientů doporučení pro léčbu současně probíhající pneumocystové pneumonie a mozkové toxoplazmózy:

1. trimetoprim/sulfametoxazol + pyrimetamin + sulfadiazin;
2. atovaquon + pyrimetamin + sulfadiazin;
3. trimetoprim/sulfametoxazol + pyrimetamin + clindamycin;
4. pyrimetamin + clindamycin + primaquin [7].

V našem případě jsme se řídili prvním z uvedených postupů, který se následně ukázal jako úspěšný.

Tímto sdělením chceme také dokladovat, že i HIV pozitivní nemocní v závažném stavu mohou výrazně profitovat z časné diagnostiky a kvalitní intenzivní péče a dosáhnout uspokojivého výsledného klinického stavu.

Literatura

1. Rey MF, Mary C, Sanguinetti D et al. Successful treatment of pulmonary and cerebral toxoplasmosis associated with pneumocystis pneumonia in an HIV patient. Diseases 2017; 5(4): 35. doi: 10.3390/diseases5040035.

2. Mills J. Pneumocystis carinii and Toxoplasma gondii infections in patients with AIDS. Rev Infect Dis 1986; 8(6): 1001–1011. doi: 10.1093/clinids/8.6.1001.

3. Sabbagh W, Darwich NS. Pneumocystis Jiroveci pneumonia and newly diagnosed human immunodeficiency virus (AIDS) in a 63-year-old woman. Am J Case Rep 2018; 8(19): 927–931. doi: 10.12659/AJCR.909612.

4. Coelho L, Veloso VG, Grinsztejn B, et al. Trends in overall opportunistic illnesses, Pneumocystis carinii pneumonia, cerebral toxoplasmosis and Mycobacterium avium complex incidence rates over the 30 years of the HIV epidemic: a systematic review. Braz J Infect Dis 2014; 18(2): 196–210. doi: 10.1016/j.bjid.2013.10.003.

5. Machala L, Kodym P, Černý R. Toxoplazmóza. Interni Med 2005; 7(3): 120–122.

6. Černý R, Kapla J, Machala L. Ložiskové léze CNS u pacientů s HIV infekcí. Cesk Slov Neurol N 2010; 73/106(4): 374–378.
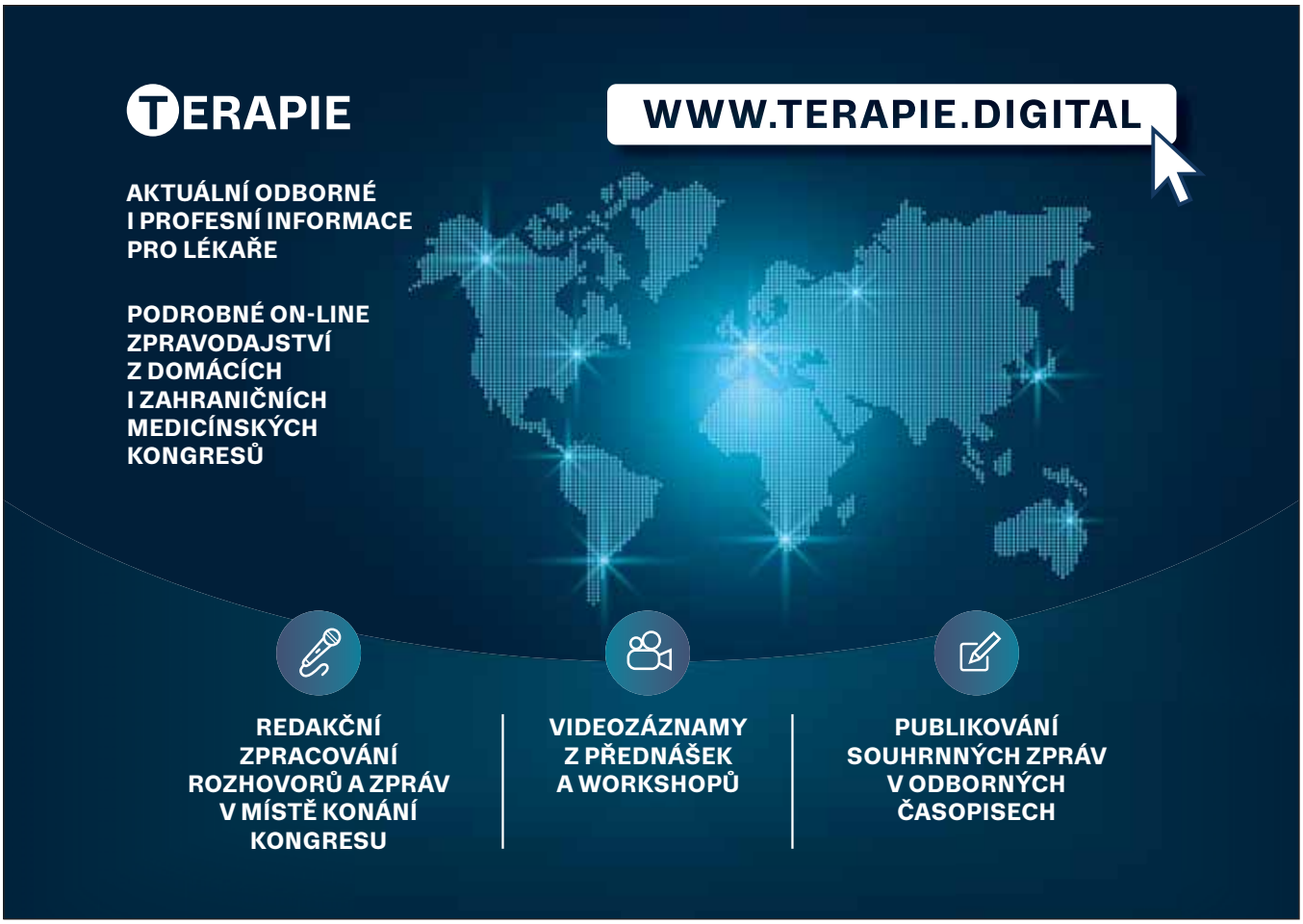
7. Bruck PE, Das S, Allan PS. Evidence-based practice: management of combined toxoplasma meningo-encephalitis and Pneumocystis pneumonia in HIV. Virulence 2010; 1(4): 350–352. doi: 10.4161/viru.1.4.11833.