proLékaře.cz | 20.5.2024

doi: 10.14735/amcsnn2020441

Transvenózna embolizácia prasknutej piálnej arteriovenóznej malformácie

Transvenous embolization of a ruptured brain arteriovenous malformation

Vážená redakcia,
endovaskulárna embolizácia piálnej arteriovenóznej malformácie (AVM) sa konvenčne vykonáva z transarteriálneho prístupu. Embolizácia môže byť použitá ako samostatná terapeutická technika, alebo v kombinácii s neurochirurgickou operáciou a/alebo stereotaktickým ožiarením. Indikácie na použitie transvenózneho prístupu zahŕňajú: malý (priemer < 3 cm) a kompaktný nidus AVM, hlboké umiestnenie AVM, hemoragickú prezentáciu, jedinú drenážnu žilu, nedostupný arteriálny pedikel, exkluzívne arteriálne zásobovanie perforátormi a tzv. „en passage" arteriálne prítoky [1]. V analýze 16 štúdií / 60 prípadov, kde bol pomer prasknutých/neprasknutých AVM 53 (88,3 %) / 7 (11,7 %) a priemerná veľkosť nidu AVM 2,6 cm (0,4–8 cm), bola docielená kompletná / obliterácia s reziduom AVM v 56 (93,3 %) resp. 4 (6,7 %) prípadov. S priemerným odstupom jedného roka po liečbe (1 mesiac až 3,2 roka) bola docielená klinická nezávislosť (modifikovaná Rankinova škála ≤ 2) u 46 (90 %) pacientov. Trvalé postihnutie bolo prítomné u piatich (8,3 %) pacientov a jedno úmrtie (1,7 %) v dôsledku iniciálne prítomnej hemorágie [2].

Dvadsaťročná pacientka s dvojdňovou anamnézou bolestí hlavy a vracania bola odoslaná zo spádovej nemocnice po realizácii CT vyšetrenia mozgu s nálezom intracerebrálneho hematómu vpravo frontotemporálne s objemom 42 ml a prevalením do komorového systému (obr. 1a). Klinický obraz bol prezentovaný len pozitívnym Babinského príznakom vľavo, inak bola pacientka bez iného zjavného neurologického deficitu. Po prehodnotení nálezu CTA a MRA bolo indikované angiografické vyšetrenie, ktoré potvrdilo piálnu AVM vpravo frontotemporálne veľkosti 19 × 8 × 6 mm, zásobovanú z „en passage" a. temporalis anterior a a. praefrontalis, ktorá bola drénovaná do frontálnej kortikálnej vény (obr. 1b) a bola realizovaná fúzia s vyšetrením MR (obr. 1b–d). Vzhľadom na vyššie uvedené skutočnosti bola u pacientky indikovaná embolizácia AVM z transvenózneho prístupu po získaní informovaného súhlasu pacientky.

Embolizácia bola realizovaná v celkovej anestézii. Na transvenózny prístup bol použitý štvoraxiálny prístup. Z transfemorálneho venózneho prístupu vľavo bol pomocou vodiča ZIP Standard 035/260 Angled (Boston Scientific, Boston, MA, USA) zavedený 80 cm 6F zavádzač Neuron MAX (Penumbra, Alameda, CA, USA) až do sinus sigmoideus dx. Koaxiálne bol cez neho zavedený Envoy DA 6F MPD 95 cm (Cerenovus, Blue Lagoon, Miami, FL, USA) vodiaci katéter (umiestnený až do sinus sagittalis superior) a cez neho pomocou vodiča Hybrid 008.J (BALT, Montmorency, Francúzsko) ďalší tzv. „intermediate" katéter Fargo mini 4,2F 120 cm (BALT, Montmorency, Francúzsko). Nakoniec bol cez nich cez drénujúcu vénu až k nidu AVM zavedený mikrokatéter Apollo (Medtronic, Minneapolis, MN, USA) s 5 cm dlhým odpútateľným koncom, pomocou vodičov Synchro 10/300 (Stryker, Kalamazoo, MI, USA) a Hybrid 008.J (BALT, Montmorency, Francúzsko). Z arteriálnej strany bol k nidu zavedený ďalší mikrokatéter Apollo (Medtronic, Minneapolis, MN, USA) s 3 cm dlhým odpútateľným koncom (na riešenie prípadnej komplikácie).

Po medikamentóznom navodení systémovej hypotenzie bolo cez transvenózne zavedený mikrokatéter aplikované 0,6 ml tekutej embolizačnej látky Phil 25% (Microvention, Aliso Viejo, CA, USA). Postupne bola retrográdne docielená kompletná penetrácia AVM embolizačnou látkou (obr. 2a, b).

Keďže reflux embolizačnej látky nepresiahol 2 cm, transvenózny koaxiálny systém bol kompletne odstránený, vrátane odpútateľnej časti mikrokatétra (nedošlo k jej prilepeniu k véne).

Výsledok embolizácie (distribúcia embolizačnej látky) bol skontrolovaný aj pomocou fúzie X-per CT a predchádzajúceho vyšetrenia MR. Kontrolné vyšetrenie MR 6 týždňov po embolizácii potvrdilo kompletnú embolizáciu AVM, pacientka je bez neurologického deficitu.

Endovaskulárna liečba piálnych AVM dosiahla za posledné obdobie mnohé technické pokroky. Okrem nových tekutých em-

Redakční rada potvrzuje, že rukopis práce splnil ICMJE kritéria pro publikace zasílané do biomedicínských časopisů.
The Editorial Board declares that the manuscript met the ICMJE "uniform requirements" for biomedical papers.

K. Zeleňák[1], J. Sýkora[1], M. Vorčák[1], J. Zeleňáková[2], E. Kurča[2], J. DeRiggo[2], M. Hanko[3], B. Kolarovszki[3]

[1] Rádiologická klinika Jesseniova lekárska fakulta v Martine, Univerzita Komenského v Bratislave a Univerzitná nemocnica Martin, Slovensko
[2] Neurologická klinika Jesseniova lekárska fakulta v Martine, Univerzita Komenského v Bratislave a Univerzitná nemocnica Martin, Slovensko
[3] Neurochirurgická klinika Jesseniova lekárska fakulta v Martine, Univerzita Komenského v Bratislave a Univerzitná nemocnica Martin, Slovensko

✉
doc. MUDr. Kamil Zeleňák, PhD.
Rádiologická klinika
Jesseniova lekárska fakulta v Martine
Univerzita Komenského v Bratislave
a Univerzitná nemocnica Martin
Kollárova 2
03659 Martin
Slovensko
e-mail: zelenak@unm.sk

Přijato k recenzi: 12. 5. 2020
Přijato do tisku: 1. 7. 2020

proLékaře.cz | 20.5.2024

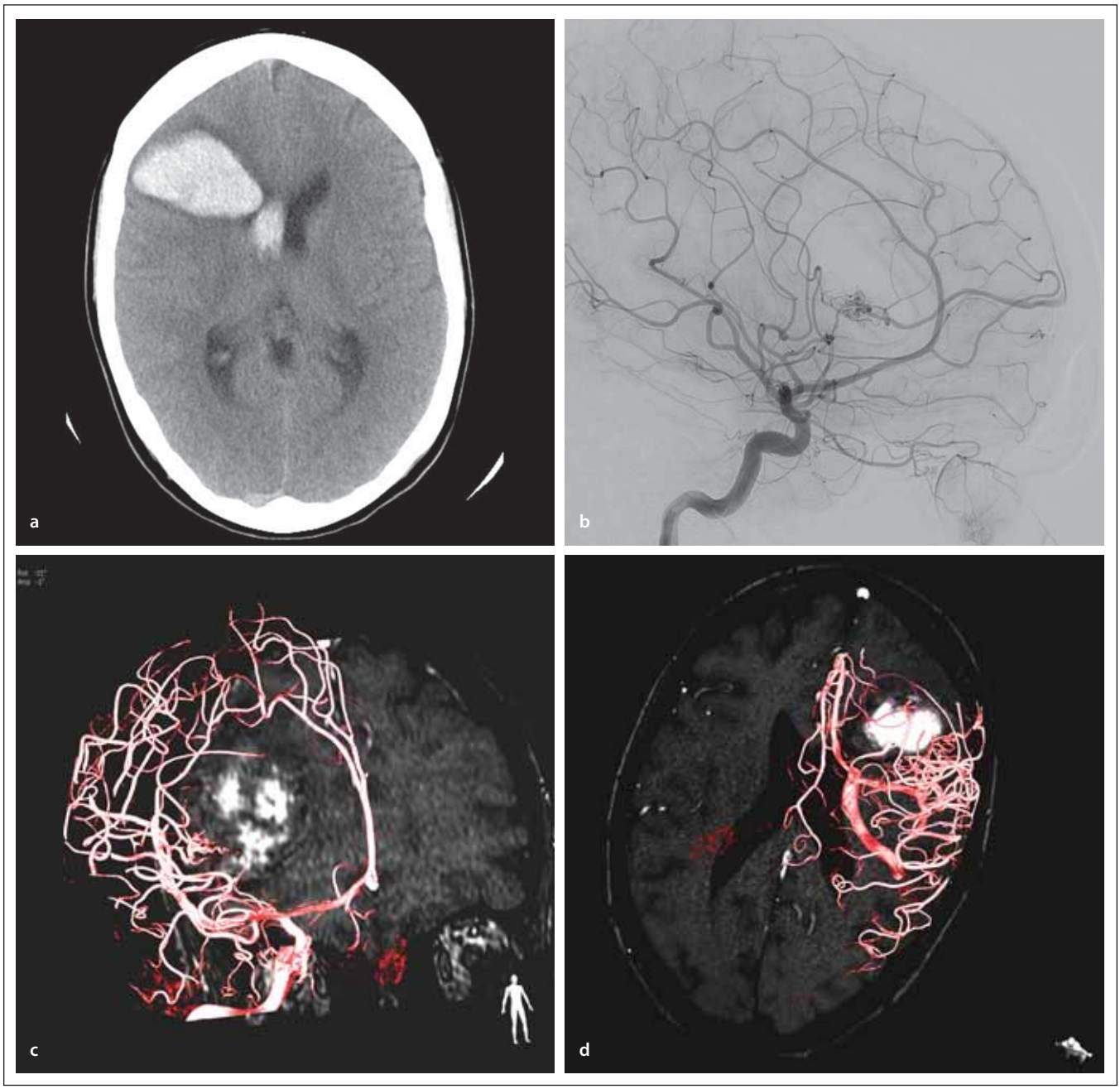

Obr. 1a. Vyšetrenie CT pred embolizáciou – prítomný intracerebrálny hematóm vpravo frontotemporálne s prevalením do pravej postrannej komory.
1b. Angiogram a. carotis interna dx. (bočná projekcia) – piálna arterio-venózna malformácia pred embolizáciou.
1c–d. Fúzia 3D rotačnej angiografie a vyšetrenia MR pred embolizáciou – nidus arterio-venózne malformácie a intracerebrálny hematóm.

Fig. 1a. Non-contrast enhanced CT scan before embolization – intracerebral hematoma located in the right frontotemporal area with intraventricular hemorrhage in the right lateral ventricle.
1b. Angiogram of the right internal carotid artery (lateral view) – pial arteriovenous malformation before embolization.
1c–d. Fusion of 3D rotational angiography and MRI scan before embolization – nidus of arteriovenous malformation and intracerebral hematoma.

bolizačných látok je možné využívať mikrokatétre s odpútateľným koncom. To umožňuje lepšiu kontrolu embolizácie AVM, pretože operatér má možnosť aplikáciu embolizačnej látky prerušiť a neskôr pokračovať a v prípade, že sa prilepí distálny koniec mikrokatétra k cieve, distálna časť mikrokatétra sa odpúta a ponecháva sa v cieve.

Ďalším nesporným prínosom je možnosť fúzie obrazu z 3D rotačnej angiografie alebo 2D skiaskopie s predchádzajúcim vyšetrením MR alebo CT [3]. To umožňuje porovnať distribúciu embolizačnej látky nielen s iniciálnym angiografickým obrazom, ale aj MR a CT v priestore a uistiť sa, že bola vykonaná

proLékaře.cz | 20.5.2024

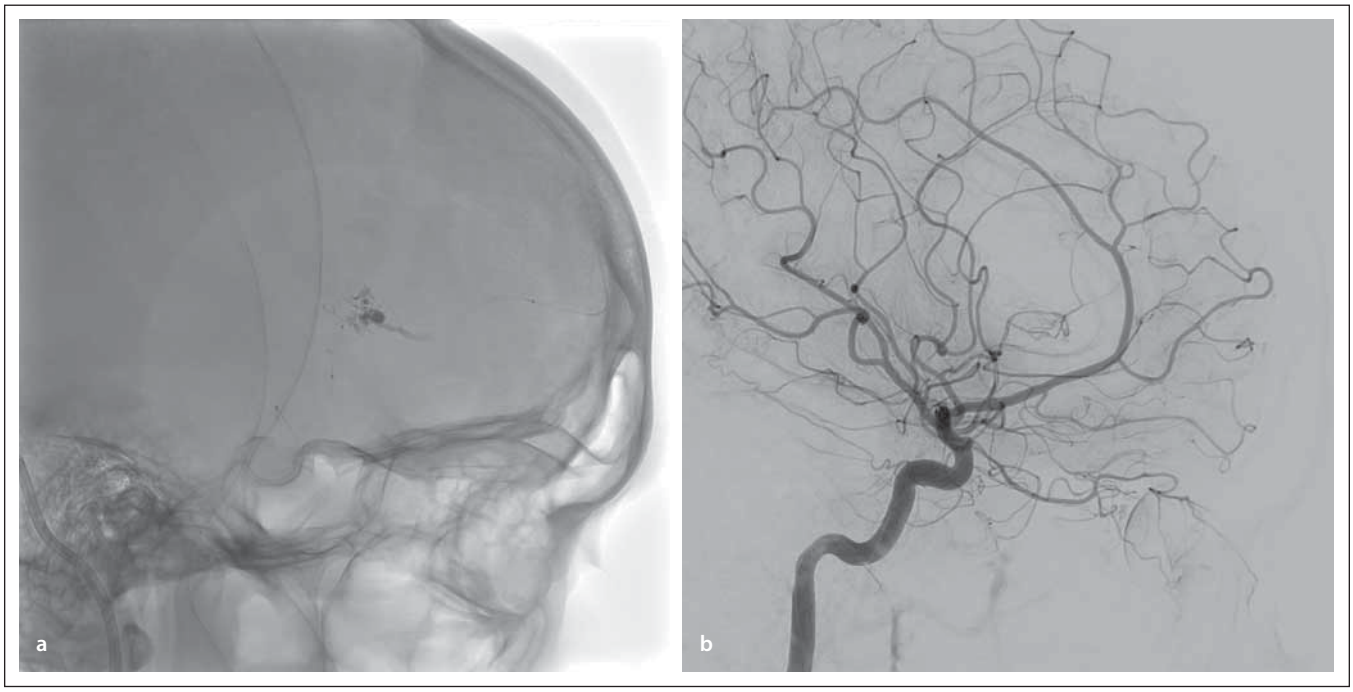

Obr. 2a. Penetrácia embolizačnej látky do arterio-venózne malformácie z transvenózneho prístupu. Mikrokatéter je zavedený k nidu aj z transarteriálneho prístupu.
2b. Angiogram a. carotis interna dx. (bočná projekcia) – po embolizácii – kompletná embolizácia piálnej arterio-venózne malformácie.
Fig. 2a. Embolic material penetrated into the arteriovenous malformation from the transvenous approach. Another microcatheter placed close to the arteriovenous malformation nidus from the transarterial approach.
2b. Angiogram of the right internal carotid artery (lateral view) – after embolization – complete pial arteriovenous malformation occlusion.

kompletná embolizácia nidu AVM. K bezpečnosti tiež prispieva využitie dvojrovinného angiografického prístroja.

Na riešenie rozsiahlejších AVM je možné využiť kombináciu možných techník a v prípade, že nie je možné docieliť kompletnú embolizáciu, terapia môže byť spojená s nadväzujúcou neurochirurgickou operáciou [4]. Tieto techniky by mali byť pri prasknutých AVM preferované, keďže výsledok ožiarenia AVM nie je okamžitý [5]. Aj pri neprasknutých AVM majú byť starostlivo posúdené terapeutické možnosti, aby sa docielil kuratívny výsledok [6].

V prípade využívania transarteriálneho prístupu je možné embolizačnú látku aplikovať aj z viacerých prístupov [7].

Ak sa využíva transvenózny prístup, je dôležité navodiť hypotenziu, aby sa znížilo riziko periprocedurálnej ruptúry AVM [8]. Môže sa využiť systémová hypotenzia (krvný tlak < 100 mmHg), alebo lokálna hypotenzia (pomocou dočasnej oklúzie tepny balónikovým katétrom) [2]. U liečenej pacientky počas embolizácie systémový tlak nepresiahol 110 mmHg. Aj pri transvenóznom prístupe sa využíva zavedenie mikrokatétra k nidu aj z arteriálnej strany, ktorý je možné využiť na nástreky počas embolizácie a tiež na zvládnutie prípadnej komplikácie [9].

V správne selektovaných prípadoch je možné docieliť vysokú kuratívnu efektívnosť transvenózneho prístupu pri embolizácii prasknutých AVM (Spetzler-Martin I–III) [2].

Literatúra

1. Chen CJ, Norat P, Ding D et al. Transvenous embolization of brain arteriovenous malformations: a review of techniques, indications, and outcomes. Neurosurg Focus 2018; 45(1): E13. doi: 10.3171/2018.3.FOCUS18113.

2. Lv X, Song C, He H et al. Transvenous retrograde AVM embolization: indications, techniques, complications and outcomes. Interv Neuroradiol 2017; 23(5): 504–509. doi: 10.1177/1591019917716817.

3. Kocer N, Kizilkilic O, Babic D et al. Fused magnetic resonance angiography and 2D fluoroscopic visualization for endovascular intracranial neuronavigation. J Neurosurg 2013; 118(5): 1000–1002. doi: 10.3171/2012.11.JNS111355.

4. Kocer N, Kandemirli SG, Dashti R et al. Single-stage planning for total cure of grade III-V brain arteriovenous malformations by embolization alone or in combination with microsurgical resection. Neuroradiology 2019; 61(2): 195–205. doi: 10.1007/s00234-018-2140-z.

5. Liščák R. Radiochirurgická léčba arteriovenózní malformace mozku. Cesk Slov Neurol N 2016; 79/112(6): 639–643.

6. Cenzato M, Boccardi E, Beghi E et al. European consensus conference on unruptured brain AVMs treatment (Supported by EANS, ESMINT, EGKS, and SINCH). Acta Neurochir (Wien) 2017; 159(6): 1059–1064. doi: 10.1007/s00701-017-3154-8.

7. Lopes DK, Bagan B, Wells K. Onyx embolization of arteriovenous malformations using 2 microcatheters. Neurosurgery 2010; 66(3): 616–619. doi: 10.1227/01.NEU.0000365368.08451.08.

8. Massoud TF, Hademenos GJ. Transvenous retrograde nidus sclerotherapy under controlled hypotension (TRENSH): a newly proposed treatment for brain arteriovenous malformations – concepts and rationale. Neurosurgery 1999; 45(2): 351–365. doi: 10.1097/00006123-199908000-00031.

9. Mendes GA, Kalani MY, Iosif C et al. Transvenous curative embolization of cerebral arteriovenous malformations: a prospective cohort study. Neurosurgery 2018; 83(5): 957–964. doi: 10.1093/neuros/nyx581.