proLékaře.cz | 19.5.2024

doi: 10.48095/cccsnn2021477

První zkušenosti s využitím přímé monitorace sluchového nervu u operací vestibulárního schwannomu v České republice

The first experience with the use of direct monitoring of the auditory nerve in vestibular schwannoma surgery in the Czech Republic

Redakční rada potvrzuje, že rukopis práce splnil ICMJE kritéria pro publikace zasílané do biomedicínských časopisů.
The Editorial Board declares that the manuscript met the ICMJE "uniform requirements" for biomedical papers.

Z. Fík[1], A. Vlasák[2], Z. Čada[1], R. Schuler[3], J. Lazák[1], V. Svobodová[1], J. Vokřál[1,4], E. Zvěřina[1], J. Betka[1]

[1] Klinika otorinolaryngologie a chirurgie hlavy a krku 1. LF UK a FN Motol, Praha
[2] Neurochirurgická klinika dětí a dospělých 2. LF UK a FN Motol, Praha
[3] Research and Development, Dr. Langer Medical GmbH, Waldkirch, Německo
[4] Foniatrická klinika 1. LF UK a VFN v Praze

as. MUDr. Zdeněk Fík, Ph.D.
Klinika otorinolaryngologie a chirurgie hlavy a krku
1. LF UK a FN Motol
V Úvalu 84
150 06 Praha
e-mail: zdenek.fik@fnmotol.cz

Přijato k recenzi: 14. 7. 2021
Přijato do tisku: 5. 8. 2021

Souhrn

Úvod: Zachování sluchu při operaci vestibulárního schwannomu je stále výzvou i pro zkušené chirurgy. Sledování evokovaných kmenových odpovědí (brainstem evoked response audiometry; BERA) patří mezi standardní metody peroperační monitorace sluchu, nicméně v posledních desetiletích již byl zcela vyčerpán potenciál této techniky k dalšímu zlepšování výsledků zachování sluchu. Zatím málo rozšířenou metodou monitorace sluchu je sledování přímých odpovědí ze sluchového nervu (cochlear nerve action potential; CNAP). Přímá monitorace informuje operatéra téměř okamžitě o stavu vnitřního ucha a sluchového nervu, a umožňuje tak rychle reagovat změnou operační techniky. *Soubor a metodika:* V období únor–květen 2021 jsme použili monitoraci přímých odpovědí ze sluchového nervu u čtyř pacientů. K monitoraci byla použita monitorační jednotka AVALANCHE®XT (Dr. Langer Medical GmbH, Waldkirch, Německo) umožňující souběžnou monitoraci BERA, CNAP a lícního nervu. U tří pacientů bylo primárním cílem zachovat sluch. U čtvrtého pacienta s objemným nádorem bylo cílem trasovat sluchový nerv. *Výsledky:* U dvou pacientů byl pooperačně zachován sluch. V prvním případě byly na konci operace výbavné evokované potenciály i přímé odpovědi sluchového nervu. V druhém případě byly navzdory pozitivní přímé monitoraci sluchového nervu evokované potenciály již nevýbavné. U třetího pacienta nebyl sluch zachován navzdory zachovaným evokovaným odpovědím a pozitivní přímé monitoraci na konci výkonu. U čtvrtého pacienta s nádorem velikosti IV dle Koose a neexistujícími evokovanými odpověďmi od počátku výkonu se podařilo detekovat přímou odpověď ze sluchového nervu. Sluchový nerv musel být poté přerušen z důvodu jeho infiltrace tumorem. *Závěr:* Přímá monitorace sluchového nervu přináší operatérovi informaci o stavu sluchu v průběhu operace vestibulárního schwannomu v reálném čase. Tato metoda by mohla být též citlivější v predikci pooperačního zachování sluchu ve srovnání s evokovanými potenciály. Současně využití monitorační sondy umožňuje trasovat sluchový nerv i v případě větších nádorů, u kterých je dosud úspěšnost zachování sluchu velmi nízká.

Klíčová slova
vestibulární schwannom – zachování sluchu – přímá monitorace

Key words
vestibular schwannoma – hearing preservation – direct monitoring

Úvod

Chirurgie vestibulárního schwannomu doznala ve druhé polovině 20. století velkých změn. Zavedení mikrochirurgie, zapojení neurofyziologických peroperačních technik a rozšíření portfolia přístupových cest postupně změnilo filozofii ze život zachraňujícího výkonu na výkon zachraňující funkci postižených nervových struktur. Zatímco zachování funkce lícního nervu je dnes již *state of the art* chirurgie vestibulárních schwannomů a potažmo baze lební, zachování sluchu je stále problematické, o čemž svědčí i literárně nesourodé rozptyly úspěšnosti 45–91 % u nádorů do 15 mm [1,2].

proLékaře.cz | 19.5.2024

Abstract

Introduction: Hearing preservation during vestibular schwannoma surgery is still a challenge even for experienced surgeons. Monitoring of evoked brainstem potentials (brainstem evoked response audiometry; BERA) is one of the standard methods of perioperative hearing evaluation; however, in recent decades, its potential to further improve hearing preservation outcomes has been fully exhausted. Monitoring of direct responses from the cochlear nerve (cochlear nerve action potential; CNAP) is not a widespread technique so far. Direct monitoring informs surgeons almost immediately about the condition of the inner ear and auditory nerve, allowing them to react quickly by changing surgical techniques. *Materials and methods:* During the February–May 2021 period, we used direct monitoring in 4 patients. An AVALANCHE®XT monitoring unit (Dr. Langer Medical GmbH, Waldkirch, Germany) was used for monitoring, allowing simultaneous monitoring of BERA, CNAP, and the facial nerve. In three patients, the primary goal was to preserve hearing. In the fourth patient with a large tumor, the goal was to track the auditory nerve. *Results:* Hearing has been preserved in two patients postoperatively. In the first case, both evoked potentials and direct auditory nerve responses were detected at the end of the surgery. In the second case, despite the positive direct responses, the evoked potentials were already not elicited. In the third patient, hearing was not preserved despite elicited evoked responses and direct responses at the end of the procedure. In the fourth patient with a Koose size IV tumor and non-elicited evoked responses from the beginning of the procedure, a direct response from the auditory nerve was detected. The auditory nerve then had to be discontinued due to its infiltration by the tumor. *Conclusion:* Direct monitoring of the cochlear nerve provides the surgeon with real-time information about the state of hearing during vestibular schwannoma surgery. This method could also be more sensitive in predicting postoperative hearing preservation compared to evoked potentials. Simultaneously with the use of a monitoring probe, it makes it possible to trace the auditory nerve even in the case of larger tumors, in which the success rate in hearing preservation is still very low.

Příčinou poškození sluchu během operace je několik lépe či hůře ovlivnitelných faktorů. Především jde o přímé poškození sluchového nervu preparací a poškození cévního zásobení vnitřního ucha. Z hlediska vaskularizace vnitřního ucha je třeba pomýšlet i na typickou vlastnost mozkových cév – schopnost vazospazmu při podráždění [3].

První dokumentovaný případ zachování sluchu po operaci vestibulárního schwannomu retromastoidním přístupem je datován již do roku 1949 [4]. V literatuře však lze najít i později datovaná „prvenství" autorů Elliotta a Kissocka (1954), též operujících retrosigmoidním přístupem, a Williama House (1964), operujícího subtemporálním přístupem [5]. Na území bývalého Československa byla první zmínka o zachování sluchu po mikrochirurgickém odstranění vestibulárního schwannomu publikována již v roce 1983 Zvěřinou et al [6].

Rutinní zavedení peroperační monitorace evokovaných kmenových potenciálů (brainstem evoked response audiometry; BERA) přispělo ke zlepšení výsledků stran pooperačního zachování sluchu a přineslo užitečné poznatky o neurofyziologických pochodech ve sluchové dráze v průběhu operace [2,7]. Jde o nejrozšířenější metodu, která nicméně neumožňuje kontinuální sledování funkce sluchového nervu a sluchové dráhy.

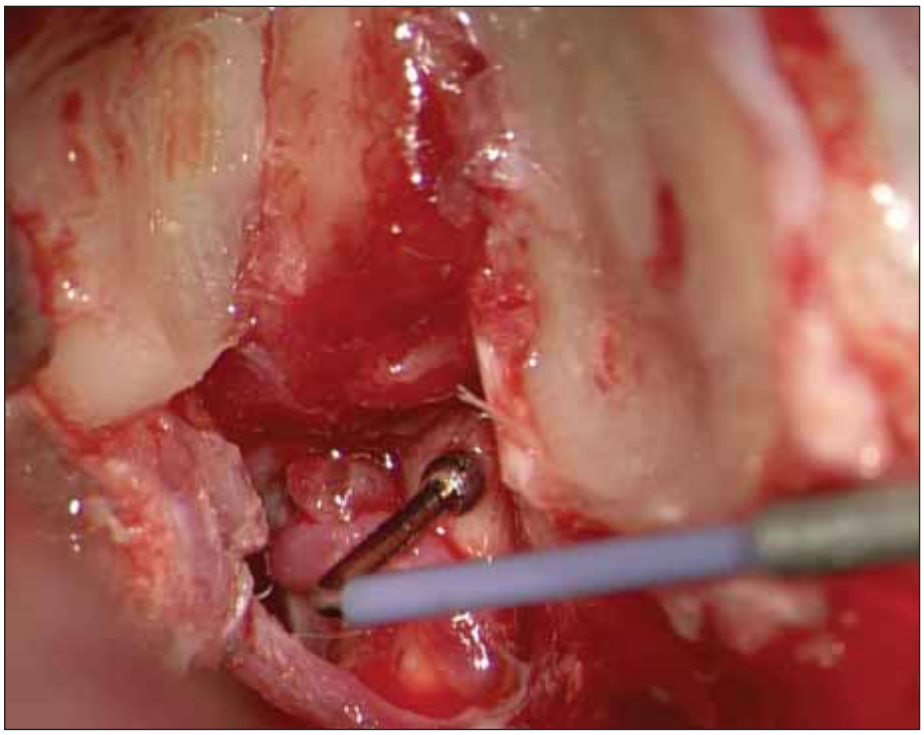

Obr. 1. Sonda přiložená na uvolněný sluchový nerv ve vnitřním zvukovodu.
Fig. 1. A probe attached to a loose auditory nerve in the internal auditory canal.

Dalším evolučním krokem je přímá stimulace sluchového nervu (cochlear nerve action potential; CNAP), a to buď kontinuální prostřednictvím snímacích elektrod umístěných po celou dobu výkonu na sluchový nerv/jádra sluchového nervu nebo manuální za použití snímacích elektrod přikládaných na sluchový nerv. Limitem pro větší rozšíření metody je vyšší pořizovací cena jednorázového vybavení některých systémů.

Soubor a metodika

Na Klinice otorinolaryngologie a chirurgie hlavy a krku 1. LF UK a FN Motol byla v období únor–květen 2021 použita přímá detekce evokovaných odpovědí ze sluchového nervu (CNAP) u čtyř pacientů. Všechny čtyři výkony byly provedeny cestou retrosigmoidní transmeatální osteoplastické kraniotomie. Postup operace na zdejším pracovišti byl již dříve popsán [8].

K monitoraci byla použita monitorační jednotka AVALANCHE®XT (Dr. Langer Medical GmbH, Waldkirch, Německo) umožňující souběžnou monitoraci BERA, CNAP a lícního nervu. Intraoperační neuromonitoring kombinoval ipsilaterální kontinuální stimulaci a záznam akustických evokovaných potenciálů (AEP) a přímého záznamu akčních potenciálů kochleárního nervu (CNAP). Neuromonitorační systém zahrnoval akustický stimulátor

proLékaře.cz | 19.5.2024

Tab. 1. Velikost tumoru a audiometrické výsledky.

	sluch šetřící výkon	uchován sluch	Koos	INT	max. rozměr (mm)	AAO-HNS před operací	BERA – začátek výkonu (Nordstadtská klasifikace)	BERA – konec výkonu (Nordstadtská klasifikace)	výbavné CNAP začátek výkonu	výbavné CNAP konec výkonu	AAO-HNS po operaci
P1	ano	ne	3	2	12	1	2	2	ano	ano	5
P2	ano	ano	2	1	8	2	2	2	ano	ano	2
P3	ne	ne	4	2	18	3	5	5	ano	ne	5
P4	ano	ano	1	0	6	2	1	5	ano	ano	2

AAO-HNS – klasifikace sluchu kombinující průměrné zisky na tónové audiometrii a slovní diskriminaci; BERA – sluchové kmenové evokované potenciály; CNAP – přímá odpověď sluchového nervu; INT – mezinárodní klasifikace velikosti vestibulárního schwannomu, hodnotící největší extrameatální rozměr; P – pacient

do ucha a zesilovač evokovaných potenciálů. Akustická stimulace byla prováděna pomocí klikacího stimulu o intenzitě zvuku 100 dB, pulzní frekvence 11,3 Hz, šířky pulzu 200 µs a kontralaterálního maskovacího šumu intenzity zvuku 60 dB. Jednorázové zkroucené jehlové elektrody pro záznam AEP byly umístěny podle mezinárodního „systému 10–20" do pokožky hlavy. Aktivní elektroda byla umístěna na mastoid, referenční elektroda na vertex a zemnící elektroda na čelo. Záznam CNAP byl proveden s monopolární kuličkovou sondou s 90° šikmým hrotem (REF 40-0042-SP, Spes Medica S.r.l., Genova, Itálie) (obr. 1). Referenční a uzemňovací elektrody pro CNAP byly identické s AEP. Pro záznam AEP bylo zprůměrováno 1 500 signálů, průměrování CNAP vyžadovalo pouze 40 signálů. Pásmový filtr byl nastaven na 200–1 500 Hz. K hodnocení záznamu BERA byla použita Nordstadtská klasifikace [9]. Stav sluchu byl hodnocen pomocí klasifikace American Academy of Otolaryngology – Head and Neck Surgery (AAO-HNS) v modifikaci podle Kanzaki et al, s průměrováním intenzity zvuku na frekvencích 500 Hz, 1 000 Hz, 2 000 Hz, 4 000 Hz (průměrná tónová ztráta [pure tone average; PTA]). Užitečný sluch byl definován pomocí PTA menší než 50 dB a slovní diskriminace větší než 50 % [10].

Výsledky

Údaje o velikosti nádoru a audiometrické charakteristiky jednotlivých pacientů jsou znázorněny v tab. 1. Celkem byla metoda CNAP použita u čtyř pacientů. U tří pacientů bylo primárním cílem zachovat sluch a úspěšní jsme byli ve dvou případech (66,7 %) (tab. 1).

Pacient 1

Žena (51 let) s dvouletou anamnézou tinnitu a poruchy sluchu vpravo. Na postižené straně byl užitečný sluch. Na MR nález tumoru nejspíše n. VIII., vyplňujícího mostomozečkový kout vpravo – Koos 3. S pacientkou byly probrány možnosti léčby, rozhodla se pro operační řešení.

V průběhu výkonu byl zachován sluchový nerv. Peroperační BERA ukazovala zachovanou odpověď na konci výkonu, a to shodné kvality jako na začátku operace. CNAP na konci výkonu potvrzoval zachovanou funkci sluchového nervu (zkoušeno v celé délce nervu od výstupu z mozkového kmene po fundus vnitřního zvukovodu).

U pacientky sluch zachován nebyl.

Pacient 2

Žena (47 let) se čtyřměsíční anamnézou náhlé ztráty sluchu a závratě. V předoperačním období došlo k úpravě rovnovážných potíží, sluch zůstal zhoršený, stále však na úrovni užitečného sluchu. U pacientky byl morfologicky diagnostikován tumor mostomozečkového koutu vlevo – Koos 2.

V průběhu výkonu došlo k mírnému prodloužení latencí, stále však se zachováním stupně 2 dle Nordstadské klasifikace. CNAP po celou dobu výkonu vykazovala dobrou funkci sluchového nervu. U pacientky byl zachován užitečný sluch shodný s předoperačním stavem.

Pacient 3

Muž (53 let) s anamnézou nedoslýchavosti. Na MR potvrzen tumor mostomozečkového koutu vlevo s impresí mozkového kmene a mozečku – Koos 4. Audiometricky byl již u pacienta přítomen neužitečný sluch. Peroperační BERA byla v úvodu výkonu nevýbavná. V průběhu operace byl nalezen předpokládaný sluchový nerv, na kterém byly sejmuty pozitivní odpovědi CNAP. Během další preparace však nebylo možno odlišit nerv od kapsuly nádoru a tento byl přerušen.

Pacient 4

Pacientka (42 let) s mnohaletou anamnézou poruchy rovnováhy. Potíže s rovnováhou se začaly zhoršovat v posledním roce. Došlo ke zhoršení sluchu vpravo, kdy postižené ucho již nevyužívala k telefonování. Audiometricky však byl změřen užitečný sluch se slovní diskriminací 100 % na 60 dB. Na MR byl nalezen malý intrameatální tumor vpravo. Pacientka byla sama výrazně motivována do operace s cílem zachovat sluch.

V průběhu výkonu došlo k vymizení odpovědí BERA. CNAP po celou dobu výkonu vykazovala dobrou funkci sluchového nervu. U pacientky byl zachován užitečný sluch.

Diskuze

První zmínku o intrakraniálním snímání složených potenciálů ze sluchového nervu přinesla práce Mollera a Janetty z roku 1982, která popisuje technické aspekty monitorace a srovnává je s měřením kmenových evokovaných potenciálů [11]. Od té doby bylo publikováno nevelké množství prací zmiňujících techniku přímé monitorace sluchového nervu při operacích vestibulárního schwannomu [12–17]. Citované práce se významně liší v technice samotné monitorace sluchového nervu. Principiálně jsou v současné době možné tři přístupy k monitoraci CNAP. Do průběhu sluchového nervu v mostomozečkovém koutu lze přiložit elektrodu a v reálném čase tak snímat odpovědi nervu na manipulaci. Odpadá tak vliv sumace odpovědí, kterou pozorujeme u peroperační monitorace BERA, snímání je tak citlivější a výsledek měření získá operatér téměř okamžitě. Nevýhodou je nestabilita uložené elektrody v průběhu operace a riziko poranění slucho-

proLékaře.cz | 19.5.2024

vého nervu při opakovaném pokládání [15]. O něco stabilnější pozice je dosaženo umístěním elektrody do oblasti IV. mozkové komory (foramen Luschkae). Tímto způsobem lze monitorovat aktivitu ve sluchových jádrech. K získání validní odpovědi je potřeba cca 10 s měření a nelze již hovořit o snímání v reálném čase, nicméně i zde je informace o funkčnosti sluchového nervu získána dříve než vyšetřením evokovaných kmenových potenciálů [13].

Detekce potenciálů sondou přikládanou na sluchový nerv v průběhu výkonu je nejjednodušší variantou. Na rozdíl od předchozích dvou technik lze tuto metodu použít i pro trasování sluchového nervu u větších nádorů a lze též detekovat místo poranění sluchového nervu, pokud k němu dojde [14,18]. Nevýhodou může být absence kontinuální odpovědi, jelikož monitorace probíhá jen při položení elektrody na nerv, stejně jako při monitoraci lícního nervu. Bez ohledu na volbu techniky je monitorace CNAP favorizována před peroperační monitorací BERA [14]. Sass et al uvádí zlepšení úspěšnosti zachování sluchu z 53 % na 77 % s přechodem z BERA na monitoraci CNAP [17].

Nevýbavné kmenové evokované potenciály před výkonem by neměly diskvalifikovat operační výkon jako sluch nešetřící [19]. I v námi prezentovaném případě (pacient č. 3) jsme byli schopni detekovat odpověď ze sluchového nervu navzdory nevýbavné odpovědi BERA. Dále existují případy, kdy nevýbavná BERA na konci výkonu neodpovídala zachovanému sluchu po operaci a naopak [20]. U pacientky č. 1 nebyl zachován sluch navzdory výbavné BERA i CNAP na konci výkonu, ačkoliv pacientka subjektivně bezprostředně po výkonu udávala, že „něco slyší". Důvodem perioperační ztráty sluchu může být komprese sluchového nervu vlivem hydrodynamických změn v průběhu závěrečné duroplastiky či pooperační ischémie v povodí a. labyrinthi [3].

Závěr

Přímá monitorace sluchového nervu s použitím monitorační elektrody sice neumožňuje kontinuální snímání, zato poskytuje operatérovi okamžitou informaci o stavu sluchového nervu, umožňuje monitoraci v celé délce sluchového nervu a umožňuje současně i trasování sluchového nervu u větších nádorů, kde není nerv od počátku výkonu viditelný.

Tato metoda by mohla být též citlivější v predikci pooperačního zachování sluchu ve srovnání s evokovanými potenciály. Dalším cílem je propracování techniky přímé monitorace a její zařazení mezi peroperačně standardně sledované funkce. S větším množstvím pacientů pak bude možné porovnat citlivost metody ve srovnání s monitorací BERA.

Etické aspekty

Práce byla provedena ve shodě s Helsinskou deklarací z roku 1975 a jejími revizemi v letech 2004 a 2008.

Konflikt zájmů

Autoři deklarují, že v souvislosti s předmětem studie nemají žádný konflikt zájmů.

Literatura

1. Betka J, Zverina E, Lisy J et al. Vestibulární schwannom. Otorinolaryng a Foniat 2008; 57(4): 221–225.

2. Yamakami I, Yoshinori H, Saeki N et al. Hearing preservation and intraoperative auditory brainstem response and cochlear nerve compound action potential monitoring in the removal of small acoustic neurinoma via the retrosigmoid approach. J Neurol Neurosurg Psychiatry 2009; 80(2): 218–227. doi: 10.1136/jnnp.2008.156919.

3. Legatt AD. Mechanisms of intraoperative brainstem auditory evoked potential changes. J Clin Neurophysiol 2002; 19(5): 396–408. doi: 10.1097/00004691-200210000-00003.

4. Gama C. Acoustic neuroma surgery with preservation of hearing and vestibular branch of sacrifice. Arq Neuropsiquiatr 1949; 7(3): 314–320. doi: 10.1590/s0004-282x1949000300007.

5. Noudel R, Riberio T, Roche PH. Microsurgical treatment of intracanalicular vestibular schwannomas. Prog Neurol Surg 2008; 21: 183–191. doi: 10.1159/ 000156555.

6. Zvěřina E, Fusek I, Kunc Z et al. První zkušenosti s mikrochirurgií nádorů n. VIII. Cesk Slov Neurol N 1983; 46/79(5): 287–292.

7. Šmilauer T, Kluh J, Zvěřina E et al. Přínos BERA k diagnostice neurinomu akustiku. Otorinolaryng a Foniat 2001; 50(2): 99–102.

8. Fik Z, Chovanec M, Zverina E et al. Funkce lícního nervu po mikrochirurgické léčbě vestibulárního schwannomu. Cesk Slov Neurol N 2017; 80/113(5): 545–551. doi: 10.14735/amcsnn2017545.

9. Matthies C, Samii M. Management of vestibular schwannomas (acoustic neuromas): the value of neurophysiology for evaluation and prediction of auditory function in 420 cases. Neurosurgery 1997; 40(5): 919–929. doi: 10.1097/00006123-199705000-00007.

10. Kanzaki J, Tos M, Sanna M et al. New and modified reporting systems from the consensus meeting on systems for reporting results in vestibular schwannoma. Otol Neurotol 2003; 24(4): 642–648. doi: 10.1097/00129492-200307000-00019.

11. Moller AR, Jannetta PJ. Comparison between intracranially recorded potentials from the human auditory nerve and scalp recorded auditory brainstem responses (ABR). Scand Audiol 1982; 11(1): 33–40. doi: 10.3109/01050398209076197.

12. Linden RD, Tator CH, Benedict C et al. Electrophysiological monitoring during acoustic neuroma and other posterior fossa surgery. Can J Neurol Sci 1988; 15(1): 73–81. doi: 10.1017/s0317167100027232.

13. Yamakami I, Oka N, Yamaura A. Intraoperative monitoring of cochlear nerve compound action potential in cerebellopontine angle tumour removal. J Clin Neurosci 2003; 10(5): 567–570. doi: 10.1016/s0967-5868(03)00143-7.

14. Aihara N, Murakami S, Watanabe N et al. Cochlear nerve action potential monitoring with the microdissector in vestibular schwannoma surgery. Skull Base 2009; 19(5): 325–332. doi: 10.1055/s-0029-1220208.

15. Watanabe N, Ishii T, Fujitsu K et al. Intraoperative cochlear nerve mapping with the mobile cochlear nerve compound action potential tracer in vestibular schwannoma surgery. J Neurosurg 2018; 1–8. doi: 10.3171/2017.12.JNS171545.

16. Ishikawa K, Yasui N, Mineura K et al. Significance of hearing preservation in acoustic neuroma surgery. Acta Otolaryngol Suppl 1998; 537: 16–19. doi: 10.1080/00016489850182297-1.

17. Sass HCR, Miyazaki H, West N et al. Extended retrolabyrinthine approach: results of hearing preservation surgery using a new system for continuous near real-time neuromonitoring in patients with growing vestibular schwannomas. Otol Neurotol 2019; 40 (5S Suppl 1): S72–S79. doi: 10.1097/MAO.0000000000002216.

18. Ishikawa M, Kojima A, Terao S et al. Cochlear nerve action potential monitoring for preserving function of an unseen cochlear nerve in vestibular schwannoma surgery. World Neurosurg 2017; 106: 1057.e1051–1057.e1057. doi: 10.1016/j.wneu.2017.07.113.

19. Roberson JB Jr, Jackson LE, McAuley JR. Acoustic neuroma surgery: absent auditory brainstem response does not contraindicate attempted hearing preservation. Laryngoscope 1999; 109(6): 904–910. doi: 10.1097/00005537-199906000-00012.

20. Chovanec M, Zvěřina E, Kluh J et al. Zachování sluchu při mikrochirurgické léčbě vestibulárního schwannomu. Cesk Slov Neurol N 2015; 78/111(4): 435–441.