proLékaře.cz | 20.5.2024

Možnost predikce průběhu herpetické encefalitidy pomocí magnetické rezonance – kazuistika

Prediction of Clinical Course of Herpes Simplex Encephalitis from Magnetic Resonance Imaging – a Case Report

Souhrn

Autoři ve třech kazuistických sděleních dokumentují, že při klinickém podezření na herpetickou encefalitidu je magnetická rezonance velmi senzitivním paraklinickým testem a difuzí vážený obraz MR (DWI) by měl být součástí standardního vyšetřovacího protokolu. Autoři vyslovují názor, že na základě vyšetření MR můžeme stanovit určitou predikci průběhu onemocnění. Patologický nález při DWI, doprovázený normálním nebo diskrétním nálezem na standardních vyšetřovacích sekvencích MR, je nejspíše korelátem pozdější nekrotické encefalitidy a signalizuje špatnou prognózu pro pacienta.

Abstract

Three case reports support evidence that MRI is a valuable tool for herpes simplex encephalitis detection if diffusion-weighted MR imaging is used. Authors present a hypothesis on predictive power of MRI. Pathological findings in DWI complemented with normal picture of "conventional" MRI sequences are suggestive of future necrotic encephalitis with bad prognosis.

T. Viták[1,2], Z. Seidl[1,2], M. Vaněčková[1,2], A. Burgetová[1,2], P. Pokorná[3]

[1] Radiodiagnostická klinika, oddělení MR, 1. LF UK a VFN v Praze
[2] Vysoká škola zdravotnická, Praha 5
[3] Klinika dětského a dorostového lékařství 1. LF UK a VFN v Praze

✉ prof. MUDr. Zdeněk Seidl, CSc.
Radiodiagnostická klinika, odd. MR
1. LF UK a VFN v Praze
Kateřinská 30
128 08 Praha 2
e-mail: zseid@lf1.cuni.cz

Přijato k recenzi: 22. 4. 2008
Přijato do tisku: 16. 10. 2008

Klíčová slova

herpetická encefalitida – magnetická rezonance – difuzí vážený obraz – klinická progrese

Key words

herpetic encephalitis – magnetic resonance imaging – diffusion weighted image – clinical progression

Práce vznikla za podpory výzkumného záměru MZO/00064165, MSMOO21620849.

proLékaře.cz | 20.5.2024

Úvod

K herpetickým DNA virům řadíme vedle HSV (Herpes Simplex Virus) typu I a II i virus zoster-Varicella (VZV), virus Epsteina-Barrové (EBV) a cytomegalovirus (CMV).

Herpetická encefalitida je v 90 % způsobená HSV-1 (obvykle způsobující orální a labiální herpes) a méně než v 10 % HSV-2 (způsobující infekci genitální a u novorozenců serózní meningitidu). Encefalitida typicky postihuje limbický systém (temporální lalok, insulu, subfrontální oblast, gyrus cinguli), konvexitu mozkových hemisfér, méně často ostatní struktury mozku. Obvykle postihuje obě mozkové hemisféry, ale asymetricky.

Uvedené viry jsou v latentní formě v gangliích mozkových nervů s možností exacerbace infekce na zevní i vnitřní podnět (často u nemocných s imunodeficitem, po úrazech, operačních zákrocích aj.), ale přesný mechanizmus jejich „aktivace" není znám. Infekce se šíří centripetálně do mozkové tkáně [1].

Virus vyvolává hemoragicko-nekrotickou encefalitidu, jestliže pacient není léčen, ve více než 50 % umírá, ale i u včas léčených pacientů bývají ve více než 50 % reziduální neurologické následky.

Pacienti si stěžují na bolesti hlavy, mají progredující teploty, přidávají se epileptické záchvaty, poruchy vědomí, ložiskové příznaky odpovídají selektivně dolní části frontálního a temporálního laloku. Často jsou přítomny čichové halucinace, parciální epileptické záchvaty s komplexní symptomatikou, poruchy chování. Postižení dominantní hemisféry vede k afázii. V akutní fázi je rychlé a velmi specifické potvrzení diagnózy polymerázovou řetězovou reakcí (PCR) z mozkomíšního moku [2–4]. Vzhledem k přínosu PCR a invazivitě se mozková biopsie u nás provádí ojediněle, i když se jedná o vyšetření rychlé a vysoce senzitivní. Likvor vykazuje zmnožení lymfocytů, vyšší bílkovinu (proteinocytologickou asociaci) a normální glukózu. Sérologické vyšetření umožňuje až pozdní diagnózu. V EEG je patrné generalizované zpomalení s periodickými výboji komplexů pomalých vln vysoké voltáže temporálně.

Magnetická rezonance (MR) je vysoce senzitivním paraklinickým testem a často rozhoduje o nasazení kauzální léčby – acyklovirem [3].

V obraze magnetické rezonance je v T1 váženém obraze patrná snížená intenzita signálu v šedé i bílé hmotě mozkové, přítomnost subakutního krvácení není vzácná, v T2 váženém obraze je zvýšená intenzita signálu. Po aplikaci kontrastní látky je patrné mírné až středně výrazné zvýraznění intenzity signálu, často skvrnitého charakteru. Difuzí vážený obraz (DWI) může zobrazit zpomalení difuze, projevující se zvýšenou intenzitou signálu, doprovázené snížením signálu v mapách Apparent Diffusion Coefficientu (ADC).

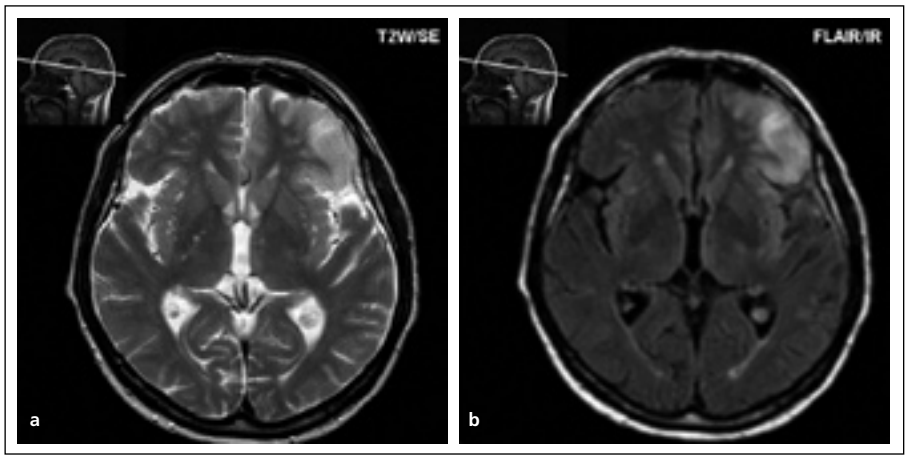

Obr. 1a, b. 60letý pacient, transverzální řezy v T2 váženém obraze (a) a FLAIR (b). Kortikosubkortikálně frontálně vlevo je v obou sekvencích patrný zvýšený signál.

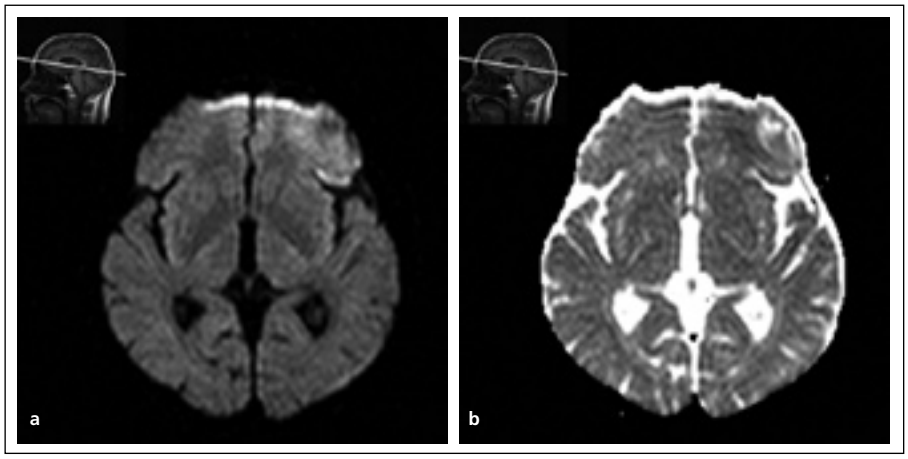

Obr. 2a, b. Difuzí vážený obraz (DWI, b = 1 000 s/mm^2, a), ADC mapa (b). Jsou patrné jen zcela minimální změny subkortikálně frontálně vlevo.

Metodika a soubor pacientů

Pacienti v níže uvedených kazuistikách byli vyšetřeni pomocí magnetické rezonance Philips (Interna) 1,5T s použitím vyšetřovacího protokolu: TSE (T2 vážený obraz), SE (T1 vážený obraz), FLAIR (Fluid Attenuated Inversion Recovery), DWI zobrazení za použití echo-planar sekvence (b = 0 a b = 1 000 s/mm^2), ADC mapy, vyšetření doplněno po aplikaci kontrastní látky (Gd-DTPA).

Kazuistika 1

60letý nemocný, rodinná a osobní anamnéza bezvýznamná. Den před přijetím parestezie v PDK, které se šíří ze stehna přes bérec až do palce, paréza PDK, není schopen extenze palce.

Při vyšetření mozkomíšního moku byla nalezena proteinocytologická asociace s lymfocytární pleocytózou, protilátky proti HSV-1. Na EEG byl patrný plochý graf s chyběním alfa aktivity, plochá difuzní théta, mezi nimi ojedinělé hroty bifrontálně.

Při vyšetření MR bylo zobrazeno ložisko zvýšeného signálu kortikosubkortikálně v T2 váženém obraze a FLAIR, diskrétně sníženého signálu v T1 váženém obraze, beze změn po aplikaci kontrastní látky (obr. 1a, b). Nález na DWI a ADC mapě

proLékaře.cz | 20.5.2024

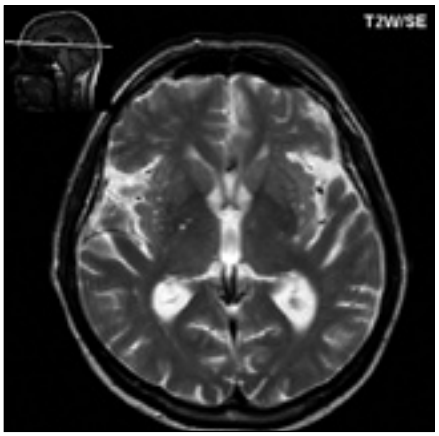

Obr. 3. Stejný pacient jako na obr. 1 a 2, kontrola po šesti týdnech. Transverzální řez v T2 váženém obraze, výrazná regrese patologického nálezu.

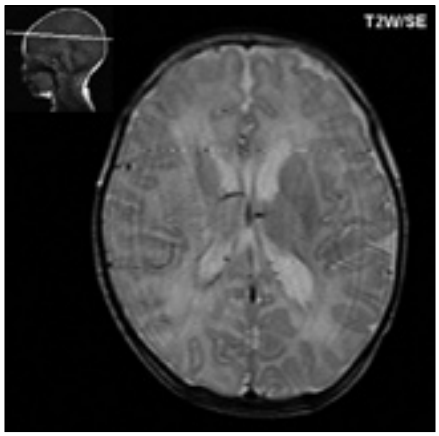

Obr. 4. Čtyři týdny staré dítě, T2 vážený obraz, transverzální řez. Nejsou patrné patologické změny, myelinizace odpovídá věku.

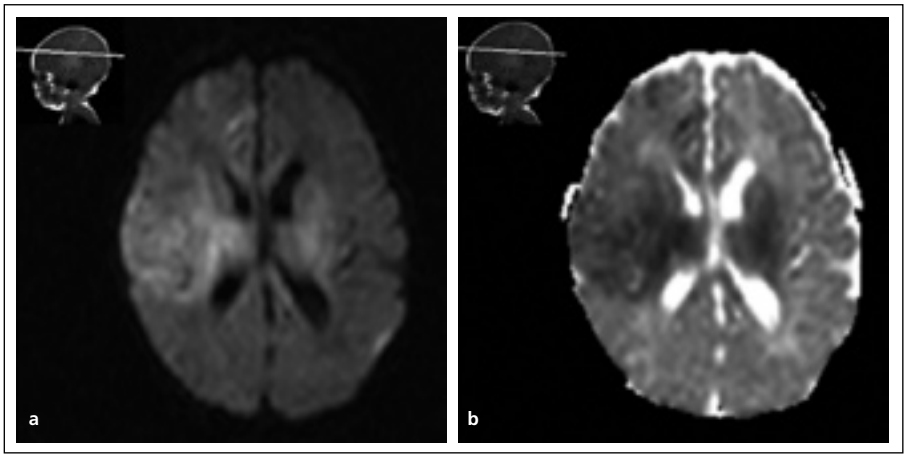

Obr. 5a, b. Difuzí vážený obraz (DWI, b = 1 000 s/mm^2, a). Je patrná zpomalená difuze v oblasti temporálního laloku, talamu a vnitřního pouzdra vpravo. Na ADC mapě (b) je patrné snížení signálu v těchto lokalizacích.

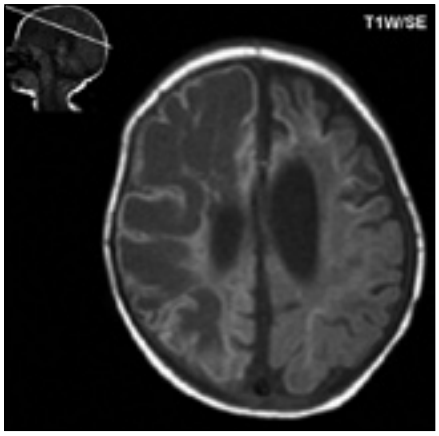

Obr.6. Kontrolní vyšetření za dva měsíce od počátku onemocnění (stejný pacient jako na obr. 4 a 5). Transverzální řezy v T1 váženém obraze, jsou patrné rozsáhlé destrukční změny převážně v bílé hmotě, maximum změn v pravé hemisféře.

byl jen s minimálními změnami (obr. 2a, b). Byla nasazena léčba acyklovirem (v dávce 600 mg v infuzi po šesti hodinách podávána pět dnů, poté pět dnů 200 mg per os po čtyřech hodinách).

Během hospitalizace se objevilo několik epileptických záchvatů s protrahovanou postparoxysmální zmateností, psychomotorickým neklidem a pozáchvatovou Toddovou pravostrannou hemiparézou, proto byla zahájena léčba valproátem. Po třech týdnech došlo k zhoršení nálezu na EEG, a proto byla opětovně nasazena léčba acyklovirem (perorálně po dobu 14 dnů). Klinický stav se postupně upravoval, přetrvávala pouze mírná porucha kognitivních funkcí, rovněž došlo ke zlepšení nálezu na EEG.

Nález na MR se prakticky upravil k normě (obr. 3), nemocný byl propuštěn do domácího léčení po šesti týdnech hospitalizace.

Kazuistika 2

Dítě staré čtyři týdny, z prvního těhotenství, porod v termínu, indukovaný, poporodní adaptace byla v normě.

Dva dny před přijetím se objevily teploty max. 38,1 °C bez jiných symptomů. V den příjmu do nemocnice byla teplota 39,4 °C, rozvinuly se občasné záškuby levé poloviny těla, stáčení do opistotonu. Při objektivním vyšetření bylo dítě spavé, křeče nepozorovány, bez ložiskového neurologického nálezu. Byla zahájena léčba antibiotiky a antiepileptiky, provedena lumbální punkce, která nesvědčila pro bakteriální infekci. EEG vyšetření ukázalo chudší základní aktivitu, nepravidelné delta, místy théta (skupiny vyšších delta a théta, některé ostrého tvaru)... jako korelát subklinického záchvatu.

Při zobrazení MR byl normální nález ve všech sekvencích (obr. 4), pouze v DWI bylo patrné zvýšení signálu (zpomalená difuze) v oblasti temporálního laloku, talamu, vnitřního pouzdra na pravé straně, doprovázené snížením signálu na ADC mapě (obr. 5a, b).

Na základě vyšetření MR, které vedlo k silnému podezření na herpetickou encefalitidu, byla promptně zahájena léčba acyklovirem (v dávce 60 mg v hodinové infuzi 3krát denně po dobu tří týdnů). V dalších dnech se objevily poruchy vědomí, tonicko-klonické křeče, po dvou týdnech se klinický stav stabilizoval. Při kontrolním vyšetření mozkomíšního moku byla pomocí PCR prokázána pozitivita HSV-2.

Bohužel při kontrolním MR vyšetření (dva měsíce od počátku onemocnění) se zobrazily rozsáhlé destrukční změny mozkové tkáně (obr. 6), kterým odpovídal i klinický obraz, byla patrná spastická kvadruparéza, excitabilita, chyběl zrakový kontakt, na zvuk reagoval pacient úlekem, celkový stav byl prognosticky hodnocen jako nepříznivý.

Kazuistika 3

Pacientka, 68letá, v anamnéze operace děložního čípku a následné ozáření pro karci-

proLékaře.cz | 20.5.2024

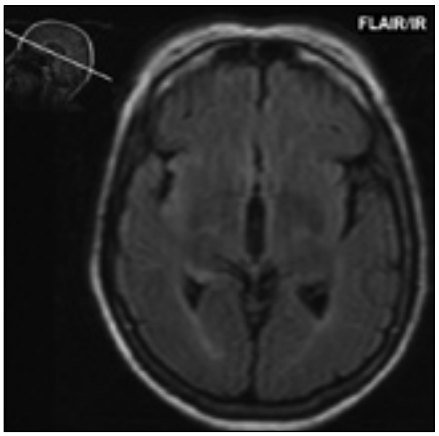

Obr. 7. 68letá pacientka, transverzální řez v FLAIR. Není patrná patologická změna signálu.

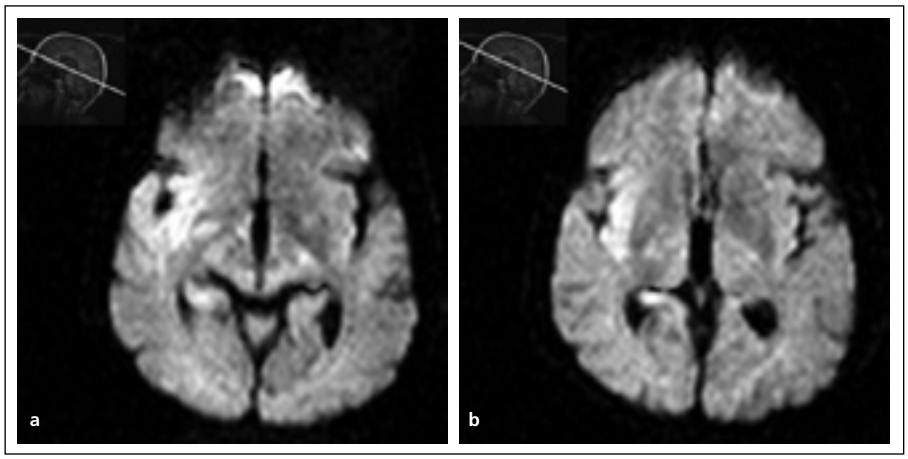

Obr. 8a, b. Difuzí vážený obraz (DWI, b = 1 000 s/mm^2). Je patrná zpomalená difuze temporálně vpravo (zvýšení intenzity signálu).

nom, poslední výsledek u onkologa byl bez patologického nálezu. Asi 10 let se léčí pro hypertenzi a diabetes mellitus.

Dva dny před přijetím se objevila porucha hybnosti levostranných končetin, která se do druhého dne zhoršila do té míry, že pacientka sama nemohla chodit. Byla převezena do nemocnice, kde krátce po přijetí nastala porucha vědomí, generalizované křeče, ale po pěti minutách byla schopna komunikace.

V objektivním nálezu byla středně těžká levostranná hemiparéza, výraznější na LDK, neglect syndrom pro taktilní a vizuální podněty zleva, levostranná hemianopie. Uvažovalo se, že by nález mohl odpovídat cévní mozkové příhodě.

Magnetická rezonance prokázala prakticky normální nález při „standardním" vyšetřovacím protokolu (obr. 7), nebyla aplikována kontrastní látka, při modalitě DWI byla snížená difuze temporálně vpravo (zvýšená intenzita signálu), snížený signál na ADC mapě (obr. 8a, b). Byla nasazena léčba acyklovirem (600 mg v infuzi 3krát denně po dobu 10 dnů), klinický stav se zhoršoval, narůstal psychomotorický neklid, hyperpyrexie, pacientka musela být na řízené ventilaci. Likvorologické vyšetření provedené po vyšetření magnetickou rezonancí (tři dny od počátku klinických příznaků) prokázalo proteinocytologickou asociaci, mikroskopický a PCR průkaz HSV-1. Kontrolní MR (12 dnů od počátku hospitalizace) prokázala těžké destrukční změny v oblasti pravé mozkové hemisféry, převážně temporálního a frontálního laloku (obr. 9). Klinický stav se stále zhoršoval, objevila se bronchopneumonie, poruchy srdečního rytmu, selhání ledvin a dva měsíce od počátku onemocnění pacientka zemřela v léčebně pro dlouhodobě nemocné.

Diskuze

Při zobrazení MR musíme zvážit ostatní patologické procesy, jejichž diferenciální diagnostika je mnohdy velmi obtížná (cévní mozková příhoda, gliom, limbická encefalitida). Limbická encefalitida je paraneoplastický proces postihující predilekčně limbický systém, typicky bývá oboustranně, nebývá přítomno krvácení, neenhancuje po aplikaci kontrastní látky. Ischemie má akutní začátek, typická cévní teritoria. Gliom (low grade) mívá často jako první příznak epileptický záchvat.

Na základě mnoha studií platí zásada, že léčbu acyklovirem zahájíme již při klinickém podezření na onemocnění virovou encefalitidou, zvláště je-li podpořeno nálezem na MR v DWI a ADC mapy nám přinesly nové informace, využívané hlavně při včasné diagnostice mozkové ischemie [5–8]. Na základě našich zkušeností by měly být součástí vyšetřovacího protokolu při podezření na herpetickou encefalitidu, neboť jsou časově nenáročné a naše zkušenosti ukazují, že v řadě případů jsou nejvíce senzitivní modalitou [9–11].

Zajímavým zjištěním byla skutečnost, že u 2. a 3. pacienta se vyskytl patologický nález při zobrazení DWI a ADC, s normálním nálezem při konvenčním vyšetření MR. U těchto nemocných byl komplikovaný klinický průběh a měli těžké trvalé následky, se kterými korelovaly i rozsáhlé destrukční změny při kontrolním vyšetření MR. Restrikce mozkové difuze je korelátem cytotoxického edému a je nejspíše indikátorem nekrotických změn mozkové tkáně [9,12].

Patologický nález při konvečním vyšetření MR (v modu FLAIR a v T2 váženém obraze – zvýšený signál, diskrétně snížený v T1 váženém obraze) je způsoben nejspíše časným vazogenním edémem, logicky pak je málo výrazný nebo normální nález v modalitě DWI a pacienti mají lepší klinickou prognózu.

Rovněž se nabízí otázka, zdali herpetická encefalitida způsobená HSV-2 (u pacienta 2), nezpůsobuje závažnější postižení mozku než virus typu 1. Pro málo četnou herpetickou encefalitidu způsobenou typem 2 (méně než 10 %), by však od-

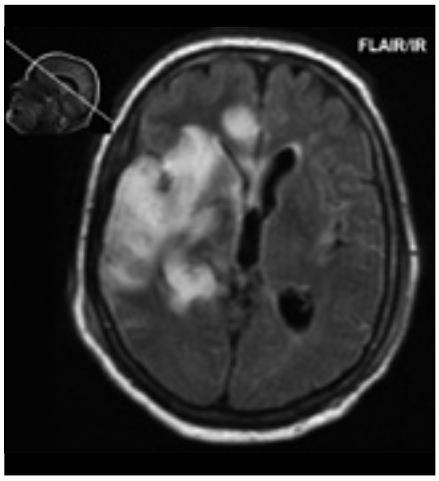

Obr. 9. Stejná pacientka jako na obr. 6 a 7, kontrola po 12 dnech. Na transverzálním řezu v FLAIR jsou patrná rozsáhlá ložiska zvýšeného signálu převážně v oblasti frontálního a temporálního laloku vpravo.

proLékaře.cz | 20.5.2024

pověď vyžadovala rozsáhlé demografické studie [13].

Závěr

Z uvedených kazuistik vyplývá:

1. Všichni pacienti s podezřením na herpetickou encefalitidu by měli být v rámci MR vyšetřeni i modem DWI a měly by být doplněny ADC mapy.
2. Normální nebo diskrétní nález při standardním vyšetřovacím protokolu na MR (včetně aplikace kontrastní látky) a patologický nález při vyšetření DWI a ADC mapách je špatným prognostickým ukazatelem. Naopak minimální nebo normální nález v modalitě DWI a ADC mapách při patologickém obraze při standardním vyšetřovacím protokolu MR dává naději na příznivější průběh choroby.

Literatura

1. Lipkin WI. European consensus on viral encephalitis. Lancet 1997; 349(9048): 299–300.

2. Domingues RB, Fink MC, Tsanaclis AM, de Castro CC, Cerri GG, Mayo MS et al. Diagnosis of herpes simplex encefalitis by magnetic resonance imaging and polymerase chain reaktion assay of cerebrospinal fluid. J Neurol Sci 1998; 157(2): 148–153.

3. Schmutzhard E. Viral infections of the CNS with special emphasis on herpes simplex infections. J Neurol 2001; 248(6): 469–477.

4. Fomsgaard A, Kirkby N, Jensen IP, Vestergaard BF. Routine diagnosis of herpes simplex virus (HSV) encephalitis by an internal DNA controlled HSV PCR and an IgG-capture assay for intrathecal synthesis of HSV antibodies. Clin Diagn Virol 1998; 9(1): 45–56.

5. Li TQ, Takahashi AM, Hindsmarsh T, Moseley ME. ADC mapping by means of single-shot spiral MRI technique with application in acute cerebral ischemia. Magn Reson Med 1999, 41(1), 143–147.

6. Rowley HA, Grant PE, Roberts TP. Diffusion MR imaging. Theory and applications. Neuroimaging Clin N Am 1999; 9(2): 343–361.

7. Warach S, Chien D, Li W, Ronthal M, Edelman RR. Fast magnetic resonance diffusion-weighted imaging of acute human stroke. Neurology 1992; 42(9): 1717–1723.

8. Warach S, Gaa J, Siewert B, Wielopolski P, Edelman RR. Acute human stroke studied by whole brain echo planar diffusion-weighted magnetic resonance imaging. Ann Neurol 1995; 37(2): 231–241.

9. Heiner L, Demaerel PH. Diffusion-weighted MR imaging findings in patient with herpes simplex encephalitis. Eur J Radiol 2003; 45(3): 195–198.

10. Küker W, Nägele T, Schmidt F, Heckl S, Herrlinger U. Diffusion-weighted MRI in herpes simplex encefalitis: a report of three cases. Neuroradiology 2004; 46(2): 122–125.

11. Sener RN. Herpes simplex encephalitis: diffusion MR imaging findings. Comput Med Imaging Graph 2001; 25(5): 391–397.

12. Uluğ AM, Moore DF, Bojko AS, Zimmerman RD. Clinical use of diffusion-tensor imaging for diseases causing neuronal and axonal damage. AJNR Am J Neuroradiol 1999; 20(6): 1044–1048.

13. Kubota T, Ito M, Maruyama K, Kato Y, Miyajima Y, Ogawa A et al. Serial diffusion-weighted imaging of neonatal herpes encephalitis: a case report. Brain Dev 2007; 2(3): 171–173.

Cena ČSNN za rok 2008

Hlasováním členů redakční rady časopisu Česká a slovenská neurologie a neurochirurgie byla určena nejlepší práce publikovaná v tomto časopise v roce 2008.

O cenu se podělily dvě práce, které při hlasování získaly stejný počet hlasů:

Bechyně K, Varjassyová A, Lodinská D, Vyhnálek M, Bojar M, Brabec J, Petrovický P, Seidl Z, Schenk I, Hort J.

Vztah atrofie amygdaly a dalších vybraných mozkových struktur k emocionální agnozii u Alzheimerovy nemoci.

Cesk Slov Neurol N 2008; 71/104(6): 675–681;

a

Bednařík J.

Neurologické poruchy v rámci kritického stavu.

Cesk Slov Neurol N 2008; 71/104(5): 511–529.