proLékaře.cz | 19.5.2024

Trombotická trombocytopenická purpura (TTP) u pacientky s roztroušenou sklerózou – kazuistika

Thrombotic Thrombocytopenic Purpura (TTP) in a Female Patient with Multiple Sclerosis – a Case Report

Souhrn

Je prezentován případ 37leté ženy s diagnózou roztroušené sklerózy, u níž došlo k rozvoji závažné trombocytopenie, anémie, renální insuficience a neurologických příznaků. Onemocnění bylo hodnoceno jako ataka trombotické trombocytopenické purpury (TTP). Pro možnou souvislost se vznikem TTP byl z léčby vysazen interferon beta a azatioprin. Pacientka byla léčena kortikoidy s dobrým terapeutickým efektem. Následně po 10 měsících došlo k recidivě ataky trombotické trombocytopenické purpury. V článku uvádíme hlavní klinické a laboratorní příznaky tohoto vzácného, avšak závažného onemocnění.

Abstract

The authors report a case of 37-year old woman with multiple sclerosis who developed severe thrombocytopenia, anemia, renal insufficiency and neurological symptoms. The disease was classified as an attack of thrombotic thrombocytopenic purpura (TTP). Interferon beta and azathioprine therapy was discontinued due to possible association with the development of TTP. The patient was treated with corticosteroids, with a good therapeutic result. After 10 months, the attack of thrombotic thrombocytopenic purpura recurred. The article describes the principal clinical symptoms of this rare, but serious disorder.

P. Praksová, P. Štourač, J. Bednařík

Neurologická klinika LF MU a FN Brno

✉ MUDr. Petra Praksová
Neurologická klinika LF MU a FN Brno
Jihlavská 20
625 00 Brno
e-mail: petrapraksova@seznam.cz

Přijato k recenzi: 19. 6. 2008
Přijato do tisku: 13. 10. 2008

Klíčová slova

sclerosis multiplex – trombocytopenie – mikroangiopatická hemolytická anémie – metaloproteináza ADAMTS13 – trombotická trombocytopenická purpura

Key words

sclerosis multiplex – thrombocytopenia – microangiopathic hemolytic anemia – metaloproteinasis ADAMTS13 – thrombotic thrombocytopenic purpura

Vytvořeno s podporou VZ MŠMT ČR MSM0021622404 Vnitřní organizace a neurobiologické mechanizmy funkčních systémů CNS.

proLékaře.cz | 19.5.2024

Úvod

Trombotická trombocytopenická purpura (TTP) je závažné, život ohrožující onemocnění charakterizované přítomností destičkových mikrotrombů v malých cévách. Mikrotromby vznikají v důsledku akumulace multimerů von Willebrandova faktoru v séru při deficitu metaloproteinázy ADAMTS13 (A Disintegrin And Metalloproteinase with a ThromboSpondin type 1 motif, member 13). Následně se objevuje trombocytopenie a mikroangiopatická hemolytická anémie. Mezi projevy tohoto onemocnění dále patří i rozličné neurologické příznaky, které jsou důsledkem poruchy mikrocirkulace, event. petechiálního krvácení v centrálním nervovém systému (CNS) [1–3].

Kazuistika

Popisujeme případ 37leté ženy s remitentně-relabujícím průběhem roztroušené sklerózy, jejíž diagnóza splňující McDonaldova kritéria byla stanovena v roce 2001. Tehdy pacientka prodělala ataku retrobulbární neuritidy vpravo. Pomocí MR vyšetření byla prokázána diseminace procesu v prostoru a čase, z dalších vyšetření bylo pozitivní vyšetření mozkomíšního moku a pozitivita VEP. Na MR mozku a krční míchy v době stanovení diagnózy bylo přítomno jedno ložisko při frontálním rohu pravé postranní komory, další tři ložiska kolem okcipitálních rohů postranních komor, jedno ložisko v krční míše. Poslední ataku manifestující se levostrannou hemiparézou pacientka prodělala v listopadu 2005. Od února 2006 byla léčena interferonem beta-1b, ve své chronické medikaci pacientka užívala Imuran, Medrol s normálními kontrolními hodnotami krevního obrazu, ledvinných a jaterních funkcí. Kromě roztroušené sklerózy se léčila pro glaukom a migrénu bez aury.

V srpnu 2006 se u pacientky náhle objevily bolesti hlavy, únava, malátnost, psychomotorický neklid, klinický neurologický nález zůstával beze změn. Pro febrilie a podezření na zánět okostice dolní čelisti byla přijata na interní oddělení. Druhý den od přijetí byla převezena na Neurologickou kliniku FN Brno pro náhle vzniklé bezvědomí s křečemi charakteru generalizovaného tonicko-klonického epileptického paroxyzmu.

Při přijetí byla pacientka v soporu, dále byla přítomna centrální kvadruparéza akcentovaná na levostranných končetinách do středně těžkého stupně, meningeální symptomatika.

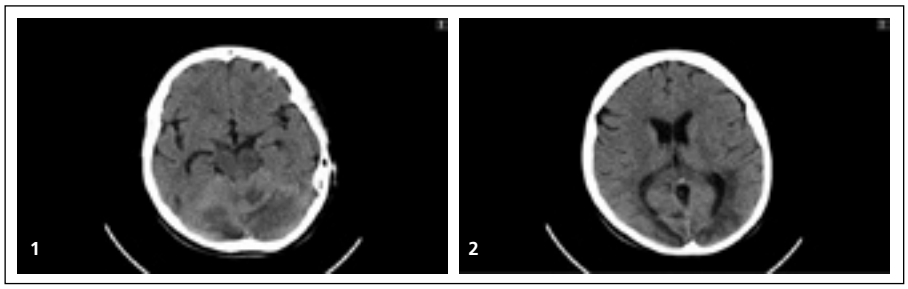

Obr. 1, 2. CT mozku: vícečetné neostře ohraničené hypodenzity v obou mozečkových hemisférách, supratentoriálně v okcipitálních a parietálních lalocích obou hemisfér, vlevo zčásti zasahují i do temporálního laloku. Není patrné postkontrastní sycení těchto hypodenzit.

Vstupní hodnoty trombocytů byly 42 × 10^9/l, erytrocytů 2,78 × 10^{12}/l, koncentrace hemoglobinu 90 g/l, laktát dehydrogenáza (LD) 27,1 µkat/l, bilirubin 29 µmol/l, CRP 12 mg/l, urea 6,3 mmol/l, kreatinin 110 µmol/l.

Bylo provedeno likvorové vyšetření s nálezem 3 monocytů/µl, 2 polymorfonukleárů/µl, hodnoty celkové bílkoviny byla 1,69 g/l, oligoklonální pásy v likvoru 4, v séru 0. Kultivační a imunologické vyšetření likvoru a séra zaměřené na známky neurovirové a boreliové infekce bylo negativní.

Provedené EEG vyšetření ukázalo středně abnormální záznam, se základní aktivitou ve frekvenčním pásmu alfa, bez ložiskového nálezu či epileptiformní aktivity.

Na úvodním CT vyšetření mozku byly popsány postkontrastně se nesytící vícečetné hypodenzity v zadní jámě lební a supratentoriálně suspektní z cerebritidy (obr. 1, 2). Následně s odstupem pěti dnů provedená magnetická rezonance mozku prokázala progresi tohoto nálezu s nálezem splývajících ložisek uložených parietookcipitálně oboustranně, v mozkovém kmeni, mozečkových hemisférách (obr. 3, 4).

U pacientky došlo během sedmi dnů k progresi hemolytické anémie a trombocytopenie, nejnižší koncentrace hemoglobinu byla 60 g/l, počet trombocytů 22 × 10^9/l. Pacientka měla opakovaně epistaxi, rozsáhlé podkožní hematomy, známky anemického syndromu. Neurologická symptomatika se výrazně zlepšila, pacientka byla při vědomí, měla lehkou levostrannou hemiparézu. Nedošlo k recidivě epileptického paroxyzmu.

Diagnóza trombotické trombocytopenické purpury byla stanovena na základě trombocytopenie, mikroangiopatické hemolytické anémie charakterizované přítomností schistocytů v nátěru na sklo, volného hemoglobinu, haptoglobinu, zvýšené hladiny bilirubinu, LD, renální dysfunkce, neurologických příznaků.

Pacientka byla léčena pulzy kortikoidů (celkem 3,5 g), čerstvě zmraženou plazmou. Z léčby byl vysazen Imuran a interferon beta pro možnou souvislost se vznikem TTP. Neurologická symptomatika se mírně zlepšovala, pacientka byla při vědomí, měla lehkou levostrannou hemiparézu. Nedošlo k recidivě epileptického paroxyzmu.

Při propuštění v září 2006, tj. po 30 dnech od vzniku potíží, byla pacientka lucidní, měla reziduální centrální levostrannou hemiparézu frustního stupně, došlo k úpravě anémie, trombocytopenie. Pro trvající renální dysfunkci musela být pacientka pravidelně hemodialyzována. Pacientka byla následně léčena perorálním metylprednizolonem v dávce 16 mg denně, po neurologické stránce byla stabilizována bez zjevných klinických atak nové neurologické symptomatiky.

V červnu 2007 byla pacientka hospitalizována na interním oddělení pro druhou ataku TTP, která se manifestovala bolestmi hlavy, psychomotorickým neklidem, tonicko-klonickým epileptickým paroxyzmem, somnolencí, anémií, trombocytopenií, progresí renální insuficience, sekundární hypertenzí, přechodně nekardiálním plicním edémem s nutností umělé plicní ventilace.

Byla potvrzena přítomnost inhibitoru ADAMTS13 (tj. protilátky proti ADAMTS13). Pacientka byla léčena plazmaferézami, následně byla provedena v srpnu 2007 splenektomie, zavedena léčba mykofenolát mofetilem v dávce 250 mg denně. Po neurologické stránce je pacientka stabilizována, zůstává však těžké postižení ledvinných funkcí.

proLékaře.cz | 19.5.2024

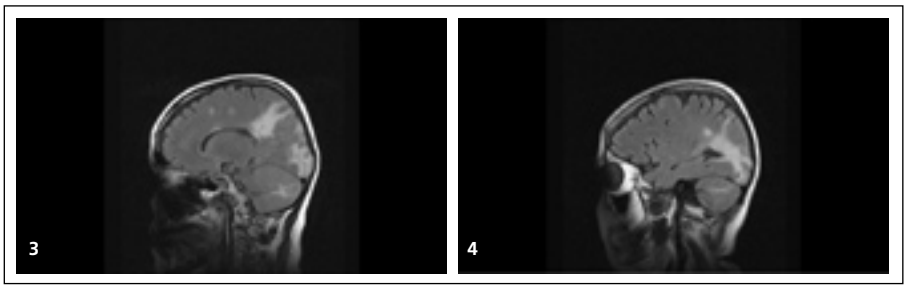

Obr. 3, 4. MR mozku: splývavá hyperintenzní ložiska v PD, T2 a FLAIR sekvencích, uložená parietookcipitálně oboustranně, v obou mozečkových hemisférách. Postkontrastně se splývavá ložiska parietookcipitálně vpravo jen minimálně nejednoznačně sytí, nativně je patrný nevelký hypointenzní korelát. V souhrnu výrazná progrese změn supra- i infratentoriálně, obraz splývavých ložisek v bílé hmotě mozkové a mozečkové až charakteru progresivní multifokální leukoencefalopatie.

Diskuze

TTP je vzácný chorobný stav s incidencí 3,7 dospělých na milion obyvatel se závažnou prognózou. Objevuje se nejčastěji kolem 40. roku věku s predominancí žen (2 : 1) [1,4].

V patogenezi tohoto onemocnění hraje důležitou roli deficit ADAMTS13, metaloproteinázy, která za normálních okolností štěpí velké multimery von Willebrandova faktoru, a tím zabraňuje nadměrné tvorbě destičkových agregátů. Deficit ADAMTS13 může být vrozený, kdy bylo identifikováno několik mutací tohoto enzymu a v těchto případech se jedná o primární idiopatickou formu, nebo způsobený přítomností protilátek proti ADAMTS13. Vznik protilátek bývá popisován po infekcích HIV, CMV, Shigella dysenteriae, S. pneumoniae, E. coli, v graviditě, u pacientů léčených cytostatiky, mitomycinem C, ticlopidinem, cyklosporinem, interferony [1,5].

U pacientů léčených interferony se velmi vzácně popisují i jiné autoimunitně navozené hematologické komplikace (autoimunitní hemolytické anémie, trombocytopenie), dále autoimunitní onemocnění štítné žlázy, pojivové tkáně (systémový lupus erytematodes, revmatoidní artritida). Proto by pacienti léčení interferony měli být pečlivě monitorováni pro možný vznik či zhoršení autoimunitních onemocnění [6,7].

V histologických nálezech se u TTP popisují mnohočetné hyalinní mikrotromby v arteriolách s nekrózou stěn v CNS, ledvinách. Těžký průběh onemocnění ohrožuje pacienta orgánovým selháním, krvácením do CNS [1].

Diagnóza je stanovena na podkladě klinického obrazu, kdy většinou u dosud zdravých jedinců náhle vzniká trombocytopenie, mikroangiopatická hemolytická anémie, horečky, renální dysfunkce, bolesti břicha, bolesti na hrudi, srdeční arytmie [8].

U 70 % pacientů bývají popisovány neurologické příznaky, které vznikají v důsledku poruch mikrocirkulace a následných metabolických poruch, v těžších případech pocházejí z krvácení do centrálního nervového systému při trombocytopenii. Příznaky obvykle fluktuují a trvají méně než 48 hodin. Patří mezi ně bolesti hlavy, zmatenost, psychomotorický neklid, fokální senzomotorické projevy, křeče, kóma, epileptické záchvaty, nonkonvulzivní status epilepticus [1,8].

Na MR mozku je charakteristicky popisována reverzibilní leukoencefalopatie v posteriorních oblastech. Nález na CT mozku má určitý prognostický význam: u pacientů s normálním nálezem CT mozku při vzniku příznaků se dá předpokládat plná úprava neurologické symptomatiky, naproti tomu u pacientů s abnormálním vstupním CT nálezem v oblasti mozku 80 % pacientů umírá nebo se zotavuje s těžkým neurologickým deficitem. Při likvorovém vyšetření bývá normální cytologický nález se zvýšenou bílkovinou [1,9].

Vzhledem k pestrému klinickému obrazu je důležité toto onemocnění zvažovat v rámci diferenciální diagnostiky. V literatuře je popisován případ ženy, jejíž klinické potíže v průběhu chronické TTP odpovídaly několika klinickým jednotkám: roztroušené skleróze, Raynaudovu syndromu, HELLP syndromu [10].

Mezi základní léčebné postupy u TTP patří plazmaferéza, podávání IVIG, kortikoidů, čerstvě zmražené plazmy, léčba cytostatiky.

Závěr

Trombotická trombocytopenická purpura je charakterizována pentádou příznaků, mezi které patří trombocytopenie, mikroangiopatická hemolytická anémie, ledvinné dysfunkce, horečka, neurologické příznaky. Je důležité na toto onemocnění myslet, protože nerozpoznané a neléčené často končí smrtelně. Může být vzácnou komplikací léčby některých autoimunitních onemocnění imunomodulačními preparáty.

Literatura

1. Casilda M. Balmareda: Thrombotic Thrombocytopenic Purpura, Haematologic and Related Diseases. In: Rolland LP (ed). Merritt's Neurology. 11th ed. Philadelphia: Lippincott Williams and Wilkins 2005: 1053–1054.
2. Zheng XL, Sadler JE. Pathogenesis of Thrombotic Microangiopathies. Annu Rev Pathol 2008; 3: 249–277.
3. Moake JL. Thrombotic thrombocytopenic purpura and the hemolytic uremic syndrome. Arch Pathol Lab Med 2002; 126(11): 1430–1433.
4. Zimrin AB. Thrombotic thrombocytopenic purpura: Going with the evidence. Crit Care Med 2006; 34(8): 2247–2248.
5. George JN. The role of ADAMTS13 in the pathogenesis of thrombotic thrombocytopenic purpura-hemolytic uremic syndrome. Clin Adv Hematol Oncol 2005; 3(8): 627–632.
6. Raanani P, Ben-Bassat I. Immune-mediated complications during interferon therapy in hematological patients. Acta Haematologica 2002; 107(3): 133–144.
7. Walther EU, Hohlfeld R. Multiple sclerosis: side effects of interferon beta therapy and their management. Neurology 1999; 53(8): 1622–1627.
8. Yarranton H, Machin SJ. An update on the pathogenesis and management of acquired thrombotic thrombocytopenic purpura. Curr Opin Neurol 2003; 16(3): 367–373.
9. Cataland SR, Wu HM. Immunotherapy for thrombotic thrombocytopenic purpura. Curr Opin Hematol 2005; 12(5): 359–363.
10. Fearing MK, Spar MD, Kahn MJ. Chronic thrombotic thrombocytopenic purpura masquerading as other disease entities. J La State Med Soc 1998; 150(1): 29–31.