proLékaře.cz | 20.5.2024

Izolovaná sfenoidální sinusitida – možná příčina bolestí hlavy a závažných komplikací

Isolated Sphenoid Sinusitis – Possible Cause of Headache and Severe Complications

Souhrn

Izolovaná sfenoiditida není příliš časté onemocnění. Jeho výskyt se uvádí mezi 1–2,7 % všech sinusitid. Vzhledem k anatomickým strukturám sousedícím bezprostředně s klínovou dutinou představuje zánětlivé postižení tohoto sinu hrozbu závažných komplikací, které mohou vést k těžkému zdravotnímu postižení či dokonce být smrtelné. Kritéria International Headache Society jednoznačně definují bolest hlavy, kterou lze připisovat rinosinusitidě. Izolovaná sfenoidální sinusitida však představuje onemocnění, které se těmto kritériím poněkud vymyká a jeho nejtypičtějším příznakem je právě bolest hlavy. Prezentujeme retrospektivní analýzu šesti pacientů s izolovaným inflamatorním procesem klínové dutiny léčených na ORL klinice FNKV v posledních čtyřech letech.

Abstract

Isolated sphenoid sinusitis is rather a rare disease; its incidence is reported to be between 1–2.7% of all cases of sinusitis. Inflammatory involvement of the anatomical structures immediately adjacent to the sphenoid sinus represents a risk of serious complications that can lead to serious disability or even death. The International Headache Society's criteria clearly define headache that might be attributed to rhinosinusitis. However, the isolated sphenoid sinusitis stands somewhat out of the criteria and headache is its most typical symptom. We present a retrospective analysis of six patients with an isolated inflammatory process of the sphenoid sinus treated at the ENT Clinic, University Hospital Kralovske Vinohrady over the last four years.

P. Schalek[1], A. Hahn[1], P. Kalvach[2]

3. LF UK a FN Královské Vinohrady, Praha:
[1] ORL klinika
[2] Neurologická klinika

✉ MUDr. Petr Schalek, Ph.D.
ORL klinika
3. LF UK a FN Královské Vinohrady
Šrobárova 50
100 34 Praha 10
e-mail: schalek@fnkv.cz

Přijato k recenzi: 8. 12. 2011
Přijato do tisku: 23. 1. 2012

Klíčová slova

klínová dutina – rinosinusitida – bolest hlavy – migréna

Key words

sphenoid sinus – rhinosinusitis – headache – migraine

Úvod

Izolovaná sfenoiditida není příliš časté onemocnění. Jeho výskyt se uvádí mezi 1–2,7 % všech sinusitid [1,2]. Vzhledem k anatomickým strukturám sousedícím bezprostředně s klínovou dutinou (kavernózní sinus, hlavové nervy, vnitřní krkavice, intrakranium, očnice) představuje zánětlivé postižení tohoto sinu hrozbu závažných komplikací, které mohou vést k těžkému zdravotnímu postižení či dokonce být smrtelné. Lew et al v roce 1983 uvádějí mortalitu akutní sfenoiditidy dokonce 27 % [3]. První projevy izolovaného zánětu klínové dutiny jsou většinou nespecifické – zejména cefalea [1,2,4]. To může vést k prodlevě a k rozvoji neurologických či očních komplikací. Rinologická symptomatologie, typická pro sinusitidy ostatních paranazálních dutin (nosní kongesce, rinorea, postnazální sekrece, porucha čichu), je nevýrazná nebo dokonce může zcela chybět. Ve většině případů je toto onemocnění diagnostikováno až na základě zobrazovacího vyšetření, indikovaného pro neztišitelné bolesti hlavy nebo neurologickou či oftalmologickou symptomatiku jako známku hrozící komplikace [4].

Vlastní pozorování

Retrospektivní analýza šesti pacientů s izolovaným inflamatorním procesem klínové dutiny léčených na ORL klinice FNKV v poslední čtyřech letech. U všech nemocných byla provedena anamnéza zaměřená zejména na trvání a charakter příznaků, klinické vyšetření a rinoendoskopie. Vlastní onemocnění bylo deteko-

proLékaře.cz | 20.5.2024

váno pomocí zobrazovacího vyšetření CT a/nebo MR.

Soubor tvoří dvě ženy a čtyři muži, z toho dva pacienti byli dětského věku. Průměrný věk byl 33,5 roku (12–61 let).

Dominujícím příznakem u všech nemocných byla cefalea, kterou nemocní udávali v různých lokalizacích. U jednoho pacienta se po několikaměsíčních bolestech hlavy rozvinula diplopie způsobená parézou n. oculomotorius. Pouze u jedné nemocné byly přítomny navíc specifické rinologické symptomy – nosní kongesce a zejména postnazální sekrece. Endoskopický nález byl u pěti nemocných zcela normální, bez známek otoku, hyperplastické sliznice či patologické sekrece v oblasti sfenoetmoidálního recesu. Pouze u nemocné s aspergilomem byl patrný otok a mukopurulentní sekrece v oblasti sfenoetmoidálního recesu.

Tři pacienti byli léčeni pouze konzervativně – antibiotiky (2krát parenterálně), intranazálními kortikosteroidy, dekongescenčními nosními kapkami a minerálními sprškami. U ostatních bylo nutno přistoupit k chirurgickému řešení, které představovala funkční endonazální chirurgie (FES) – sfenoidotomie a sanace postižených dutin. U dvou operovaných byl volen transnazální, paraseptální endoskopický přístup, u jednoho pacienta byla z důvodů anatomických poměrů provedena endoskopická, transetmoidální sfenoidotomie. Všichni operovaní nemocní byli dospělí. Peroperační nález u dvou nemocných byla hyperplastická sliznice a retence sekretu, u jedné nemocné histologicky ověřený nález neinvazivní mykotické sinusitidy (aspergilom, fungus ball – dutina je při tomto zánětu vyplněna mykotickými hmotami, sliznice dutiny je postižena inflamatorním procesem, mykotické mikroorganizmy však nejeví známky slizniční invaze).

Příznaky kompletně vymizely u pěti nemocných. U pacienta s parézou n. oculomotorius vymizela po operaci cefalea, avšak porucha hybnosti bulbu trvá šest měsíců po výkonu.

Sumarizace všech pacientů je uvedena v tab. 1.

Tab. 1. Souhrn nemocných.

Pacient	Věk	Pohlaví	Trvání sympt.	Cefalea	Další symptomy	Léčba
1	22	Ž	6 týdnů	T, vertex	kongesce, sekrece	K, FES
2	14	M	3 týdny	vertex	nauzea	K
3	12	M	2 měsíce	difuzní	ne	K
4	61	M	4 měsíce	F, occ.	paréza n. III	K, FES
5	58	M	5 měsíců	retrobulb.	ne	K, FES
6	34	Ž	2 měsíce	T, F, vertex	ne	K

T – temporální, F – frontální, occ. – okcipitální, K – konzervativní léčba, FES – funkční endonazální chirurgie

Tab. 2. Kritéria IHS pro sinogenní cefaleu [7].

Kategorie	Kritérium
A	frontální cefalea spojená s bolestí nejméně jedné části obličeje, uší nebo zubů a naplňující kritéria C a D
B	klinické, rinoendoskopické,CT a/nebo MR a/nebo laboratorní známky akutní RhS či akutní exacerbace CRhS
C	cefalea a faciální bolest se rozvíjí současně s nástupem akutní exacerbace RhS
D	cefalea a/nebo bolest v obličeji se upraví do 7 dní po zklidnění nebo úspěšné léčbě RhS

RhS – rinosinusitida, CRhS – chronická rinosinusitida

Diskuze

V současné době se většina odborníků shoduje, že bolest hlavy vyvolaná rinosinusitidou není příliš častá [5,6]. Revidovaná klasifikace vydaná International Headache Society (IHS) z roku 2004 udává, že bolest hlavy u sinusitidy je spojena pouze s akutní formou zánětu či akutní exacerbací chronické rinosinusitidy. Aby mohla být cefalea připsána na vrub akutní sinusitidě, musí podle výše uvedené klasifikace splňovat kritéria uvedená v tab. 2 [7]. Podle konsenzu IHS část případů diagnostikovaných lékaři primární péče nebo dokonce samotnými pacienty jako „sinogenní bolest hlavy" splňuje kritéria IHS pro migrénu bez aury, což je ve shodě s výsledky recentních studií [8,9]. Zavádějící může být rovněž fakt, že spontánní odeznění atak migrény může někdy být mylně připisováno pozitivnímu efektu antibiotické léčby nasazené pro domnělou rinosinusitidu.

Budeme-li sledovat výše uvedená kritéria pro sinogenní bolest hlavy, je zřejmé, že izolovaná sfenoiditida vykazuje jisté odlišnosti od zánětů ostatních paranazálních dutin.

V klinickém obraze mohou ostatní příznaky, typické pro rinosinusitidy (purulentní sekrece, nosní kongesce a porucha čichu), zcela chybět [10]. Rovněž respirační infekt, se kterým se u nemocných s akutními rinosinusitidami setkáváme v předchorobí, může chybět, což otevírá otázku vlastního patofyziologického mechanizmu vzniku izolovaného zánětu klínové dutiny [2].

Klinický či endoskopický nález u sfenoiditidy nemusí vykazovat známky rinosinusitidy – tj. ne vždy je přítomna purulentní sekrece či otok v oblasti sfenoetmoidálního recesu [1,10,11]. V našem souboru byla patrna purulentní sekrece v době diagnózy pouze u nemocné s aspergilomem.

Je zřejmé, že bolest hlavy u izolovaného zánětu klínové dutiny může trvat déle než 12 týdnů, což je dokumentem EPOS [12] uznávaná hranice mezi akutním a chronickým zánětem. V našem souboru byli dva nemocní s cefalou trvající déle než tři měsíce. Obtíže u obou vymizely až po chirurgické léčbě.

Výše uvedené skutečnosti jsou tedy v rozporu s kritériem IHS, které uvádí, že sinogenní cefalea se vyvíjí současně s nástupem a trváním akutní rinosinusitidy.

Kraniofaciální bolest je obvykle prvním a nejčastějším příznakem izolované sfenoiditidy. Lokalizace a charakter bolestí hlavy jsou u tohoto onemocnění nespecifické [2,10,11]. Relativně častá lokalizace je v oblasti vertexu a retrobulbárně,

proLékaře.cz | 20.5.2024

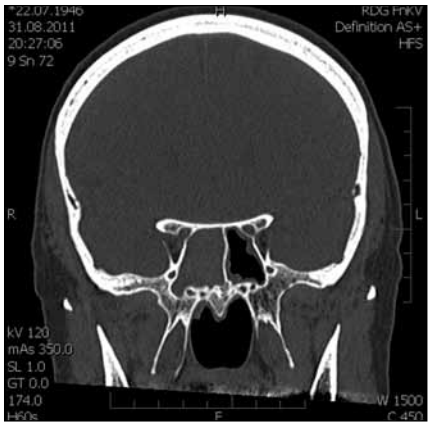

Obr. 1. CT v koronární projekci – pravostranná izolovaná sfenoidální sinusitida.

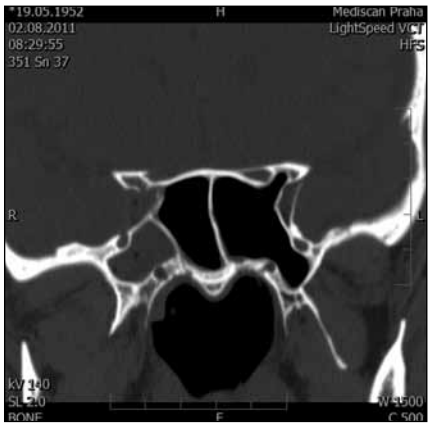

Obr. 2. Částečně septovaná klínová dutina vpravo. Zánětlivý proces v nedostatečně drenovaném oddíle dutiny se projevoval těžkými retrobulbárními bolestmi, které odezněly po chirurgické drenáži.

nápadná je pak její intenzita a úpornost, někdy pacienti udávají dokonce nauzeu či závratě, což u ostatních rinosinusitid nebývá. Bolest se zhoršuje při pohybu, předklonu, vleže.

V diagnostice je suverénní metodou zobrazení paranazálních dutin pomocí CT či MR (obr. 1, 2). Obvykle se provede, jsou-li ostatní příčiny bolestí hlavy vyloučeny nebo s nástupem komplikací.

U nekomplikovaných zánětů je na prvním místě léčba antibiotická perorální či parenterální, kterou lze doplnit intranazálními steroidy, dekongescenčními preparáty. Vzhledem k nejčastějším kultivačním nálezům (*Streptococcus pneumoniae, Staphylococcus aureus*) [2,4] volíme obvykle amoxicilin/klavulanát, či cefalosporiny II. generace. Objeví-li se oční či neurologická symptomatologie nebo u mykotických zánětů, nemělo by být chirurgické řešení odkládáno. Lze říci, že endoskopická sfenoidotomie je v současnosti všeobecně akceptovaným přístupem [1,2,10,11].

Diferenciálně diagnosticky je nutno pomýšlet na další onemocnění postihující klínovou dutinu, jako jsou mukokéla, tumory, aneuryzma a. carotis interna a likvorová píštěl. Prosopalgie mohou být též důsledkem afekcí zubních, případně očních (glaukom). Bolest v oblasti processus zygomaticus či za orbitou připomíná též syndrom Tolosa-Huntův. Ten se často vysvětluje zánětlivým procesem fissura orbitalis superior nebo sinus cavernosus. Kromě retroorbitální bolesti se může projevovat diplopií, poklesem víčka nebo dalšími známkami okohybné parézy. Zobrazovací vyšetření musí při takových podezřeních vyloučit také meningeom, kraniofaryngeom, případně metastázu do splanchnokrania. Velmi vzácnou diferenciální diagnózu představují také granulomatózní procesy, jako např. Wegenerova granulonatóza. Experti, kteří Tolosa-Huntův syndrom klasifikují jako soubor příznaků různé etiologie, hledají pak terapii adekvátní příčině. Druzí, kteří berou syndrom jako nozologickou jednotku, aplikují většinou kortikoidy a cytostatickou terapii.

Bolest hlavy sinogenního původu není tak častá, jak je diagnostikována. Existuje řada pacientů, kteří trpí jiným než sinogenním onemocněním, a nedostává se jim často adekvátní léčby. Kritéria IHS jednoznačně definují bolest hlavy, kterou lze připisovat rinosinusitidě. Izolovaná sfenoidální sinusitida však představuje onemocnění, které se těmto kritériím poněkud vymyká, a jeho nejtypičtějším, často však jediným příznakem je právě bolest hlavy. Toto specifické onemocnění může být komplikováno postižením okolních struktur se závažnými následky, jež zejména v případě zpoždění diagnostiky a léčby mohou být fatální.

Literatura

1. Güvenç MG, Kaytaz A, Acar GO, Ada M. Current management of isolated sphenoiditis. Eur Arch Otorhinolryngol 2009; 266(7): 987–992.
2. Ruoppi P, Seppä J, Pukkila M, Nuutinen J. Isolated sphenoid sinus disease. Arch Otolaryngol Head Neck Surg 2000; 126(6): 777–781.
3. Lew D, Southwick FS, Montgomery WW, Weber AL, Baker AS. Sphenoid sinusitis. A review of 30 cases. N Engl J Med 1983; 309(19): 1149–1154.
4. Haimi-Cohen Y, Amir J, Zeharia A, Danziger Y, Ziv N, Mimouni M. Isolated sphenoidal sinusitis in children. Eur J Pediatr 1999; 158(4): 298–301.
5. Cady RK, Dodick DW, Levine HL, Schreiber CP, Eross EJ, Setzen M et al. Sinus headache: a neurology, otolaryngology, allergy and primary care consensus on diagnosis ant treatment. Mayo Clin Proc 2005; 80(7): 908–916.
6. Jones NS. Sinus headaches: avoiding over- and misdiagnosis. Expert Rev Neurother 2009; 9(4): 439–444.
7. Headache Classification Subcommitee of the International Headache Society. The International Classification of Headache Disorders: 2nd ed. Cephalgia 2004; 24 (Suppl 1): 9–160.
8. Cady RK, Schreiber CP. Sinus headache or migraine? Considerations in making differential diagnosis. Neurology 2002; 58 (Suppl 6): 10–14.
9. Foroughipour M, Sharifian SMR, Shoeibi A, Barabad NE, Bakhshaee M. Causes of headache in patients with primary diagnosis of sinus headache. Eur Arch Otorhinolaryngol 2011: 268(11):1593–1596.
10. Kwon OK, Kim KS. Headache induced by isolated sphenoid fungal sinusitis: sinus headache? J Headache Pain 2009; 10(6): 473–476.
11. Martin TJ, Smith TL, Smith MM, Loehrl TA. Evaluation and surgical management of isolated sphenoid sinus disease. Arch Otolaryngol Head Neck Surg 2002; 128(12): 1413–1419.
12. European Position Paper on Rhinosinusitis and nasal Polyps group. European Position Paper on Rhinosinusitis and nasal Polyps (EPOS). Rhinology 2007; 20 (Suppl): 1–136.