proLékaře.cz | 8.8.2025

Vzduchová embolie mozku – kazuistika

Air Embolism of the Brain – a Case Report

Souhrn

Vzduchová embolie byla popisována při neurochirurgických a kardiochirurgických operacích, při potápění nebo při porodu. Může k ní dojít v důsledku úrazu hrudníku nebo u laparoskopických operací při porušení žíly většího kalibru. V posledních letech jsme svědky exponenciálního nárůstu používání přístupů do centrálního žilního řečiště. V současné době se se vzduchovou embolií nejčastěji setkáváme při manipulaci s centrálními žilními katétry. Jde o vzácnou, ale potenciálně letální komplikaci. Na kazuistice 55leté pacientky léčené pro akutní divertikulitidu chceme seznámit s naší zkušeností s tímto stavem, který se klinicky projevil jako iktus. Autoři uvádějí preventivní kroky, jak tomuto stavu předejít.

Abstract

Air embolism was described in neurosurgery and cardiac surgery, diving or childbirth. It can develop as a result of chest injury or during laparoscopic procedures, when a larger caliber vein is injured. Recently, we have witnessed exponential increase in the use of central venous accesses. At present, air embolism is most frequently seen when central venous catheters are being handled. It is a rare but potentially lethal complication. We wish to present our experience with air embolism clinically manifested as a stroke on a case of a 55-year-old patient treated for acute diverticulitis. The authors propose preventive steps to avoid air embolism.

Autoři deklarují, že v souvislosti s předmětem studie nemají žádné komerční zájmy.
The authors declare they have no potential conflicts of interest concerning drugs, products, or services used in the study.
Redakční rada potvrzuje, že rukopis práce splnil ICMJE kritéria pro publikace zasílané do biomedicínských časopisů.
The Editorial Board declares that the manuscript met the ICMJE "uniform requirements" for biomedical papers.

I. Hanke, A. Kodýtková, I. Penka

Chirurgická klinika LF MU a FN Brno

MUDr. Ivo Hanke, Ph.D.
Chirurgická klinika
LF MU a FN Brno
Jihlavská 20
625 00 Brno
e-mail: ihanke@fnbrno.cz

Přijato k recenzi: 27. 3. 2015
Přijato do tisku: 28. 4. 2015

Klíčová slova
vzduchová embolie – centrální žilní katétr – komplikace léčby – iktus

Key words
air embolism – central venous catheter – complication of treatment – stroke

Vzduchová embolie je stav, kdy do cévního řečiště vnikne vzduch. Obvykle byla popisována při neurochirurgických a kardiochirurgických operacích, zvláště pokud byly prováděny v elevované poloze horní poloviny těla, a dále při potápění nebo při porodu. Může k ní dojít v důsledku úrazu hrudníku, především pokud postižený vyžaduje řízenou ventilaci. Můžeme se s ní setkat u laparoskopických operací, kdy dojde k porušení žíly většího kalibru. V důsledku exponenciálního nárůstu používání centrálních žilních přístupů v posledních letech se setkáváme se vzduchovou embolií nejčastěji při manipulaci s centrálními žilními katétry (Central Venous Catheter; CVK). Jde o vzácnou, ale potenciálně letální komplikaci. Může vzniknout při zavádění, manipulaci či extrakci CVK, a to tehdy, pokud je centrální žilní tlak nižší než tlak atmosférický a pokud existuje komunikace mezi vzdušným prostorem a žilním systémem [1]. Vzduchová embolie hrozí i při podávání transfuzí přetlakem v otevřeném systému nebo při výměně krevních vaků či transfuzních setů [2]. Hlavními faktory ovlivňujícími morbiditu a mortalitu jsou objem a akumulace nasátého vzduchu a poloha pacienta. Pokud vnikne antegrádně do pravostranných srdečních oddílů jen malé množství vzduchu (desítky mililitrů), pak je asymptomaticky vstřebáno. Při vniknutí vzduchu v množství stovek mililitrů dochází sledem patofyziologických mechanizmů až ke kardiovaskulárnímu selhání a v případě přítomnosti anomálního pravolevého zkratu může vést i k paradoxní embolii. Posledním případem je retrográdní průnik vzduchu do žilního systému mozku, který již v jednotkách mililitrů může vést k fatálním důsledkům [3].

proLékaře.cz | 8.8.2025

Obr. 1. CT mozku prokazující v žilním systému bublinky vzduchu.

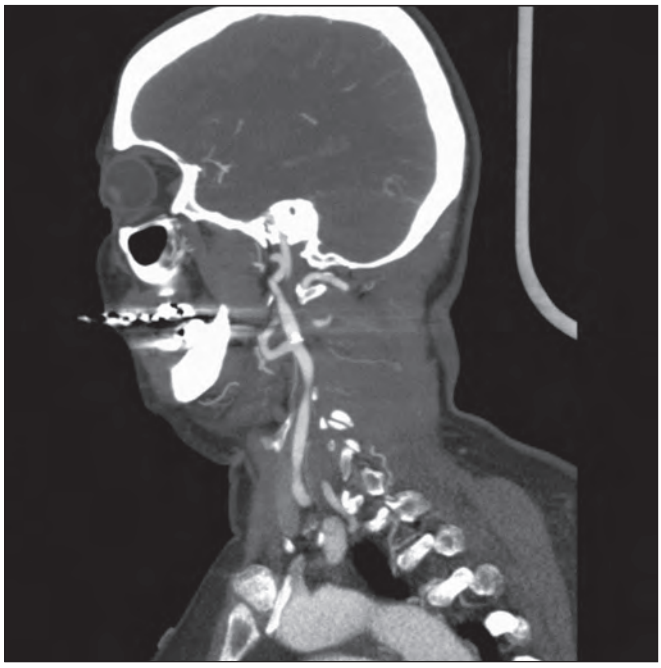

Obr. 2. CT angiografie – multiplanární rekonstrukce zobrazující extrakraniální řečiště bez přítomnosti vzduchu.

Na následující kazuistice chceme seznámit s naší zkušeností s tímto stavem. Pacientka (55 let) byla přijata na chirurgickou kliniku s primoatakou akutní divertikulitidy. Na počítačové tomografii (CT) břicha je zjištěn drobný perikolický absces velikosti do 2 cm. Pacientce jsou nasazena intravenózně širokospektrá antibiotika – potencovaný aminopenicilin, vyloučen příjem enterální stravy, postupováno konzervativně. Nemocná je hypertonička, v předchorobí podstoupila cholecystektomii, apendektomii a hysterektomii. Pro obtížné zajištění periferního žilního vstupu je 3. den hospitalizace, k umožnění infuzní a antibiotické (ATB) terapie v místním umrtvení, cestou pravé podklíčkové žíly, zaveden CVK. Postupně odeznívá zánět na tlustém střevě. Klinické potíže ustupují. Nemocná je afebrilní, oběhově stabilní. Pacientka dobře snáší zátěž stravou. Sedmý den od přijetí do nemocnice je plánována dimise. Před propuštěním je extrahován CVK na lůžku standardního pokoje. Bezprostředně po extrakci CVK náhle vzniká porucha vědomí, křeče. Pacientka udává nevolnost, pocit fučení vzduchu, poruchy vidění („Sestři, mně tady něco fouká a přestávám vás vidět"). Nemocná upadá do bezvědomí, má tonické křeče, pěnu u úst, mydriázu oboustranně, bez nystagmu. Oběhově krevní tlak je 140/90, P 100/min, SpO_2 90%. Pro zvládnutí křečí aplikován benzodiazepin 10 mg nitrosvalově, celkem 2×, bez efektu. Postupně hyposaturuje na 85 %, pulzace přechodně narůstají na 138, ale následně postupně klesají …90…57/min. Pacientka napojena na kyslík maskou 4 l/min. Hodnoty saturace se pomalu normalizují.

Neurolog konstatuje centrální kvadruparézu s dekortikační rigiditou. Příčina stavu je pravděpodobně na cévním podkladu v oblasti a. basilaris.

Za asistence anesteziologického týmu realizováno akutně CT mozku, prokázány vzduchové bublinky paraselárně v kavernózním sinu a v oblasti konfluens sinuum (obr. 1).

Vzhledem k přetrvávající poruše vědomí a hraniční spontánní ventilaci je nemocná předána na kliniku anestezie a resuscitace k resuscitační péči a tam je sedována, intubována, napojena na umělou plicní ventilaci.

Žilní vstup zajištěn cestou podklíčkové žíly vlevo. Transtorakální echokardiografie neprokazuje defekt mezisíňového ani komorového septa. Přechodně je nutná oběhová podpora vazopresory.

Kontrolní CT za 48 hod prokazuje mozkový edém a regresi denzit vzduchu, CT-AG extra- a intrakraniálního řečiště prokazuje zvyklé arteriální zásobení, nejsou známky uzávěrů, bez prokazatelných spazmů. Bublinky vzduchu jsou mimo tepenné řečiště (obr. 2,3).

Osmý den po epizodě dochází ke stabilizaci oběhu a ventilace, zahájen weaning od ventilační podpory. Porucha vědomí po 24 hod od vysazení sedace trvá. Kontrolní CT mozku prokazuje vymizení drobných bublinek, mozkový edém (obr. 4).

Pokračujeme v antiedematózní terapii osmotickým diuretikem Manitol 20% 125 ml á 6 hod. Postupně dochází ke zlepšování stavu vědomí. Desátý den je nemocná extubována. Přetrvává pravostranná hemiparéza, intermitentní dezorientace. Neurolog konstatuje pravostrannou hemiparézu akcentovanou kořenově do těžšího stupně, levá horní končetina bez parézy, dolní končetiny bez pyramidových iritačních jevů, nestabilita levé dolní končetiny. Nález se ve srovnání s předchozím vyšetřením podstatně zlepšil.

Čtrnáctý den je oběhově sklon k hypertenzi korigován Enalaprilem 30 mg ve třech denních dávkách enterálně, ventilace spontánní, dostatečná, břicho bez patologického nálezu, obnoven příjem per os. Pacientka ve stabilizovaném stavu předána na jednotku intenzivní péče chirurgické kliniky. Je při vědomí, intermitentně hypoaktivně delirantní, paréza pravé horní končetiny se upravuje.

Patnáctý den je pacientka přeložena na standardní oddělení, je plně orientovaná, neurologicky bez lateralizace, subj. pocit těžší pravé horní končetiny.

Sedmnáctý den je nemocná schopna dimise z hospitalizace v celkově dobrém stavu.

Při ambulantní kontrole týden po propuštění se nemocná subjektivně cítí unavená, jinak je stav dobrý bez neurologického výpadku.

proLékaře.cz | 8.8.2025

Obr. 3. CT angiografie – multiplanární rekonstrukce zobrazující intrakraniální řečiště bez přítomnosti vzduchu.

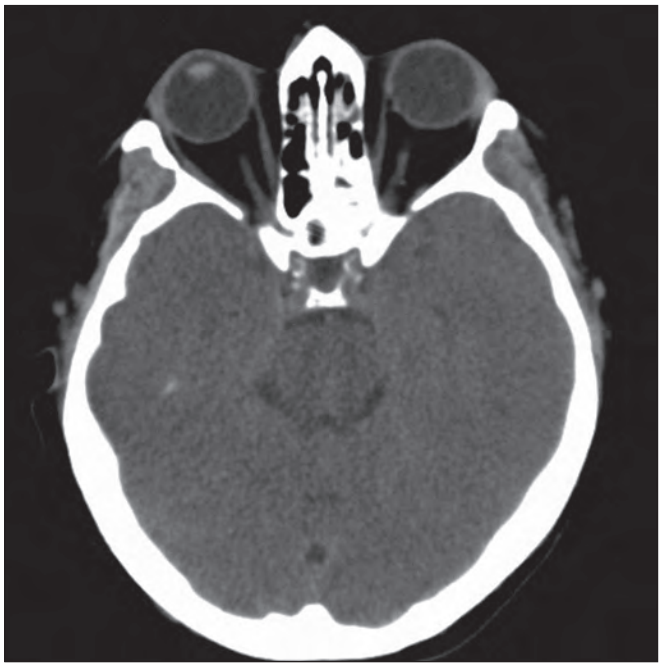

Obr. 4. Mozkový edém bez přítomnosti vzduchu.

V průběhu následujícího kalendářního roku je pacientka se stabilním neurologickým nálezem bez jakýchkoli s normálním neurotopickým nálezem.

Diskuze

Ke vzduchové embolii často dochází v případě, kdy se katétr zavádí v poloze v polosedě u nemocných s levokomorovým selháváním, kteří nevydrží ležet, popřípadě u nemocných s nízkým centrálním žilním tlakem. Prevencí této komplikace je provádět katetrizace v Trendelenburgově poloze a nenechávat punkční systém otevřený do okolního atmosférického vzduchu. Největší riziko nasátí vzduchu do centrálního žilního systému je na vrcholu inspiria. Citliví a rozrušení nemocní hyperventilují, proto je třeba je před výkonem uklidnit, vysvětlit jim postup a vyzvat je, aby dýchali klidně [4].

Se vzduchovou embolií se častěji setkáváme po odstranění centrálního katétru o velmi širokém průměru, který byl zaveden dlouhou dobu. Katétr vytvoří vazivově zpevněný kanál, který se vlivem tlaku okolních tkání neuzavře a přes perzistující kanálek je při nízkém žilním tlaku na vrcholu inspiria nasáván vzduch i přes obvaz [5].

Vzduchová embolie může nastat při neopatrné manipulaci s kanylou, není-li zajištěn uzávěr vstupu, případně při samovolném rozpojení kanyly a linky. Může k ní dojít i při neopatrné manipulaci s infuzemi či transfuzemi. Riziko nasátí vzduchu je největší, jestliže pacient navíc sedí nebo stojí. Nebezpečí je naopak minimalizováno, když pacient leží s končetinami ve zvýšené poloze. Podle množství proniklého vzduchu se projevy embolie různí [6].

V literatuře je udáván výskyt u pacientů při zavádění CVK v rozmezí od 0,2 do 1 %. Následný průběh bývá fatální, pokud množství nasátého vzduchu je větší než 50 ml [1].

V intervenční radiologii uvádějí incidenci žilní vzduchové embolizace během zavádění a odstraňování CVK navzdory užití optimální polohy pacienta a techniky manipulace u 0,13 % [7]. Incidence masivní vzduchové embolie u srdečních revaskularizačních operací se pohybuje mezi 0,003 a 0,007 %, s nepříznivým průběhem v 50 %. Výskyt vzduchové embolie při zavádění CVK založený na kazuistických sděleních se pohybuje v rozmezí od 1 na 47 až k 1 na 3 000 [3].

K proniknutí vzduchu do kardiovaskulárního systému dochází při zavádění či proplachování sheathů a katétrů v levé síni relativně často. Embolie může probíhat bez klinického korelátu, pokud je v malém množství a vstřebá se v plicním řečišti. Pokud vzduch vcestuje do pravé koronární tepny (její odstup je u ležícího pacienta v ascendentní aortě umístěn nejvýše), manifestuje se jako přechodná ischemie spodní stěny s elevacemi úseku ST ve svodech II, III, aVF, která do několika minut spontánně ustoupí. Specifická léčba obvykle není nutná. Mezi preventivní opatření patří opakovaný či kontinuální proplach zavaděčů a pečlivé odstranění všech vzduchových bublin. Pokud prokážeme během zákroku přítomnost vzduchu v srdečních oddílech je nejefektnější katrem vzduchu ihned odsát a pacienta napolohovat na levý bok, aby vzduch neměl tendenci pronikat do koronárních cév [8].

V gynekologické praxi se můžeme setkat s průnikem vzduchových bublin do systémového nebo plicního oběhu při vedení porodu císařským řezem, vtlačením vzduchu do děložních žil.

Může ovšem vzniknout i při spontánním porodu, a to ve 2. době porodní. Klinický obraz vzduchové embolie do plicního řečiště je charakterizován náhle vzniklou dušností, bronchospastickými poslechovými fenomény.

Průnik vzduchu do systémového oběhu může způsobit cévní mozkovou příhodu, při postižení koronárních cév vznik anginózní bolesti se změnami na EKG. Při průniku objemu vzduchu nad 100 ml může nastat srdeční zástava [9].

V léčbě vzduchové embolie se uplatňuje, v institucích, kde je dostupný, pobyt v hyperbarické komoře. Mechanizmus přínosu hyperbarické komory je vysvětlován díky redukci velikosti vzduchových bublin a sekundárnímu urychlení resorpce dusíku a zvýše-

proLékaře.cz | 8.8.2025

nému obsahu kyslíku v krvi. Optimální doba k zahájení léčby v hyperbarické komoře se pohybuje do šesti hodin od vzniku. Při masivních embolizacích do arteriálního řečiště mozku působících těžké ischemické změny je však přínos této léčby minimální [10].

Závěr

Vzduchová embolie je výjimečná, ale potenciálně letální komplikace, se kterou se v současné době setkáváme nejčastěji při zavádění, manipulaci či extrakci CVK, a to tehdy, pokud je centrální žilní tlak nižší než tlak atmosférický. Chtěli bychom zdůraznit nutnost dodržování preventivních opatření, která sníží pravděpodobnost jejího vzniku. Manipulace s CVK provádět vleže nebo v Trendelenburgově poloze. Pacienty před zaváděním vždy adekvátně poučit a uklidnit.

Na uvedeném případu jsme chtěli upozornit na důležitost pomýšlet na tuto vzácnou, avšak závažnou komplikaci, se kterou se můžeme setkat i na standardních odděleních nemocnic. Pokud je včas rozpoznána, správnými terapeutickými opatřeními můžeme předejít následnému fatálnímu průběhu.

Literatura

1. Gordy S, Rowell S. Vascular air embolism. Int J Crit Illn Inj Sci 2013; 3(1): 73–76.
2. Galuszková D. Rizika krevních transfúzí. Interní Med 2007; 9(11): 495–498.
3. Mirski MA, Lele AV, Fitzsimmons L, Toung TJ. Diagnosis and treatment of vascular air embolism. Anesthesiology 2007; 106(1): 164–177.
4. Zong Y. Cerebral air embolism after central venous catheter removal: a case report and literature review. J Anesth Crit Care Open Access 2014; 1(2): 00006.
5. Brockmeyer J, Simon T, Seery J, Johnson E, Armstrong P. Cerebral air embolism following removal of central venous catether. Mil Med 2009; 174(8): 878–881.
6. Havel E, Zadák Z. Intenzivní medicína na principech vnitřního lékařství. 1. vyd. Praha: Grada 2007: 55–56.
7. Yeddula K, Ahmad I, Mohammed SH, Hedgire S, Venkatesh V, Abbara S et al. Paradoxical air embolism following contrast material injection through power injectors in patients with a patent foramen ovale. Int J Cardiovasc Imaging 2012; 28(8): 2085–2090.
8. Peichl P. Komplikace ablace fibrilace síní. Interv Akut Kardiol 2008; 7(6): 226–229.
9. Dostálová Z, Gerychová R. Rizika těhotenství a porodu. Interní Med 2008; 10(9): 418–421.
10. Blanc P, Boussuges A, Henriette K, Sainty JM, Deleflie M. Iatrogenic cerebral air embolism: importance of an early hyperbaric oxygenation. Intensive Care Med 2002; 28(5): 28559–28563.