

# Endoskopická exstirpace koloidní cysty III. mozkové komory

## Extirpation of Colloid Cyst by an Endoscopic Approach

### Souhrn

Autoři vyhodnotili výsledky exstirpace koloidní cysty endoskopickým přístupem. Soubor tvořilo 11 po sobě jdoucích pacientů operovaných pomocí rigidního endoskopu s dosažením radikální resekce a nutností pouze jedné konverze na otevřený mikrochirurgický transkortikální přístup. Indikace operačního přístupu byla vždy prováděna individuálně na podkladě předoperačního zobrazení a zkušeností autorů se snahou o minimalizaci pooperační morbidit. Vyšší věk a asociace hydrocefalu se zdají být významnějšími rizikovými faktory pro pooperační psychické změny než samotný operační přístup. Autoři se zamýšlejí nad limity a technickými možnostmi endoskopického přístupu léčby s důrazem na individuální předoperační rozvahu dle MR zobrazení, charakteru obsahu cysty a dalších aspektů.

### Abstract

The authors assessed the results of colloid cyst extirpation by an endoscopic approach. The sample consisted of eleven consecutive patients with a rigid endoscope surgery achieving radical resection and requiring one conversion to open microsurgical transcortical access only. The surgical approach was always indicated individually based on preoperative imaging and experience of the authors and with an effort to minimize postoperative morbidity. Increasing age and concurrent hydrocephalus seem to be more important risk factors for postoperative psychological changes than the actual surgical approach. The authors reflect on the limits and technical potential of endoscopic treatment approach and emphasize the need for individualized approach based on preoperative MRI imaging, the content of the cysts and other aspects.

**Autoři deklarují, že v souvislosti s předmětem studie nemají žádné komerční zájmy.**

The authors declare they have no potential conflicts of interest concerning drugs, products, or services used in the study.

**Redakční rada potvrzuje, že rukopis práce splnil ICMJE kritéria pro publikace zasílané do biomedicínských časopisů.**

The Editorial Board declares that the manuscript met the ICMJE "uniform requirements" for biomedical papers.

**D. Krahulík, M. Vaverka,  
L. Hrabálek, M. Halaj, M. Hampl**

Neurochirurgická klinika  
LF UP a FN Olomouc



**doc. MUDr. David Krahulík, Ph.D.**  
Neurochirurgická klinika  
LF UP a FN Olomouc  
I. P. Pavlova 6  
775 20 Olomouc  
e-mail: david.krahulik@fnol.cz

Přijato k recenzi: 29. 9. 2016  
Přijato do tisku: 18. 10. 2016

### Klíčová slova

koloidní cysta – hydrocefalus – endoskopická exstirpace

### Key words

colloid cyst – hydrocephalus – endoscopic extirpation

### Úvod

Koloidní cysty jsou intrakraniální léze vyskytující se v 0,5–2 % případů všech intrakraniálních tumorů a v 15 % všech komorových afekcí. Jejich nejčastější lokalizace je v přední části III. mozkové komory v blízkosti foramen Monroe. Většina cyst se klinicky manifestuje u pacientů mezi 30. a 40. rokem života. Přestože se téměř výhradně vyskytují v komorovém systému, byly popsány i vzácné lokalizace v mozkových a mozečkových hemisférách, v kavernózním splavu a dalších [1–3].

Koloidní cysty dle posledních studií vznikají přímo z endodermy a ne z neuroepitelu, jak bylo předpokládáno dříve [4]. Histologicky se skládají ze zevní tenké fibrózní kapsuly vystlané vnitřním epitelem tvořeným nejčastěji jednou vrstvou mucinózních buněk.

Cysty mohou zůstat po dlouhou dobu klinicky němé nebo způsobují řadu neu-

rologických příznaků. Cysty mohou zůstat po dlouhou dobu klinicky němé nebo způsobují řadu neu-

**Tab. 1. Hodnocení neuropsychologického vyšetření – Intelekt (WAIS-III), paměť (WMS-III).**

0	bez poruchy při neuropsychologickém vyšetření
I	lehká porucha při neuropsychologickém vyšetření
II	střední porucha při neuropsychologickém vyšetření
III	těžká porucha při neuropsychologickém vyšetření

**Tab. 2. Hodnocení radikality resekce koloidní cysty dle Barrow Neurological Institute.**

Grade I	žádné reziduum peroperačně nebo při kontrolním zobrazení
Grade II	drobné reziduum peroperačně bez nálezu na kontrolním zobrazení
Grade III	reziduum pooperačně i viditelné při kontrolním zobrazení
Grade IV	odstranění pouze obsahu cysty, nebo žádné odstranění

**Tab. 3. Výsledky operací.**

Pac.	Věk	Pohlaví	Velikost	Hydrocefalus	Operační přístup	Radikalita resekce	Neuropsychologické vyšetření
1	34	Ž	15 × 18	A	E	I	0
2	66	M	14 × 20	A	E	I	II
3	61	M	11 × 9	N	E	I	I
4	55	Ž	10 × 8	N	E	I	0
5	42	M	15 × 17	A	E	I	I
6	46	Ž	9 × 6	N	E	I	0
7	37	Ž	8 × 9	N	E	I	0
8	56	Ž	12 × 14	N	E	II	0
9	43	M	11 × 12	A	E	II	I
10	38	Ž	7 × 9	N	E	I	0
11	49	Ž	14 × 17	N	E + M	I	0

Pac. – pacient, chronologické pořadí, věk – věk v době operace, M – muž, Ž – žena, velikost – rozměry koloidní cysty v mm, A – ano, N – ne, E – endoskopický, M – mikroskopický, Neuropsychologické vyšetření – radikalita resekce dle Barrow Institute.

rologických příznaků od bolestí hlavy přes nauzeu, zvracení až po oslabení dolních končetin, ztrátu kontinence a demenci v případě obstrukčního hydrocefalu [5]. Vzhledem k povaze léze a její lokalizaci může velmi vzácně dojít i k akutnímu zvýšení intrakraniálního tlaku s fatálním následkem [6].

Základní zobrazovací metody jsou CT vyšetření a magnetická rezonance (MR). CT zobrazí cystu ve III. komoře jako oválný útvar různé denzity, bez syčení po podání kontrastní látky. MR je suverénní dia-

gnostická metoda. Intenzita signálu může kolísat, ale nejčastěji se v T1 váženém obraze koloidní cysta prezentuje jako hypersignální a v T2 váženém obraze jako hyposignální útvar [7]. Takto se zobrazila i u většiny našich pacientů (9 z 11).

Přístup k terapii pacientů s koloidní cystou může být různý, ale vzhledem ke statistickému až 10% riziku akutního zhoršení je neurochirurgická léčba indikována u všech větších lézí (více jak 9 mm v průměru), u symptomatických pacientů nebo

při přítomném hydrocefalu [8,9]. Sledování je vyhrazeno pouze pro velmi malé asymptomatické cysty. Tradiční operační přístup je z kraniotomie a exstirpace trankalózní nebo transkortikální cestou. V současné době se k odstranění cysty stále více používá endoskopický přístup, vzhledem k minimální perioperační morbiditě [9].

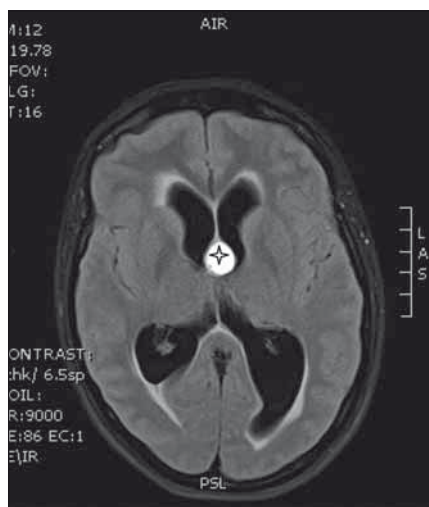
Cílem tohoto sdělení je vyhodnotit soubor endoskopicky odstraněných koloidních cyst. Tento přístup má ve zkušených rukou minimální morbiditu a vysokou radikalitu, ačkoliv kratší doba našeho sledování může vysoké procento radikality v budoucnu snížit.

## Materiál a metodika

Retrospektivně jsme hodnotili výsledky operací koloidní cysty III. mozkové komory endoskopickou technikou. Pacienti byli operováni v letech 2013–2016 a minimální doba sledování byla 6 měsíců. Soubor tvořilo 11 pacientů. Průměrný věk byl 48 (31–70) roků, z toho byli čtyři muži a sedm žen. Pacienti byli vyšetřeni klinicky, velikost cysty a charakter jejího obsahu byly hodnoceny dle MR, případně CT vyšetření. Ve všech případech jsme zvažovali individuálně operační přístup a technické provedení operace dle velikosti cysty, jejího uložení a předpokládaného obsahu cysty.

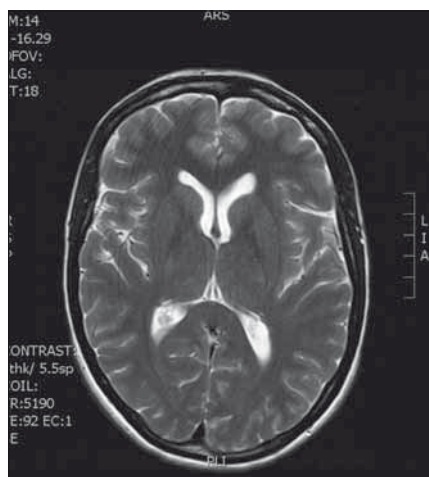
## Operace

Všichni pacienti byli operováni v celkové anestezii v poloze na zádech s hlavou fixovanou v tříbodové Mayfieldově svorce s využitím navigačního systému k určení optimální trajektorie pro zavedení endoskopu. Preferován byl pravostranný frontální přístup, levostranná trajektorie byla vybrána při asymetrii komor nebo lokalizaci cysty více v levostranném foramen Monroe. Po provedení mini-kraniotomie a durotomie byla provedena punkce postranní komory a navigovaně zaveden rigidní endoskop firmy Aesculap s 30stupňovou optikou. Po přehlédnutí anatomických poměrů byl další postup modifikován dle velikosti cysty, její adhezí k plexu a ke stropu III. komory a také dle obsahu cysty. Resekce cysty byla prováděna bimanuální technikou za použití rigidních a flexibilních nástrojů. Endoskop během operace přidržuje asistent, alternativou je využití rigidního držáku. Menší cysty byly uvolněny a po koagulaci ostře odděleny a resekovány v celku. U větších cyst bylo provedeno zmenšení cysty odsátím obsahu s následným vytažením cysty do postranní komory. Následovalo oddělení od chorioideálního



**Obr. 1. MR vyšetření koloidní cysty (\*) s aktivním hydrocefalem.**

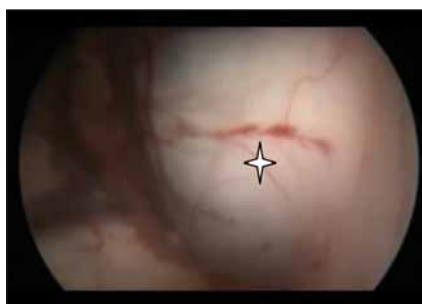Fig. 1. MRI of a colloid cyst (\*) with active hydrocephalus.



**Obr. 3. MR vyšetření 6 měsíců po operaci bez rezidua cysty s ústupem hydrocefalu.**

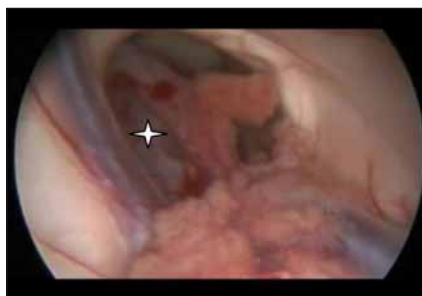Fig. 3. Follow-up MRI 6 month after a surgery with no residual colloid cyst and no hydrocephalus.

plexu za kombinace lehké trakce, koagulace a ostré disekce. Po výkonu byla zavedena pojistná zevní komorová drenáž na 1–3 dny. V prezentovaném malém souboru byla nutná jedna konverze na otevřený mikrochirurgický přístup transkortikálně s rozšířením původní punkční kortikotomie. Koloidní cystu v tomto případě nebylo možné přes foramen Monroe bezpečně zachytit a manipulační prostor endoskopu nedovolil její exstirpaci. Mikrochirurgicky za cenu rozšíření kortikotomie byla pak provedena exstirpace cysty. V prezentovaném



**Obr. 2. Peroperační endoskopický obraz vyklenující se cysty (\*) přes foramen Monroe do postranní komory.**

Fig. 2. Endoscopic view of the colloid cyst (\*) bulging into the lateral ventricle via the foramen of Monroe.



**Obr. 4. Peroperační zobrazení uložení cysty (\*) pomocí endoskopu.**

Fig. 4. Endoscopic view of the colloid cyst (\*).

souboru nebyla zaznamenána žádná závažnější komplikace, která by si vyžádala prodloužení pobytu v nemocnici nebo revizní operaci. Kontrolní zobrazení a neuropsychologické vyšetření pro zhodnocení případné poruchy mnestických funkcí bylo vždy provedeno 6 měsíců po operaci (tab. 1). Nález na MR byl hodnocen dle stupně radikality resektace podle Barrowova institutu (tab. 2).

Příklady operačního řešení jsou demonstrovány na následujících třech kazuistikách.

### Výsledky

Výsledky souboru, dosaženou radikalitu a neuropsychologické vyšetření shrnuje tab. 3. Poruchy paměti a intelektu ovlivnila, kromě operačního přístupu, také přítomnost hydrocefalu a věk pacientů, kdy při vyšším věku a asociaci s hydrocefalem byly výsledky horší (tab. 3).

### Kazuistika 1

Žena ve věku 36 let byla přivezena ve večerních hodinách do nemocnice pro zhoršující se bolesti hlavy a zvracení. Neurologické vyšetření prokázalo zpomalené psychomoto-

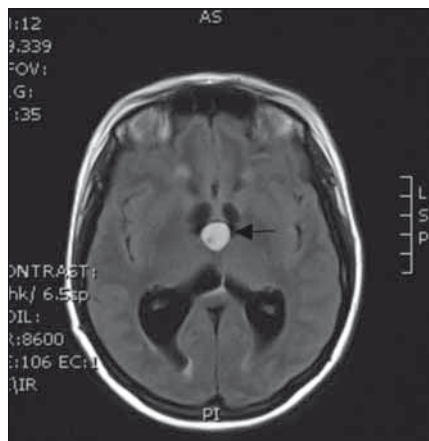
rické tempo, bez abnormit na končetinách. Provedeno bylo CT a následně MR zobrazení (obr. 1) s nálezem aktivního hydrocefalu způsobeného koloidní cystou obturující foramen Monroe. Pacientku jsme zajistili zevní komorovou drenáží a následující den operovali endoskopicky z pravostranného přístupu (obr. 2). Po punkci cysty a odsátí jejího obsahu byla radikálně exstirpována stěna cysty. Pojistná komorová drenáž byla ponechána do 2. dne a poté extrahována. Pacientka byla propuštěna 6. pooperační den do domácí péče bez komplikací. Histologicky byla potvrzena typická koloidní cysta. Kontrolní MR vyšetření po půl roce potvrdilo radikální exstirpaci (obr. 3) a neuropsychologické vyšetření nevykazovalo žádné pozoruhodnosti.

### Kazuistika 2

U 66letého muže, vyšetřovaného ve spádovém neurologickém oddělení pro bolesti hlavy a vertigo, odhalily zobrazovací metody typickou koloidní cystu III. mozkové komory s hydrocefalem. Po překladech na Neurochirurgickou kliniku FN Olomouc byla provedena plánovaná endoskopická radikální exstirpace (obr. 4). Hladký výkon byl zajištěn třídní zevní komorovou drenáží. Pacient byl přeložen zpět na neurologické oddělení sedmý pooperační den a kontrolní MR vyšetření po 6 měsících bylo bez nálezů rezidua. Neuropsychologické vyšetření ukázalo významné zhoršení jak mnestických, tak intelektových funkcí na lehkou až středně těžkou úroveň. Vzhledem ke zcela hladkému průběhu operačního výkonu se domníváme, že v tomto případě se na poruše psychologických funkcí podílel vyšší věk a také pouze částečně regredující hydrocefalus.

### Kazuistika 3

Žena ve věku 49 let byla vyšetřována pro celkovou slabost a zhoršení stavu. V rámci pátrání bylo provedeno CT a MR vyšetření mozku s nálezem velké koloidní cysty uložené ve stropu III. komory (obr. 5). Operační přístup byl dlouze zvažován vzhledem k uložení cysty a užšímu foramen Monroe. Byl zvolen primární endoskopický přístup s plánem pravděpodobné konverze. Během výkonu se jevila pozice cysty v menším foramen Monroe nevýhodná (obr. 6) a manipulace s cystou nebezpečná s rizikem poranění důležitých struktur, především fornikulu, a proto byla provedena konverze na mikrochirurgický přístup s rozšířením kortikotomie frontálně vpravo. Postupně se po-



Obr. 5. MR vyšetření koloidní cysty (šipka) bez hydrocefalu.

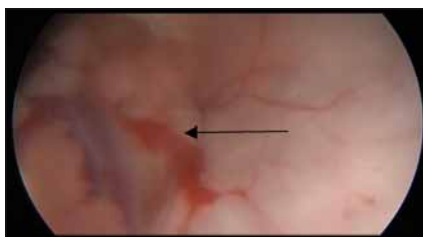
Fig. 5. MRI of the colloid cyst (arrow) without hydrocephalus.

dařilo zachytit cystu, provést její punkci a nakonec radikální odstranění. Komorová drenáž byla extrahována druhý pooperační den a pacientka byla propuštěna do domácí péče 6. den po výkonu. Kontrolní MR vyšetření bylo příznivé (obr. 7) a neuropsychologické vyšetření bez patologie.

## Diskuze

Již v roce 1933 Dandy poprvé publikoval možnosti exstirpace koloidní cysty III. mozkové komory transkortikálním nebo transkalózním přístupem [8]. Tyto přístupy byly dále široce používány dle preference operatérů a s rozvojem moderní neurochirurgie došlo k výrazné redukci morbiditu a mortality. Výhodou těchto přístupů oproti jednokanálové endoskopické operaci zůstává lepší peroperační vizualizace, možnost standardní mikrochirurgické disekce dvěma nástroji, standardní bipolární koagulace, a tím také zvýšená pravděpodobnost kompletního odstranění cysty bez ohledu na její strukturální kvalitu. S dynamickým rozvojem endoskopické techniky a 3D endoskopie lze říci, že vizualizace je porovnatelná, ne-li lepší při endoskopii, ale možnost manipulace s nástroji zůstává stále výhodou mikrochirurgického přístupu [9–12]. Další zvýhodnění endoskopu přinesou v brzké době očekávané výsuvné flexibilní nástroje, které umožní manipulaci s vlastní cystou z více přístupových úhlů. Přestože mikrochirurgické přístupy jsou v současné neurochirurgii výrazně bezpečnější než dříve, komplikace vyloučeny nejsou.

Transkalózní přístup je přímá a relativně bezpečná cesta k exstirpaci koloidní cysty,



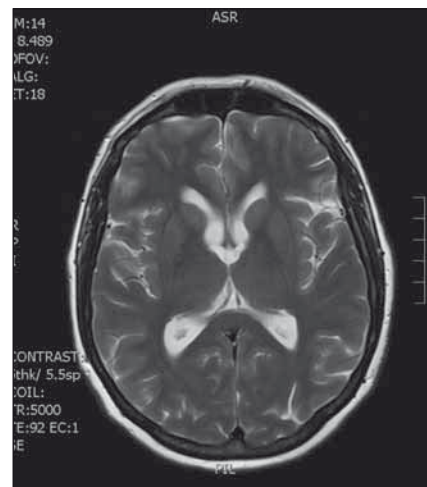
Obr. 6. Peroperační obraz z endoskopu, kdy uložení cysty v úzkém foramen Monroe (šipka) neumožnilo resekci endoskopem a byla nutná konverze na mikroskopický přístup.

Fig. 6. Perisurgical endoscopic image; location of the cyst in the narrow foramen of Monro (arrow) prevented endoscopic resection and required conversion to microscopic approach.

obzvláště pokud není přítomna ventrikulomegalie [13,14]. Kalozotomie v přední části corpus calosum v rozsahu do 10–15 mm má velice nízké riziko poruch chování, paměti nebo diskonekčního syndromu [10]. V technické modifikaci dle Hernesniemiho se jedná o univerzální přístup vhodný prakticky pro všechny kvality i velikosti cysty [15]. Při širším komorovém systému lze využít technicky jednodušší transkortikální transforaminální přístup, který má nyní s využitím navigace také minimální morbiditu [15,16]. Tento přístup lze též použít nejčastěji při vynucené konverzi endoskopického přístupu na mikrochirurgický [17].

Dalšími léčebnými alternativami při koloidní cystě III. komory mohou být pouhá observace, ventrikuloperitoneální drenáž a stereotaktická aspirace obsahu cysty. Observace je vyhrazena pro malé asymptomatické léze do 1 cm bez asociace s hydrocefalem. Byla také publikována spontánní resorpce cysty během sledování [18]. Riziko náhlého zhoršení s možností akutního hydrocefalu je u cyst do 1 cm nevelké, a proto je lze sledovat [5]. Ventrikuloperitoneální drenáž je alternativa terapie hydrocefalu u pacientů ve špatném stavu neschopných podstoupit radikální chirurgický zákrok. Autoři mají negativní zkušenost z 80. let minulého století, kdy pacientka exitovala krátce po provedení ventrikulocisternální (Torkildsenovy) drenáže, pravděpodobně v důsledku přímého tlaku cysty na periventrikulární struktury kolem III. komory po kolapsu drénovaných postranních komor. U polymorbidních pacientů s větší cystou bývala také prováděna stereotaktická aspirace obsahu, ovšem s vysokou četností recidivy cysty [19,20].

Endoskopické operační přístupy, nyní výrazně dominující především v oblasti endo-



Obr. 7. Kontrolní vyšetření po 6 měsících od radikální mikroskopické exstirpace.

Fig. 7. Follow-up MRI 6 month after the surgery with no residual colloid cyst.

nazální a intraventrikulární, nastupují i v jiných oblastech neurochirurgie. Možnost práce s dvěma pracovními kanály stejně jako 3D zobrazení výrazně zlepšily radikalitu, rychlost a bezpečnost výkonů.

Punkce komory katétrelem či kanylou je doporučovaný postup, kdy pracovní kanyla chrání mozkovou tkáň před jejím hmožděním. Širší kanyly umožňují také zavedení dalšího nástroje podél endoskopu a tím usnadní resekci cysty [20]. Uložení návrtu více anterolaterálně umožňuje přístup k adhezím k tela chorioidea, chorioideálnímu plexu a žilám [21]. Ideální je využití neuro-navigačního systému k přesnému plánování trajektorie [22]. Dalšími možnostmi rozšíření endoskopické techniky je využití dvou návrtů [23] nebo tubulárního retraktoru s možnostmi bimanuální resekce [24]. Byly publikovány práce s využitím Nd:YAG laseru při resekci koloidní cysty [25].

Komplikace spojené s endoskopickým výkonem jsou nitrokomorové krvácení, poranění fornixu, pooperační likvorea nebo vzácně subdurální krvácení a zevní hydrocefalus. Intraventrikulární krvácení je nejčastěji způsobeno poraněním žil nebo plexu, a to špatně zvolenou trajektorií, nekontrolovanými pohyby endoskopu nebo neopatrnou resekci cysty bez jejího uvolnění od adhezí. Vzácněji může být příčina krvácení v návrtu či kortikotomii, a proto je před zavedením endoskopu nutná důkladná hemostáza [26]. Většinu krvácení lze kontrolovat kontinuálním výplachem teplým Ringerovým roztokem nebo přímou koagulací. K poope-

račnímu zabezpečení je doporučováno krátkodobé použití komorového drénu. Riziko poranění fornixu je vyšší u menšího foramen Monroe nebo při nekorektní trajektorii zavedení endoskopu. Subdurální krvácení může vzniknout při rychlé evakuaci většího množství moku, kdy dojde ke kolapsu hemisféry a poranění přemostující žíly. Vznik pooperační likvorové pseudocysty může být potencován přítomným hydrocefalem a nedokonalým uzávěrem tvrdé pleny.

Radikalita resekce je důležitý faktor podmiňující četnost recidivy cysty, která je při totálním odstranění téměř nulová [27]. Při riskantní exstirpaci nebo nemožnosti totální resekce přináší parciální resekce a koagulace zbytku stěny cysty překvapivě příznivé výsledky i v dlouhodobém horizontu sledování [28,29]. Z českých autorů se této problematice věnovalo brněnské pracoviště [30] a také pražské pracoviště využilo stereotaktickou punkci k terapii těchto afekcí [31].

## Závěr

Endoskopická exstirpace koloidní cysty je metoda umožňující ve velké většině případů bezpečné a radikální odstranění cysty s minimální morbiditou, krátkodobou hospitalizací a rychlým zotavením pacienta. Důležitým aspektem je individuální předoperační plánování na základě MR umožňující vyhodnotit uložení cysty, kvalitu jejího obsahu, velikosti komorového systému i foramen Monroe a indikovat tak optimální operační přístup i jeho trajektorii. Tato metoda nenahrazuje zavedené transkortikální či transkalozní mikrochirurgické postupy, ale je jejich alternativou, a pacienti by proto měli být směřováni do center, která umí použít všechny metody, a nabízejí tak pro pacienta ideální a co nejbezpečnější volbu.

## Literatura

1. Lach B, Scheithauer BW, Gregor A, et al. Colloid cyst of the third ventricle. A comparative immunohistochemical

study of neuraxis cysts and choroid plexus epithelium. *J Neurosurg* 1993;78(1):10111.

2. Pollock BE, Huston J 3rd. Natural history of asymptomatic colloid cysts of the third ventricle. *J Neurosurg* 1999;91(3):364–9.

3. Pollock BE, Schreiner SA, Huston J 3rd. A theory on the natural history of colloid cysts of the third ventricle. *Neurosurg* 2000;46(5):1077–81.

4. Ho KL, Garcia JH. Colloid cysts of the third ventricle: ultrastructural features are compatible with endodermal derivation. *Acta Neuropathol* 1992;83(6):605–12.

5. Hamlat A, Pasqualini E, Askar B. Hypothesis about the physiopathology of acute deterioration and sudden death caused by colloid cysts of the third ventricle. *Med Hypotheses* 2004;63(6):1014–7.

6. Hohenstein C, Herdtle S. Unexpected death from a colloid cyst. *Int J Emerg Med* 2010;3(1):65–6. doi: 10.1007/s12245-009-0153-4.

7. Algin O, Ozmen E, Arslan H. Radiologic manifestations of colloid cysts: a pictorial essay. *Can Assoc Radiol J* 2013;64(1):56–60. doi: 10.1016/j.carj.2011.12.011.

8. Dandy WE. Benign tumors in the third ventricle of the brain: diagnosis and treatment. Springfield, IL: Charles C. Thomas 1933.

9. Longatti P, Godano U, Gangemi M, et al. Cooperative study by the Italian neuroendoscopy group on the treatment of 61 colloid cysts. *Childs Nerv Syst* 2006;22(10):1263–7.

10. Sampath R, Vannemreddy P, Nanda A. Microsurgical excision of colloid cyst with favorable cognitive outcomes and short operative time and hospital stay: operative techniques and analyses of outcomes with review of previous studies. *Neurosurg* 2010;66(2):368–74. doi: 10.1227/01.NEU.0000363858.17782.82.

11. Kehler U, Brunori A, Gliemroth J, et al. Twenty colloid cysts – comparison of endoscopic and microsurgical management. *Minim Invasive Neurosurg* 2001;44(3):121–7.

12. Horn EM, Feiz-Erfan I, Bristol RE, et al. Treatment options for third ventricular colloid cysts: comparison of open microsurgical versus endoscopic resection. *Neurosurg* 2007;60(4):613–8.

13. Pamir MN, Peker S, Türe U, et al. Anterior transcallosal approach to the colloid cysts of the third ventricle: case series and review of the literature. *Zentralbl Neurochir* 2004;65(3):108–15.

14. Hernesniemi J, Leivo S. Management outcome in third ventricular colloid cysts in a defined population: a series of 40 patients treated mainly by transcallosal microsurgery. *Surg Neurology* 1996;45(1):2–14.

15. Milligan BD, Meyer FB. Morbidity of transcallosal and transcortical approaches to lesions in and around the lateral and third ventricles: a single-institution experience. *Neurosurg* 2010;67(6):1483–96. doi: 10.1227/NEU.0b013e-3181f7eb68.

16. Solaroglu I, Beskonakli E, Kaptanoglu E, et al. Transcortical-transventricular approach in colloid cysts of the third ventricle: surgical experience with 26 cases. *Neurosurg Rev* 2004;27(2):89–92.

17. Osorio J A, Clark A J, Safaee M, et al. Intraoperative conversion from endoscopic to open transcortical-transventricular removal of colloid cysts as a salvage procedure. *Cureus* 2015;7(2):e247. doi: 10.7759/cureus.247.

18. Annamalai G, Lindsay KW, Bhattacharya JJ. Spontaneous resolution of a colloid cyst of the third ventricle. *Br J Radiol* 2008;81(961):20–2.

19. Kumar K, Kelly M, Toth C. Stereotactic cyst wall disruption and aspiration of colloid cysts of the third ventricle. *Stereotact Funct Neurosurg* 1998;71(3):145–52.

20. Leonardo J, Hanel RA, Grand W. Endoscopic tracking of a ventricular catheter for entry into the lateral ventricle: technical note. *Minim Invasive Neurosurg* 2009;52(5–6): 287–9. doi: 10.1055/s-0029-1243241.

21. Chibbaro S, Champeaux C, Poczos P, et al. Anterior trans-frontal endoscopic management of colloid cyst: an effective, safe, and elegant way of treatment. Case series and technical note from a multicenter prospective study. *Neurosurg Rev* 2014;37(2):235–41. doi: 10.1007/s10143-013-0508-4.

22. Idris Z, Hallaert G, Vanhauwaert D, et al. Frameless neuronavigation-guided endoscopic total en-bloc removal of a third ventricular colloid cyst: a case report on surgical technique. *Minim Invasive Neurosurg* 2008;51(3):173–7. doi: 10.1055/s-2008-1073133.

23. Bergsneider M. Complete microsurgical resection of colloid cysts with a dual-port endoscopic technique. *Neurosurgery* 2007;60(Suppl 1):33–42.

24. Yadav YR, Yadav S, Sherekar S, et al. A new minimally invasive tubular brain retractor system for Sumery of deep brain lesions. *Neurol India* 2011;59(1):74–7. doi: 10.4103/0028-3886.76870.

25. Pinto FC, Chavantes MC, Fonoff ET, et al. Treatment of colloid cysts of the third ventricle through neuroendoscopic Nd: YAG laser stereotaxis. *Arq Neuropsiquiatr* 2009;67(4):1082–7.

26. Yadav YR, Parihar V, Kher Y. Complication avoidance and its management in endoscopic neurosurgery. *Neurol India* 2013;61(3):217–25. doi: 10.4103/0028-3886.115051.

27. Levine NB, Miller MN, Crone KR. Endoscopic resection of colloid cysts: indications, technique, and results during a 13-year period. *Minim Invasive Neurosurg* 2007;50(6):313–7. doi: 10.1055/s-2007-993215.

28. Mishra S, Chandra PS, Suri A, et al. Endoscopic management of third ventricular colloid cysts: Eight years' institutional experience and description of a new technique. *Neurol India* 2010;58(3):412–7. doi: 10.4103/0028-3886.66222.

29. Yadav YR, Parihar V, Pande S, et al. Endoscopic management of colloid cysts. *J Neurol Surg A Cent Eur Neurosurg* 2014;75(5):376–80. doi: 10.1055/s-0033-1343984.

30. Kadaňka Z, Bednařík J, Smrčka V, et al. Koloidní cysta III. mozkové komory: benigní či nebenigní afekce mozku. *Cesk Slov Neurol N* 1998;61/94(6):340–6.

31. Chytka T, Urgošik D, Vladyka V, et al. Koloidní cysty III. komory a stereotaktická aspirace. *Cesk Slov Neurol N* 1995;62(2):99–103.