

Rekonstrukce durálních defektů xenogenním implantátem

Dural reconstruction with usage of xenogenic biomaterial

Souhrn

Úvod: Vodotěsná rekonstrukce tvrdé pleny představuje optimum a zlatý standard intradurálních neurochirurgických operací. **Cíl:** Srovnání autologního štěpu a xenogenního biomateriálu použitého k rekonstrukci durálních defektů. **Soubor a metodika:** Prospektivní studie hodnotila 86 operovaných pacientů. Pacienty jsme rozdělili do dvou skupin. U první skupiny byla k rekonstrukci tvrdé pleny použita pacientova vlastní tkáň – fascie, periost, u druhé poloviny byl defekt přešit xenogenním biomateriálem. Obchodní název preparátu je Durální graft Biodesign® (Cook-Medical, Bloomington, IN, USA). V obou skupinách jsme sledovali incidenci likvorové píštěle, infekční a neinfekční komplikace hojení. **Výsledky:** Likvorová píštěl se ve sledované skupině vyskytla 11,6 %, v kontrolní skupině při užití vlastního štěpu byla 9,3 %. Četnost infekčních komplikací byla nízká, shodně 4,6 % v obou skupinách. U všech pacientů probíhala standardní péče o operační ránu dle zvyklostí pracoviště. Alergickou reakci ani rejekci štěpu jsme ve sledované skupině nezaznamenali. Kompletního sledování bylo dosaženo u 77 případů (89,5 %) pacientů. Rozdíl v incidenci likvorové píštěle mezi oběma postupy neprokázala statistickou významnost ($p < 0,05$). **Závěr:** Biomateriál se pro jednoduchost užití jeví jako vhodný alternativní kandidát k rekonstrukci durálních defektů.

Abstract

Introduction: Watertight dural reconstruction represents the golden standard of every intradural surgery. **Aim:** Autologous graft versus xenogenic graft comparison in dural reconstruction. **Patients and methods:** Our prospective study evaluated data of 86 patients who underwent a neurosurgical procedure. We divided patients into two groups. We used an autologous graft (fascia, periost) in the first group and xenogenic biomaterial in the second group to perform dural reconstruction. Xenogenic biomaterial was Dural graft Biodesign® (Cook-Medical, Bloomington, IN, USA). In both groups, we assessed the incidence of cerebrospinal fluid leakage, infectious and non-infectious complications of wound healing. **Results:** Cerebrospinal fluid leakage occurred in the group with the xenogenic dural graft in 11.6% and in the group with the autologous graft in 9.3%. Infection rate was low, 4.6% in both groups. All patients received standard wound care according to the workplace routine. We detected no allergic reaction or graft rejection in any of our patients. Complete follow up was successful in 77 cases (89.5%) of all patients. Difference between incidence of liquor fistula showed no statistical difference in both groups ($p < 0.05$). **Conclusion:** Application of xenogenic graft is very easy and simple and we consider it suitable for dural reconstruction.

Úvod

Rekonstrukce tvrdé pleny a jejich defektů hraje v neurochirurgii důležitou roli a je tvrdou součástí všech intradurálních výkonů. Nedostatečné ošetření může vést k likvorové píštěli a možným zánětlivým komplikacím – od prosté infekce operační

rány, meningitidy, epidurálního či subdurálního empyému až po vznik cerebri-tidy či mozkového abscesu. Případně zavádění zevní lumbální drenáže, reoperace, antibiotická léčba prodlužují dobu hospitalizace a navyšují ekonomickou zátěž [1]. Nehledě na negativní dopad z pohledu pa-

Autoři deklarují, že v souvislosti s předmětem studie nemají žádné komerční zájmy.
The authors declare they have no potential conflicts of interest concerning drugs, products, or services used in the study.

Redakční rada potvrzuje, že rukopis práce splnil ICMJE kritéria pro publikace zasílané do biomedicínských časopisů.
The Editorial Board declares that the manuscript met the ICMJE "uniform requirements" for biomedical papers.

Z. Večeřa¹, O. Krejčí¹, M. Houdek¹, R. Lipina¹, M. Kanta²

¹ Neurochirurgická klinika LF OU a FN Ostrava
² Neurochirurgická klinika LF UK a FN Hradec Králové

✉ **MUDr. Zdeněk Večeřa**
Neurochirurgická klinika LF OU a FN Ostrava
17. listopadu 1790
708 52 Ostrava
e-mail: cenobite@seznam.cz

Přijato k recenzi: 21. 6. 2018
Přijato do tisku: 7. 11. 2018

Klíčová slova

tvrdá plena – likvorová píštěl – meningitida – neurochirurgie

Key words

dura mater – cerebrospinal fluid leak – meningitis – neurosurgery

Práce byla podpořena MZ ČR – RVO – FNOs/2015

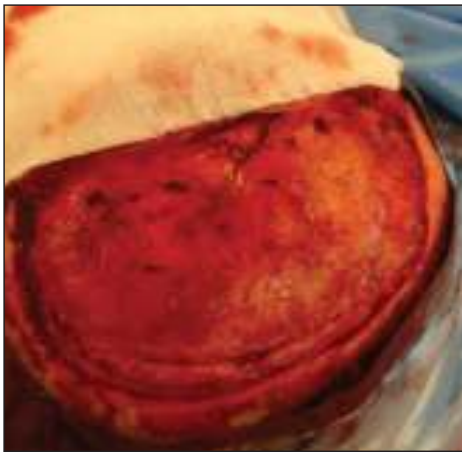
cienta a jeho celkový dojem z operace a léčby.

Pokud v závěru operace není možná prostá sutura tvrdé pleny či rekonstruujeme-li vzniklý defekt, máme řadu možností, jak jej ošetřit. Můžeme použít tělu vlastní autologní materiál – nejčastěji periost kalvy či



Obr. 1. Duralní grafit připravený k aplikaci po 2 min naložení do fyziologického roztoku.

Fig. 1. The dural graft is ready to use after 2 min in rehydration fluid.



Obr. 2. Peroperační obrázek v průběhu plastiky kalvy. Defekt po zevní dekompresi ošetřen durálním grafitem před 3 měsíci.

Fig. 2. Peroperative image during cranioplasty surgery. Defect after external decompression was treated with a dural graft 3 months ago.

fascii skalpu – a všít jej do defektu. K dispozici je taktéž řada komerčních biomateriálů různého původu, tkáňových lepidel a hemostatik, kterými lze defekt překrýt, ale většinu nelze přišít k okrajům defektu a docílit tím vodotěsné sutury. V indikovaných případech je někdy nutné perioperační zavedení dočasné zevní lumbální drenáže.

Snaha o minimalizaci komplikací plynoucích z nedokonalého uzávěru tvrdé pleny nás vedla k vytvoření studie, v níž porovnááme použití autologního štěpu a xenogenního biomateriálu odvozeného ze submukózy prasečího tenkého střeva. Jeho vhodné vlastnosti byly prokázány na zvířecích modelech [2–5] a v klinických studiích v USA [6]. Submukóza je vrstva střeva, která poskytuje pevnost a je umístěna mezi mukózou a muskulární vrstvou stěny střeva. Tato vrstva je

Tab. 1. Přehled jednotlivých typů operací v obou skupinách.

Typ operace	Autologní štěp (n = 43)	Xenogenní štěp (n = 43)	Celkově (n = 86)
Traumata	13	18	31 (36,1 %)
zevní dekomprese	7	14	21
evakuace SDH	4	1	5
evakuace ICH	2	3	5
Supratentoriální kraniotomie	22	19	41 (47,7 %)
klipsace aneuryzmatu	5	7	12
operace gliomů	10	8	18
operace meningeomů	7	4	11
Infratentoriální chirurgie	8	6	14 (16,2 %)
restrosigmoideální přístup	4	3	7
subokcipitální přístup	4	2	6
Chiariho malformace	0	1	1

ICH – intracerebrální hematom; SDH – subdurální hematom.

odloučena ze střeva, buňky odstraněny a ponechána extracelulární matrix obsahující strukturální kolageny a další bioaktivní proteiny umožňující remodelaci hostitelem [2,7]. Fyzikální vlastnosti jako napínatelnost a pevnost se blíží kvalitě vlastní tvrdé pleny. Náhrada je v současnosti nabízena na trhu pod obchodním názvem Durální grafit Biodesign® (Cook-Medical, Bloomington, IN, USA) (obr. 1).

Soubor a metodika

Monocentrická prospektivní studie vedená v letech 2015–2017 u pacientů operovaných na Neurochirurgické klinice FN Ostrava. Do studie byli zařazeni pacienti po podepsání informovaného souhlasu schváleného etickou komisí nemocnice. Následovala nezávisle provedená randomizace softwarem MedCalc (MedCalc Software, Ostend, Belgie) do sledované a kontrolní skupiny s přidělením autentického identifikačního čísla.

Vstupním kritériem byla primární durální rekonstrukce u zevních dekompresí, operací tumorů či vaskulárních lézí supratentoriálně i infratentoriálně, traumat s lézí tvrdé pleny a dále durální rekonstrukce u Chiariho malformace. Vyloučení byli pacienti s recidivou likvorové píštěle či dříve proběhlým operačním výkonem v místě durálního defektu. Celkově bylo do studie zařazeno 86 pacientů. Ve sledované skupině byla provedena plastika durálního defektu náhradou Biodesign®. Vždy byla k dispozici velikost 20 × 7 cm (obr. 1). V kontrolní skupině byl de-

fekt ošetřen pacientu vlastním fasciovým či periostálním štěpem. Chirurgická technika přichycení durální náhrady byla v obou skupinách shodná a zahrnovala vodotěsnou suturu k okraji tvrdé pleny. Pojištění sutury tkáňovým lepidlem či hemostyptikem nebylo dovoleno. Standardní pooperační péče o operační ránu byla shodná v obou skupinách, podkožní drén byl vždy odstraněn nejpozději do 72 h od operace.

V celém souboru jsme se zaměřili na hodnocení incidence likvorové píštěle, incidence infekčních a neinfekčních komplikací. Za neinfekční komplikace jsme považovali protrahované hojení spojené se sekrecí z operační rány nebo více než jednu punkci operační rány pro recidivující serohematom (přítomnost likvoru byla vždy vyloučena vyšetřením beta trace proteinu). V případě reoperace s odstupem (pro plastiku lbi) jsme hodnotili intraoperační nález – preparovatelnost laloku, pevnost plastiky dury, kvalitu prohojení k okolí a reakci okolní tkáně (obr. 2). Délka sledování byla 6 měsíců od operace. Kontrolní zobrazovací vyšetření (MR mozku) v závislosti na diagnóze bylo provedeno v rozmezí 3–6 měsíců od operace. Statistické zhodnocení provedl statistický program R project (R Foundation, Vídeň, Rakousko).

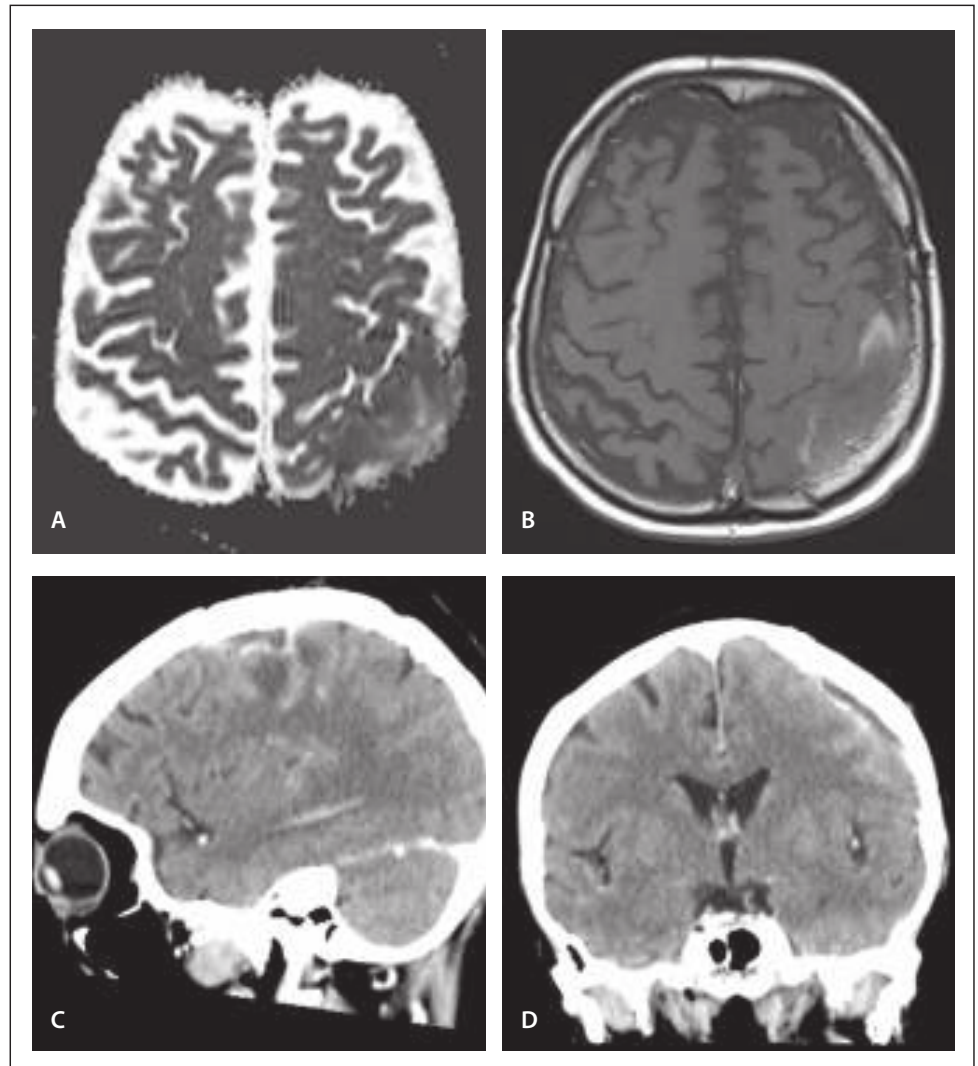
Výsledky

Do studie bylo zahrnuto celkově 86 pacientů operovaných v letech 2015–2017. Sledování po dobu 6 měsíců bylo dosaženo u 77 případů (89,5 %). V šesti případech bylo příčinou

ukončení sledování úmrtí pacienta (důvodem bylo těžké kraniotrauma), dva pacienti časně zemřeli (progrese glioblastomu), jednoho pacienta se nepodařilo kontaktovat a nedorazil k plánované kontrole. Průměrný věk byl $58 \pm 14,3$ let a 57 % bylo mužů. Nejčastější typem operace byla supratentoriální kraniotomie (47,7 %) – operace aneuryzmat, gliomů, meningiomů. Dále oblast neurotraumatologie (36,1 %) – zevní dekomprese a evakuace hematomů. Nejméně početná skupina byla infratentoriální chirurgie – retrosigmoideální přístup, dekomprese zadní jámy pro ischemii, exstirpace metastázy, plastika Chiariho malformace. Alergickou reakci na preparát jsme nezaznamenali. Základní shrnutí přehledně zobrazuje tab. 1.

Likvorová píštěl se ve sledované skupině vyskytla u 11,6 % (5 pacientů), v kontrolní skupině při užití vlastního štěpu bylo 9,3 % (4 pacientů). Spontánní regrese prosaku byla u jednoho pacienta po operaci meningiomu v kontrolní skupině, u zbývajících si stav vyžádal reoperaci spojenou s prodloužením hospitalizace (průměrně o 7 dní). U jednoho pacienta proběhla reoperace 2x se zavedením zevní lumbální drenáže a přechodnou imobilizací na lůžku. Příčinou likvorrey byla peroperačně zjištěna nejčastěji nedostatečná sutura 5x, přehlédnutí defektu tvrdé pleny mimo suturu 2x, rozpad sutury 1x. U pacienta s aplikací durální náhrady se rozvinula časná meningitida, v kontrolní skupině u spontánně regredované likvorrey nastala hnisavá sekrece z rány přeléčená antibiotiky s efektem.

Incidence infekčních komplikací byla shodně 4,6 % v obou skupinách. Mimo dvě komplikace uvedené výše jsme řešili 2x rozvoj epidurálního empyému s odstupem několika měsíců od operace (obr. 3). U pacienta s durálním graftem se jednalo o asymptomatický nálezy v rámci kontroly MR. U pacienta s vlastním periostálním štěpem byla prvním projevem komplikace hnisavá sekrece z operační rány. V obou případech jsme provedli lokální operační revizi s extrakcí ploténky, přeléčení antibiotiky trvalo 6 týdnů, replastika kalvy proběhla s odstupem 3 měsíců. Kultivační nálezy prokázal u prvního pacienta stafylokoka – koaguláza negativní kmen, u druhého polybakteriální nálezy (*Staphylococcus aureus*, *Actinomyces turicensis*, *peptoniphilus*, *Anaerococcus lactolyticus*, *Peptostreptococcus anaerobius*). Závažnou komplikaci spojenou s narůstem morbidity jsme v našem souboru nezaznamenali.



Obr. 3. Epidurální empyém – MR u pacienta s durální náhradou.

A – restrikce difuze, aparentní difuzní koeficient, B – T1 vážený obraz s aplikací kontrastní látky, C,D – CT mozku u pacienta kde byl použit autologní štěp

Fig. 3. Epidural empyema – MRI of patient with the dural graft.

A – diffusion restriction, apparent diffusion coefficient, B – T1-weighted image with contrast administration, C,D – CT images of patient with autologous graft

Neinfekční komplikace hojení mají v našem souboru relativně vysokou četnost 27,9 % (tab. 2). Ve většině případů se jednalo o nutnost opakované punkce operační rány (více než 2x), dále prolongovanou sekreci z operační rány (1x s nutností operační revize), 1x resuturu operační rány v lokální anestezii pro dehiscenci.

Reoperaci pro plastiku lbi a zhodnocení intraoperačního nálezu jsme provedli u 5 pacientů (obr. 2). Plastika se jevila jako pevná, neprosakovala likvorem, byla dobře preparovatelná od podkoží. Subdurální revizi jsme neprováděli. Kontrolní vyšetření MR hlavy a mozku bylo uskutečněno v 52 případech (60,4 %). Znamky odhojení či enkapsulace nebyly zaznamenány.

Rozdíl v incidenci likvorové píštěle mezi oběma postupy neprokázal statistickou vý-

znamnost (Fischerův exaktní test; $p = 0,2985$). Infekční komplikace nelze pro jejich malou incidenci statisticky validně hodnotit.

Peroperační užití preparátu je jednoduché a rychlé. Postačuje jej 2 min před aplikací naložit do fyziologického roztoku, následně můžeme vstít do defektu. Preparát je pevný, podobný tvrdé pleni, stehy se neprořezávají a snadno nasazují (obr. 1).

Diskuze

Snaha o důslednou rekonstrukci durálních defektů a hledání vhodných alternativních materiálů provází neurochirurgii v podstatě od jejich počátků. Již roku 1895 použil Abbe gumovou hmotu [8]. Xenogenní grafty charakteru animálních tkání jako perikard, peritoneum či intestinální mukóza nejsou v dnešní době používány [9,10]. Alo-

Tab. 2. Stručný přehled komplikací a jejich četnost.

Typ komplikace	Autologní štěp (n = 43)	Xenogenní štěp (n = 43)	Celkově (n = 86)
Likvorová píštěl	4/9,3 %	5 /11,6 %	10,40 %
Infekční komplikace	2/4,6 %	2/4,6 %	4,60 %
meningitida	1	0	
epidurální empyém	1	1	
hnisavá sekrece	0	1	
Neinfekční komplikace	13/30,2 %	11/25,5 %	27,90 %
opakovaná punkce	10	9	
sekrece z operační rány	2	3	
resutura	1	0	

genní preparáty typu lyofilizované tvrdé pleny kadaverozního původu taktéž. Nechvalně proslul desetiletí užívaný preparát Lyodura prokázaným přenosem prionové infekce zejména v Japonsku a Austrálii [11–13]. Z této oblasti je v současnosti dostupný Alloderm® (BioHorizons, Birmingham, AL, USA) – graft na bázi lidské dermis zbavený buněk s ponechaným pojivem. Warren et al jej vyžívali k rekonstrukci durálních defektů u Chiariho malformace dětí s dobrým efektem [14]. Recentně skupina indonéských autorů prezentovala využití obalů amnia získaných z tkáňové banky k duroplastice kranio-traumat s dobrými výsledky. V dnešní době tento typ graftu již nepovažujeme za vhodný k užití v moderní neurochirurgii [15].

Nejvíce jsou v současnosti používány syntetické či xenogenní deriváty kolagenů odvozené ze zvířecích tkání v podobě biomatrix zbavené antigenního potenciálu s minimálními infekčními riziky [16]. Přenos infekce nebyl dosud u těchto preparátů prokázán. Dlouhodobější časové vyhodnocení (více než 30 let) a zejména při použití v dětském věku pro chronická infekční rizika zatím čeká na zhodnocení. K dispozici jsou v různých velikostech a liší se způsobem aplikace (prosté položení, sutura, pojištění primární suture). Mezi jasné výhody se počítá zkrácení operačního času a jednoduchost aplikace, největší nevýhodou preparátů je jejich cena [17]. Často diskutovaný problém incidence likvoru u těchto preparátů reflektuje řada prací.

Při porovnání suture, adaptační suture a prosté aplikace náhrady u supratentoriální chirurgie udávají Bart et al srovnatelnou incidenci likvorové píštěle ve všech skupinách [18]. Sade et al při rekonstrukcích defektů v oblasti zadní jámy použili Duragen® (Integra, Plainsboro, NJ, USA) aplikován bez suture s velmi nízkou incidencí píštěle 0,4 % [19]. Kshetry et al v oblasti zadní jámy stejnou technikou dosáhli incidence 8,3 % [20]. Incidence píštěle v publikovaných pracích kolísá mezi 0–13 % nezávisle na typu operace či technice aplikace [6,19–27]. Shrnutí nabízí tab. 3. Práce dokumentující užití dnes již nepoužívaných či zakázaných preparátů jsme záměrně vynechali. V našem souboru dosáhla incidence likvorové píštěle 11,6 %. Výsledek považujeme v porovnání s ostatními dostupnými náhradami na trhu za rovnocenný. Taktéž finální dopad ceny durální náhrady, která se dle velikosti pohybuje v rozmezí tisíců až max. 20 000 Kč ve výsledné sumě za léčbu, považujeme za akceptovatelný. Jak z hlediska ceny, která je srovnatelná s jinými náhradami na trhu, tak z hlediska ekonomického dopadu při řešení komplikací píštěle (cena antibiotik, zevní lumbální drenáž atd.). Grothenius doporučuje suture vždy pojištění aplikací umělé náhrady a minimalizovat riziko likvoru, a tím i celkové ekonomické následky plynoucí z řešení durální píštěle a případných komplikací [1]. Zkrácení doby pobytu na intermediární jednotce intenzivní péče aplikací Tachosilu® (Baxter Czech, Praha, ČR) jako pojistky suture tvrdé pleny prokázali Hutter et al [28].

Tab. 3. Přehled prací týkajících se rekonstrukcí durálních defektů s incidencí komplikací a technikou ošetření.

Incidence komplikací durálních graftů	Typ graftu	Typ operace	Likvorhea	Infekční komplikace
von Wild [21]	Dura-Patch® (PDS, resorbovatelný)	různá lokalizace	12,90 %	neuveдено
Malliti et al [22]	Neuro-Patch® (polyester) vs. pericranium	různá lokalizace, sutura	13 vs. 1,6 %	15 vs. 5 %
Messing-Jünger et al [23]	Gore-tex®	různá lokalizace, sutura	5 %	1,60 %
Danish et al [24]	DuraGen® vs. AlloDerm® (acelulární lidská dermis)	zadní jáma, sutura	1,8 vs. 2,2 %	3,6 vs. 2,2 %
Bejjani et al [6]	Durasis® (derivát submukozy tenkého pr.střeva)	různá lokalizace, sutura	1,70 %	3,40 %
Narotam et al [25]	Duragen® (bovinní kolagen)	zadní jáma, bez suture	0	1,90 %
Parlato et al [26]	Tisudura® (koňský kolagen)	různá lokalizace, bez suture	0 %	0 %
Kshetry et al [20]	Duragen® (bovinní kolagen)	zadní jáma, bez suture	8,30 %	4,80 %
Di Vitantonio et al [27]	autologní tukový štěp	různá lokalizace, sutura	3,70 %	0 %
Sade et al [19]	Duragen® (bovinní kolagen)	supratentoriálně, bez suture	0,40 %	0,90 %

Výhody autologního štěpu jsou široce známy. Jsou to dobrá hojící tendence a žádná infekční či imunitní rizika. Nevýhodou je jistě časový faktor, může narůstat krevní ztráta či vznik atrofie nebo chronické bolesti v místě odběru. Jistou renescencí zažívá tukový štěp jako vhodný kandidát k duroplastice. Poprvé jej užil Harvey Cushing v roce 1912 k ošetření potraumatického defektu. Rozsáhlý soubor pacientů se zaběhnutou metodikou překrytí defektu tukovým štěpem a výborným hojením v operativě meningiomů prezentovali Di Vitantonio et al [27].

Incidence zánětlivých komplikací byla v našem souboru nízká a je srovnatelná s výsledky již publikovaných prací, v nichž dosahuje četnosti 0–15 % (tab. 3). Nejčastější komplikací bývají meningitida a zánět operační rány. Největší komplikace hojení udávali Malliti et al ve skupině syntetických materiálů (NeuroPatch® [B. Braun Medical, Praha, ČR] 15 %), které porovnávali s perikraniálním lalokem (5 %). Za příčinu komplikací považují arteficiální charakter náhrady, a tím její větší náchylnost k bakteriální infekci [22]. Nulovou incidenci komplikací (infekce i únik likvoru) udávají Parlato et al v souboru 74 pacientů operovaných pro rozličné diagnózy vč. spinálních operací prostou aplikací náhrady Tissudura (Baxter Czech, Praha, ČR) (zdrojem koňský kolagen) s pojištěním tkáňovým lepidlem. Tyto výsledky je jistě nutno brát s určitou rezervou [26].

Závěr

Při rekonstrukci tvrdé pleny je naší snahou vždy primární sutura a případně užití tělu vlastního fasciového štěpu. V případě nutnosti durální náhrady se jeví preparát Bio-design® jako vhodný alternativní kandidát k rekonstrukci tam, kde chceme dosáhnout vodotěsné sutury.

Literatura

1. Grotenhuis JA. Costs of postoperative cerebrospinal fluid leakage: 1-year, retrospective analysis of 412 consecutive nontrauma cases. *Surg Neurol* 2005; 64(6): 490–493. doi: 10.1016/j.surneu.2005.03.041.
2. Cobb MA, Badylak SF, Janas W et al. Histology after dural grafting with small intestinal submucosa. *Surg Neurol* 1996; 46(4): 389–394.
3. Cobb MA, Badylak SF, Janas W et al. Porcine small intestinal submucosa as a dural substitute. *Surg Neurol* 1999; 51(1): 99–104.
4. Dejardin LM, Arnoczky SP, Clarke RB. Use of small intestinal submucosal implants for regeneration of large fascial defects: an experimental study in dogs. *J Biomed Mater Res* 1999; 46(2): 203–211.
5. Welch JA, Montgomery RD, Lenz SD et al. Evaluation of small-intestinal submucosa implants for repair of meniscal defects in dogs. *Am J Vet Res* 2002; 63(3): 427–431.
6. Bejjani GK, Zabramski J, Durasis Study Group. Safety and efficacy of the porcine small intestinal submucosa dural substitute: results of a prospective multicenter study and literature review. *J Neurosurg* 2007; 106(6): 1028–1033. doi: 10.3171/jns.2007.106.6.1028.
7. Badylak S, Kokini K, Tullius B et al. Morphologic study of small intestinal submucosa as a body wall repair device. *J Surg Res* 2002; 103(2): 190–202.
8. Abbe R. Rubber tissue for meningeal adhesions. *Trans Am Surg Assoc* 1895; 13: 490–491.
9. Filippi R, Schwarz M, Voth D et al. Bovine pericardium for duraplasty: clinical results in 32 patients. *Neurosurg Rev* 2001; 24: 103–107.
10. Parizek J, Mericka P, Husck Z et al. Detailed evaluation of 2959 allogeneic and xenogeneic dense connective tissue grafts (fascia lata, pericardium and dura mater) used in the course of 20 years for duroplasty in neurosurgery. *Acta Neurochir (Wien)* 1997; 139(9): 827–838.
11. Sharkey PC, Usher FC, Robertson RC. Lyophilized human dura mater as a dural substitute. *J Neurosurg* 1958; 15(2): 192–198. doi: 10.3171/jns.1958.15.2.0192.
12. Preusser M, Ströbel T, Gelpi E et al. Alzheimer-type in a 28 year old patient with iatrogenic Creutzfeldt-Jakob disease after dural grafting. *J Neurol Neurosurg Psychiatry* 2006; 77(3): 413–416. doi: 10.1136/jnnp.2005.070805.
13. Brooke FJ, Boyd A, Klug GM et al. Lyodura use and the risk of iatrogenic Creutzfeldt-Jakob disease in Australia. *Med J Aust* 2004; 180(4): 177–181.
14. Warren WL, Medary MB, Dureza CD et al. Dural repair using acellular human dermis: experience with 200 cases: technique assessment. *Neurosurgery* 2000; 46(6): 1391–1396.
15. Turchan A, Rochman TF, Ibrahim A et al. Duraplasty using amniotic membrane versus temporal muscle fascia: a clinical comparative study. *J Clin Neurosci* 2018; 50: 272–276. doi: 10.1016/j.jocn.2018.01.069.
16. Azzam D, Prasanth R, Thien N et al. Dural repair in cranial surgery is associated with moderate rates of complications with both autologous and nonautologous dural

substitutes. *World Neurosurg* 2018; 113: 244–248. doi: 10.1016/j.wneu.2018.01.115.

17. Vieira E, Guimarães TC, Faquini IV et al. Randomized controlled study comparing 2 surgical techniques for decompressive craniectomy: with watertight duraplasty and without watertight duraplasty. *J Neurosurg* 2018; 129(4): 1017–1023. doi: 10.3171/2017.4.JNS152954.
18. Barth M, Tuettenberg J, Thomé C et al. Watertight dural closure: is it necessary? A prospective randomized trial in patients with supratentorial craniotomies. *Neurosurgery* 2008; 63(4 Suppl 2): 352–358. doi: 10.1227/01.NEU.0000310696.52302.99.
19. Sade B, Oya S, Lee JH. Non-watertight dural reconstruction in meningioma surgery: results in 439 consecutive patients and a review of the literature. *Clinical article. J Neurosurg* 2011; 114(3): 714–718. doi: 10.3171/2010.7.JNS10460.
20. Kshetry VR, Lobo B, Lim J et al. Evaluation of non-watertight dural reconstruction with collagen matrix onlay graft in posterior fossa surgery. *J Korean Neurosurg Soc* 2016; 59(1): 52–57. doi: 10.3340/jkns.2016.59.1.52.
21. von Wild KR. Examination of the safety and efficacy of an absorbable dura mater substitute (Dura Patch) in normal applications in neurosurgery. *Surg Neurol* 1999; 52(4): 418–424.
22. Mailliti M, Page P, Gury C et al. Comparison of deep wound infection rates using a synthetic dural substitute (neuro-patch) or pericranium graft for dural closure: a clinical review of 1 year. *Neurosurgery* 2004; 54(3): 559–603.
23. Messing-Jünger AM, Ibáñez J, Calbucci F et al. Effectiveness and handling characteristics of a three-layer polymer dura substitute: a prospective multicenter clinical study. *J Neurosurg* 2006; 105(6): 853–858. doi: 10.3171/jns.2006.105.6.853.
24. Danish SF, Samdani A, Hanna A et al. Experience with acellular human dura and bovine collagen matrix for duraplasty after posterior fossa decompression for Chiari malformations. *J Neurosurg* 2006; 104 (1 Suppl): 16–20. doi: 10.3171/ped.2006.104.1.16.
25. Narotam PK, Qiao F, Nathoo N. Collagen matrix duraplasty for posterior fossa surgery: evaluation of surgical technique in 52 adult patients. *Clinical article. J Neurosurg* 2009; 111(2): 380–386. doi: 10.3171/2008.10.JNS08993.
26. Parlato C, di Nuzzo G, Luongo M et al. Use of a collagen biomatrix (TissuDura) for dura repair: a long-term neuro-radiological and neuropathological evaluation. *Acta Neurochir* 2011; 153(1): 142–147. doi: 10.1007/s00701-010-0718-2.
27. Di Vitantonio H, De Paulis D, Del Maestro M et al. Dural repair using autologous fat: our experience and review of the literature. *Surg Neurol Int* 2016; 7 (Suppl 16): S463–S468. doi: 10.4103/2152-7806.185777.
28. Hutter G, Felten Sv, Sailer MH et al. Risk factors for postoperative CSF leakage after elective craniotomy and the efficacy of fleece-bound tissue sealing against dural suturing alone: a randomised controlled trial. *J Neurosurg* 2014; 121(3): 735–744. doi: 10.3171/2014.6.JNS131917.