proLékaře.cz | 17.8.2025

Metastáza velkobuněčného neuroendokrinního karcinomu tymu do mozku: kazuistika

The Brain Metastasis of a Large-Cell Neuroendocrine Thymic Cancer: a Case Report

Souhrn

Autoři prezentují raritní kazuistiku metastázy velkobuněčného neuroendokrinního karcinomu tymu do mozku. Jednalo se o případ 61leté ženy s rozvojem levostranné hemiparézy a progredující poruchou vědomí v odstupu 2 let po operaci pro tumor tymu. Vstupní CT vyšetření mozku vyslovilo podezření na infiltrativně rostoucí tumor, ovšem MRI prokázalo ohraničený růst tumoru. Pacientka byla přijata a urgentně operována ve fázi dekompenzace intrakraniální hypertenze. Provedené porovnání preparátu se vzorky primárního resekátu z mediastina a opakované morfologické a imunohistochemické vyšetření prokázalo velkobuněčný neuroendokrinní karcinom tymu v obou lokalizacích. Sdělení ukazuje na vzácnou etiologii intracerebrální léze, nezvykle dlouhý odstup rozvoje metastázy po primární operaci tymu a nečekaně dobrý pooperační klinický průběh. V české literatuře autoři metastázu neuroendokrinního karcinomu tymu do mozku nezaznamenali, ve světovém písemnictví byly zachyceny 4 kazuistiky.

Abstract

The paper reports on an exceptional case of a patient with the brain metastasis of large-cell neuroendocrine thymic cancer. A 61-year-old female was admitted for gradually progressive left-sided hemiparesis with subsequent deterioration of consciousness, two years after a surgery for thymic cancer. The initial CT scan was described as the brain tumor with infiltrative growth, however, MRI has shown a well-demarcated tumor. The patient was admitted to the neurosurgical department for emergency surgery to treat the decompensation of intracranial hypertenzion. The comparison of tissue samples from the resected tumor with the primary thymic cancer supported by repeated morphological and immunohistochemical evaluation showed a large-cell neuroendocrine thymic tumor affecting both surgical sites. The paper points to the rare etiology of an intracerebral lesion, remarkably a long interval between primary surgery for thymic tumor and clinical manifestations of the brain metastatic lesion as well to the excellent clinical course after surgery. Czech literature gives no report of the brain metastasis of neuroendocrine thymic tumor, and only 4 similar cases have been found in the available literature.

T. Zeman[1], J. Chrastina[1], Z. Novák[1], I. Zichová[2], J. Hemza[1]

[1] Neurochirurgická klinika FN U sv. Anny, Brno
[2] Patologicko-anatomický ústav FN U sv. Anny, Brno
e-mail: tomas.zeman@fnusa.cz

Přijato k recenzi: 12. 10. 2006
Přijato do tisku: 9. 1. 2007

Klíčová slova

tymus – neuroendokrinní karcinom – mozková metastáza

Key words

thymus – neuroendocrine cancer – brain metastasis

proLékaře.cz | 17.8.2025

Úvod

Neuroendokrinní karcinom tymu je vzácné onemocnění. Dle literárních údajů tvoří jen 2–5 % tymických tumorů. Metastáza velkobuněčného neuroendokrinního tumoru tymu do mozku je zcela ojedinělá. Ve světové literatuře jsou zmínky publikovány pouze formou kazuistických sdělení, v české literatuře nebylo doposud postižení mozku metastázou neuroendokrinního karcinomu tymu popsáno.

Následující kazuistika popisuje dramatický průběh akutní neurologické symptomatologie u nemocné po operaci tumoru tymu, kdy byl nezvykle dlouhý odstup projevu mozkové expanze po primární operaci a kompletní remisi po komplexní onkologické léčbě. Urgentní operace u nemocné s dekompenzovanou intrakraniální hypertenzí a syndromem temporálního konu vedla k úpravě neurologické symptomatologie a velmi příznivému klinickému stavu.

Kazuistika

61letá žena byla po dobu 3 let sledována a léčena na endokrinologii pro zvětšení levého laloku štítné žlázy s laboratorními a klinickými projevy hypotyreózy. Došetření před plánovanou strumektomií vedla k nálezu mediastinální lymfadenopatie a podezření na patologii v oblasti tymu. Bioptické vyšetření již vedlo k diagnóze karcinomu tymu. Proto byl v dubnu 2004 proveden kombinovaný operační výkon – resekce tumoru tymu a parciální tyreoidektomie ze sternotomie. Histologické vyšetření resekátů prokázalo anaplastický karcinom tymu (obr. 1) a nodózní adenomatózní koloidní strumu.

Na základě histologického nálezu následovala kurativní radioterapie. Komplexní došetření zahrnující celotělový PET, scintigrafii skeletu a MRI páteře bez průkazu recidivy základního onemocnění umožnilo v květnu r. 2005 stav hodnotit jako kompletní remisi základního onemocnění.

V květnu 2006 byla pacientka přijata na I. neurologickou kliniku pro rozvoj levostranné hemiparézy. CT vyšetření prokázalo rozsáhlý nehomogenní tumor frontotemporoparietálně vpravo s kalcifikacemi, postkontrastně se sytící, s významným přetlakem středočarových struktur. Dle hodnotícího radiologa byl zvažován infiltrativně rostoucí

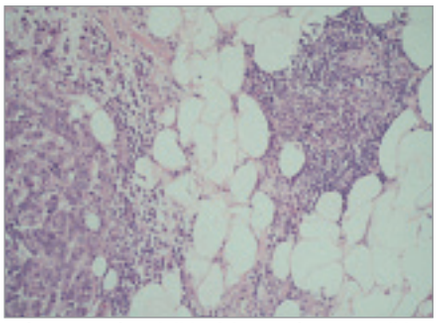

Obr. 1. V levé části je zachycena část trabekulárně strukturovaného primárního tumoru, v pravé části v tukové tkáni drobné reziduum tymické tkáně. Barvení HE, zvětšení 200×.

tumor, především astrocytom (obr. 2). Doplněné MRI vyšetření mozku prokázalo rozsáhlý tumor velikosti 75 × 61 × 53 mm, o objemu 130 cm^3, s perifokálním edémem, expanzivními projevy vůči středočarovým strukturám s jejich masivním přetlakem. Diferenciálně diagnosticky byl vzhledem k poměrně dobrému ohraničení proti mozkové tkáni zvažován především meningiom nebo metastáza (obr. 3).

Ovšem těsně před vyšetřením MRI a zvláště v jeho průběhu došlo k dramatickému zhoršení stavu vědomí, progresi levostranné hemiparézy a rozvoji anizokorie s širší zornicí vpravo. Proto byla nemocná přímo z MRI převzata k akutní operaci.

Operační výkon byl zahájen provedením rozsáhlé frontotemporální kraniotomie. Silně napjatá, nepulzující tvrdá plena, patrná po odklopení kostní ploténky, svědčila pro výraznou nitrolební hypertenzi. Po provedení durotomie se ihned do operačního pole tlačila masa bledé šeděrůžové tkáně. S využitím ultrazvukového aspirátoru a operačního mikroskopu byla postupně provedena resekce cévnatého tumoru s četnými kalcifikacemi a dutinami, dosahujícího až k temporálnímu rohu pravé postranní komory. Dle makroskopického obrazu se podařilo odstranit veškerou nádorovou tkáň. Po ukončené resekci byl mozek pokleslý, pulzoval. Po zvážení předoperačního stavu nemocné a předpokladu rozvoje otoku mozku byla provedena plastika tvrdé pleny a dekompresivní kraniektomie.

Bezprostředně po operaci došlo k výraznému zlepšení neurologické symptomatologie a stavu vědomí. Při dimisi byla nemocná

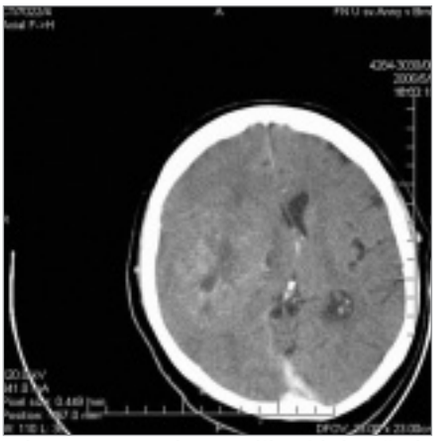

Obr. 2. CT mozku s aplikaci k.l., předoperační, axiální řez. Nehomogenní, postkontrastně se nepravidelně vysycující infiltrace s kalcifikacemi.

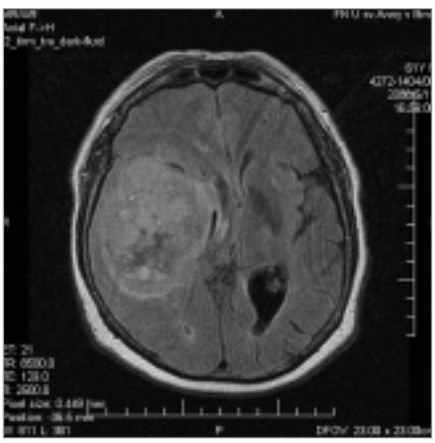

Obr. 3. MRI mozku, axiální řez, T2 dark-fluid vážený obraz. Nehomogenní, sytící se tumor s expanzivními projevy.

ve velmi dobrém stavu, chodící, zcela soběstačná v aktivitách běžného denního života, a po odeznění lehkého psychosyndromu bez neurologického deficitu. Kontrolní CT mozku s aplikací kontrastní látky v časném pooperačním průběhu neprokázalo reziduum tumoru. Vzhledem k velmi dobrému stavu nemocné a lokálnímu příznivému nálezu bylo možno 10. pooperační den uzavřít kraniektomii. Pacientka byla propuštěna do domácí péče a již za hospitalizace na neurochirurgické klinice byla naplánována ambulantní radioterapie v Masarykově onkologickém ústavu, kde proběhla i komplexní terapie pro primární tumor.

Histologické vyšetření resekované tkáně bylo hodnoceno jako metastáza velkobuněčného neuroendokrinního karcinomu

proLékaře.cz | 17.8.2025

solidní a trabekulární struktury s rozsáhlými ložisky nekróz, multifokálně s tvorbou rozetovitých formací a palisádujících struktur. Nádorové buňky s výraznou nukleární atypií a zrnitým chromatinem vykazovaly vysokou mitotickou aktivitou – až 70 mitóz/10 HPF. Imunohistochemicky se nádorové buňky vyznačovaly difuzní cytoplazmatickou expresí širokospektrých cytokeratinů (AE1/AE3) při současné koexpresi neuroendokrinních markerů (chromogranin, synaptofyzin a NSE), které byly variabilně pozitivní přibližně v 70–80 % buněk.

Součástí druhého čtení preparátu bylo i jeho porovnání se vzorky primárního resekátu z mediastina. Na základě morfologického zhodnocení a imunohistochemického vyšetření bylo možno uzavřít, že se v obou případech jedná o stejný vzácný typ nádoru – velkobuněčný neuroendokrinní karcinom tymu (obr. 4).

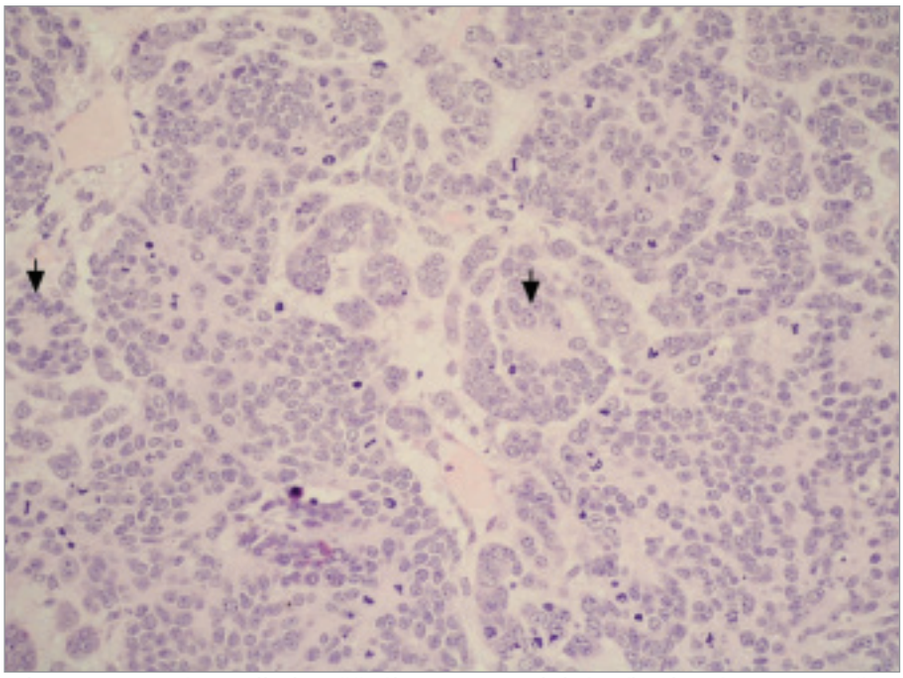

Obr. 4. Metastáza velkobuněčného neuroendokrinního karcinomu s početnými mitotickými figurami, zachyceny dvě rozetovité formace (šipky). Barvení HE, zvětšení 200×.

Diskuse

Popsaný neuroendokrinní tymický tumor spadá do skupiny tumorů epitelového původu. Tuto skupinu lze definovat jako maligní epiteliální neoplazie, které jsou tvořeny převážně buňkami s neuroendokrinní diferenciací. Vytvářejí jen malé procento tymických tumorů (2–5 %). Dělí se na dobře diferencované a nízce diferencované neuroendokrinní karcinomy. Do kategorie dobře diferencovaných tumorů patří karcinoidy a atypické karcinoidy. Mezi nízce diferencované tymické neuroendokrinní neoplazie se řadí malobuněčné a velkobuněčné neuroendokrinní karcinomy. Jedná se o vysoce maligní tumory s dobou přežití pohybující se v rozsahu od 1 do 4 let. Lokální recidivy a systémové metastázy jsou velmi časté.

Velkobuněčné neuroendokrinní tumory jsou vzácné high-grade neoplazie tvořené objemnými buňkami, které vytvářejí struktury s neuroendokrinní morfologií: trabekulární a palisádující struktury a rozetovité formace. Obvykle mívají vysokou mitotickou aktivitu (více než 10 mitóz/10 high power fields) a obsahují ložiska extenzivních nekróz. Nádorové buňky obsahují elektronmikroskopicky detekovatelná neurosekreční granula a jeví imunohistochemickou pozitivitu neuroendokrinních markerů (synaptofyzin, chromogranin, neuron specific enolase) [1].

Jedinečnost prezentované kazuistiky podtrhuje skutečnost, že ve světovém písemnictví za posledních 20 let bylo nalezeno pouze 16 sdělení o postižení CNS metastázou tumoru tymu všech histologických typů, z toho 4 kazuistiky s mozkovou metastázou neuroendokrinního karcinomu tymu [2–5]. V české literatuře srovnatelný případ nebyl publikován.

Pozoruhodná je geografická distribuce jednotlivých kazuistik, popisujících metastické postižení mozku tumorem tymu, kdy 6 sdělení pochází od japonských autorů [6,7], 2 sdělení jsou jihokorejská [3,8] a po jednom od autorů australských [9], amerických [2], španělských [4], britských [5] italských, německých a indických.

V převážné většině publikací byla popsána metastáza tumoru tymu v intraaxiální lokalizaci. Příkladem může být sdělení Al-Barbarawiho prezentující první příklad metastázy tumoru tymu do mozku pozorovaný a popsaný v Austrálii. Jednalo se o 49letého muže s nálezem 2 metastáz, jedné v hloubce parietálního laloku, druhé v oblasti levého frontálního laloku s cystickou nekrotickou složkou a prokrvácením [9].

U našeho nemocného jsme po provedeni CT vyšetření mozku rovněž pomýšleli na infiltrativně rostoucí intraaxiální tumor. Ovšem MRI vyšetření upřesnilo klinicko anatomický obraz a prokázalo extraaxiální lokalizaci s ohraničením proti mozkové tkáni.

Srovnatelnou zkušenost prezentují ve svém sdělení jihokorejští autoři (Ahn JY), kteří publikovali případ pacienta s metastázou karcinomu tymu do mozku, iniciálně imitující meningeom [8]. Proces metastázování může postihovat i pleny a kosti lebky. Tak například Yamamura popisuje raritní metastázu tymu do oblasti falxu [6] a Tamura popisuje osteolytický proces s intradurální a extrakraniální propagací metastázy [7].

Pokud se týká konkrétní problematiky neuroendokrinního karcinomu tymu, za povšimnutí stojí publikace Konga, který v literatuře vyhledal sestavu 49 pacientů s karcinomem tymu, z nichž se pouze u 2 jednalo o neuroendokrinní karcinom tymu s následujícím rozvojem mozkové metastázy [3]. Další sdělení Taltona [2], Martineze [4], Valliho [5], popisují pouze jednotlivé pacienty s neuroendokrinním tumorem tymu a metastatickým postižením nejen mozku, ale i plic a kostí.

Z obsahu jednotlivých kazuistik dále vyplývá, že klinická symptomatologie upozorňující na intracerebrální lézi se objevila do

proLékaře.cz | 17.8.2025

1 roku po primární operaci tumoru tymu a dle výše citovaných prací se přežití pohybovalo od 2 měsíců u pacientů neoperovaných do 9 měsíců u pacientů po operačním výkonu následovaném radioterapií.

Z tohoto hlediska je u prezentované nemocné raritní klinická manifestace mozkové metastázy s víceletým odstupem od primární operace tumoru tymu, kdy dostupná provedená vyšetření vyloučila lokální recidivu onemocnění nebo jiná vzdálená ložiska, a u nemocné byla předpokládána kompletní remise základního onemocnění. I tato skutečnost mohla být zavádějící v iniciální fázi diagnostiky, kdy byl na základě CT vyšetření, provedeného včetně aplikace kontrastní látky, předpokládán infiltrativně rostoucí intraaxiální tumor, tedy především mozkový gliom. Až vyšetření MRI a především operační intervence s histologickým vyšetřením vedly ke korektní diagnóze raritního postižení mozku metastázou neuroendokrinního karcinomu tymu. Aktivní chirurgický přístup podporuje i skutečnost, že až u 11 % fokálních mozkových lézí u nemocných s prokázaným maligním onemocněním se nejedná o metastázu základní choroby [10].

Dlouhodobé přežití u diskutované nemocné nepochybně potvrzuje i skutečnost, že primární tumor tymu byl zachycen ve fázi asymptomatické, při vyšetřování pro patologické postižení štítné žlázy, které bylo histologicky rovněž verifikováno.

U naší nemocné je klinický stav v současné době s odstupem 5 měsíců od operace velmi dobrý, nemocná je zcela soběstačná, v domácí péči. V současné době byla ukončena aktinoterapie na specializovaném pracovišti MOÚ Brno, kde je nemocná dispenzarizována.

Závěr

Metastáza tumoru tymu do mozku je vzácná, metastáza velkobuněčného neuroendokrinního karcinomu tymu pak zcela ojedinělá. Podmínkou úspěšné diagnostiky popsané intracerebrální léze je důsledné histologické a imunohistochemické vyšetření a porovnání s preparátem primárního resekátu. Prezentovaná kazuistika upozorňuje na pozdní manifestaci cerebrální metastázy tumoru tymu, která iniciálně vedla k rozvaze o infiltrativně rostoucím primárním tumoru mozku. Navíc údaje z onkologického pracoviště podepřené výsledky zobrazovacích technik vyznívaly ve smyslu remise onemocnění. Až došetření MRI mozku upozornilo na ohraničený charakter růstu nádoru. I přes dramaticky progredující klinickou symptomatologii byl pooperační průběh velmi příznivý s plnou úpravou funkčního deficitu u nemocné a jejím návratem do aktivního života.

Literatura

1. Chetty R, Batitang S, Govender D. Large cell neuroendocrine carcinoma of the thymus. Histopathology 1997; 3: 274–276.

2. Talton CC, Hopkins JO, Walley BD, Kincaid EH. Metastatic thymic carcinoid. Am Surg 2005; 71(7): 578–580.

3. Kong DS, Lee JI, Do HN, Park K, Suh YL. Cerebral involvement of metastatic thymic carcinoma. J Neuro Oncology 2005; 75(2): 143–147.

4. Martinez MB, Juárez AS, Alba LJ, González BM, Ordónez GA. Carcinoid tumor of the thymus gland with multiple metastases. Med Clin(Barc) 1980; 75(5): 207–210.

5. Valli M, Fabris GA, Dewar A, Chikte S, Fisher C, Corrin B et al. Atypical carcinoid tumor of the thymus. Histopathology 1994; 24(4): 371–375.

6. Yamamura K, Kubo O, Aoki N, Kagawa M. Falx metastasis of thymic carcinoma. No Shinkei Geka 1993; 21(10): 921–924.

7. Tamura Y, Kuroiwa T, Doi A, Min KY. Thymic carcinoma presenting as cranial metastasis with intradural and extracranial extension. Neurosurgery 2004; 54(1): 209–212.

8. Ahn JY, Kim NK, Oh D, Ahn HJ. Thymic carcinoma with brain metastasis mimicking meningioma. J Neuro Oncology 2002; 8(3): 193–199.

9. Al-Barbarawi M, Smith SF, Sekhon LH. Haemorrhagic brain metastasis from a thymic carcinoma. J Clin Neurosci. 2004; 11(2): 190–194.

10. Greenberg-Greenberg MS. Handbook of neurosurgery. 4th ed. Lakeland Florida: Greenberg Graphics 1997.