proLékaře.cz | 23.4.2024

Srdeční myxomy jako příčina embolizace do centrálního nervového systému: desetileté zkušenosti

Primary Heart Tumors as a Cause of Embolization into the Central Nervous System: Ten-Years´ Experience

Souhrn

Srdeční tumor není častou příčinou embolizace do centrální nervové soustavy (CNS). Prezentujeme naši zkušenost s tímto onemocněním se zaměřením na nemocné, u kterých byla první manifestací tumoru embolizační cévní mozková příhoda (ECMP). Retrospektivně jsme zhodnotili symptomatologii nemocných, dobu od prvních symptomů ke stanovení diagnózy, lokalizaci tumoru, způsob léčby a její výsledek. Porovnávali jsme výsledky u nemocných s ECMP a bez ECMP. V letech 1996–2006 jsme operovali 53 nemocné se srdečním tumorem, z toho 10 (18,9 %) prodělalo ECMP. U nemocných s ECMP byl tumor 9krát v levé síni a 1krát v pravé síni. U nemocných bez ECMP byl v levé síni 34krát, v pravé síni 7krát, z mitrální chlopně vycházel 1krát a 2krát jsme se setkali s duplicitou. 9 nemocných (21 %) bylo zcela asymptomatických. U nemocných bez ECMP se doba od prvních symptomů do stanovení diagnózy pohybovala od 3 dní do 2 let (průměr 101 dní). U nemocných s ECMP se tento interval pohyboval od 7 dní do 16 měsíců (průměr 170 dní). Všichni nemocní byli operováni. Perioperační mortalita byla ve skupině s ECMP a bez ECMP 0 % resp. 4,5 %. Diskutována je velikost souboru, zastoupení pacientů s ECMP, lokalizace tumorů, symptomatologie, doba od začátku symptomů po stanovení diagnózy a výsledky léčby. Embolizace srdečních myxomů do CNS je sice ne častým, zato však velmi závažným symptomem. Ačkoliv by tento symptom měl vést k velmi rychlému pátrání po zdroji embolizace, v praxi je doba od embolizace do stanovení správné diagnózy stále příliš dlouhá.

Abstract

The heart tumor is not a frequent cause of embolization into the central nervous system (CNS). The authors have presented their experience with this disorder and focused on patients in whom an embolizing cerebrovascular accident (ECVA) was the first manifestation of a tumor. Patients' symptomatology, period between appearing the first symptoms up to diagnosing embolism, tumor location, method and outcome of therapy were assessed retrospectively. The results achieved in patients with and those without ECVA were compared. Within 1996–2006, 53 patients with the heart tumor were operated on, out of them 10 (18.9%) experienced ECVA. In ECVA patients, the tumor was located 9× in the left and 1× in the right atrium. In patients without ECVA, the tumor was situated in the left atrium 34×, in the right atrium 7×, in one case it protruded from the mitral valve, and duplicity was seen in two cases. Nine patients (21%) were quite asymptomatic. In patients without ECVA, the period from the first symptoms up to the diagnosis establishing ranged within 3 days – 2 years (mean 101 days). In ECVA sufferers, their interval ranged within 7 days – 16 months (mean 170 days). All the patients underwent a surgery. Perioperative mortality rate in groups with and without ECVA was 0% and 4.5%, respectively. The report has discussed the size of a set, representation of patients with ECVA, tumor location, symptomatology, period from the first symptoms up to the diagnosis establishing, and therapeutical results. The embolization of heart myxomas into the CNS is not a frequent but very severe symptom. Although this symptom should lead to very quick searching for the source of embolization, in practice the period from embolization to establishing the correct diagnosis has been still too long.

R. Brát, J. Sieja, J. Štětinský

Kardiochirurgické centrum
FNsP Ostrava

✉

MUDr. Radim Brát, Ph.D.
Kardiochirurgické centrum
Fakultní nemocnice s poliklinikou
17. listopadu 1790
708 52 Ostrava-Poruba
e-mail: radim.brat@fnspo.cz

Přijato k recenzi: 24. 8. 2006
Přijato do tisku: 12. 12. 2006

Klíčová slova

srdeční tumor – myxom – embolizace – cévní mozková příhoda

Key words

heart tumor – myxoma – embolization – cerebrovascular accident

proLékaře.cz | 23.4.2024

Úvod

Primární srdeční tumory nepatří mezi časté příčiny embolizací do CNS, a proto bývají někdy neprávem poněkud opomíjeny. Přitom význam tohoto onemocnění spočívá na jedné straně v potenciálně vysoké míře invalidizace nemocného, pokud je pozdně diagnostikováno a léčeno, na druhé straně v éře velmi dobře dostupné echokardiografie je diagnostika velmi snadná a rovněž při současném stavu úrovně kardiochirurgie je chirurgická léčba primárních srdečních tumorů zatížena poměrně velmi nízkou mortalitou i morbiditou.

Incidence primárních srdečních tumorů se odhaduje na 0,5 případů na 1 milion obyvatel za 1 rok [1,2,3]. Nejčastějším typem primárního srdečního tumoru je myxom (obr. 1). Jedná se o benigní tumor. Přibližně 75–80 % myxomů je lokalizováno v levé síni, 10–20 % v pravé síni a 5–10 % v obou síních, v levé nebo v pravé komoře [1,2,4,5]. V 50 % vyrůstá myxom na krátké stopce ze síňového septa, může však vyrůstat i z jiných míst síní i komor. Vzácně může myxom vyrůstat na stopce z některé ze srdečních chlopní [1,3,5,6]. U mladších pacientů existuje familiární forma onemocnění s autozomálně dominantním přenosem, s mnohočetnými myxomy v srdečních oddílech, modrými kožními névy, myxoidními neurofibromy kůže, postižením čočky a tumory s endokrinní aktivitou – tzv. Carneyův syndrom [7]. Kromě myxomů se můžeme vzácně setkat i s jinými primárními tumory srdce. Z benigních jsou to rabdomyomy (hamartomy) a fibromy, z maligních rabdomyosarkomy a hemangiosarkomy [8].

Primární srdeční nádory se projevují jedním nebo více příznaky z klasické triády: kardiální příznaky a známky způsobené intrakardiální obstrukcí, známky systémové embolizace a celkové nebo konstituční příznaky [9,10]. Nejčastějšími kardiálními příznaky jsou dušnost a ortopnoe v důsledku plicní hypertenze nebo manifestní plicní otok. Častá je také presynkopa nebo synkopa způsobená myxomy v levé síni, které mechanizmem kulového ventilu vedou k přechodnému uzávěru vtoku do levé komory. Byly rovněž popsány obtíže typu anginy pectoris, hemoptýzy a klaudikace končetin. Embolické příhody se někdy projeví jako cévní mozkové příhody, vmetky do sítnicové tepny a tepen končetin. Celkové projevy ve formě horečky, artralgií, váhového úbytku a únavy mohou vést k záměně s infekční endokarditidou, kolagenózou nebo maligním onemocněním [11].

V diagnostice primárních srdečních tumorů má v dnešní době nezastupitelné místo echokardiografie. Toto poměrně snadné, velmi dobře dostupné a neinvazivní vyšetření vede ke správné diagnóze během několika minut téměř u všech nemocných. Je pochopitelně možno použít i jiné vyšetřovací metody jako je MRI, CT apod. Z terapeutických možností je léčbou první volby chirurgické odstranění tumoru a operace by měla být provedena co nejdříve.

Vzhledem k uvedenému významu primárních srdečních tumorů prezentujeme naši 10letou zkušenost s tímto onemocněním se zaměřením na podskupinu nemocných, u kterých byla první manifestací tumoru embolizace do CNS.

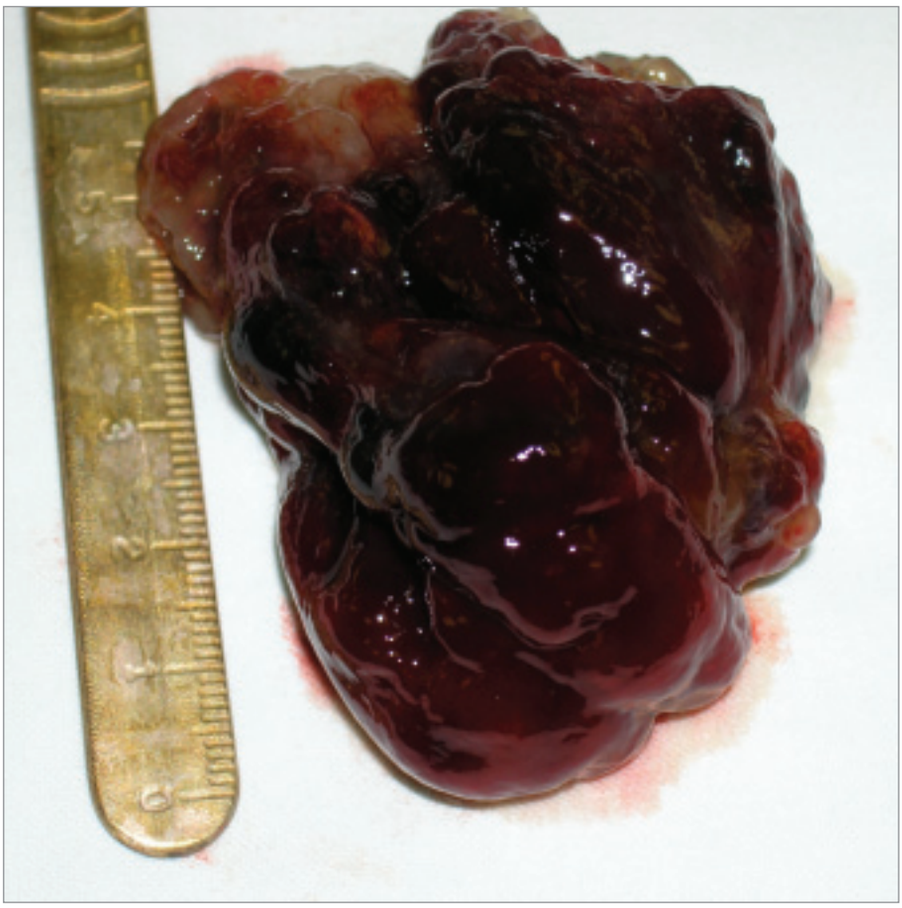

Obr. 1. Odstraněný myxom levé síně.

Materiál a metodika

Předkládaný soubor zahrnuje 53 pacientů operovaných na našem pracovišti za posledních 10 let (1996–2006) s diagnózou primárního srdečního tumoru. Z nich byla u 10 (18,9 %) jedním ze symptomů, který vedl k diagnóze embolizace do CNS. Kromě základního klinického vyšetření bylo u všech nemocných provedeno echokardiografické vyšetření. U všech nemocných nad 40 let a nemocných s anamnézou anginy pectoris jsme rovněž doplnili koronarografické vyšetření k vyloučení koronární nemoci, u některých nemocných bylo provedeno CT či MRI vyšetření. U všech operovaných nemocných bylo provedeno histologické vyšetření odstraněného tumoru. V uvedeném souboru jsme retrospektivně zhodnotili symptomatologii nemocných, která vedla k diagnóze, způsob, jakým byla diagnóza stanovena, dobu od prvních symptomů ke stanovení diagnózy, lokalizaci tumoru včetně event. duplicity či recidivy, způsob léčby a její výsledek. Porovnávali jsme podskupinu nemocných s embolizací do CNS oproti ne-

proLékaře.cz | 23.4.2024

mocným bez embolizace do CNS a výsledky jsme statisticky zpracovávali. Pokud byla hodnota p > 0,05, byl rozdíl považován za statisticky nevýznamný a v tabulce je označen NS. V opačném případě byl rozdíl považován za statisticky významný a v tabulce je uvedena hodnota p < 0,05.

Výsledky

V období od května 1996 do května 2006 bylo na našem pracovišti operováno celkem 53 nemocných s primárním srdečním tumorem, z toho 10 prodělalo před stanovením diagnózy embolizační CMP. V tab. 1 jsou uvedena základní demografická data. Zatímco ve skupině s embolizací do CNS bylo stejné zastoupení mužů a žen, ve skupině bez embolizace do CNS bylo větší zastoupení žen. Tento rozdíl však nebyl statisticky významný. Nemocní s embolizací do CNS byli statisticky významně mladší než nemocní bez embolizace do CNS.

Tab. 2 uvádí lokalizaci tumoru. V podskupině nemocných s embolizací do CNS jsme se 1krát setkali s tumorem lokalizovaným v pravé síni, u zbývajících nemocných byl tumor lokalizován v levé síni. U nemocných bez embolizace do CNS byl tumor nejčastěji lokalizován v levé síni (79,1 %), méně často potom v pravé síni (16,3 %). Jednou tumor vycházel z mitrální chlopně. Tato nemocná byla jediná, u které histologické vyšetření nepotvrdilo myxom, ale prokázalo chondrosarkom. S duplicitou jsme se setkali 2krát. U jedné nemocné byly v levé síni lokalizovány 2 myxomy a u druhé nemocné byl jeden myxom lokalizován v levé síni a druhý v pravé komoře. U této nemocné se navíc jednalo o recidivu 4 roky po odstranění myxomu z levé síně. S recidivou myxomu jsme se v našem 10letém souboru setkali 2krát. Z hlediska lokalizace myxomu nebyly mezi skupinami statisticky významné rozdíly.

V tab. 3 je uvedena symptomatologie nemocných. Ve skupině s embolizací do CNS jsme se kromě embolizace do CNS, kterou měli všichni nemocní, setkali u 3 nemocných s obstrukcí chlopenního ústí (2krát mitrální chlopně a 1krát trikuspidální chlopně), 2krát s arytmiemi, jednou s dušností a jednou s otoky. Celkové nespecifické příznaky měli 2 nemocní. Ve skupině nemocných bez embolizace do CNS byla symptomatologie bohatší. Nejčastěji jsme se setkali s dušností (25krát) a obstrukcí chlopenního ústí (20krát). Poměrně časté byly rovněž arytmie (15krát), celkové příznaky (7krát) a embolie do periferních tepen (6krát). Naopak poměrné řídké byly otoky (4krát) a embolie do plicnice (1krát). Důležité je, že ve skupině bez embolizace do CNS bylo 9 nemocných (21 %), kteří byli zcela asymptomatičtí. U těchto nemocných byla diagnóza srdečního tumoru stanovena jako náhodný nález při echokardiografii prováděné z jiné příčiny. Z hlediska symptomatologie byl statisticky významný rozdíl mezi skupinou nemocných s embolizací do CNS a skupinou nemocných bez embolizace do CNS v embolizacích do periferních tepen, v dušnosti, v ostatních příznacích a v počtu asymptomatických nemocných (vše častější ve skupině nemocných bez embolizace do CNS).

Další údaj, který jsme sledovali, byla délka intervalu od prvních příznaků do stanovení diagnózy. U nemocných bez embolizace do CNS se délka intervalu od prvních symptomů do stanovení diagnózy pohybovala od 3 dní do 2 let s průměrem 101 dní. Déle než půl roku trvalo stanovení diagnózy u 7 nemocných (16,3 %) a déle než rok u 4 nemocných (9,3 %). Přitom každý z těchto 7 nemocných měl minimálně jeden závažný symptom (nejčastěji arytmie, synkopy, dušnost či embolizace do periferních tepen), který by měl vést k urychlenému vyloučení srdečního tumoru. Ve skupině nemocných

Tab. 1. Demografická data.

	nemocní s embolizací do CNS (n = 10)	nemocní bez embolizace do CNS (n = 43)	p-hodnota
mužů	5 (50,0 %)	15 (34,9 %)	NS
žen	5 (50,0 %)	28 (65,1 %)	NS
věk (roků)	53 (39–73)	63 (36–82)	p < 0,05

Tab. 2. Lokalizace tumoru.

	nemocní s embolizací do CNS (n = 10)	nemocní bez embolizace do CNS (n = 43)	p-hodnota
levá síň	9 (90,0 %)	34 (79,1 %)	NS
pravá síň	1 (10,0 %)	7 (16,3 %)	NS
levá síň + pravá komora	0 (0,0%)	1 (2,3 %)	NS
mitrální chlopeň	0 (0,0%)	1 (2,3 %)	NS

Tab. 3. Symptomatologie.

	nemocní s embolizací do CNS (n = 10)	nemocní bez embolizace do CNS (n = 43)	p-hodnota
obstrukce chlopenního ústí	3 (30,0 %)	20 (46,5 %)	NS
embolie do CNS	10 (100,0 %)	0 (0,0 %)	
embolie do periferní tepny	0 (0,0 %)	6 (14,0 %)	p < 0,05
embolie do plicnice	0 (0,0 %)	1 (2,3 %)	NS
dušnost	1 (10,0 %)	25 (58,1 %)	p < 0,05
arytmie	2 (20,0 %)	15 (34,9 %)	NS
otoky	1 (10,0 %)	4 (9,3 %)	NS
celkové příznaky	2 (20,0 %)	7 (16,3 %)	NS
ostatní	0 (0,0 %)	12 (27,9 %)	p < 0,05
asymptomatický	0 (0,0 %)	9 (20,9 %)	p < 0,05

proLékaře.cz | 23.4.2024

Tab. 4. Přehled provedených operačních výkonů.

	nemocní s embolizací do CNS (n = 10)	nemocní bez embolizace do CNS (n = 43)	p-hodnota
exstirpace myxomu	7 (70,0 %)	23 (53,5 %)	NS
exstirpace myxomu + uzávěr DSS	1 (10,0 %)	2 (4,7 %)	NS
exstirpace myxomu + CABG	1 (10,0 %)	7 (16,3 %)	NS
exstirpace myxomu + výkon na 1 chlopni	1 (10,0 %)	4 (9,3 %)	NS
exstirpace myxomu + CABG + výkon na 1 chlopni	0 (0,0 %)	3 (7,0 %)	p < 0,05
exstirpace myxomu + výkon na 2 chlopních	0 (0,0 %)	1 (2,3 %)	NS
exstirpace myxomu + výkon na 1 chlopni + MAZE	0 (0,0 %)	1 (2,3 %)	NS
exstirpace myxomu + výkon na 1 chlopni + MAZE + uzávěr DSS	0 (0,0 %)	1 (2,3 %)	NS
exstirpace myxomu + embolektomie arteria pulm.	0 (0,0 %)	1 (2,3 %)	NS

DSS = defekt septa síní, CABG = aortokoronární bypass, MAZE = kryoablace levé síně pro fibrilaci síní

Tab. 5. Výsledky chirurgické léčby.

	nemocní s embolizací do CNS (n = 10)	nemocní bez embolizace do CNS (n = 43)	p-hodnota
počet úmrtí	0 (0,0 %)	2 (4,5 %)	NS
revize pro krvácení	0 (0,0 %)	3 (6,8 %)	p < 0,05
neurologické komplikace	0 (0,0 %)	3 (6,8 %)	p < 0,05
renální komplikace	0 (0,0 %)	5 (11,4 %)	p < 0,05
ranné komplikace	0 (0,0 %)	2 (4,5 %)	NS
fibrilace či flutter síní	3 (30,0%)	15 (34,0 %)	NS
délka hospitalizace po operaci (dní)	9,8	11,0	NS

s embolizací do CNS se délka intervalu od prvních příznaků do stanovení diagnózy pohybovala od 7 dní do 16 měsíců, v průměru činila 170 dní a byla tedy ještě delší než ve skupině bez embolizace do CNS.

Diagnóza srdečního tumoru byla u všech nemocných stanovena echokardiograficky. U 50 nemocných byla provedena koronarografie, u 8 nemocných bylo provedeno CT vyšetření a 2krát byl srdeční tumor verifikován pomocí MRI.

Všichni nemocní byli operováni. Tab. 4 uvádí přehled provedených operačních výkonů. U všech nemocných jsme provedli exstirpaci tumoru. U řady nemocných (30 % ve skupině s embolizací do CNS a 45 % nemocných bez embolizace do CNS) jsme kromě exstirpace myxomu provedli ještě další přidružený kardiochirurgický výkon. U všech odstraněných tumorů bylo provedeno histologické vyšetření. Pouze u jedné nemocné jsme histologicky prokázali chondrosarkom. Jednalo se o nemocnou, u které vycházel tumor z mitrální chlopně. U všech ostatních histologické vyšetření potvrdilo diagnózu srdečního myxomu. Tab. 5 uvádí výsledky operací. Ve skupině nemocných s embolizací do CNS nezemřel ani jeden nemocný, ve skupině bez embolizace do CNS zemřeli 2 nemocní (4,5 %). Rovněž pooperační morbidita byla u nemocných s embolizací do CNS nižší než u nemocných bez embolizace do CNS, statisticky významný byl rozdíl mezi porovnávanými skupinami v počtu revizí pro krvácení, v neurologických komplikacích a renálních komplikacích.

Diskuse

Primární srdeční tumory nepatří mezi častá onemocnění, a proto ani v literatuře nebývají publikovány rozsáhlejší soubory. V českém písemnictví byla například publikována 10letá zkušenost kardiochirurgického pracoviště v Hradci Králové se souborem 19 pacientů [7]. V kazuistice z kardiochirurgického pracoviště IKEM je zmiňována 26letá zkušenost se souborem 63 nemocných s diagnostikovaným srdečním myxomem [12]. Rovněž ve světovém písemnictví publikované soubory většinou nepřesahují 50 nemocných. Neurologická manifestace těchto srdečních tumorů není příliš častá, avšak z důvodů uvedených v úvodu je velmi významná. Patrně nejrozsáhlejší prací zabývající se neurologickou manifestací srdečních myxomů je práce Ekinciho a Donnana [13]. Autoři publikují metaanalýzu 107 nemocných z let 1985 až 2001, doplněnou o vlastní soubor 6 nemocných léčených na jejich pracovišti ve stejném období. V tomto kontextu považujeme náš soubor 54 nemocných operovaných pro primární srdeční tumor, z nichž 10 mělo embolizaci do CNS za dostatečně rozsáhlý.

Literární údaje se poněkud rozcházejí v určení procenta nemocných, u kterých se srdeční tumor manifestuje neurologickou symptomatologií. Důvodem je především rozdílná definice neurologické manifestace srdečních tumorů. Většinou je pod ní chápána jakákoliv neurologická symptomato-

proLékaře.cz | 23.4.2024

logie u nemocného s následně prokázaným srdečním tumorem. Takovéto vymezení pojmu neurologické manifestace srdečního tumoru považujeme za nesprávné, protože zahrnuje například synkopy při arytmiích či obturaci mitrálního ústí tumorem a tyto stavy by tedy měly být zařazovány do symptomatologie kardiální. Proto jsme v této práci vyčlenili skupinu nemocných, kterou označujeme jako „nemocní s embolizací do CNS". V této skupině byli zařazeni všichni nemocní, kteří prodělali CMP (prokázanou neurologickým vyšetřením a event. CT) a u kterých byla vyloučena jiná než kardioembolická příčina této CMP a byl u nich diagnostikován primární srdeční tumor. Lze jistě namítnout, že ani toto ještě není jednoznačným průkazem embolizace srdečního tumoru do CNS. Jedná se však o retrospektivní studii, kdy jsme podrobnější údaje již nebyli schopni získat. Navíc hlavním cílem práce je poukázat na nutnost myslet i na možnost embolizace srdečního tumoru u nemocných s embolizačním CMP. Proto se domníváme, že vyčlenění skupiny nemocných s embolizací do CNS tak, jak jsme ho provedli, je akceptovatelné.

Lokalizace srdečních tumorů je v literatuře udávána v levé síni v 75–80 %, v pravé síni v 10–20 % a v 5–10 % v obou síních nebo v některé z komor [7]. Případy tumorů vycházejících ze srdečních chlopní jsou popisovány vzácně [6]. V našem souboru bylo poněkud vyšší zastoupení myxomů lokalizovaných v levé síni a setkali jsme se i s nálezy, které jsou popisovány vzácně (duplicita myxomu, recidiva myxomu, tumor vycházející z mitrální chlopně).

Symptomatologie nemocných se srdečními tumory tak, jak jsme se s ní setkali v našem souboru, odpovídá literárním údajům. Zdůraznit je třeba vysoké procento zcela asymptomatických nemocných (21 % ve skupině bez embolizace do CNS, resp. 17 % ze všech nemocných).

Za velmi zajímavý a z praktického hlediska důležitý považujeme údaj o intervalu od prvních symptomů ke stanovení diagnózy. Tento údaj se v literatuře většinou neuvádí. Důvodem je patrně relativní obtížnost získání tohoto údaje při retrospektivním hodnocení. Je zjevné, že stanovení správné diagnózy trvá neúměrně dlouho. Přitom vlastní diagnostika je velmi jednoduchá a rychlá. Velikost prezentovaného souboru (54 nemocných za 10 let) a vysoké procento zcela asymptomatických nemocných nasvědčuje tomu, že v kardiologických kruzích se již na diagnózu srdečního tumoru myslí. Domníváme se však, že především mezi praktickými lékaři, neurology, chirurgy či internisty je toto onemocnění stále podceňováno. Jinak totiž nelze vysvětlit situaci, kdy nemocný prodělá embolizaci do CNS, má arytmie, dušnost, a přesto trvá několik měsíců, než je správně stanovena diagnóza srdečního tumoru. Je však také třeba zdůraznit, že v posledních letech došlo v tomto ohledu k podstatnému zlepšení.

Z terapeutických možností je léčbou první volby chirurgické odstranění tumoru. Operace by měla být provedena co nejdříve po stanovení diagnózy a po provedení nezbytné předoperační přípravě včetně doplnění ev. dalších vyšetření (např. koronarografie), tedy v praxi nejpozději následující den po stanovení diagnózy. Většina kardiochirurgických pracovišť v ČR (včetně našeho pracoviště) dnes považuje primární srdeční tumor za důvod k časné operaci ihned po stanovení diagnózy. Pouze zcela výjimečně je nemocný k operaci kontraindikován a to tehdy, jedná-li se o velmi starého nemocného s četnými přidruženými chorobami nebo pokud nemocný s operací nesouhlasí. Na našem pracovišti jsme se za posledních 10 let s takovým případem setkali pouze 1krát.

Stále diskutovaná je otázka správného načasování kardiochirurgického výkonu po proběhlé embolizaci do CNS. Obecně se uznává, že v období od 72 hodin do 22 dní od embolizace je riziko zhoršení neurologického nálezu, na druhou stranu je v této době nemocný ohrožen recidivou embolizace. Zde je dle našeho názoru třeba postupovat individuálně a v úvahu vzít kromě nálezu na CT mozku rovněž vzhled tumoru. Velké, rozeklané a vlající myxomy mají zvýšenou tendenci k embolizování a indikace k operačnímu řešení je zde proto naléhavější.

Prognóza pacientů po chirurgické exstirpaci myxomu je velmi dobrá. Úmrtnost při vlastní operaci je velmi nízká, s vyšší mortalitou je nutno počítat u pacientů s interní komorbiditou [7]. V našem souboru jsme se setkali s vyšší mortalitou i morbiditou u nemocných ve skupině bez embolizace do CNS než ve skupině s embolizací do CNS. Souvisí to patrně s celkovou charakteristikou tohoto souboru, kdy se ve skupině bez embolizace do CNS jednalo o starší nemocné, s větším množstvím přidružených chorob a rovněž operační výkony byly v této podskupině komplexnější.

Po operaci je důležité pravidelné dlouhodobé echokardiografické sledování pro možnost recidivy tumoru [14]. Dle literárních údajů dochází k recidivě tumoru až u 7 % chirurgicky léčených pacientů s odstupem několika měsíců až mnoha let po operaci [1,4,5,14]. V našem souboru jsme se setkali se dvěma nemocnými, u kterých došlo k recidivě myxomu za 3 a 4 roky po operaci. Diametrálně odlišná je situace u nemocných s maligními tumory srdce. Zde je prognóza velmi špatná. V našem souboru jsme se setkali s takovýmto nálezem 1krát. Nemocná je zatím jeden měsíc po operaci a je v pečlivé dispenzarizaci jak onkologů, tak kardiologů.

Závěr

Srdeční myxom je poměrně vzácné onemocnění. Histologicky je benigní povahy, ale svou lokalizací je maligně se chovajícím tumorem. V éře velmi dobře dostupné echokardiografie je diagnostika velmi snadná a rovněž při současném stavu úrovně kardiochirurgie je chirurgická léčba myxomů zatížena poměrně velmi nízkou mortalitou i morbiditou. Embolizace srdečních myxomů do CNS je dle naší zkušenosti sice ne častým, zato však velmi závažným symptomem. Ačkoliv by tento symptom měl vést k velmi rychlému pátrání po zdroji embolizace, v praxi je interval mezi embolizací do CNS a stanovením správné diagnózy stále ještě příliš dlouhý.

Literatura

1. Castells E, Ferran V, Octavio MC, Calbet JM, Benito M, Fontanillas C et al. Cardiac myxomas: surgical treatment, longterm results and recurence. J Cardiovasc Surg 1993; 34: 49–53.

2. Keeling M, Oberwalder P, Anelli-Monti M. Cardiac myxomas: 24 years of experience in 49 patients. Eur J Cardiothorac Surg 2002; 22: 971–977.

3. MacGowan SW, Sidhu P, Aherne T, Luke D, Wood AE, Neligan MC et al. Atrial myxom:

proLékaře.cz | 23.4.2024

national incidence, diagnosis and surgical management. Ir J Med Sci 1993; 162: 223–226.
4. Gray IR, Williams WG. Recurring cardiac myxoma. Br Heart J 1985; 53: 645–649.
5. Mitgalter E, Lotan H, Schuger L. Cardiac myxomas – surgical experience with a multifaceted tumor. Thorac Cardiovasc Surg 1987; 35: 115–118.
6. Edwards FH, Hale D, Cohen A, Thompson L, Pezzella AT, Virmani R. Primary cardiac valve tumors. Ann Thorac Surg 1991; 52: 1127–1131.
7. Tuna M, Brtko M, Dominik J. Srdeční myxomy. Lék Zpr LF UK Hradec Králové 2004; 49: 51–7.
8. Sutton GC, Chaterjee K. Srdeční nádory. Kardiologická revue 2004; 1: 39–46.
9. Reynen K. Cardiac myxomas. N Engl J Med 1995; 333: 1610–1617.
10. Pinede L, Duhaut P, Loire R. Clinical presentation of left atrial cardiac myxoma: a series of 112 consecutive cases. Medicine 2001; 80: 159–172.
11. Butany J, Nair V, Naseemuddin A, Nair GM, Catton C, Yau T. Cardiac tumours: diagnosis and management. The Lancet Oncology 2005; 6: 219–228.
12. Křížová B, Frídl P, Podzimková M. Recidiva myxomu v levé komoře srdeční. Cor Vasa 2004; 46: 389–391.
13. Ekinci EI, Donnan GA. Neurological manifestations of cardiac myxoma: a review of the literature and report of cases. Intern Med J 2004; 34: 243–249.
14. Jones DR, Warden HE, Murray GF. Cardiac myxomas: a 30 year clinical experience. Ann Thorac Surg 1995; 59: 851–856.

www.kardiologickeforum.cz