proLékaře.cz | 13.8.2025

Polykací obtíže u difuzní idiopatické kostní hyperostózy

Swallowing difficulties in diffuse idiopathic skeletal hyperostosis

Souhrn

Cíl: Difuzní idiopatická kostní hyperostóza (diffuse idiopathic skeletal hyperostosis – DISH, morbus Forestier, ankylozující hyperostóza) se v oblasti krční páteře může projevit výraznými předními osteofyty. Klinické obtíže jsou často nevýrazné, charakteru nespecifických lokálních bolestí a blokád krční páteře. Poruchy polykání nebo fonace se vyskytují spíše vzácně. Jsou-li přítomny i masivní zadní osteofyty, mohou komprimovat nervové kořeny nebo míchu. V této práci popisujeme diagnostiku a chirurgickou léčbu předních osteofytů, které mohou způsobovat poruchy polykání. *Metodika:* Pojednáváme o 4 pacientech, u kterých byla přítomna porucha polykání jako dominantní příznak. Obtížné polykání tuhých soust uváděli 2 pacienti, 1 pacient měl navíc lokální křeče a bolesti v přední části krku. U 1 pacienta byla kromě polykacích obtíží přítomna komprese nervových struktur osteoproduktivními změnami a nestabilitou krční páteře. U všech osob jsme provedli RTG krční páteře, RTG polykacího aktu a CT krku. U 1 pacienta jsme objektivizovali míšní kompresi pomocí MRI krční páteře a doplnili elektrofyziologická vyšetření (EMG, somatosensorické a motorické evokované potenciály). *Výsledky:* Výrazná pooperační úleva po snesení osteofytů byla přítomná u všech osob. U 1 pacienta byla doplněna dekomprese nervových struktur rovněž s výrazným pooperačním zlepšením neurologického nálezu. *Závěr:* V diferenciální diagnostice polykacích a fonačních obtíží je třeba pomýšlet na možnou kompresi jícnu a trachey předními osteofyty. Důležité je vyšetření RTG polykacího aktu a CT krku. I přes rizika operačního výkonu (např. perforace jícnu) přináší snesení předních osteofytů okamžitou úlevu. Při klinických projevech komprese míchy nebo kořenů je nutné provést zároveň dekompresi nervových struktur.

I. Štětkářová[1], J. Chrobok[2]

[1] Neurologické oddělení Nemocnice Na Homolce, Roentgenova 2, Praha 5
[2] Neurochirurgické oddělení Nemocnice Na Homolce, Roentgenova 2, Praha 5

doc. MUDr. Ivana Štětkářová, CSc.
Neurologické oddělení EMG/EP laboratoř
Nemocnice Na Homolce,
Roentgenova 2, 150 30 Praha 5

Přijato k recenzi: 21. 11. 2006
Přijato do tisku: 30. 1. 2007

Klíčová slova

DISH – morbus Forestier – přední osteofyty – polykací obtíže

Key words

DISH – M. Forestier – anterior osteophytes – swallowing difficulties

Abstract

Objective: Diffuse idiopathic skeletal hyperostosis (DISH, Forestier's disease, ankylosing hyperostosis) can manifest as large anterior osteophytes in the cervical spine region. Clinical symptoms are often mild, taking the form of unspecified local pain and blockades in the cervical spine. Swallowing or phonation difficulties are rather rare. If also massive posterior osteophytes are present, they can compress the nerve roots or the spinal cord. The article describes the diagnosing and surgical treatment of anterior osteophytes which can cause swallowing disturbances. *Method:* We report 4 patients with swallowing disturbance as the dominant symptom. Two patients reported difficulty in swallowing of solid food, one patient had local spasms and pains in the front part of the neck in addition to the above problems. One patient suffered from compression of nerve structures due to osteoproductive changes and instability of the cervical spine in addition to swallowing difficulties. An X-ray examination of the cervical spine and of the act of swallowing and a CT examination of the neck were performed in each patient. Spinal cord compression was ascertained by means of magnetic resonance imaging (MRI) of the spine and complementary electrophysiological examinations were performed (EMG, somatosensory and motor evoked potentials) in one patient. *Results:* Dramatic relief after the ablation of osteophytes was observed in all the patients. In one of the patients, a dramatic post-surgical improvement of the neurological disorder was observed in addition to decompression of the nerve structures. *Conclusion:* Compression of the oesophagus and trachea by anterior osteophytes should be taken into consideration in differential diagnosing of swallowing and phonation difficulties. X-ray examination of the act of swallowing and CT examination of the neck are important. In spite the risk involved in the surgery (e.g. perforation of the oesophagus), ablation of anterior osteophytes brings immediate relief. In case of clinical symptoms of spinal cord or root compression, also decompression of nerve structures should be performed.

Práce byla podpořena grantem IGA NR/7773-3

proLékaře.cz | 13.8.2025

Úvod

Difuzní idiopatická kostní hyperostóza patří mezi pozvolně progredující chronická onemocnění skeletu nejasné etiologie, pro které je typický výskyt ve středním a vyšším věku, spolu s RTG nálezem kostní novotvorby zejména v ligamentech [1–4]. V poslední době se toto onemocnění objevuje jako samostatná jednotka, často v souvislosti s diferenciální diagnostikou osteoartrózy a ankylozující spondylitidy [5]. Není jasná příčina onemocnění, takže onemocnění zatím není zařaditelné ani k degenerativním poruchám, ani k metabolickým či endokrinním onemocněním, i když se u pacientů často objevují právě metabolické a endokrinní poruchy [5–8]. První klinické potíže jsou často minimální a týkají se periferního skeletu. Jde o nespecifické entezopatické bolesti vazů a úponů šlach nebo o recidivující blokády páteře bez postižení nervových struktur. Není výjimkou ani náhodný nález při RTG vyšetření pro jinou klinickou suspekci. Polykací obtíže jsou jako první příznak DISH diagnostikovány zřídka a v literatuře jsou publikovány malé soubory pacientů [9–11]. Tyto obtíže se mohou také vzácně vyskytovat i u výrazných předních osteofytů v rámci osteoartrózy [12, 13]. U cervikální spondylózy a spondylartrózy běžně hodnotíme vztahy mezi zadními osteofyty, foraminem a příslušným nervovým kořenem a vztah osteoproduktivních změn k durálnímu vaku a k míše. V této práci popisujeme diagnostiku a chirurgickou léčbu předních osteofytů, které mohou způsobovat poruchy polykání nebo dechové obtíže u méně častého kostního onemocnění – DISH. Pacienti mají zpočátku málo vyjádřené klinické příznaky (obtížné polykání tuhých soust, tlakové bolesti na přední straně krku) a jsou prošetřováni lékaři mnoha oborů, než se stanoví konečná diagnóza.

Materiál a metodika

Od roku 1999 doposud jsme vyšetřili 4 pacienty (3 muži a 1 žena, průměrný věk: 61,6 let, rozmezí 52–72 let) s DISH, u nichž prvním příznakem, který pacienta vedl k lékaři, byla porucha polykání tuhých soust a pocit tlaku a křečí v přední části krku. Většina pacientů byla pro své nespecifické obtíže nejprve vyšetřena lékaři jiných specializací (otorinolaryngologem, foniatrem, gastroenterologem, internistou). U našich pacientů jsme odebrali anamnézu, provedli klinické neurologické vyšetření, běžné laboratorní vyšetření séra včetně CRP, revmatoidního faktoru a HLA B27, nativní RTG vyšetření celé páteře, RTG polykacího aktu a CT krku. Pacienti splňovali rentgenografická kritéria podle Resnicka [3], pro která je typický nález splývajících hyperostotických kalcifikací v předním vazu a v přední části obratlového těla. Typický je nález v dolní části Th páteře, který by měl být alespoň ve 4 následných segmentech. Meziobratlové ploténky by měly být relativně málo degenerované.

Jeden pacient měl před rozvojem polykacích obtíží akutní oslabení levého deltoideu a bicepsu a klinické projevy cervikální myelopatie. Pouze tomuto pacientovi jsme doplnili MRI krční páteře a dynamické RTG vyšetření krční páteře k potvrzení instability a provedli jsme podrobné elektrofyziologické vyšetření (EMG, somatosensorické a motorické evokované potenciály).

Pooperační poruchy polykání jsme hodnotili takto: 1 – poruchy polykání nemá, 2 – poruchy polykání zůstaly nezměněny, 3 – poruchy polykání zhoršeny. U všech pacientů jsme provedli kontrolní RTG krční páteře s odstupem nejméně 1 rok až 2 po operaci (u 1pacientky po 7 letech od výkonu).

Operační přístup

Operační výkon byl proveden v poloze nemocného na zádech s mírnou reklinací hlavy a s podložením krční lordózy. U ventrálních osteofytů v rozsahu 1 až 3 etáží byl kožní řez příčný a respektoval kožní vrásky. Při postižení 4 a více segmentů jsme zvolili řez podélný nad průběhem kývače. U nemocných v celkové anestézii jsme zavedli vždy nazogastrickou sondu k lepší identifikaci a mobilizaci jícnu. Operovali jsme většinou zprava a při osteofytech pod ploténkou C6/7 jsme zvolili levostranný přístup, aby nedošlo k poškození n. laryngeus reccurens, jehož odstup z n. vagus je vlevo situován o 2 segmenty kaudálně. Preparace přední plochy krční páteře byla náročnější pro obtížné přetahování jícnu a trachey přes hrotnaté osteofyty. Po odsunutí cévních struktur laterálně a viscerálních struktur mediálně jsme uvolnili mediální okraje mm. longi. K odsunutí jícnu jsme použili širší Langenbeckovy háky a nenasazovali jsme automatické rozvěrače. Minimalizovali jsme manipulaci s jícnem jen na ošetřovaný segment, takže jícen nebyl fixován delší dobu v jedné poloze. Přední osteofyty jsme snášeli osteotomem a resekci dokončili zahlazením ostrých kostních struktur diamantovou frézou. Vždy jsme šetřili přední cirkumferenci meziobratlových plotének. Po zavedení Redonova drénu jsme ránu šili ve 2 vrstvách.

Výsledky

Charakteristika souboru je uvedena v tab. Kromě polykacích obtíží tuhé stravy byla přítomna u 3 osob také chronická bolest v oblasti krční páteře. U těchto pacientů byla při klinickém vyšetření zjištěna středně významná blokáda krční páteře, u 2 pacientů i porucha hybnosti bederní páteře. Pro diabetes mellitus se léčili 2 pacienti perorálními

Tab. Charakteristika sledovaného souboru osob s poruchami polykání u DISH.

pacient	pohlaví	věk	obezita	diabetes mellitus	hyper-lipidemie	hyper-urikemie	polykací obtíže	blok C páteře	blok L páteře	ventrální osteofyty
1	M	52	0	0	+	+	1 rok	+	+	C2–Th1
2	M	54	+	+	+	0	2 roky	0	0	C4–C7
3	Ž	72	+	0	0	0	3 roky	+	+	C4–6
4	M	64	+	+	+	0	1 rok	+	+	C2–7

Pozn.: Pacient č. 1 s hyperglykemií, pacient č. 4 s myeloradikulárním syndromem

proLékaře.cz | 13.8.2025

antidiabetickými léky. U 1 osoby byla laboratorně náhodně zjištěna hyperglykemie, hyperlipidemie i hyperurikemie (pacient 1). Obézní byly 3 osoby. Nikdo neměl zvětšenou štítnou žlázu nebo uzliny v oblasti krku. HLA B27 a revmatoidní faktor byly negativní.

U všech osob prokázalo již nativní RTG krční páteře mohutné ventrální osteofyty (obr. 1) v celém průběhu krční páteře (obvykle mezi C_2–Th_1). Na RTG polykacího aktu byl patrný úzký vztah předních osteofytů k jícnu s jeho kompresí (obr. 2). CT krku ukázalo těsné poměry i mezi ventrálními osteofyty a dýchacími cestami. U 1 pacienta došlo k výrazné kompresi hypofaryngu, doprovázené jeho defigurací (obr. 3), ale pacient byl zcela bez dýchacích problémů, 1 pacient byl již v roce 1999 operován pro radikulární postižení C5–6 vpravo s foraminotomií. Nově se u tohoto pacienta přidala slabost levého m. deltoideus a m. biceps brachii a porucha chůze. Klinický nález odpovídal cervikální myelopatii z komprese míchy při instabilitě mezi 2 kostními bloky C1–C4 a C5–Th1 (obr. 4). Na MRI krční páteře byla v místě této instability přítomna hyperintenzní signálová změna v T2 váženém obraze, tj. MRI průkaz myelopatie (obr. 5). EMG vyšetření prokázalo parciální denervační změny v m. deltoideus a m. biceps brachii vlevo. Byla nalezena lehká axonálně demyelinizační senzitivně-motorická polyneuropatie v rámci diabetes mellitus. U pacienta byla dále zjištěna kromě zpomaleného vedení periferním úsekem motorické a somatosensorické dráhy i poměrně výrazná porucha vedení v centrálním úseku z dolních končetin, které potvrdilo cervikální myelopatii s lézí dlouhých míšních drah.

U všech pacientů bylo provedeno snesení předních osteofytů. Pooperační průběh byl hladký a zcela bez komplikací. Nemocné jsme vertikalizovali v den operace bez krční ortézy či límce. U jednoho pacienta s projevy míšní léze byla doplněna diskektomie a dekomprese C4/5, štěp a fixace ABC dlahou v etáži C4–C5. Po dekompresi cervikální části páteře se u pacienta zlepšila chůze a mírně se obnovila svalová síla levého m. deltoideus a m. biceps brachii. Po operaci došlo k ústupu polykacích obtíží u všech pacientů. V dalším sledování (1–7 let po operaci) nedošlo u žádného pacienta k recidivě dysfagie.

U 1 pacienta odezněly bolesti v přední

Obr. 1. RTG krční páteře (předozadní, šikmé, boční snímky) s nálezem výrazných předních osteofytů u pacienta s poruchami polykání tuhých soust (pacient č. 1).

části krku, ale chronické blokády krční páteře ovlivněny nebyly. Na kontrolním RTG krční páteře (1–7 let po výkonu) nedošlo u 3 pacientů k recidivě ventrálních osteofytů, pouze u nejdéle sledované nemocné (7 let) se objevil v etáži C6/7 přední osteofyt, zcela bez klinického korelátu dysfagie.

Diskuse

V roce 1950 toto onemocnění popsali Jacques Forestiere a Jaimes Rotés-Quérol jako vertebrální ankylozující hyperostózu. Samotný pojem difuzní skeletální hyperostóza a celé její současné medicínské chápání pochází z roku 1975 [3]. První zmínky o tomto onemocnění se vyskytly v odborné literatuře již v první polovině 19. století. Onemocnění je častější u mužů než u žen, a to v poměru 2 : 1 [1,2]. Objevuje se kolem 4. dekády a s věkem jeho prevalence roste, například v období okolo 70 let věku se pohybuje jeho výskyt nad 10 % [1].

Z hlediska etiologie a patogeneze toho o DISH zatím mnoho nevíme. Předpokládají se multifaktoriální příčiny, přitom důležitou roli hrají metabolické a endokrinní poruchy [5,6,8]. Hovoří se i o genetických faktorech

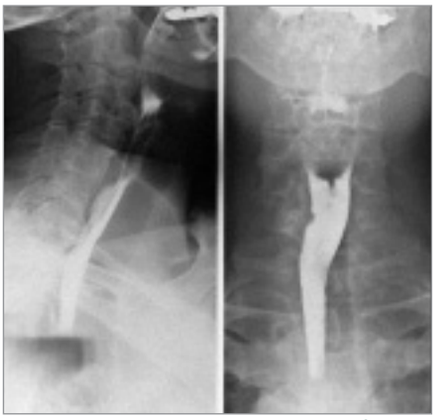

Obr. 2. RTG polykacího aktu (boční a předozadní snímky) s těsným vztahem předních osteofytů ke stěně jícnu (pacient č. 1).

a vlivu stárnutí. Vyšší výskyt DISH byl pozorován u osob s diabetes mellitus [1,7]. Často se vyskytuje i hyperurikemie a hyperlipidemie [5]. Bývá přítomna obezita [1, 5]. I v našem malém souboru byli většinou obézní pacienti s poruchou glycidového a lipidového metabolizmu.

Klinické příznaky DISH jsou dlouho nevýrazné. Mohou se vyskytovat lokální úponové

proLékaře.cz | 13.8.2025

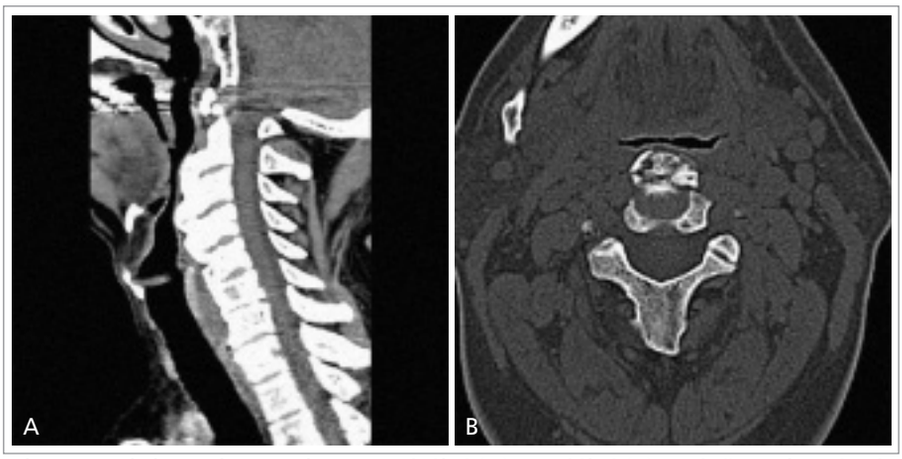

Obr. 3. CT krku, rekonstrukce v sagitální (A) a axiální (B) rovině, na kterém je patrná defigurace hypofaryngu (pacient č. 1)

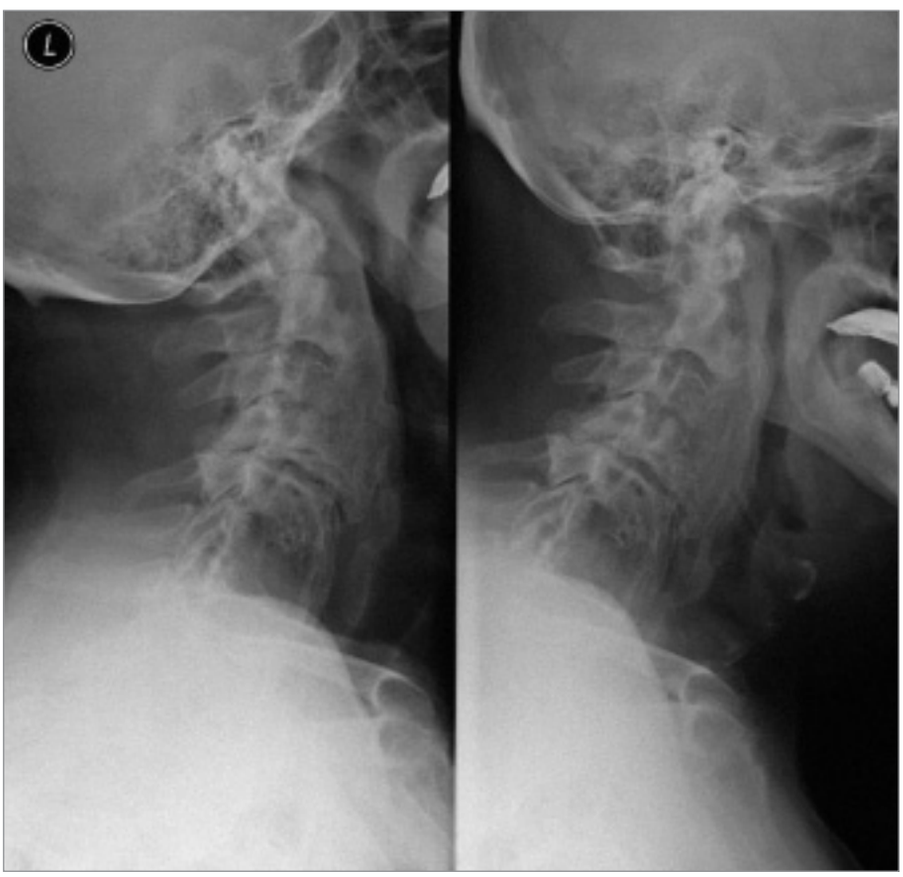

Obr. 4. RTG krční páteře s nálezem instability mezi kostními bloky C1–4 a C5–Th1 (pacient č. 4).

bolesti kolem velkých kloubů (kyčle, ramena, kolena, paty) nebo tupé bolesti v oblasti páteře, a to zejména v oblasti krční páteře nebo v Th-L přechodu. Dalšími obtížemi mohou být stridor, chrápání, dysfonie [10,11]. Poruchy polykání nebo dechové obtíže se vyskytují méně často [9–11].

Diagnostika DISH je převážně radiologická [3]. Typické jsou nálezy splývajících ventrálních osteofytů s kalcifikacemi v předním podélném vazu, charakteru „kapajícího vosku". Maximum těchto změn bývá v oblasti Th-L přechodu. Postižení krční páteře je méně obvyklé a nastává až v pozdější době. Polykací obtíže, které se vyskytují zřídka a bývají málo vyjádřené, mohou být v první fázi diagnostickým problémem. Pacienti zpočátku navštěvují lékaře mnoha odborností (otorinolaryngolog, foniatr, gastroenterology, neurolog apod), než se stanoví správná příčina. Z neurologického hlediska je třeba diferenciálně diagnosticky pomýšlet na poruchu nervosvalového přenosu při myasthenia gravis, botulizmu, počínající stadia bulbární formy amyotrofické laterální sklerózy, nádory CNS, roztroušenou sklerózu mozkomíšní, polyradikuloneuritidu, syringobulbii. Pomalu progredující dysfagie se mohou vyskytovat u sklerodermie nebo dermatomyositidy. Časté jsou i funkční poruchy polykání v rámci psychogenních příčin. U těchto osob je až v 80 % abnormální výsledek manometrie jícnu. Pomáhá lokální léčba botulotoxinem.

Snadno dostupné RTG krční páteře s nálezem výrazných ventrálních osteofytů nasměruje na správnou cestu. Důležité je klinické vyšetření ve vztahu k dýchacím cestám a objektivizace poruchy polykání. RTG polykacího aktu pomůže určit významnost tlaku osteofytů na stěnu jícnu. Je třeba zdůraznit význam vyšetření CT krku, které v našem souboru umožnilo spolehlivě určit rozsah komprese osteofytů k jednotlivým částem krku (zejména trachey a hypofaryngu). Pomůže vyloučit i jiné příčiny útlaku, např. zbytnělé krční uzliny nebo zvětšenou štítnou žlázu. Při postižení nervových struktur je důležité doplnit i elektrofyziologická vyšetření. EMG pomáhá v diagnostice poruch periferních nervů a kořenů [14]. Vyšetření somatosensorických a motorických evokovaných potenciálů zhodnotí funkce dlouhých míšních drah u cervikální spondylogenní stenózy [15,16].

Konzervativní léčba (režimová opatření, fyzikální léčba, antirevmatika, prokinetika, apod) je v případě málo vyjádřených potíží metodou volby a její výsledky ovlivňují další postup. Indikací k operační léčbě je neúspěch těchto postupů, progrese útlaku struktur krku a zhoršující se neurologický deficit při postižení míšních kořenů nebo funkce míchy. Operační léčba u poruchy polykání z mechanické komprese je možným řešením a zahrnuje snesení ventrálních osteofytů. Polykací obtíže se v menším procentu vyskytují i u nemocných po běžných krčních diskektomiích, často v místě první fyziologické stenózy jícnu,

proLékaře.cz | 13.8.2025

což je dáno zvýšeným tonem dolního svěrače hltanu po mechanické manipulaci s jeho následným otokem, či dyskoordinací svaloviny jícnu během 3. polykací fáze přechodnou dysfunkcí cirkulární a podélné svalové vrstvy nebo manipulační parézou sympatické pleteně plexus oesophageus (segmentální denervace). Dalšími příčinami mohou být chronické lokální záněty s adhezemi. U našich nemocných s ventrálními osteofyty jsme ani jednou nezjistili srůsty mezi jícnem a osteofyty. Intensita polykacích obtíží byla výrazná v důsledku predominantní mechanické komprese. Proto její odstranění, podobně jako u striktury jícnu jiné geneze, vedlo k významné časné pooperační úlevě. V našem souboru jsme použili selektivní omezenou mobilizaci jícnu se zachováním nervových vláken nad i pod segmentem, takže nedošlo k segmentální denervaci plexus oesophageus.

DISH je onemocnění pojiva s tendencí k osteoproliferaci a v ošetřeném segmentu lze očekávat znovuvytvoření ankylozujícího osteofytu. Toto může být potencováno například hlubším mechanickým poškozením ploténky, kdy může dojít k další progresi osteochondrózy s významným snížením její výšky, zúžením foramin a k rychlejší recidivě osteofytů. Šetření přední cirkumference plotének má z tohoto hlediska preventivní ráz. Ventrální plochu anulu jsme se snažili po odstranění hrubé masy osteofytů odhalit šetrným odfrézovaním sousedních předních hran obratlových těl při současné skiagrafii. Tímto způsobem ošetření se nesnažíme obnovit hybnost segmentu, neboť je již eliminována ztuhnutím či fúzí v meziobratlových kloubech. U žádného ze sledovaných pacientů jsme na RTG kontrolách nenalezli recidivující ventrální osteofyty vyjma 1 pacientky, u které se po 7 letech objevil přední osteofyt zcela bez klinického korelátu dysfagie. I v případě absence neurálního postižení se často provádí intersomatická fúze po ablaci osteofytů. U našich pacientů jsme přední intersomatickou fúzi neindikovali pro další možné dráždění jícnu dlahou v oblasti vegetativního jícnového plexu.

Závažnou operační komplikací, která může skončit fatálně, je perforace jícnu s rozvojem mediastinitidy. Operační výsledky v našem malém souboru byly velmi dobré a žádná závažnější komplikace včetně infekce se nevyskytla.

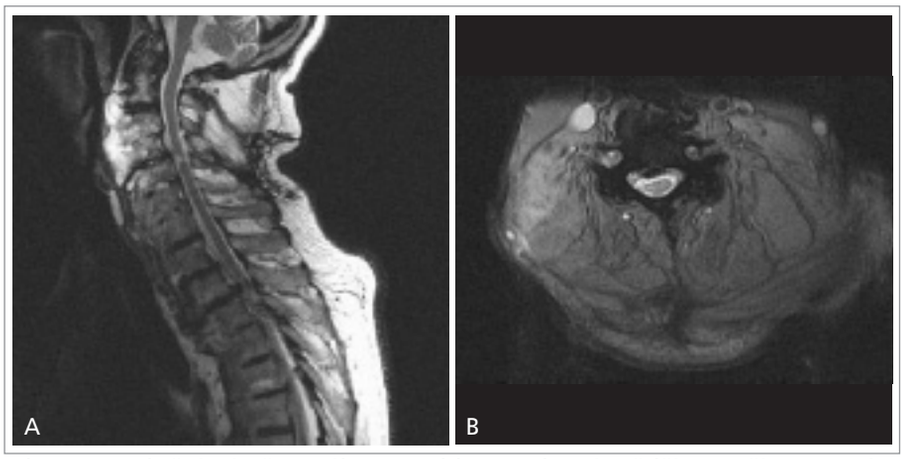

Obr. 5. MRI krční páteře s nálezem subluxace, která svědčí pro přítomnost instability mezi kostními bloky C1–4 a C5–Th1. V oblasti krční míchy je patrné hyperintenzní ložisko signálu na T2 vážených snímcích charakteru cervikální myelopatie (pacient č. 4). Sagitální (A) a axiální (B) snímek.

Závěry

V diferenciální diagnostice polykacích obtíží je třeba pomýšlet na kompresi jícnu masivními předními osteofyty (například v rámci DISH). Důležité je pečlivé klinické, laboratorní a morfologické vyšetření, zejména provedení RTG polykacího aktu a CT krku. Při neúspěchu konzervativní léčby je možné operační řešení se snesením předních osteofytů. Jde o výkon relativně snadný s velmi dobrým klinickým efektem. Je třeba vzít v úvahu možná závažná operační rizika.

Literatura

1. Julkunen H, Knekt P, Aromaa A. Spondylosis deformans and diffuse idiopathic skeletal hyperostosis (DISH) in Finland. Scand J Rheumatol 1981; 10(3): 193–203.
2. Kiss C, O'Neil TW, Mituszova M, Szilagy M, Poor G. The prevalence of diffuse idiopathic skeletal hyperostosis in a population-based study in Hungary. Scand J Rheumatol 2002; 31(4): 226–229.
3. Resnick D, Shaul RS, Robins JM. Diffuse idiopathic skeletal hyperostosis (DISH): Forestier's disease with extraspinal manifestations. Radiology1975; 115: 513–524.
4. Žilnay D, Pavelková A. Difúzní idiopatická skeletální hyperostóza – ankylozující hyperostóza. In: Pavelka K, Rovenský V et al. Klinická revmatologie. Praha: Galén 2003: 621–635.
5. Kiss C, Szilagyi M, Paksy A, Poor G. Risk factors for diffuse idiopathic skeletal hyperostosis: a case-control study. Rheumatology (Oxford) 2002; 41(1): 27–30.
6. Sarzi-Puttini P, Atzeni P. New developments in our understandign of DISH (diffuse idiopathic skeletal hyperostosis). Curr Opin Rheumatol 2004; 16(3): 287–292.
7. Sencan D, Elden H, Nacitarha V, Sencan M, Kaptanoglu E. The prevalence of diffuse idiopathic skeletal hyperostosis in patients with diabetes mellitus. Rheumatol Int 2005; 25(7): 518–521
8. Vezyroglou G, Mitropoulos A, Antoniadis C. A metabolic syndrome in diffuse idiopathic skeletal hyperostosis. A controlled study. J Rheumatol 1996; 23(4): 672–676.
9. Aydin E, Akdogan V, Akkuzu B, Kirbas I, Nuri Ozgirgin O. Six cases of Forestier syndrome, a rare cause of dysphagia. Acta Otolaryngol 2006; 126(7): 775–778.
10. Nelson RS, Urquhart AC, Faciszewski T. Diffuse idiopathic skeletal hyperostosis: a rare case of dysphagia, airway obstruction, and dysphonia. J Am Coll Surg 2006; 202(6): 938–942.
11. Song J, Mizuno J, Nakagawa H. Clinical and radiological analysis of ossification of the anterior longitudinal ligament causing dysphagia and hoarseness. Neurosurgery 2006; 58(5): 913–919.
12. Matan AJ, Hsu J, Fredrikson BA. Management of respiratory compromise cause by

proLékaře.cz | 13.8.2025

cervical osteophytes: a case report and review of the literature. Spine J 2002; 2(6): 456–459.
13. Di Vito J. Cervical osteophytic dysphagia: Single and combined mechanisms. Dysphagia 1998; 13(1): 58–61.
14. Kimura J. Electrodiagnosis in diseases of nerve and muscle: principles and practice. Oxford: Oxford University Press 2001.
15. Bednařík J, Kadaňka Z, Voháňka S, Novotný O, Šurelová D, Filipovičová D et al. The value of somatosensory and motor evoked potentials in pre-clinical spondylotic cervical cord compression. Eur Spine J 1998; 7: 493–500.
16. Dvorak J, Sutter M, Herdmann J. Cervical myelopathy: clinical and neurophysiological evaluation. Eur Spine J 2003; 12: S181–S187.

RECENZE

Hennerici MG, Daffertshofer M, Caplan LR, Szabo K (Eds). **Case Studies in Stroke. Common and Uncommon Presentations.** Cambridge: Cambridge University Press 2007. 272 p. ISBN 0-521-67367-4.

Autoři knihy využili názornosti sdělování informací pomocí popisu jednotlivých případů a připravili 60 kazuistik, na nichž demonstrují širokou paletu klinických nálezů i radiologických obrazů, kterými se mohou projevit cévní mozkové příhody (CMP). Úvodní kapitola na 11 stranách shrnuje základní fakta o klinických příznacích a diagnostických vyšetřeních, která jsou u pacientů s CMP prováděna. Tato část obsahuje také tabulky používaných skórovacích systémů a schémata algoritmů diagnostických postupů. Jde o text stručný, výstižně dokumentující základy péče o nemocné s cévními mozkovými příhodami.

Další část knihy obsahuje 12 kazuistik s typickými případy CMP a 48 případů méně obvyklých. Úvodní kazuistiky ocení především začínající neurologové, protože zde naleznou popis nejčastějších klinických příznaků, se kterými se budou v praxi u pacientů s CMP setkávat. Z dalších popisovaných případů mohou čerpat poučení i zkušení odborníci, protože prezentované případy ukazují širokou paletu projevů CMP a význam různých druhů vyšetření, které vedou ke správné diagnóze. Léčba těchto stavů není ve většině případů rozebírána.

Každá kazuistika začíná popisem klinických příznaků a nálezem neurologického vyšetření. Uvedeny jsou i hodnoty používaných neurologických skóre – NIH skóre (National Institute of Health Stroke Scale), Barthelův index a Glasgow Coma Scale. Následuje popis významných výsledků dalších provedených vyšetření – zobrazovacích metod (nejčastěji MRI nebo CT), EEG, laboratorních vyšetření krve, likvoru či jiných, vždy podle jejich významu pro daný případ. Za krátkým popisem kontrolního vyšetření demonstrujícího výsledný stav je prezentována obrazová dokumentace sestávající z několika reprezentativních snímků použitých zobrazovacích metod. Nejčastěji jsou zastoupeny obrazy MRI, ale i MR angiografie, CT, ultrasonografie, digitální subtrakční angiografie, někde i histologických preparátů. Obrazy jsou přiměřeným způsobem popsány, někdy doplněny i o schémata usnadňující jejich interpretaci. Následuje většinou jednou větou uvedená diagnóza. Za ní jsou shrnuty významné obecné i specifické znaky popisovaného případu. Právě zde čtenář nalezne vypsané nejvýznamnější informace i vysvětlení zvláštností jednotlivých kazuistik. Závěr vždy tvoří několik literárních odkazů, z nichž jsou mnohdy vyčleněny aktuální přehledné články nebo první popisy probraného případu.

Uvedené členění kopíruje skutečný postup péče o pacienta, takže se přímo nabízí k zapamatování. Žádná z kazuistik nepřesahuje rozsahem 6 stran, což umožňuje udržet čtenářovu pozornost i volit si rychlost procházení knihou. Není nutné ji přečíst celou naráz, naopak se mi zdá vhodnější nechat si ji pro vyplnění té části aktivního studia, kdy už klesá pozornost. Autoři se snažili nalákat čtenáře i zajímavými názvy kazuistik, např. Bolest hlavy po vyčerpávajícím tenisovém zápase, Náhlá slabost po dovolené v Keni, Malý problém s velkými následky, Dekompresní nemoc potápěče, Dáma, které se nechtělo ráno vstávat…

Jak z výše uvedeného vyplývá, jde o zajímavé dílo, které nejvíce ocenění začínající neurologové. Na dobře vybraných obvyklých i vzácnějších případech se mohou příjemnou formou seznámit s různorodými projevy cévních mozkových příhod.

prof. Miroslav Heřman