

Dynamika vývoje GCS, hladiny NSE a S100B v séru a morfologie expanzní kontuze u pacientů s poraněním hlavy

Dynamics of the GCS, NSE and S100B Serum Levels and the Morphology of the Expansive Contusion in Head Injury Patients

Souhrn

Úvod: Laboratorní diagnostika kontuzí mozku je založena na měření specifických proteinů, které se uvolňují do cirkulace (neuron specifická enoláza – NSE a protein S100B). Doplnující histologické vyšetření resekované kontuze mozku prokazuje ložiskové změny mozkové tkáně. **Metodika:** Byl vyšetřen soubor (n = 20) pacientů s ložiskovým poraněním hlavy. U 9 pacientů došlo během 10 dnů od přijetí ke zlepšení GCS na hodnoty 13–15 (skupina I) a u 11 byly hodnoty GCS nižší než 13 (skupina II). **Výsledky:** V souboru pacientů s poraněním hlavy jsme zjistili pokles hodnot NSE a proteinu S100B od přijetí do 10. dne hospitalizace. U 5 pacientů, kteří zemřeli, byl pozorován vzestup hodnot NSE a S100B 2.–3.den. Pacienti s klinickým zlepšením a úpravou hodnot GCS během 10 dnů od přijetí (skupina I) na hodnotu 15 bodů měli nižší hodnoty NSE (33,53 vs 61,76 µg/l, p < 0,05) a proteinu S100B (0,61 vs 4,45 µg/l, p < 0,05) 1.–3. den po přijetí ve srovnání se skupinou II. Morfologické vyšetření kontuze prokázalo nepoškozená jádérka gliových a gangliových buněk, pericyty rozkládaly cizorodé proteiny. Imunohistochemické vyšetření prokázalo v okolí cév pozitivitu protilátky proti CD 68. **Závěr:** Sledování sérových koncentrací NSE a S100B je vhodným nenáročným doplňkovým vyšetřením pro monitorování pacientů s kraniocerebrálním poraněním.

Abstract

Introduction. Laboratory management of brain contusions is based on monitoring of proteins released to circulation (neuron specific enolase (NSE) and S100B protein) from affected tissues. Morphological investigation of biopsy specimens proved focal changes of brain. **Methods.** The group (n = 20) of patients with focal traumatic brain injury was investigated. In 9 patients was found improvement of Glasgow coma score (GCS) up to 13–15 points during 10 days after admission (group I) and 11 patients had value of GCS less than 13 (group II). **Results.** We found the decrease of value of NSE and S100 b protein in group of all patients with focal brain injury during 10 days of hospitalisation. 5 patients died, we observed increase of NSE and S100B protein values on the high 2nd–3rd day. Patients with improvement of clinical status and GCS up to 15 points during 10 days of hospitalization (group I) had lower value of NSE (33.53 vs 61.76 µg/l, p < 0.05) and S100B protein (0.61 vs 4.45 µg/l, p < 0.05) 1–3 days after admission compared to values of group II. A morphological investigation demonstrated no damage of nucleolus of glial and ganglial cells, pericytes digested the foreign proteins. Immuno-histochemical investigation proved diffuse positive reaction of anti-NSE, and CD68 antibody reacted around vessels microenvironment. **Conclusion.** Monitoring of serum levels of NSE and S100B is convenient and investigation for monitoring of patients with TBI.

Práce je podporována grantem IGA MZ, reg. č. NR/8793-3/2006.

D. Vajtr^{1,3}, R. Průša¹, J. Kukačka¹,
L. Houšťava², F. Šámal²,
J. Pacht⁴, J. Pažout⁴

¹ Ústav klinické biochemie a patobiochemie 2. LF UK a FN Motol, Praha

² Neurochirurgická klinika 3. LF UK a FNKV, Praha

³ Ústav soudního lékařství a toxikologie 1. LF UK a VFN, Praha

⁴ Klinika anesteziologie a resuscitace 3. LF UK a FNKV, Praha



MUDr. David Vajtr

Ústav klinické biochemie
a patobiochemie 2. LF UK
a FN Motol

V Úvalu 84, Praha 5-Motol, 150 06
vajtr777@seznam.cz

Přijato k recenzi: 10. 8. 2006

Přijato do tisku: 5. 6. 2007

Klíčová slova

kontuze – Glasgow Coma Score (GCS) – neuron specifická enoláza – protein S100B – elektronová mikroskopie – imunohistochemie.

Key words

contusion – Glasgow Coma Score (GCS) – neuron specific enolase – S100B protein – electron microscopy – immunohistochemistry

Úvod

Primární poranění mozku vzniká jako výsledek působení mechanických sil vedoucích k deformaci mozkové tkáně v okamžiku úrazu [1]. Ložiskové poranění hlavy je prokazatelné nejen klinickými a zobrazovacími metodami, ale i morfologickými změnami v histologickém vyšetření resekované kontuze mozku [2,3]. Z poraněné tkáně se uvolňují některé specifické proteiny do cirkulace (např. neuron specifická enoláza – NSE, a protein S100B), které jsou rovněž používány ke sledování klinického stavu těchto pacientů [4]. Monitorování poškozených gliových a gangliových buněk při primárním poranění mozku je možné stanovením sérových hladin NSE a proteinu S100B [5,6,7,8]. NSE je glykolytický enzym (2-fosfo-D-glycerid hydroláza, molekulová hmotnost 80 kDa, referenční rozmezí fyziologických hodnot v séru do 15,2 µg/l). Je popsáno 5 izoenzymů NSE. Isoenzym s podjednotkami $\gamma\gamma$ je lokalizovaný primárně v cytoplasmě neuronů, izoenzym $\alpha\gamma$ je obsažen v erythrocytech a může interferovat s hodnotami izoenzymu $\gamma\gamma$ při hemolýze odebraného krevního vzorku [9]. Protein S100B je vápník vázající protein (molekulová hmotnost 21 kDa, referenční rozmezí fyziologických hodnot v séru do 0,105 µg/l) lokalizovaný v astroglia. NSE je senzitivní marker pro odhad prognózy pacientů s poraněním hlavy. U pacientů, kteří zemřeli následkem poranění hlavy, byly publikovány hladiny NSE vyšší než u pacientů přežívajících [5,10]. Nižší hodnoty NSE byly zjištěny u pacientů s dobrým kli-

nickým průběhem po mozkového poranění [6]. Při experimentálním poranění mozku byl sledován vývoj hladin NSE v séru v závislosti na čase. Nejvyšší hladiny NSE byly 6 hodin po úraze [7]. U pacientů s těžkým a středně těžkým poraněním (GCS méně než 12) byly koncentrace NSE a proteinu S100B vyšší než u pacientů s lehčím traumatem (GCS méně než 12) [11,12]. Pokud byl sledován časový vývoj hodnot NSE a proteinu S100B po dobu více hodin až dní, bylo zjištěno, že po 24–72 hodinách klesají hodnoty obou ukazatelů až k hodnotám v rozmezí referenčního intervalu [13].

Metodika

Soubor pacientů

Soubor zahrnoval 20 pacientů s poraněním hlavy. Ze souboru jsme vyloučili pacienty s difúzním axonálním poraněním (DAI), které bylo diagnostikováno po více týdnech na MRI. U všech pacientů bylo diagnostikováno fokální poranění mozku, u 2 pacientů byla prokázána kontuze mozkového kmene. Během léčby jsme hodnotili klinický stav pacientů pomocí GCS, které patří mezi nejčastěji používanou stupnici hodnocení stavu vědomí [15]. U 9 pacientů (skupina I) došlo během 10 dnů od přijetí ke klinickému zlepšení GCS na hodnotu 13–15 bodů, vstupní hodnoty GCS byly v průměru 8,9 bodů. U 11 pacientů (skupina II) bylo GCS menší než 13 bodům po 10 dnech hospitalizace. Vstupní hodnoty GCS byly průměrně 4,8 bodů. Ve skupině I byli operováni 3 pacienti, ve skupině II celkem 4 pacienti pro expanzní chování kontuzního ložiska (ICP větší než 20 torrů, tlak středochárových struktur o 5 mm a více, rozvoj mydriázy). Pacienti byli sledováni po celou dobu hospitalizace, po dobu 10 dnů byl prováděn odběr krve na biochemická vyšetření. Studie a informovaný souhlas pacienta byly schváleny etickou komisí.

Biochemické vyšetření

Vzorky krve byly schromážděny od pacientů v průběhu 10 denní hospitalizace na Anesteziologicko-resuscitačním oddělení, po centrifugaci bylo sérum zamrazeno při $-70\text{ }^{\circ}\text{C}$ pro další analýzu, v případě hemolýzy krve nebylo měření ze séra provedeno. Sérové koncentrace NSE (izoenzym $\gamma\gamma$), proteinu S100B byly měřeny metodou ECLIA dia-

gnostickými soupravami Roche na přístroji Elecsys 2010. Horní hranice referenčního rozmezí pro NSE je 15,2 µg/l a pro S100B protein 0,105 µg/l.

Elektronová mikroskopie a imunohistochemie

U operovaných pacientů (n = 7) byla tkáň odebraného kontuzního ložiska fixovaná glutaraldehydem (k pozdějšímu zpracování pro elektronovou mikroskopii) a formaldehydem. Histologické bločky byly zalité do parafinu k imunohistochemickému vyšetření s protilátkou proti CD-68.

Statistické zpracování dat

U všech pacientů jsme sledovali vývoj hladin NSE a S100B. Data (získané hodnoty sérových hladin NSE a proteinu S100B) u obou souborů byla rozdělena do skupin: 1.–3. den, 4.–6. den a 7.–10. den hospitalizace. Koncentrace jednotlivých markerů byly vyjádřeny jako aritmetický průměr, rozdíly mezi jednotlivými skupinami byly porovnány t-testem v programu Stat View. Hodnoty $p < 0,05$ byly považovány za statisticky významné.

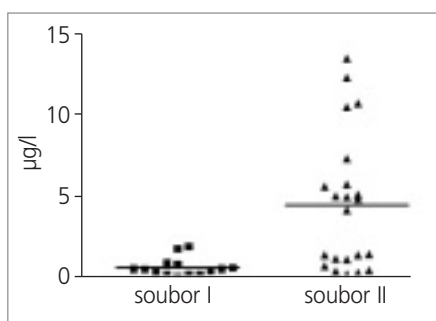
Výsledky

Biochemické nálezy

U všech pacientů s poraněním hlavy (n = 20) byl zjištěn pokles hodnot NSE a proteinu S100B v průběhu prvních 10 dnů hospitalizace. U skupiny I s klinickým zlepšením a úpravou hodnot GCS během 10 dnů od přijetí na hodnoty 13–15 byly hodnoty NSE (33,53 vs 61,76 µg/l, $p < 0,05$) a proteinu S100B (0,61 vs 4,45 µg/l, $p < 0,05$) nižší během 1.–3. dne po přijetí ve srovnání s hodnotami u skupiny II (graf 1). Od 4. do 10. dne nebyly mezi oběma soubory statistické rozdíly. Ve skupině II zemřelo celkem 5 osob (45 %), jejichž průměrné hodnoty NSE a S100B se od 1. dne zvýšily 2.–3. den z 32,72 µg/l na 86,95 µg/l u NSE a u proteinu S100B z 3,419 µg/l na 5,804 µg/l. U 2 pacientů bylo na CT zjištěno pohmoždění mozkového kmene (skupina II).

Kazuistiky u expanzních kontuzí a morfologické nálezy u skupiny I Kazuistika č. 1 (skupina I)

28letý pacient utrpěl kraniocerebrální poranění při pádu ze schodů v ebrietě. Na vstupním CT byla zjištěna kontuze frontálně



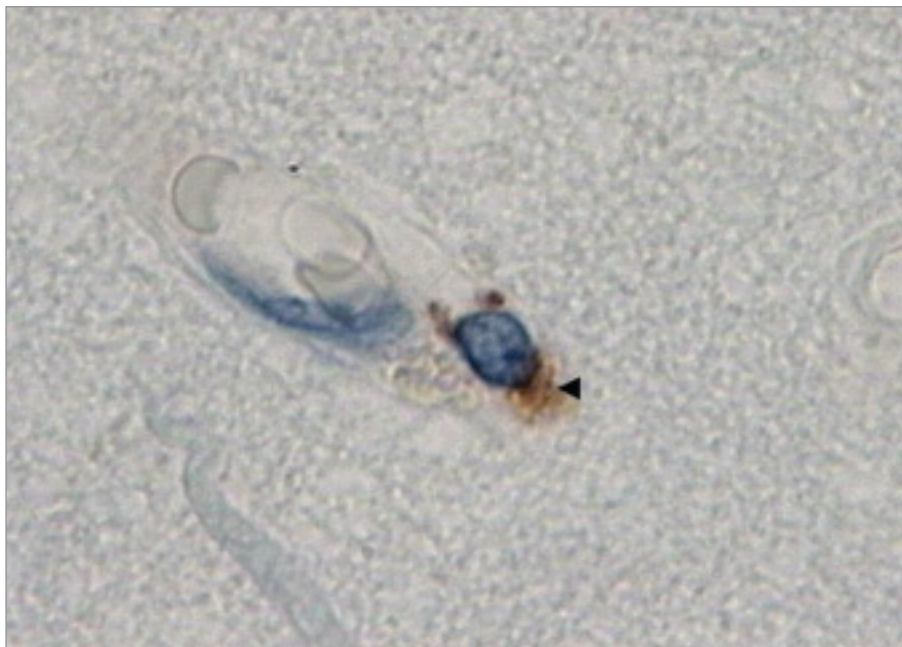Graf 1. Hodnoty proteinu S100B v průběhu prvních 3 dnů hospitalizace. Horní mez referenčního intervalu pro protein S100B je 0,105 µg/l. Skupina I – pacienti se zlepšením GCS v průběhu 10 dnů hospitalizace na hodnoty 13 až 15 bodů. Skupina II – pacienti bez zlepšení GCS.

vpravo s plášťovým akutním subdurálním hematomem fronto-temporálně vpravo s přetlakem středočarových struktur 5 mm. Na kontrolním CT s odstupem byla zaznamenána 6 hodin progresse přetlaku. Indikováno zavedení čidla ICP, které ukazuje hodnoty kolem 30 torrů. Pacient byl somnolentní, zornice byly izokorické, GCS bylo ohodnoceno hodnotou 8. Nemocný byl urgentně operován. Provedena evakuace akutního subdurálního hematomu a resekce kontuze s plastikou tvrdé pleny. Hodnoty NSE po operaci přechodně vzrostlo na 33,63 µg/l. Hladiny proteinu S100B klesly z hodnot 0,344 µg/l až k referenčním hodnotám během 3 dnů. Po odtlumení pacienta 6. den se postupně zlepšil jeho klinický stav až do plného vědomí s GCS 15.

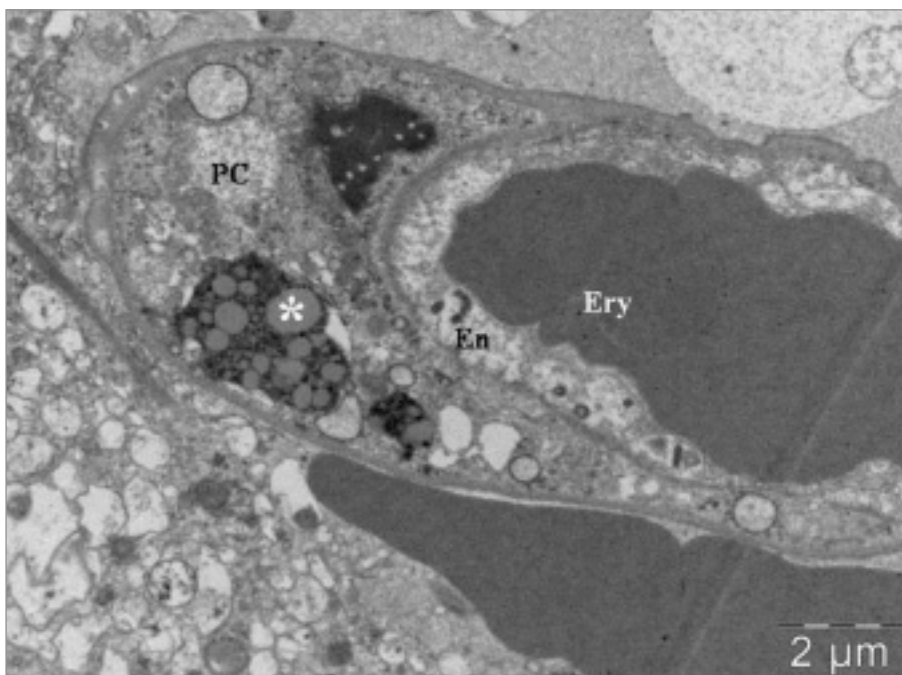
Kazuistika č. 2 (skupina I)

32letý pacient hospitalizovaný s kranioencefalním poraněním při autonehodě. Na vstupním CT byl zjištěn nález akutního subdurálního hematomu s kontuzí mozku pod impresivní zlomeninou parietálně vpravo. Při klinickém vyšetření byla u nemocného flekční reakce na algický podnět bilaterální, izokorické zornice, bylo diagnostikováno GCS 6, otevřená impresivní zlomenina parietálně vpravo s výtokem likvoru, v ráně byla patrná mozková tkáň. Nemocný byl urgentně operován. Provedena evakuace hematomu z dekompresivní kraniektomie a resekce části kontuzních hmot mozku s plastikou tvrdé pleny. Hodnoty markerů kontinuálně klesaly během 4 dnů k referenčnímu rozmezí ze vstupních hodnot NSE (49,27 µg/l) a S100B (1,88 µg/l). 8. den po odtlumení pacienta postupně zlepšování klinického stavu až do plného kontaktu (GCS 15). Po 3 měsících se pacient stal plně soběstačný, bez ložiskového neurologického nálezu na hlavových nervech a končetinách. Byla provedena replantace kostní ploténky.

Morfologické vyšetření okrajové zóny kontuze prokázalo u pacientů skupiny I perivaskulární krvácení a únik krevních bílkovin do perivaskulárního kompartmentu. V pericytech nacházíme telolyzomy (obr. 1), které odpovídají imunohistochemické pozitivě s protilátkou proti receptoru CD68 (obr. 2). V astroglálních výběžcích se vyskytovaly proteiny, v cytoplasmě byly známky edému, jádra a jádérka byla dobře barvitelné.



Obr. 1. Imunohistochemická reakce s protilátkou proti antigenu CD 68 (◄) zbarvení značí pozitivní reakci navázané protilátky s DAB (diaminobenzidinem), zvětšení 400x.



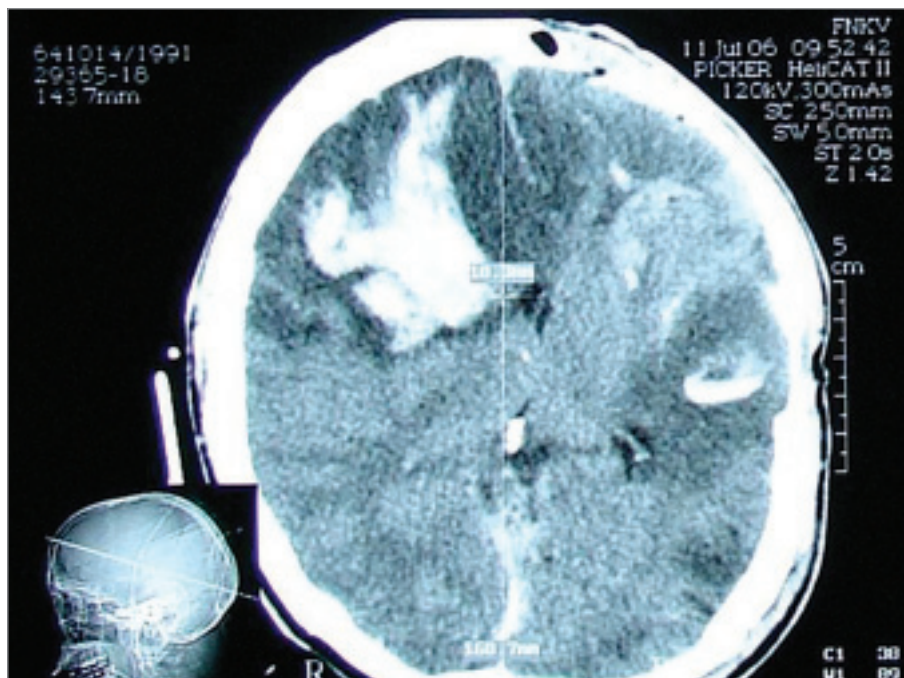
Obr. 2. Elektronová mikroskopie kontuzního ložiska u pacienta (soubor I), zobrazení lumen kapiláry s erythrocytem (Ery). Na řezu zachycena endotelie (En) a pericyt (PC) s telolyzozomem (*).

Kazuistiky u expanzních kontuzí a morfologické nálezy u skupiny II

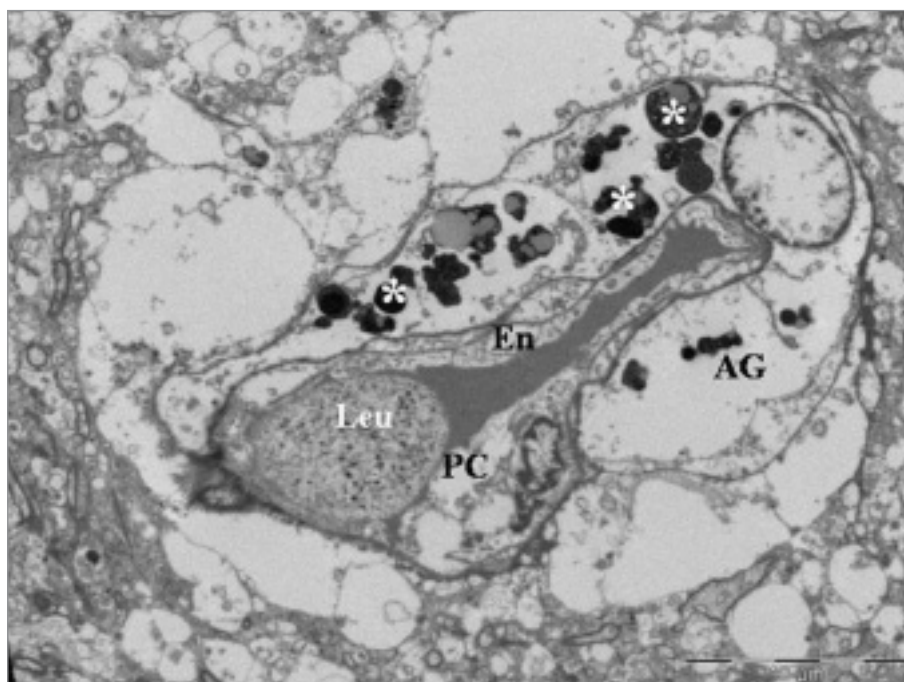
Kazuistika č. 3 (skupina II)

42letý pacient byl hospitalizován po kranioencefalním poraněním při pádu ze schodů

v ebrietě. Na vstupním CT byly nalezeny kontuze frontálně oboustranně s plášťovým akutním subdurálním hematomem parietálně vpravo. Při plánovaném operačním výkonu byla provedena evakuace akutního subdurálního



Obr. 3. CT v mozkovém okně, dobarvení kontuze frontálně vpravo a temporálně vlevo, otok a hematom měkkých pokrývek lebních. Přetlak středočarových struktur o 10,3 mm.



Obr. 4. Elektronová mikroskopie kontuzního ložiska u pacienta (soubor II), zobrazení lumen kapiláry s leukocytem (Leu). Na řezu zachycen cytotoxický edém endotelie (En), pericytu (PC) a astrogli (AG); formování telolyzozomů (*).

hematomu a resekce kontuze s plastikou tvrdé pleny. Na kontrolním CT byl zjištěn nepříznivý pooperační nález, dobarvení kontuzních ložisek frontálně vpravo (obr. 3)

a temporálně vlevo. Byl zaznamenán rozvoj bilaterální mydriázy, vyhasnutí kmenových reflexů, 2. pooperační den známky smrti mozku při maligním posttraumatickém

edému. Biochemické monitorování prokázalo vzestupnou tendenci hladin proteinu S100B 1. den (1,40 µg/l), 2. den (4,15 µg/l) a 3. den (10,7 µg/l).

Kazuistika č. 4 (skupina II)

50letý pacient, casus socialis, byl nalezen v hlubokém bezvědomí. Na vstupním CT byl zobrazen nález akutního subdurálního hematomu fronto-temporálně vpravo, přetlak středočarových struktur doleva o 24 mm, kontuze temporo-parietálně vpravo. Nemocný byl urgentně operován. Byla provedena evakuace hematomu z dekompresivní kraniektomie a resekce části kontuzních hmot mozku. Na kontrolním CT přetrvával edéma přetlak středočarových struktur o 20 mm. Biochemické monitorování prokázalo vzestupnou tendenci hladin proteinu S100B 1. den (1,38 µg/l), 2. den (1,44 µg/l) a 3. den (4,80 µg/l); 6. den exitus lethalis.

Morfologický obraz okrajové zóny kontuze u skupiny II s horší prognózou prokazoval vystupňované ultrastrukturální změny. Nacházeli jsme poškození kapilár (obr. 5), aktivaci povrchu endotelií s tvorbou výběžků, vystupňovanou pinocytotickou aktivitu (obr. 6) a formování multivezikálních tělísek v endoteliích. V buňkách byly vystupňované známky cytotoxického edému, prakticky vymizení proteinů v astroglálních výběžcích, deformace mitochondrií a dystrofie organel. Leukocytární adhezi a vycestování leukocytů do tkáně jsme zjistili u obou skupin.

Diskuse

Hladiny NSE i proteinu S100B klesají po 24, 48 a 72 hodinách po přijetí na klinické pracoviště, tak jako to popisují někteří autoři [13]. Při sledování vývoje průměrných hodnot NSE a proteinu S100B během 10denní hospitalizace jsme zjistili, že hladiny klesají od 1. dne po úraze až k horní hranici referenčního intervalu, a to obou sledovaných ukazatelů. Při sledování rychlosti poklesu NSE a S100B během prvních dnů po přijetí lze rozlišit pacienty, u kterých ukazatelé 1.–3. den klesají z vysokých hodnot k referenčnímu rozmezí hodnot. U dalších pacientů jsou patrné hladiny markerů zvýšené nad referenční hodnoty i po dobu několika dnů. U 5 pacientů ze skupiny II, kteří zemřeli, byl dokumentován vzestup hodnot NSE a S100B 2.–3.den. Podobné výsledky byly

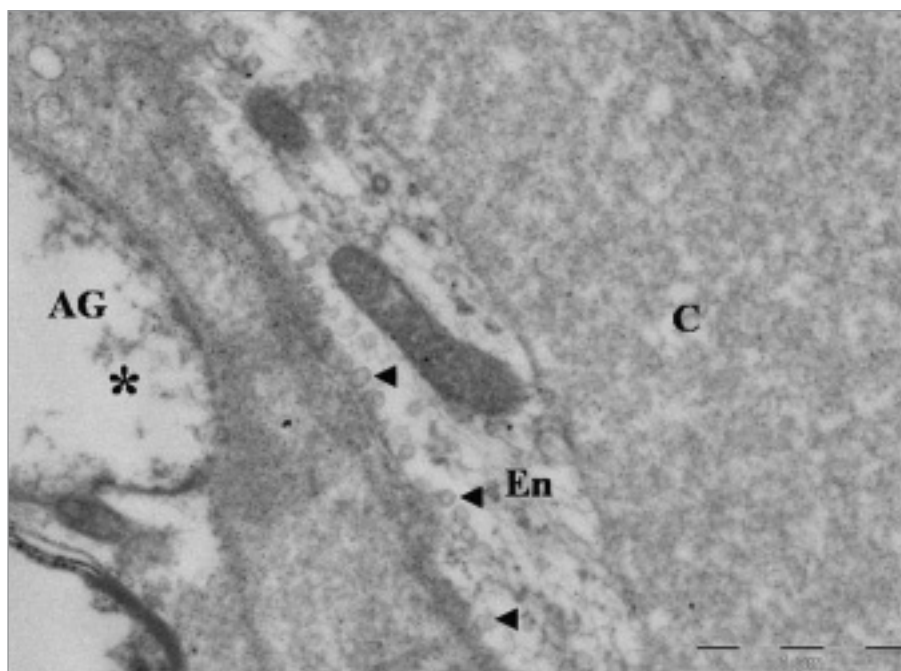
publikovány u souboru pacientů s těžkým a středně těžkým poraněním (GCS méně než 12), u nichž přetrvávaly vyšší hodnoty NSE a proteinu S100B v porovnání s pacienty s lehčím traumatem [12]. Sérové hladiny S100B a NSE jsou v souladu se skórem závažnosti poranění a CT-nálezů [8]. Vstupní hodnoty podle řady autorů mají význam k odhadu dlouhodobého výsledku léčby (outcome) [5,6,8,13]. V našem souboru byli vyloučeni pacienti s DAI, kteří mají odlišnou kinetiku hodnot NSE a S100B [12] a patří do souboru pacientů s dlouhodobě nízkými hodnotami GCS [21]. Tyto hladiny jsou zároveň rozdílné u pacientů s kontuzí mozku a pacientů s DAI [12].

Při morfologickém vyšetření bioptického materiálu u našich pacientů jsme našli zduřelé denzní i světlé mitochondrie v kontuzním ložisku a u pacientů s horší prognózou byly mitochondrie v některých buňkách deformované. Mitochondrie mohou být významným iniciátorem procesů apoptózy v mozku. Ultrastrukturální studie poškození mitochondrií po ischemii a anoxii ukázaly, že mitochondrie podléhají postupné změně struktury a funkcí a přispívají k buněčné smrti [14]. Vznik apoptozómu uvolněním faktorů (Apaf-1) z mitochondrií, který aktivuje kaspázy v procesu apoptózy je v současnosti intenzivně studován [15].

V okolí cév jsme našli perivaskulární krvácení a průnik proteinů do Virchowova-Robinova prostoru. Huang prokázal, že infuze erytrocytů do mozku způsobuje akutní mozkové poškození [16]. Intracerebrální krvácení může vést k oxidativnímu poškození mozkové tkáně a uvolněné železo z erytrocytů může přispět k utváření volných kyslíkových radikálů [17], které mohou poškodit membrány buněk při nedostatku antioxidantů např. metallothioneinu [21].

Z našich analýz dále vyplývá, že funkce pericytů byla zachována spolu s přítomností telolyzozomů a pozitivitou proti membránovému receptoru CD68 a schopností fagocytózy v perivaskulárním kompartmentu. Při imunohistochemické detekci se protilátka proti CD68 váže na epitop PG M1 lokalizovaný na membránách makrofágů, v mozkové tkáni na mikroglii [18].

V astroglálních výbězcích byla u našich pacientů zjištěna přítomnost proteinů. Jádra a jádérka gliových elementů nevykazovaly



Obr. 5. Elektronová mikroskopie kontuzního ložiska u pacienta (soubor II), zobrazení lumen kapiláry (C). Na řezu zachycena endotelie (En) s pinocytotickými vakuolami (◄); výběžky astroglie (*).

patologické znaky. Reakce astrocytů na trauma byla v bioptickém materiálu dobře dokumentována [2,3,14,19].

V endoteliích byla v našem souboru nalezena jádra a invaginace membrány. Také jsme prokázali přichycení neutrofilních leukocytů na endotelie a jejich vycestování do tkáně. Při ultrastrukturálním vyšetření endotelií pacientů s traumatickou kontuzí někteří autoři prokázali známky intracelulárního edému, těsná spojení byla nepoškozená. Pinocytická aktivita endotelií byla zvýšená a astrocytární výběžky byly zduřené, v makrofázích byly pozorovány objemné lyzozomy [20]. V našem souboru byla prokázána přítomnost vakuol v endoteliích. Pozorovali jsme, že u skupiny II s horší prognózou byly vystupňované ultrastrukturální změny. Nacházeli jsme poškození mitochondrií [22], poškození kapilár a formování multivesikálních tělísek v endoteliích. Gliové elementy vykazovaly vystupňovaný cytotoxický edém, který společně s poškozením mitochondrií a změnami endotelií může být projevem vyšší mortality pacientů skupiny II.

Závěr

V souboru pacientů s poraněním hlavy jsme zjistili pokles hodnot NSE a proteinu S100B

od přijetí do 10 dnů hospitalizace. Pacienti s klinickým zlepšením a úpravou hodnot GCS během 10 dnů od přijetí na hodnotu 15 bodů měli nižší hodnoty NSE a proteinu S100B 1.–3. den po přijetí. U pacientů kteří zemřeli byl zjištěn nárůst hodnot NSE a S100B 2.–3. den. Morfologické vyšetření resekovaného kontuzního ložiska prokázalo, že funkce pericytů byla zachována spolu s přítomností telolyzozomů a pozitivitou proti membránovému receptoru CD68 a schopností fagocytózy v perivaskulárním kompartmentu. Vystupňovaný cytotoxický edém, poškození mitochondrií a změny endotelií může být projevem vyšší mortality pacientů skupiny II, která koreluje s vyššími hodnotami NSE a proteinu S100B v séru.

Literatura

1. Gennarelli TA. Mechanisms of brain injury. *J Emerg Med* 1993; 11(Suppl 1): 5–11.
2. Castejon OJ, Acurero G. Traumatic axolemmal and cytoskeletal derangement in myelinated axons of human oedematous cerebral cortex and loss of consciousness. An electron microscopic study using cortical biopsies. *J Submicrosc Cytol Pathol* 2004; 36: 285–293.
3. Castejon OJ. Astrocyte subtypes in the gray matter of injured human cerebral cortex:

- a transmission electron microscope study. *Brain Inj* 1999; 13: 291–304.
4. Vajtr D, Průša R, Houšťava L, Šámal F, Kučáčka J, Páchl J. Biochemical and immunohistochemical markers of brain injury. *Soud Lek* 2006; 51: 36–41.
5. Pleines UE, Morganti-Kossmann MC, Rancan M, Joller H, Trentz O, Kossmann T. S-100 beta reflects the extent of injury and outcome, whereas neuronal specific enolase is a better indicator of neuroinflammation in patients with severe traumatic brain injury. *J Neurotrauma* 2001; 18: 491–498.
6. Woertgen C, Rothoerl RD, Holzschuh M, Metz C, Brawanski A. Comparison of serial S-100 and NSE serum measurements after severe head injury. *Acta Neurochir (Wien)* 1997; 139: 1161–1164.
7. Woertgen C, Rothoerl RD, Brawanski A. Time profile of neuron specific enolase serum levels after experimental brain injury in rat. *Acta Neurochir Suppl* 2000; 76: 371–373.
8. Vos PE, Lamers KJ, Hendriks JC, van Haaren M, Beems T, Zimmerman C et al. Glial and neuronal proteins in serum predict outcome after severe traumatic brain injury. *Neurology* 2004; 62: 1303–1310.
9. Royd JA, Davies-Jones GAB, Lewtas NA. Enolase isoenzymes in the cerebrospinal fluid of patients with diseases of the nervous system. *J Neurol Neurosurg Psychiatry* 1983, 46: 1031–1036.
10. Yamazaki Y, Yada K, Morii S, Kitahara T, Ohwada T. Diagnostic significance of serum neuron-specific enolase and myelin basic protein assay in patients with acute head injury. *Surg Neurol* 1995; 43: 267–270.
11. Unden J, Bellner J, Reinstrup P, Romner B. Serial S100B levels before, during and after cerebral herniation. *Br J Neurosurg* 2004; 18: 277–280.
12. Herrmann M, Jost S, Kutz S, Ebert AD, Kratz T, Wunderlich MT et al. Temporal profile of release of neurobiochemical markers of brain damage after traumatic brain injury is associated with intracranial pathology as demonstrated in cranial computerized tomography. *J Neurotrauma* 2000; 17: 113–122.
13. Herrmann M, N Curio, S Jost. Release of biochemical markers of damage to neuronal and glial brain tissue is associated with short and long term neuropsychological outcome after traumatic brain injury. *J Neurol Neurosurg Psychiatry* 2001, 70: 95–100.
14. Castejon OJ, de Castejon HV. Structural patterns of injured mitochondria in human oedematous cerebral cortex. *Brain Inj* 2004; 18:1107–1126.
15. Green DR, Reed JC. Mitochondria and apoptosis. *Science* 1998; 281: 1309.
16. Huang FP, Xi G, Keep RF., Hua Y, Nemoianu A, Hoff JT. Brain edema after experimental intracerebral hemorrhage: role of hemoglobin degradation products. *J Neurosurg* 2002; 96: 287–293.
17. Siesjo BK, Agardh CD, Bengtsson F. Free radicals and brain damage. *Cerebrovasc Brain Metab Rev* 1989; 1: 165–211.
18. Oehmichen M. Is traumatic axonal injury (AI) associated with an early microglial activation? Application of a double-labeling technique for simultaneous detection of microglia and AI. *Acta Neuropathol* 1999; 97: 491–494.
19. Castejon OJ, Arismendi GJ. Nerve cell nuclear and nucleolar abnormalities in the human oedematous cerebral cortex. An electron microscopic study using cortical biopsies. *J Submicrosc Cytol Pathol* 2004; 36: 273–283.
20. Vaz R, Sarmiento A, Borges N, Cruz C, Azevedo I. Ultrastructural study of brain microvessels in patients with traumatic cerebral contusions. *Acta Neurochir (Wien)* 1997; 139: 215–220.
21. Kukacka J, Vajtr D, Huska D, Prusa R, Houstava L, Samal F et al. Blood metallothionein, neuron specific enolase, and protein S100B in patients with traumatic brain injury. *Neuro Endocrinol Lett* 2006; 27(Suppl 2): 116–120.
22. Prusa R, Vajtr D, Kukacka J, Houstava L, Samal F, Kracmarova A et al. Gene Expression Profile and Serum Levels of NSE and S100b Protein in Patients with Traumatic Brain Injury during 10 Days of Hospitalization. *Mol Biol Cell* 2006; 17(Suppl): abstract 1340/B634 (CD-ROM).

www.kardiologickeforum.cz