

Kombinovaná mikrochirurgická a endovaskulární terapie intramedulárního hemangioblastomu: kazuistika

Combined Microsurgical and Endovascular Therapy of Intramedullary Hemangioblastoma: a Case Report

Souhrn

Autoři prezentují případ pacienta se sporadickým míšním hemangioblastomem s projevy radikulárního syndromu C8 vpravo a lehké spasticity dolních končetin. Předoperační diagnóza MR byla míšní hemangioblastom. Při operaci na dorzálním povrchu míchy nalezeno rozsáhlé „rete“ cév. Pro podezření na AVM operace ukončena a provedena následně angiografie. Potvrzen nález hemangioblastomu, s dilatovanými odtokovými žilami. Provedena embolizace 2 přírodních tepen a v odstupu 24 hodin radikální exstirpace tumoru. Pacient je pooperačně bez neurologického deficitu, bez patrného rezidua tumoru. Syringomyelická cysta v míše vymizela. Endovaskulární uzávěr tumor vyživujících tepen snížil riziko peroperačního krvácení. V indikovaných případech může endovaskulární obliterace přírodních tepen přispět ke zlepšení operačního výsledku sporadických míšních hemangioblastomů.

Abstract

Authors present a case report of sporadic intramedullary hemangioblastoma with right C8 radicular symptomatology and mild spasticity of lower extremities. MRI preoperative diagnosis was: cervical spinal cord hemangioblastoma. There was visible „vascular rete“ on dorsal surface of spinal cord during the operation. Because of suspicion of arteriovenous malformation the operation has been stopped and spinal angiography was subsequently performed. Diagnosis of hemangioblastoma with dilated draining veins was proved. Two feeding arteries were embolized and subsequently after 24 hours tumour was radically removed. Patient is now without neurological deficit. Postoperative MRI showed no residual tumour, syrinx disappeared. Preoperative endovascular tumour embolization reduced risk of bleeding during the operation. In certain cases can embolization of feeding arteries help to improvement of operative result of sporadic spinal cord hemangioblastoma.

V. Přibáň¹, J. Fiedler¹,
P. Řehoušek¹, L. Štěřba²,
H. Štěpánková³ A., Křepelová⁴

¹ neurochirurgické oddělení, ² radio-
diagnostické oddělení, ³ genetické
oddělení Nemocnice České Budějovice
⁴ Ústav biologie a lékařské genetiky,
FN Praha-Motol



MUDr. Vladimír Přibáň
Neurochirurgické oddělení,
Nemocnice České Budějovice a.s.,
B. Němcové 54
370 87 České Budějovice
e-mail: v.priban@centrum.cz

Přijato k recenzi: 9. 1. 2007
Přijato do tisku: 20. 4. 2007

Klíčová slova

míšní hemangioblastom – sporadický –
von Hippel-Lindauova nemoc – endo-
vaskulární embolizace

Key words

Spinal cord hemangioblastoma – sporadic
– von Hippel-Lindau disease – endo-
vascular embolization

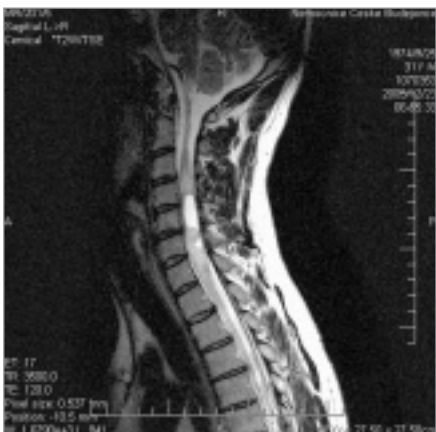Úvod

Hemangioblastomy centrální nervové soustavy se běžně vyskytují v mozku v oblasti zadní jámy. Intramedulární lokalizace hemangioblastomů tvoří 20 % výskytu těchto vaskulárních nádorů v CNS. Přes zlověstně znějící název jsou tyto nádory benigní. Ve starší české literatuře se pro ně užíval termín angioretikulom.

Ve spektru primárních intramedulárních tumorů jsou hemangioblastomy zastoupeny v 2–3 procentech [1]. Nádory mají buď sporadický charakter nebo mohou být součástí von Hippel-Lindauovy choroby (VHL) [2]. Léčba symptomatických sporadických intramedulárních hemangioblastomů je chirurgická – „en bloc“ resekce [3]. Suverénní diagnostickou modalitou je magnetická rezonance. Angiografie není standardně součástí předoperační diagnostiky [4]. Pokud se však angiografie provede a podaří se při ní identifikovat a embolizovat tepny vyživující tumor, pak může být terapeutická endovaskulární embolizace velmi přínosná. Přestože výskyt sporadického hemangioblastomu CNS není raritní, publikace v českém neurochirurgickém písemnictví je ojedinělá [5]. Cílem naší práce je prezentace týmového endovaskulárního a neurochirurgického postupu v léčbě případu intramedulárního hemangioblastomu.

Kazuistika

32letý pacient byl přijat na neurochirurgické oddělení nemocnice České Budějovice v lednu 2006 s klinickou symptomatologií radikulárního syndromu C8 vpravo a kvad-



Obr. 1. Předoperační MR-T2 vážený obraz cystického míšního hemangioblastomu v krční oblasti.

Tab. McCormickova škála hodnocení klinického stavu.

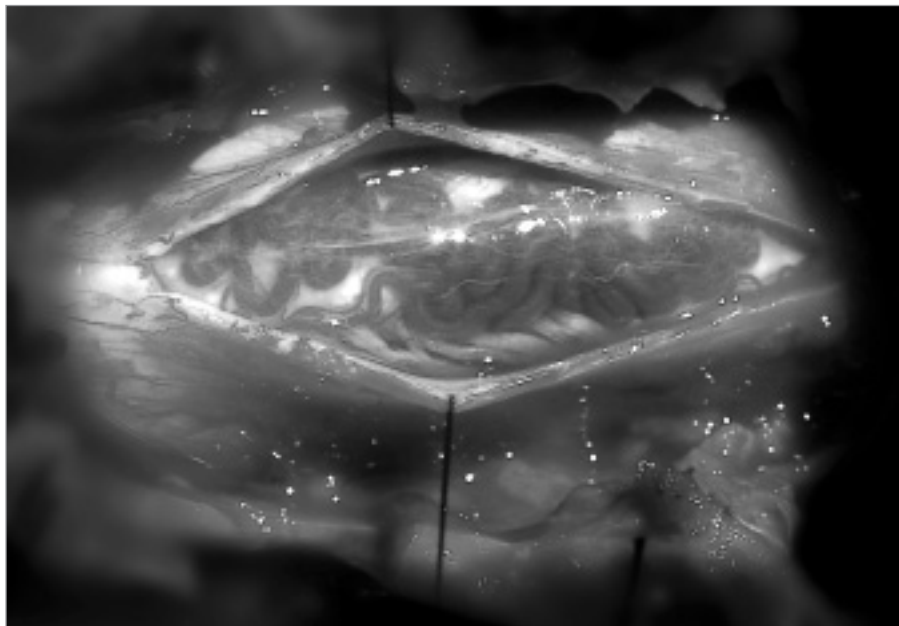
Stupeň	Klinická symptomatologie
I	Nepřítomný nebo lehký neurologický deficit. Normální chůze.
II	Neurologický deficit s postižením chůze. Pacient soběstačný
III	Těžší neurologický deficit. Chůze možná s podpůrnými prostředky.,
IV	Těžký neurologický deficit. Neschopnost chůze. Závislost na okolí.

ruhyperreflexií. Na končetinách byl přítomen vyšší tonus, avšak s absencí pyramidových iritačních jevů. Klinické projevy postižení odpovídaly I. stupni McCormickovy škály [6]. Ambulatiní magnetická rezonance prokázala kulovité ostře ohraničené ložisko ve výši 6. krčního obratle s výrazným sycením po aplikaci kontrastní látky. Kolem ložiska byla v rozsahu 4 segmentů rozsáhlá cystická formace s navazujícím perifokálním edémem v rozsahu 2.–7. krčního obratle. Magnetická rezonance mozku byla negativní. Sonografické vyšetření intraabdominálních orgánů – pankreatu, ledvin, nadledvinek – bylo negativní. Oční vyšetření a vyšetření nadvarlat rovněž.

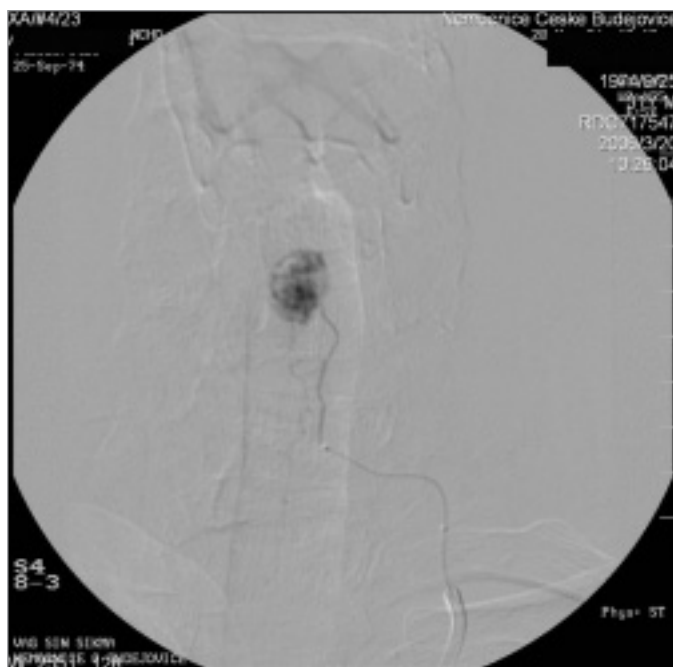
Genetické vyšetření: na pracovišti Ústavu biologie a lékařské genetiky FN Motol provedeno DNA vyšetření – sekvenční analýza exonů 1–3 genu VHL a analýza MLPA. Provedené metody neprokázaly přítomnost von Hippel-Lindauovy choroby.

Byl indikován operační zákrok pro diagnózu sporadického krčního intramedulárního hemangioblastomu. Pacient byl po uvedení do celkové anestezie uložen v poloze na břiše s hlavou upnutou v Mayfieldově třibodovém fixátoru. Po protěti kůže, fascie a laterální skeletizaci svalstva od spinózních výběžků a lamin byla provedena mediální „T“ laminoplastika v rozsahu 5.–7. krčního obratle. Po otevření tvrdé pleny byla na dorzálním porchu míchy v místě předpokládaného výskytu tumoru nalezena síť cév, imponující jako arteriovenózní malformace. Vlastní „terčík“ hemangioblastomu nebyl patrný. Výkon jsme proto v této fázi ukončili s použitím plastiky tvrdé pleny pomocí polytetrafluoretylenové záplaty a uzávěrem laminoplastiky.

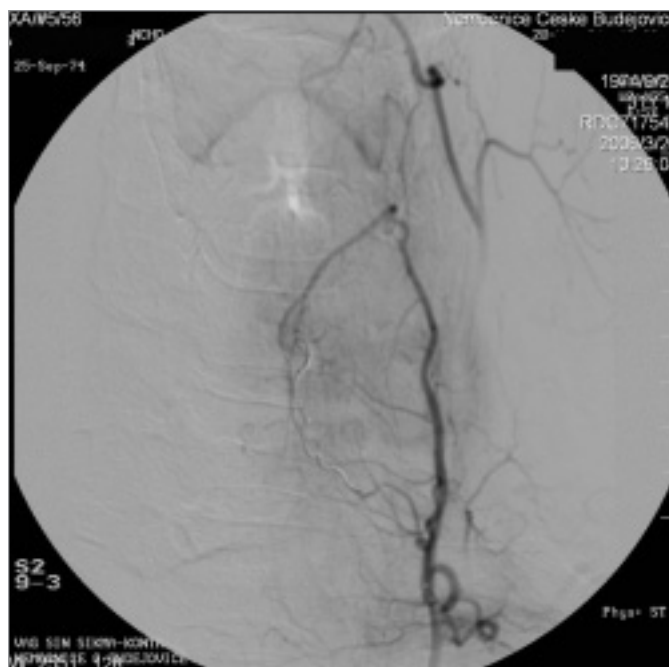
30. ledna 2006 byla provedena diagnostická selektivní spinální angiografie cestou a. vertebralis. V arteriální fázi vyšetření nalezen krví se sytící terčík, který definitivně potvrzuje diagnózu hemangioblastomu. Dvě vyživující cévy z tyrocervikálního trunku se



Obr. 2. První operace – nález „rete“ dilatovaných odvodných žil na dorzálním povrchu míchy.



Obr. 3a. Selektivní angiografie s průkazem vyživujících tepny a sytícím se terčíkem. Nález potvrzuje diagnózu hemangioblastomu.



Obr. 3b. Selektivní angiografie po uzavření vyživujících tepny spirálkou. Terčík se nesytí.

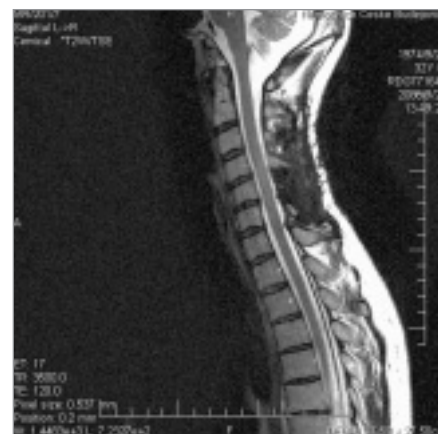jeví příhodné pro embolizaci. V žilní fázi vyšetření se barví dilatované odtokové žíly. Ty peroperačně imponovaly jako AVM. Klinický a radiologický nález byl následně konzultován na několika pracovištích v Čechách i ve světě. Vzhledem k radiologickému nálezu převažovalo doporučení provést nejprve endovaskulární uzávěr „feederů“ s následnou radikální extirpací tumoru.

20. března 2006 byly endovaskulárně uzavřeny obě vyživující tepny pomocí platinových spirálek. Dočasný uzávěr tepen pomocí mikrokatétru s testováním integrity neurologického stavu předcházel definitivnímu odpoutání spirálky. Po výkonu se terčík tumoru přestal sytit. Následný den byl tumor radikálně extirpován původní operační cestou. Po výkonu došlo k ústupu radikulární symptomatologie se zachováním neurologického stavu v I. stupni škály dle McCormicka.

Diskuse

První míšní hemangioblastom byl popsán Schultzem již v roce 1912 [7]. Míšní hemangioblastomy mají v 2/3 případů sporadický charakter a v jedné třetině jsou součástí von Hippel-Lindauovy choroby [8]. Toto

autozomálně dominantní onemocnění je podmíněno mutacemi a delecemi VHL genu, který je umístěn na chromozomu 3p25. Manifestní klinické projevy se týkají více orgánů: CNS, ledvin, nadledvin, nadvarlat a sítnice. Kromě vícečetných hemangioblastomů CNS se vyskytují cystické změny výše uvedených orgánů s možností maligní transformace. Pacienti se obvykle dožívají 50 let a typicky umírají na karcinom ledvin [9,10,11]. Naproti tomu sporadické hemangioblastomy jsou solitární a jejich radikální extirpace znamená kompletní uzdravení [3]. Obraz na magnetické rezonanci bývá patognomonický: postkontrastně se sytící terčík, často obklopený syringomyelickou cystou [12]. Imperativem operační taktiky je radikální odstranění tumoru „en bloc“. Resekce po částech nebo případně užití ultrazvukového aspirátoru by bylo spojeno s výrazným krvácením a ztrátou orientace v operačním poli. Brotchi [3] dělí míšní hemangioblastomy podle uložení na subpiální dorzální, subpiální ventrální a čistě intramedulární. Dorzální subpiální tumory jsou viditelné po otevření pleny, a proto je jejich extirpace relativně jednoduchá. Ventrální subpiální hemangioblastomy jsou chirurgickou výzvou vzhledem ke svému uložení a blízkosti a. spinalis an-



Obr. 4. Pooperační MR-T2 vážený obraz. Hemangioblastom extirpován, vymizelá syringomyelická cysta.

terior. Chirurgické přístupy pro ventrální subpiální hemangioblastomy se dělí na dorzální, posterolaterální a ventrální. Při operaci dorzálním přístupem se s využitím sonografie provede mediální myelotomie. Následně je aspirována syringomyelická cysta a tumor direktně resekován. Dorzální přístup vede často ke zhoršení neurologického deficitu, které může být i trvalé [13]. Posterolaterální přístup představuje laminektomii, jednostrannou resekci facety a pediklu. Po protěti

ligamenta dentata následuje rotace míchy kontralaterálně, která umožní vizualizaci hemangioblastomu v operačním poli [14]. Alternativou je přední přístup s předchozí resekci obratle [15,16]. Výhodou je direktní přístup k lézi a bezpečná kontrola tumor vyživující tepny. Relativní nevýhodou je resekce obratlového těla s nutností následné stabilizace. Čistě intramedulární hemangioblastomy jsou kryty míšními tkáněmi. Nad místem uložení tumoru se provede střední myelotomie a stehy za pia mater se retrahují zadní provazce laterálně. Po dosažení hranice mezi míchou a tumorem je tento odstraněn vcelku. Drénující žíly jsou koagulovány a přerušeny na konci exstirpace tumoru. Pokud je to technicky proveditelné, pak je vhodné sešít arachnoideu. Zabrání se tak adhezím mezi míchou a tvrdou plenou. Vzhledem k patognomonickému nálezu na MR není provedení předoperační angiografie obvykle nezbytné. Předoperační embolizace je využívána výjimečně – u objemných lézí [3]. V našem případě se prokázala její užitečnost – operace proběhla bez výraznějšího krvácení a hranice mezi tumorem a míchou byla po celou dobu dobře patrná.

Závěr

Prezentujeme případ sporadického intramedulárního hemangioblastomu, léčeného kombinovaně endovaskulárně a následně radikálně chirurgicky s příznivým pooperačním neurologickým nálezem a vymizením syringomyelie.

Literatura

1. Yasargil MG, Antic J, Laciga R, dePreux J, Fiedeler RW, Boone SC et al. The microsurgical removal of intramedullary spinal hemangioblastomas. Report of twelve cases and review of the literature. *Surg Neurol* 1976; 3: 141–148.
2. Glenn GM, Linehan WM, Hosoe S, Latif F, Yao M, Choyke P et al. Screening for von Hippel-Lindau disease by DNA polymorphism analysis. *JAMA* 1992; 267: 1226–1231.
3. Lefranc F, Brotchi J. Surgical strategy in spinal cord hemangioblastomas. *Operative Techniques in Neurosurgery*. 2003; 6: 24–31.
4. Ho VB, Smirniotopoulos JG, Murphy FM et al. Radiologic-pathologic correlation: Hemangioblastoma. *AJNR (Am J Neuroradiol)* 1992; 13: 1343–1352.
5. Janda J, Mraček Z. Angioretikulom mozkového kmene. Současný výskyt arteriovenózní malformace epidurálního prostoru krční míchy. *Cesk SlovNeurol N* 1978; 6: 397–399.
6. McCormick PC, Torres R, Post KD, Stein BM. Intramedullary ependymoma of the spinal cord. *J Neurosurg* 1990; 72: 523–532.
7. Schulze F. Weiterer beitrage zur diagnose und operativen behandlung von geschwülsten der rückenmarkshäute und des rückenmarks. *Deutsch Med Wochenschr* 1912; 38: 1676–1679.
8. Lindau A. Studien über kleinhirncysten. Bau, Pathogenese und Beziehung zur Angiomas Retinae. *Acta Pathol Microbiol Scan Suppl* 1926; 1: 1–128.
9. Neumann HP, Eggert HR, Weigel K, Friedburg H, Wiestler OD, Schollmeyer P. Hemangioblastomas of the central nervous system. A 10-year study with special reference to von Hippel-Lindau syndrome. *J Neurosurg* 1989; 70: 24–30.
10. Plas J. Hemangioblastom CNS a von Hippel-Lindauova choroba. Zkušenosti s léčbou. *Cesk Slov Neurol N* 1995; 1: 28–32.
11. Smrčka M, Smrčka V. CNS hemangioblastoma: the role of Morbus von Hippel-Lindau. *Brat Léč Listy* 2000; 9: 503–506.
12. Seidl Z, Obenberger J, Víták T, Peterová V, Daneš J. Intramedulární míšní tumory a hydroxyringomyelie v obraze magnetické rezonance. *Čes Radiol* 1998; 6: 351–359.
13. Lonser RR, Weil RJ, Wanebo DeVroom HL, Oldfield EH. Surgical management of spinal cord hemangioblastomas in patients with von Hippel-Lindau disease. *J Neurosurg* 2003; 98: 106–116.
14. Martin NA, Khanna RK, Batzdorf U. Posterolateral cervical or thoracic approach with spinal cord rotation for vascular malformations or tumors of ventrolateral spinal cord. *J Neurosurg* 1995; 83: 254–261.
15. Iwasaki Y, Koyanagi I, Hida K. Anterior approach to intramedullary hemangioblastoma: case report. *Neurosurgery* 1999; 44: 655–657.
16. Pluta RM, Iuliano B, DeVroom RN, Tung Ngyen, Oldfield EH. Comparison of anterior and posterior approaches in the treatment of ventral spinal hemangioblastomas in patients with von Hippel-Lindau disease. *J Neurosurg* 2003; 98: 117–124.