

Měření tkáňového kyslíku v mozku jako součást multimodálního monitorování: kazuistiky

Tissue Oxygen Measurement in the Brain as a Part of Multimodal Monitoring: Case Reports

Souhrn

Multimodální monitorování má v neurointenzivní péči zásadní význam. V posledních letech se stává součástí multimodální monitorace také měření tkáňového kyslíku v mozkové tkáni ($P_{br}O_2$). Měření $P_{br}O_2$ získáváme kontinuální kvantitativní data, která napomáhají ke správnému vedení léčby, poskytují důležité prognostické a patofyziologické údaje k detekci sekundárního poranění mozku. Přestože není zatím jednoznačně stanovena hodnota $P_{br}O_2$, která značí hypoxii, je zřejmé, že nízké hodnoty $P_{br}O_2$ jsou v přímé souvislosti s vyšší morbiditou a mortalitou. V naší práci jsou posány 2 případy pacientů s těžkým kraniocerebrálním poraněním a subarachnoidálním krvácením, u nichž bylo použito měření $P_{br}O_2$. U prvního nemocného bylo nadprahových hodnot $P_{br}O_2$ dosaženo během 2 hodin cílené léčby. Ve druhém případě byla hodnota po $P_{br}O_2$ celou dobu měření vyšší než 15 mm Hg.

Abstract

Multimodal monitoring is of vital importance in neurointensive care. In recent years, multimodal monitoring has gradually incorporated also the measurement of tissue oxygen in the brain tissue ($P_{br}O_2$). Measurement of ($P_{br}O_2$) provides continuous quantitative data which contributes to the correct management of treatment and important prognostic and pathophysiological data for the detection of secondary brain injuries. Even though the $P_{br}O_2$ value for hypoxia has not yet been unequivocally determined, there is apparently a direct link between low values of $P_{br}O_2$ and higher morbidity and mortality. The article describes two cases of patients with severe craniocerebral injury and subarachnoidal bleeding where measurement of $P_{br}O_2$ was applied. In the first patient, over-threshold values of $P_{br}O_2$ were obtained after two hours of targeted treatment. In the second patient, the value of $P_{br}O_2$ was higher than 15 mmHg for the whole period of measurement.

R. Gál¹, M. Smrčka², P. Štourač¹,
E. Straževská¹, E. Neumann²

¹Anesteziologicko-resuscitační oddělení FN Brno

²Neurochirurgická klinika LF MU a FN Brno



doc. MUDr. Roman Gál, Ph.D.
Klinika anesteziologie,
resuscitace a intenzivní medicíny
LF MU a FN Brno
Jihlavská 20, 639 00 Brno
e-mail: rgal@iol.cz

Přijato k recenzi: 7. 9. 2006

Přijato do tisku: 4. 1. 2007

Klíčová slova

oxygenace mozkové tkáně – multimodální monitorace – kraniocerebrální poranění – subarachnoidální krvácení

Key words

brain tissue oxygenation – multimodal monitoring – craniocerebral injury – subarachnoidal bleeding

Práce podporována grantem IGA MZ ČR č. 8837-3.

Úvod

Multimodální monitorování má v neurointenzivní péči zásadní význam. V posledních letech se stává součástí multimodální monitorace také měření tkáňového kyslíku v mozkové tkáni ($P_{br}O_2$). Hodnota $P_{br}O_2$ je odvislá jak od systémové a místní koncentrace kyslíku, tak rovněž od mikrovaskulární perfuze v mozkové tkáni. Měření $P_{br}O_2$ získáváme kontinuální kvantitativní data, která napomáhají ke správnému vedení léčby, poskytují důležité prognostické a patofyziologické údaje k detekci sekundárního poranění mozku. Přestože není zatím jednoznačně stanovena hodnota $P_{br}O_2$, která značí hypoxii, je zřejmé, že nízké hodnoty $P_{br}O_2$ jsou v přímé souvislosti s vyšší morbiditou a mortalitou [1]. Technika monitorace $P_{br}O_2$ je v současnosti používána u širokého spektra neurologických diagnóz zahrnující především poranění mozku, subarachnoidální krvácení, spontánní intracerebrální krvácení, smrt mozku a resekci mozkových tumorů. V naší nemocnici jsme použili monitoring $P_{br}O_2$ systémem Licox (Integra Neurosciences, Plainsboro, NJ) u 6 pacientů. Popíšeme 2 případy pacientů s těžkým kranio-cerebrálním poraněním a subarachnoidálním krvácením, které poukazují na možnosti použití měření tkáňového kyslíku v mozku v klinické praxi.

Metodika

Kazuistika č. 1

Na kliniku anesteziologie a intenzivní medicíny jsme přes urgentní příjem naší nemocnice přijali 18letého pacienta, který byl sražen osobním automobilem. Nemocný byl ihned po úrazu v bezvědomí, proto byl intubován a napojen na umělou plicní ventilaci již lékařem RZP na místě nehody. Akutně provedené spirální CT prokazovalo subdurální hematoma fronto-temporo-parieto-okcipitálně vlevo, subarachnoidální krvácení, edém mozku s přesunem středočárových struktur o 15 mm a útlakem protilehlé komory. Zde je vhodné poznamenat, že k úrazu došlo v bezprostřední blízkosti nemocnice, a uvedená vyšetření bylo provedeno s minimálním časovým odstupem od vlastní nehody. Dále bylo přítomno mnohočetné povrchové poranění hlavy, levého předloktí, zlomenina levé tibie a fibuly. Poranění hrudníku a břišní dutiny počítačová tomografie neprokázala.

Během následného neodkladného neurochirurgického výkonu byl odstraněn subdurální hematoma, provedeno ošetření zdroje krvácení a kraniektomie. Poté jsme nemocného ve stabilizovaném stavu přeložili na resuscitační oddělení, kde jsme zavedli řízenou mírnou hypotermii, pokračovali jsme v sedaci a umělé plicní ventilaci. Na kontrolním CT mozku první poúrazový den byl popisován maligní edém mozku, subarachnoidální krvácení a přesun středočárových struktur o 9 mm. Během následujících hodin dochází intermitentně k oboustranné mydriáze. Kontrolní CT vyšetření se stacionárním nálezem, proto jsme rozhodli o zavedení intraparenchymového čidla Licox pro měření $P_{br}O_2$ a intrakraniálního tlaku. Čidlo jsme zavedli obvyklou technikou do pravé mozkové hemisféry. Z důvodu snížené hodnoty $P_{br}O_2$ jsme navýšili frakci kyslíku ve vdechované směsi na 80 % po dobu 12 hodin, provedli jsme úpravu ventilačního režimu a optimalizovali inotropní podporu. Další terapii jsme vedli podle výstupních hodnot komplexního monitoringu. Během několika hodin došlo k nárůstu hodnoty $P_{br}O_2$ nad 15 mm Hg, následující den provedené kontrolní CT mozku bylo s uspokojivým nálezem, proto jsme přistoupili k operační stabilizaci končetinových zlomenin. Poté jsme nemocného postupně odpojili od ventilátoru a 5. poúrazový den jsme pacienta úspěšně extubovali; 6. den jsme provedli extrakci intraparenchymového čidla a nemocného jsme přeložili na neurochirurgickou kliniku. Během rehabilitace byla provedena plastika kalvy a navrácení kostní ploténky. Při propuštění 35. poúrazový den byl pacient lucidní, spolupracující bez lateralizace, zornice izokorické.

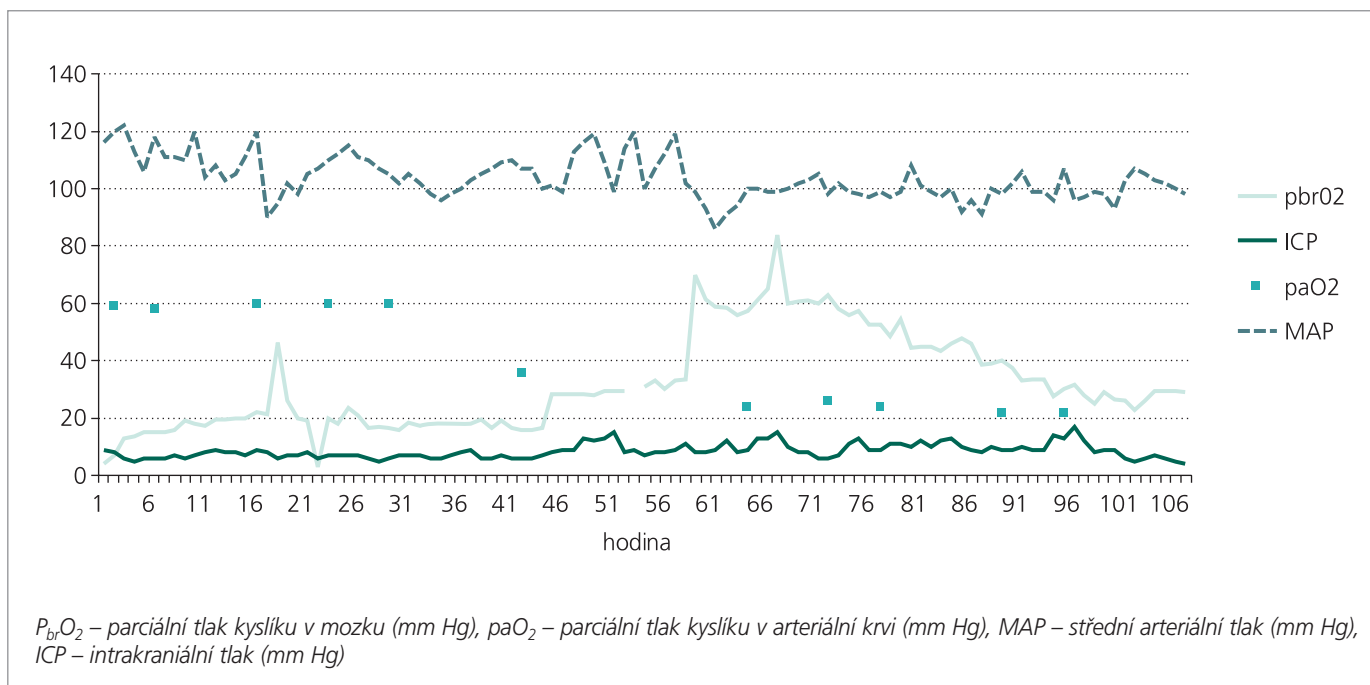
Kazuistika č. 2

Pacient s náhle vzniklým bezvědomím byl přeložen z okresní nemocnice na neurochirurgickou kliniku FN Brno po provedeném CT vyšetření mozku s nálezem subarachnoidálního krvácení s maximem vpravo bazálně a v Sylviově rýze. Při přijetí odpovídal klinický stav 64letého nemocného klasifikaci II dle Hunta a Hesse. Oběhově byl pacient stabilní, se sklonem k hypertenzi, která byla léčena izosorbid dinitrátem. Při mozkové panangiografii jsme diagnostikovali aneurysma arterie cerebri media vpravo. Poté jsme zavedli komorovou drenáž a pacienta připravili k ope-

raci. Po preoxygenaci a intravenózní aplikaci 100 mg mezokainu jsme nemocného uvedli do celkové anestezie propofolem 1,5 mg/kg, midazolamem 10 mg a fentanylem 0,1 mg. Ke svalové relaxaci jsme použili cisatracurium 0,15 mg/kg s následnou kontinuální infuzí 1–2 $\mu\text{g}/\text{kg}/\text{min}$. Po šetrné intubaci trachey jsme zahájili umělou plicní ventilaci s parametry udržujícími normokapnii. Kromě 2 periferních nitrožilních kanyl s dostatečným průsvitem jsme pravostrannou subklaviální vénou zavedli 3cestný centrální venózní katétr a kanylu do arteria radialis pro invazivní měření krevního tlaku. Pravou jugulární vénou jsme zavedli katétr k měření kyslíkové saturace v jugulárním bulbu (společnost Edwards Lifesciences, monitor Vigilance). Samozřejmě byla pulzní oxymetrie, kapnografie a měření diurézy. K měření teploty tělesného jádra jsme použili močový katétr s termistorem (Kendall). Celková anestezie byla poté vedena 1% sevofluranem ve směsi O_2 a N_2O v poměru 1 : 1 s využitím nízkého příkonu plynů při bolusovém podávání fentanylu. Operátorem byl do operované hemisféry do oblasti asi 2 cm laterálně od předního Dandyho bodu (povodí ACM) ze zvláštního vývrtu zaveden katétr Licox k monitoraci $P_{br}O_2$ a teploty v mozkové tkáni. K přístupu k aneurysmatu byla použita standardní pteironální kraniotomie vpravo. Během preparace a svorkování aneurysmatu jsme použili řízenou hypotenzi a mírnou hypotermii, což jsou v naší nemocnici standardní techniky u tohoto typu neurochirurgického výkonu. Po nalezení vaku aneurysmatu byla při preparaci nasazena 2krát dočasná svorka po dobu 9 a 8 minut. Následně byly naloženy 2 svorky na krček aneurysmatu. Po operaci se pacient budil k vědomí, spontánní ventilace byla dostatečná, počáteční somnolence odeznívala. Extubace trachey jsme provedli 1. pooperační den. Nemocný rehabilitoval až ke schopnosti chůze, byl při plném vědomí, orientován, spolupracující a bez subjektivních potíží přeložen na neurologické oddělení 12 dnů po neurochirurgickém zákroku.

Výsledky

Zjištěné hodnoty u obou pacientů jsou znázorněny v grafu 1 a 2. V prvním případě jsme zaznamenali hodnoty během 4 dnů neurointenzivní péče, ve druhém případě se jedná o pooperační údaje.

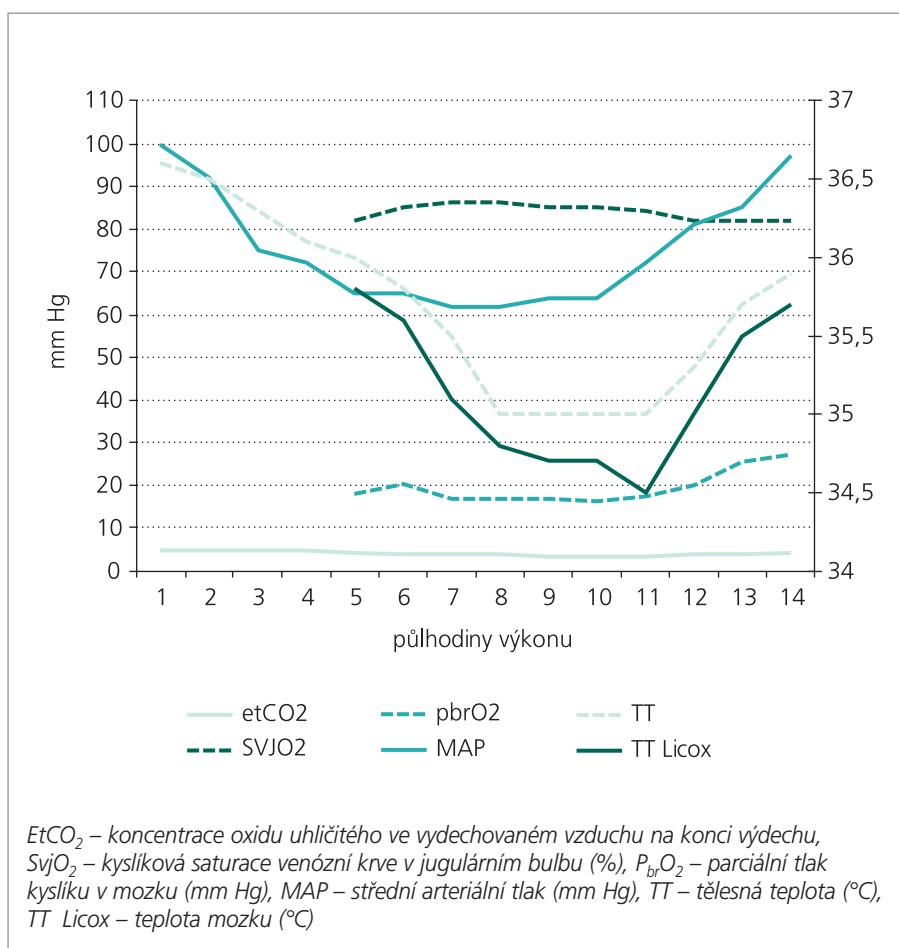


Graf 1. Naměřené hodnoty u pacienta č. 1.

U prvního nemocného naměřené hodnoty ICP nepřesáhly 10 mm Hg, proto také nejnižší zaznamenaná hodnota mozkového perfuzního tlaku (CPP) byla 75 mm Hg. Z grafu 1 a křivky MAP je zřejmé, že průměrná hodnota CPP byla nad 90 mm Hg. Úvodní nejnižší naměřená hodnota $P_{br}O_2$ byla 4,1 mm Hg, přičemž za 2 hodiny byla hodnota $P_{br}O_2$ vyšší než 10 mm Hg. Ve druhém případě byla nejnižší naměřená hodnota $P_{br}O_2$ 16,6 mm Hg (podrobněji viz grafická příloha).

Diskuse

U pacientů s kraniocerebrálním poraněním je ischemie mozkové tkáně nejčastější příčinou sekundárního poranění mozku. Časná detekce mozkové ischemie a optimalizace oxygenace mozku mají proto zásadní vliv na správné vedení léčby. Ačkoli měření intrakraniálního tlaku je základním monitorační technikou v neurointenzivní péči, neodráží stav oxygenace poškozené mozkové tkáně. Nejběžnější metodou ke sledování mozkové oxygenace je v současnosti měření venózní saturace kyslíku v jugulárním bulbu ($S_{vj}O_2$). Tato technika je použitelná především k detekci globální ischemie, zejména během léčebné hyperventilace, ale není schopna zachytit regionální změny oxygenace mozkové



Graf 2. Perioperační hodnoty u pacienta č. 2.

tkáně, což je právě doména měření $P_{br}O_2$ [2,3].

Hodnota $P_{br}O_2$ se dle výsledků klinických studií zvyšuje při nárůstu parametrů s významným vlivem na mozkovou činnost, jako jsou střední arteriální tlak, mozkový perfuzní tlak a průtok krve mozkem. Je také zřejmé, že na regionální zásobení mozku kyslíkem má zásadní vliv systémová oxygenace, která je dále závislá především na vdechované frakci kyslíku a koncentraci hemoglobinu [4]. Jednoznačné stanovení kritické hodnoty $P_{br}O_2$ je obtížné, dle většiny autorů má pokles hodnoty $P_{br}O_2$ pod 10–15 mm Hg patofyziologické následky [5,6]. Hodnota $P_{br}O_2$ je rovněž závislá na měřicí technice. Systém Licox používá polarografickou Clarkovu mikroelektrodu, kdežto systém Neurotrend pracuje na bázi luminiscence. Oba systémy umožňují také přímé měření teploty mozku. Námí používaný systém Licox vykazuje dle Hoelpera et al, přesnější a stabilnější výsledky. Za kritickou se, při tomto způsobu měření, považuje hodnota $P_{br}O_2$ nižší než 10 mm Hg [7]. Stanovení optimálního místa pro zavedení čidla je otázkou budoucnosti. Mikroelektrodu je možné zavést do kontuzního ložiska, do oblasti penumbry nebo také do nepoškozené části mozku, jak bylo provedeno u našeho nemocného. Je však vhodné zde zmínit, že ačkoli monitorace $P_{br}O_2$ poskytuje kontinuálně údaje o místním zásobení mozku kyslíkem, nemusí nízká hodnota $P_{br}O_2$ vždy znamenat ischemii.

Jak je zřejmé z grafu 1 počáteční hodnota $P_{br}O_2$ u 1. pacienta ihned po zavedení čidla byla nízká, přestože hodnoty parciálního tlaku kyslíku v arteriální krvi (paO_2), středního arteriálního tlaku (MAP) a také mozkového perfuzního tlaku (CPP) byly dostatečné. K optimalizaci hodnot $P_{br}O_2$ u našeho pacienta vedla kombinace indukované hyperoxie a inotropní podpory oběhu. Hyperoxie je považována za perspektivní metodu s významným vlivem na zlepšení oxygenace mozku [8]. Správně zavedená léčba katecholaminy může až 2násobně zvýšit mozkový krevní průtok, a tím pádem také $P_{br}O_2$. Ačkoli podání inotropních látek k udržení dostatečného CPP zůstává kontroverzním tématem, důležitou roli má také výběr farmakologické látky zvolené k inotropní podpoře [9,10]. Na hodnotu $P_{br}O_2$ měla jistě vliv také řízená hypotermie a dekompresní kraniektomie, která

byla provedena již 24 hodin před zavedením čidla k měření $P_{br}O_2$. Zvýšení hodnoty $P_{br}O_2$ u pacientů s těžkým poraněním mozku při zavedené mírné hypotermii prokázal ve své studii Zhi et al. [11]. Dekompresní kraniektomie je indikována především jako tzv. rescue metoda u pacientů s refrakterní nitrolební hypertenzí, která není ovlivnitelná jinými metodami. Může se ale také významným způsobem podílet na zlepšení oxygenace mozku [12].

V druhém případě jsme použili měření $P_{br}O_2$ u pacienta se subarachnoidálním krvácením. Z důvodu možných vazospazmů a intracerebrálního krvácení je u této diagnózy vždy přítomno riziko snížené mozkové perfuze a následně nízkého zásobení mozkové tkáně kyslíkem. U našeho nemocného byl monitoring $P_{br}O_2$ zaveden již peroperačně při klipingu diagnostikovaného aneuryzmatu, jak ukazují hodnoty grafu 2. Během výkonu byla 2krát naložena dočasná svorka a z indikace operátora indikována řízená hypotenze. Z výsledků je zřejmé, že tyto manipulace, při zavedené mírné hypotermii, nevedly k rizikovému poklesu hodnoty $P_{br}O_2$ ani $SvjO_2$. U tohoto nemocného jsme také peroperačně srovnávali přímou teplotu mozku s teplotou tělesného jádra v močovém měchýři. Mozková teplota byla mírně nižší, nejspíše v důsledku prováděné kraniektomie.

V současnosti je měření $P_{br}O_2$ nejvíce používáno u pacientů s kraniocerebrálním poraněním. Jednoznačná efektivita této techniky nebyla zatím potvrzena randomizovanou studií, ale mnohé práce přináší lepší výsledky léčby zaměřené nejen na zachování dostatečného mozkového perfuzního tlaku, ale také na udržení dostatečné hladiny $P_{br}O_2$ [13]. Naopak vyšší frekvence a dlouhodobější pokles hodnot $P_{br}O_2$ pod 10 mm Hg jsou spojeny s horším neurologickým výsledkem léčby [14]. Proto na některých pracovištích je již měření $P_{br}O_2$ standardním postupem a používáno společně s měřením ICP jako součást multimodálního monitorování. Zůstává samozřejmě také spousta nevyřešených témat, jako například nalezení ideálního místa pro zavedení čidla a přesné zjištění vlivu jednotlivých léčebných postupů na hodnotu $P_{br}O_2$. Otázkou je také stanovení dalších diagnóz v neurointenzivní péči, kromě mozkového poranění a subarach-

noidálního krvácení, kde by měření $P_{br}O_2$ bylo přínosem a napomohlo při správně vedené léčbě našim pacientům.

Literatura

1. Meixenberger J, Renner C, Simanowski R, Schmidke A, Dings J, Roosen K. Influence of cerebral oxygenation following severe head injury on neuropsychical testing. *Neurol Res* 2004; 26: 414–417.
2. Coles JP, Fryer TD, Smielewski P, Chatfield DA, Steiner LA, Johnston AJ et al. Incidence and mechanism of cerebral ischemia in early clinical head injury. *J Cereb Blood Flow Metab* 2004; 24: 202–211.
3. Gracias VH, Guillaumondegui OD, Stiefel MF, Wilensky EM, Bloom S, Gupta R et al. Cerebral cortical oxygenation: a pilot study. *J Trauma* 2004; 56: 469–472.
4. Reinhart M, Barth A, Rothen HU, Schaller B, Takala J, Seiler RW. Effects of cerebral perfusion pressure and increased fraction of inspired oxygen on brain tissue oxygen, lactate, and glucose in patients with severe head injury. *Acta Neurochir (Wien)* 2003; 145: 341–349.
5. Rose JC, Neill TA, Hemphill JC 3rd. Continuous monitoring of the microcirculation in neurocritical care: an update on brain tissue oxygenation. *Curr Opin Crit Care* 2006; 12(2): 97–102.
6. Timofeev I, Gupta A. Monitoring of head injured patients. *Curr Opin Anesthesiol* 2005; 18(5): 477–483.
7. Hoelper BM, Allesandri B, Heimann A, Behr R, Kempfski O. Brain oxygen monitoring: in vitro accuracy, long-term drift and response-time of Licox and Neurotrend sensors. *Acta Neurochir (Wien)* 2005; 147: 767–774.
8. Longhi L, Stocchetti N. Hyperoxia in head injury: therapeutic tool? *Curr Opin Crit Care* 2004; 10: 105–109.
9. Jaeger M, Soehle M, Schuhmann MU, Winkler D, Meixenberger J. Correlation of continuously monitored regional cerebral blood flow and brain tissue oxygen. *Acta Neurochir (Wien)* 2005; 147: 51–56.
10. Johnson AJ, Steiner LA, Chatfield DA, Coles JP, Hutchinson PJ, Al-Rawi PG et al. Effect of cerebral perfusion pressure augmentation with dopamine and norepinephrine on global and focal brain oxygenation after traumatic brain injury. *Intensive Care Med* 2004; 30: 791–797.

11. Zhi D, Zhang S, Lin X. Study on therapeutic mechanism and clinical effect of mild hypothermia in patients with severe head injury. *Surg Neurol* 2003; 59: 381–385.
12. Stiefel MF, Heuer GG, Smith MJ, Bloom S, Maloney-Wilensky E, Gracias VH et al. Cerebral oxygenation following decompressive hemicraniectomy for the treatment of refractory intracranial hypertension. *J Neurosurg* 2004; 101: 241–247.
13. Stiefel MF, Spiotta A, Gracias VH, Garuffe AM, Guillaumondegui O, Maloney-Wilensky E et al. Reduced mortality rate in patients with severe traumatic brain injury treated with brain tissue oxygen monitoring. *J Neurosurg* 2005; 103: 805–811.
14. Valadka AB, Gopinath SP, Contant CF, Uzura M., Robertson CS. Relationship of brain tissue PO₂ to outcome after severe head injury. *Crit Care Med* 1998; 26: 1576–1581.