

# Ultrazvukové hodnocení substantia nigra u pacientů s parkinsonskými syndromy

## Ultrasound Evaluation of Substantia Nigra in Patients with Parkinsonian Syndromes

### Souhrn

Hyperechogenní a rozšířená oblast substantia nigra je detekovatelná u více než 90 % pacientů s Parkinsonovou nemocí (PN). U zdravé populace se však tento nálezný vyskytuje maximálně v 10 %. Cílem naší práce bylo zjistit zastoupení nálezu hyperechogenní či rozšířené substantia nigra u pacientů s atypickým parkinsonským syndromem (APS). *Metodika:* Během 15 měsíců jsme vyšetřili pomocí transkraniální sonografie 209 pacientů s PN, multisystémovou atrofií (MSA), vaskulárním parkinsonským syndromem (VP) a esenciálním tremorem (ET). Jako kontrolní skupina byli vybráni pacienti s prokázanou PN a zdraví dobrovolníci. *Výsledky:* Hyperechogenní SN byla nalezena u 42,9 % u pacientů s MSA, 10 % u ET, a 18,2 % u VP. Rozšířená oblast SN větší než 0,25 cm<sup>2</sup> byla detekována u pacientů s MSA v 50 %, u VP ve 20 % a u ET ve 27,3 %. Hyperechogenní, rozšířená SN byla signifikantně častější u PN (84,7 %) a MSA (50 %) ( $p > 0,05$ ) ve srovnání s VP (27,3 %), ET (20 %) a zdravými dobrovolníky (0 %). *Závěr:* Nález hyperechogenní, rozšířené oblasti SN je signifikantně častější u pacientů s PN a MSA. TCS detekce SN může být použita jako další metoda v diferenciální diagnostice PN a atypických parkinsonských syndromů.

### Abstract

The hyperechogenic and extended area of the substantia nigra is detectable in more than 90 % of patients with Parkinson's disease (PD). However, its maximum rate of incidence in healthy population is 10 %. The objective of our study was to detect the rate of incidence of hyperechogenic or extended substantia nigra in patients with atypical Parkinsonian syndrome (APS). *Method:* Over 15 months, we performed transcranial sonography in 209 patients with PD, multisystem atrophy (MSA), vascular Parkinsonian syndrome (VPS) and essential tremor (ET). Both PD and healthy patients were selected for the control group. *Results:* Hyperechogenic SN was detected in 42.9 % patients with MSA, in 10 % with ET and in 18.2 % with VP. The rate of incidence of extended area of SN larger than 0.25 cm<sup>2</sup> was 50 % for patients with MSA, 20 % for patients with VPS and 27.3 % for patients with ET. The rate of incidence of the hyperechogenic, extended area of SN was significantly higher in PD patients (84.7 %) and MSA patients (50 %) ( $p > 0.05$ ) as compared with VPS patients (27.3 %), ET patients (20 %) and healthy volunteers (0 %). *Conclusion:* The rate of incidence of hyperechogenic, extended area of SN is significantly higher in patients with PD and MSA. TCS detection of SN can be used as an additional method in differential diagnostics of PD and of atypical Parkinsonian syndromes.

Předneseno formou přednášky na 16th Meeting of the European Neurological Society, Lausanne, Švýcarsko, 29. 5. 2006, 21. sjezdu Slovenských a českých mladých neurologů, Martin, Slovensko, 17. 2. 2006, 6. neurosonologických dnech v Olomouci 5. 5. 2006 a formou posteru na 10th Congress of the European Federation of Neurological Societies, Glasgow, UK 4. 9. 2006 a 10th International Congress of Parkinsons disease and Movement Disorders, Kyoto, Japonsko 2. 11. 2006.

P. Bártová<sup>1</sup>, D. Školoudík<sup>1,2</sup>,  
T. Fadrná<sup>1</sup>, P. Ressler<sup>3</sup>, M. Bar<sup>1</sup>,  
R. Herzig<sup>2</sup>, P. Kaňovský<sup>2</sup>

<sup>1</sup>Neurologická klinika FN sP Ostrava

<sup>2</sup>Neurologická klinika LF UP  
a FN Olomouc

<sup>3</sup>Neurologické oddělení nemocnice  
Nový Jičín



MUDr. Petra Bártová  
Neurologická klinika FN Ostrava  
tř. 17. listopadu 1790  
708 52 Ostrava  
e-mail: petrabartova@seznam.cz

Přijato k recenzi: 12. 4. 07

Přijato do tisku: 23. 5. 07

### Klíčová slova

transkraniální sonografie – substantia nigra – multisystémové atrofie – vaskulární parkinsonizmus – esenciální tremor

### Key words

transcranial sonography – substantia nigra – multisystem atrophy – vascular parkinsonism – essential tremor

## Úvod

Rozlišení mezi idiopatickou Parkinsonovou chorobou (PN) a atypickými parkinsonskými syndromy (APS) podle klinických kritérií není vždy jednoznačné, zvláště v počátečních stádiích onemocnění [1,2]. Zobrazovací metody, především počítačovou tomografií (CT) a magnetickou rezonancí (MRI), lze využít v diferenciální diagnostice parkinsonských syndromů k detekci strukturální léze centrální nervové soustavy a vyloučení jiné příčiny poškození centrální nervové soustavy [3]. MRI mozku však často neprokazuje žádnou patologii v počátečních stádiích onemocnění, a to nejen u PN, ale také atypických parkinsonských syndromů včetně multisystémové atrofie (MSA) [1–5].

Jednofotonovou emisní tomografií (SPECT) a pozitronovou emisní tomografií (PET) lze využít u pacientů s parkinsonským syndromem k detekci funkčního postižení jader mozkového kmene, bazálních ganglií a mozečku. Avšak pro jejich obtížnou dostupnost a finanční náročnost je lze využít jen u omezeného počtu pacientů [6,7]. Indikací pro tuto vyšetření je především odlišení esenciálního tremoru od Parkinsonovy choroby, ev dalších neurodegenerativních onemocnění [8]. Senzitivita a specifita těchto vyšetření je však stále relativně nízká [6–8].

Transkraniální sonografie (TCS) je neinvazivní metodou, která dokáže zobrazit struk-

**Tab. 1. Charakteristika zdravých dobrovolníků a pacientů v jednotlivých skupinách.**

	Počet	Průměrný věk (let)	Pohlaví (muži)
Multisystémová atrofie	8	60,5 ± 6,67	5 (62,5 %)
Esenciální tremor	10	62,0 ± 6,31	6 (60 %)
Vaskulární parkinsonismus	11	71,5 ± 9,56	7 (63,6 %)
Idiopatická Parkinsonova nemoc	111	69,0 ± 9,70	70 (63,1 %)
Zdraví dobrovolníci	60	64,8 ± 12,01	33 (55 %)

turální postižení nigrostriatálního systému [9–11]. První práce s průkazem hyperechogenní, rozšířené substantia nigra (SN) u pacientů s PN pomocí TCS byla publikována již v roce 1995 [9]. Etiopatogeneticky se spekuluje o porušení metabolismu železa a dalších kovů se zvýšeným ukládáním v oblasti SN a bazálních ganglií [12,13]. Několik prací z posledních let potvrdilo, že hyperechogenní, rozšířenou oblast SN lze při TCS vyšetření detekovat u více než 88 % pacientů s PN [10,11,14,15].

Cílem naší studie bylo zhodnotit echogenitu a velikost SN u pacientů s MSA, vaskulárním parkinsonským syndromem (VP) a esenciálním tremorem (ET) ve srovnání s pacienty s PN a zdravými dobrovolníky.

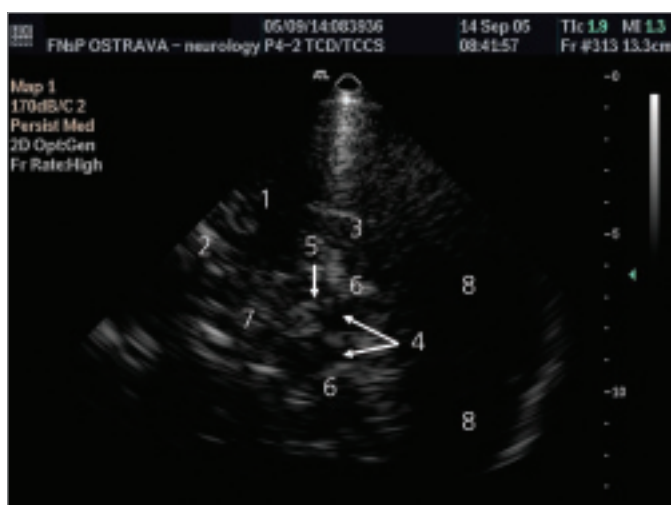
## Soubor a metodika

V průběhu 15 měsíců bylo do studie zařazeno celkem 202 pacientů. U 8 pacientů

byla stanovena diagnóza MSA dle diagnostických kritérií dle Quina [5], u 10 pacientů diagnóza ET dle kritérií Essential tremor consortium [16] a u 11 pacientů diagnóza VP dle skóre pro vaskulární parkinsonský syndrom [17,18].

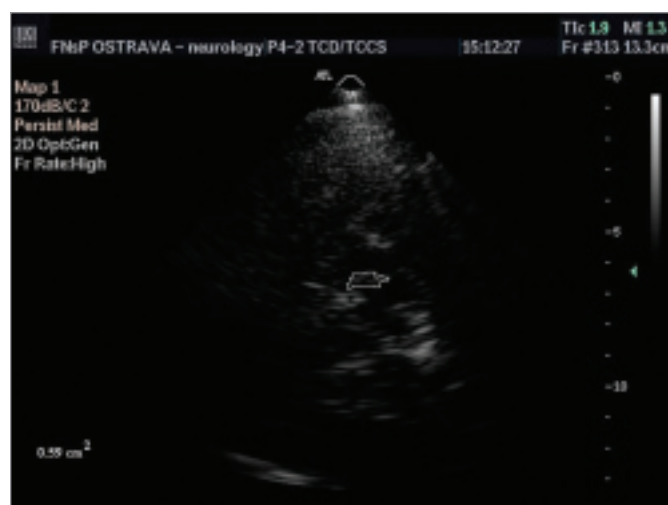
Jako kontrolní skupina (KS) bylo vybráno 111 pacientů s parkinsonovou nemocí, u kterých bylo provedeno TCS vyšetření v letech 2005–2006. Druhou KS tvořilo celkem 60 dobrovolníků bez extrapyramidové symptomatiky. Základní charakteristiky pacientů v jednotlivých skupinách a dobrovolníků uvádí tab. 1.

Všem pacientům bylo provedeno TCS vyšetření oblasti SN z transtemporálního přístupu (obr. 1). Vyšetření byla provedena zkušeným lékařem sonografistou, který neměl informaci o diagnóze pacientů. K ultrazvukovému vyšetření byl použit přístroj Philips HDI 5000 (Philips, Bothel, USA) se sondou



**Obr. 1. Transkraniální sonografické vyšetření oblasti substantia nigra z transtemporálního přístupu.**

1 – a. cerebri media, 2 – malé křídlo sfenoidální kosti, 3 – horní hrana pyramidy, 4 – mesencephalon, 5 – substantia nigra, 6 – perimezencefalické cistry, 7 – třetí komora, 8 – mozeček



**Obr. 2. Transkraniální sonografické vyšetření – měření obsahu substantia nigra, echogenita stupeň III, obsah 0,59 cm².**

2–4 MHz (P 4–2) a penetrační hloubky 16 cm. Pro posouzení echogenity signálu sledované tkáně byla použita semikvantitativní škála – (tab. 2) [14]. Zároveň byl měřen obsah zobrazené oblasti SN pomocí programu Vista Matrix (SkillCrest LLC, Chicago, USA) (obr. 2).

Celá studie byla provedena v souladu s Helsinskou deklarací z r. 1975 (revidovanou v r. 1983) a byla schválena etickou lékařskou komisí FN.

### Statistické hodnocení

Pro statistické hodnocení byly vybrány jako hraniční hodnoty echogenity stupně 2 a 3 a velikost substantia nigra 0,25 cm<sup>2</sup>. Pro statistické zpracování byly použity Mannův-Whitneyův test a Studentův t-test.

### Výsledky

Do studie bylo vybráno celkem 31 pacientů s atypickým parkinsonským syndromem, z nichž 2 pacienti (6 %) byli vyřazeni pro neprostupné transtemporální okno při TCS vyšetření. Všichni pacienti byli starší 60 let. Bližší charakteristika pacientů je uvedena v tab. 1.

U všech 8 pacientů s MSA bylo klinické stadium onemocnění podle škály Hoehnové a Yahra (HY) stanoveno stupněm 3 nebo 4 a MRI mozku prokazovala atrofii kmene a striata. Rozložení klinických syndromů a odpovídavosti na L-dopu zobrazuje tab. 3.

Ve druhé skupině 11 pacientů s VP bylo klinické stadium onemocnění dle HY škála v rozmezí 2. až 4. stupně. Podle skóre pro vaskulární parkinsonský syndrom [17,18] dosáhlo 36,3 % pacientů 2 body, 54,6 % pacientů 3 body a 9,1 % pacientů 4 body. U všech pacientů s VP zobrazovací metody prokázaly difúzní vaskulární postižení centrální nervové soustavy nebo lakunární infarkty ve více oblastech (CT mozku u 36,3 % pacientů, MR mozku u 36,3 % pacientů a neurosonologické vyšetření u 27,2 % pacientů). Ischemické změny v bazálních gangliích byly detekovány u 27,3 % pacientů. Klinicky bylo postižení dolní části těla, tzv. lower body parkinsonismus, patrné u 72,6 % pacientů. U 45 % pacientů byla diagnostikovaná demence a u 81,8 % další příznaky spojené s multiinfarktovým postižením CNS jako anxieta, posturální tremor, cerebelární syndrom, pyramidové jevy či hemiatetóza.

**Tab. 2. Škála echogenity substantia nigra.**

Stupeň I	Anechogenní – stejná echogenita jako u mozkového kmene
Stupeň II	Nízce echogenní – velmi slabě, ale jasně detekovatelná oblast substantia nigra
Stupeň III	Středně echogenní – střední echogenita, nižší než plexus chorioideus
Stupeň IV	Hyperechogenní – stejná echogenita jako plexus chorioideus
Stupeň V	Vysoce hyperechogenní – vyšší echogenita než plexus chorioideus

**Tab. 3. Klinické příznaky u pacientů s multisystémovou atrofií.**

Pacient	1	2	3	4	5	6	7	8
Pohlaví	Ž	M	M	Ž	Ž	M	M	M
Dysartrie	+	–	–	+	+	–	+	+
Rigidita	+	+	+	–	+	+	+	+
Tremor	+	–	+	–	+	+	+	+
Cerebelární symptomy	+	+	–	+	–	–	+	+
Pyramidové symptomy	–	+	+	–	+	–	+	–
Posturální hypotenze	+	+	+	–	+	–	–	–
Inkontinence močová	+	–	+	–	+	–	–	–
L-dopa response	±	–	±	–	±	±	±	–

**Tab. 4. Rozložení echogenity a obsahu SN.**

	Echo > 3 (%)	Echo > 2 (%)	Obsah > 0,25 cm <sup>2</sup> (%)
Multisystémová atrofie	42,9	57,1	50,0
Esenciální tremor	10,0	20,0	20,0
Vaskulární parkinsonský syndrom	18,2	63,6	27,3

**Tab. 5. Srovnání nálezu rozšířené a hyperechogenní SN u pacientů s multisystémovou atrofií, esenciálním tremorem, vaskulárním parkinsonským syndromem, idiopatickou Parkinsonovou chorobou a dobrovolníků bez extrapyramidové symptomatiky.**

	echogenita > 2 a zároveň obsah > 0,25 cm <sup>2</sup> (%)
Multisystémová atrofie	50,0*
Esenciální tremor	20,0
Vaskulární parkinsonský syndrom	27,3
Parkinsonova choroba	84,7*
Zdraví dobrovolníci	0

\*( $p < 0,05$ )

U 18,2 % byl parkinsonský syndrom podobný Parkinsonově chorobě s částečnou odpovídavostí na L-dopu.

Třetí skupinou pacientů byl o 12 pacientů s esenciálním tremorem. Všichni pacienti měli progresivní průběh onemocnění, oboustranný posturální tremor horních končetin, u 30 % i tremor hlavy. Rodinný výskyt esenciálního tremoru byl u 30 % pacientů a u 50 % byl přítomný pozitivní alkoholový

test se zmírněním tremoru. Byly vyloučeny jiné příčiny tremoru při ložiskových změnách mozku (dle CT a MRI vyšetření), endokrinní či psychické příčiny.

Porovnání echogenity a velikosti SN v jednotlivých skupinách ukazuje tab. 4. Zastoupení echogenity vyšší než 2 a zároveň rozšíření obsahu SN nad 0,25 cm<sup>2</sup> v jednotlivých skupinách ve srovnání s pacienty s PN a zdravými dobrovolníky ukazuje tab. 5.

## Diskuse

U pacientů s PN a atypickým parkinsonským syndromem lze detekovat pomocí TCS rozšířenou, hyperechogenní SN [10,11,14]. U pacientů s PN lze pomocí TCS detekovat hyperechogenní, rozšířenou SN ve více než 88 % případů [10,11,14]. U parkinsonských syndromů je hyperechogenní, rozšířená SN detekovatelná u podstatně menšího procenta pacientů [1,2]. V našem souboru u MSA pacientů byla detekovaná hyperechogenní (> 3) u 42,9 % a středně echogenní (3) u 14,2 % pacientů. Rozšířená oblast SN nad 0,25 cm<sup>2</sup> byla detekována u 50 % pacientů. Behnke et al našli také hyperechogenní SN u 25 % pacientů s MSA, středně echogenní SN pak u dalších 37,5 %. U většiny těchto pacientů byl detekován také hyperechogenní nucleus lentiformis [1,2].

Výsledek nálezu hyperechogenní, rozšíření SN u pacientů s ET v naší studii byl pouze u 20 %, což nebylo významně odlišné od nálezů ve zdravé populaci, kde je udáván výskyt hyperechogenní, rozšíření SN v 8 až 10 % [12,13]. Signifikantní rozdíl v echogenitě SN u pacientů s ET nenalezli ani Niehaus et al [15].

V našem souboru pacientů s VP byla hyperechogenní SN (> 3 detekována v 18,2 % případů a středně echogenní SN (3) u 45,4 % pacientů. V dostupných literárních zdrojích jsme zatím nenalezli jinou práci studující TCS nálezy u pacientů s VP.

Přesná příčina hyperechogenity a rozšíření SN u PN a parkinsonských syndromů zatím není známa. Výsledky výzkumů post mortem na zvířecích modelech uvádějí souvislost s metabolizmem železa a jeho ukládáním v SN. Je možné, že i u parkinsonských atypických syndromů, jako je MSA a VP, je hyperechogenní rozšířená SN způsobena tímto mechanismem. Důvody, proč u těchto atypických parkinsonských syndromů vznikají různé poruchy metabolismu železa, budou předmětem dalších výzkumů. Zvažuje se také možnost příčin neurální degenerace v oblasti SN a souvislost této degenerace s působením toxických expozic, jako jsou pesticidy, těžké kovy, nebo poraněním bazálních ganglií, ev. vliv oxidativního stresu [12,13]. Autoři spekulují také možný vliv pouhé atrofie jádra SN.

U pacientů s PN je prokázána určitá závislost velikosti hyperechogenní SN na délce trvání choroby, tíži onemocnění a věku pacientů. Vzhledem k omezenému počtu pacientů s APS jsme v našem souboru tyto faktory zatím nehodnotili.

Je třeba zmínit také omezení naší studie. Sonografické vyšetření uvedených struktur je závislé na erudici vyšetřujícího a kvalitě transkraniálního kostního okna. Pomocí TCS lze detekovat také další mozkové struktury a jejich změny u pacientů s APS, např. echogenu nucleus lentiformis, nucleus caudatus, talamu a velikost 3. komory, které pak slouží k rozlišení dalších neurodegenerativních a heredodegenerativních onemocnění, jako je multisystémová atrofie, progresivní supranukleární paralýza, kortikobazální degenerace, Huntingtonova choroba a další [5]. Hodnocení jiných struktur než SN jsme zatím vzhledem k omezenému počtu pacientů neprováděli. Omezený počet pacientů v naší pilotní studii je významný z hlediska potenciální chyby sledovaných výsledků. V budoucnu je nutné ověřit tyto výsledky ve větším souboru pacientů.

## Závěr

Pomocí TCS lze detekovat hyperechogenní, rozšířenou SN u pacientů s APS. U pacientů s MSA a VP se tento patologický nález na rozdíl od pacientů s ET vyskytuje častěji než v běžné populaci. Hyperechogenní SN se v současné době jeví jako marker indikující strukturální postižení SN. Sonografické vyšetření může v budoucnu přispět k diferenciální diagnostice atypických parkinsonských syndromů a Parkinsonovy choroby.

## Literatura

- Behnke S, Berg D, Naumann M, Becker G. Differentiation of Parkinson's disease and atypical parkinsonian syndromes by transcranial ultrasound. *J Neurol Neurosurg Psychiatry* 2005; 76: 423–425.
- Walter U, Niehaus L, Probst T, Benecke R, Meyer BU, Dressler D. Brain parenchyma sonography discriminates Parkinson's disease and atypical parkinsonian syndromes. *Neurology* 2003; 60: 74–77.
- Schrag A, Good CD, Miszkal K, Morris HR, Mathias CJ, Lees AJ et al. Differentiation of Atypical Parkinsonian Syndromes with Routine MRI. *Neurology* 2000; 54: 697–702.

4. Růžička E, Roth J, Kaňovský P, Sekyrová M, Urgošík D, Vladyka V. Parkinsonova nemoc a parkinsonské syndromy. Praha: Galén 2000: 118–165.

5. Gilman S, Low P, Quinn N, Albanese A, Ben-Shlomo Y, Fowler C et al. Consensus statement on the diagnosis of multiple system atrophy. *American Autonomic Society and American Academy of Neurology. Clinical Auton Res* 1998; 8: 359–362.

6. Brucke T, Asenbaum S, Pirker W, Djamshidian S, Wenger S, Wober C et al. Measurement of the Dopaminergic Degeneration in Parkinson's Disease with [123I]-CIT and SPECT: Correlation with Clinical Findings and Comparison with Multiple System Atrophy and Progressive Supranuclear Palsy. *J Neural Transm* 1997; 50(Suppl.): 9–24.

7. Booij J, Speelman JD, Horstink MW, Wolters EC. The Clinical Benefit of Imaging Striatal Dopamine Transporters with [123I]FP-CIT SPECT in Differentiating Patients with Presynaptic Parkinsonism from those with Other Forms of Parkinsonism. *Eur J Nuclear Med* 2001; 28: 266–272.

8. Asenbaum S, Pirker W, Angelberger P, Bencsits G, Pruckmayer M, Brucke T. [123I] beta-CIT and SPECT in Essential Tremor and Parkinson's Disease. *J Neural Transm* 1998; 105: 1213–1228.

9. Becker G, Berg D. Neuroimaging in basal ganglia disorders: perspectives for transcranial ultrasound. *Mov Disord* 2001; 16: 23–32.

10. Berg D, Becker G, Zieler B, Tucha O, Hofman E, Preier M et al. Vulnerability of the nigrostriatal system as detected by transcranial ultrasound. *Neurology* 1999; 53: 1026–1031.

11. Becker G, Seufert J, Bogdahn U, Reichmann H, Reiners K. Degeneration of substantia nigra in chronic Parkinson's disease visualized by transcranial color-coded real-time sonography. *Neurology* 1995; 45: 182–184.

12. Berg D, Grote C, Rausch WD, Maurer M, Wesemann W, Riederer P et al. Iron accumulation of the substantia nigra in rats visualized by ultrasound. *Ultrasound Med Biol* 1999; 25: 901–904.

13. Berg D, Roggendorf W, Schroder U, Klein R, Tatschner T, Benz P et al. Echogenicity of substantia nigra association with increased iron content and marker for susceptibility to nigrostriatal injury. *Arch Neurol* 2002; 59: 999–1005.

14. Ressner P, Školoudík D, Kaňovský P. Echogenita substantia nigra u Parkinsonovy nemoci – pilotní studie. *Cesk Slov Neurol N* 2006; 102: 376–379.
15. Niehaus L, Sawyer N, Weber U, Hertel R, Trottenberg T, Kupsch A. Brain parenchyma sonography in patients with essential tremor and Parkinson's disease. *Cerebrovasc Dis* 2004; 17(Suppl 4): 3 [abstract].
16. Jankovic J. Essential Tremor: clinical characteristics. *Neurology* 2000; 54 (Suppl 4): S21–S5.
17. Thanvi B, Lo N, Robinson T. Vascular parkinsonism – an important cause of parkinsonism in older people. *Age and Ageing* 2005; 34: 114–119.
18. Demirkiran M, Bozdemir H, Sarica Y. Vascular Parkinsonism: a distinct, heterogeneous clinical entity. *Acta Neurol Scand* 2001; 104: 63–67.

[www.kardiologickeforum.cz](http://www.kardiologickeforum.cz)