

Patofyziologie kompresivní radikulopatie

Pathophysiology of Compressive Radiculopathy

Souhrn

Souvislost mezi kompresí spinálního kořene a radikulopatií popsali Mixter a Barr v roce 1934. Komprese intaktního spinálního kořene ovšem vede k rozvoji parestezií a nevysvětluje tak rozvoj neuropatické radikulární bolesti. Recentní experimentální i klinické studie zabývající se diskogenní etiologií radikulopatie prokázaly zásadní úlohu zánětlivé reakce při rozvoji klinické symptomatologie. Patofyziologie kompresivní radikulopatie je tedy multifaktoriální. Mechanickým působením dochází u komprese spinálních kořenů jak ke změnám prokrvení, tak k přímému poškození nervové tkáně. Následkem může být rozvoj zánikové radikulární symptomatologie. U chronické komprese nabývají na důležitosti změny pojivové tkáně s endoneuriální fibrózou. Poškození spinálních kořenů vede dále k uvolnění prozánětlivých cytokinů a k lokální invazi buněk monocyto-makrofágového systému. Také vyhřezlá tkáň meziobratlové ploténky vytváří aktivně prozánětlivé prostředí. Zánětlivá reakce pak napomáhá rozvoji iritační symptomatologie včetně radikulární neuropatické bolesti. Poznání úlohy mechanické komprese a zánětlivé reakce v patofyziologii kompresivní radikulopatie umožní správnou volbu léčebné strategie v klinické praxi.

Abstract

A relationship between compression of the spinal roots and radiculopathy was described by Mixter and Barr in 1934. However, the compression of an intact spinal root leads only to paraesthesia and does not explain the induction of radicular neuropathic pain. Recent experimental and clinical studies dealing with the discogenic etiology of radiculopathy have documented the essential role of an inflammatory reaction for the induction of clinical symptomatology. Therefore, the pathophysiology of compression radiculopathy may be considered multifactorial. A mechanical effect during compression of the spinal roots leads to changes of blood supply and direct injury to nervous tissue. Changes of connective tissue with endoneurial fibrosis prevail during chronic compression. An injury to the spinal roots also leads to release of proinflammatory cytokines and the invasion of macrophages. The prolapsed tissue of the intervertebral disc can also play an active role in the formation of a pro-inflammatory environment. The inflammatory reaction creates the conditions that cause irritation of the spinal roots and induction of the radicular neuropathic pain. An accurate understanding of both the mechanical and the inflammatory roles in compression radiculopathy allows selection of an optimal treatment strategy.

**R. Jančálek^{1,2}, P. Dubový²,
Z. Novák¹**

¹ Neurochirurgická klinika LF MU
a FN u sv. Anny v Brně

² Oddělení neuroanatomie
Anatomického ústavu LF MU,
Brno



MUDr. Radim Jančálek, Ph.D.
Neurochirurgická klinika
FN u sv. Anny v Brně
Pekařská 53
656 91 Brno
e-mail: radim.jancalek@fnusa.cz

Přijato k recenzi: 14. 1. 2008

Přijato do tisku: 25. 3. 2008

Klíčová slova

spinální kořen – komprese – cévní
zásobení – zánět – makrofágy –
cytokiny

Key words

spinal root – compression –
vascular supply – inflammation –
macrophage – cytokine

Podporováno granty GAČR 309/07/0121 a MSM0021622404.

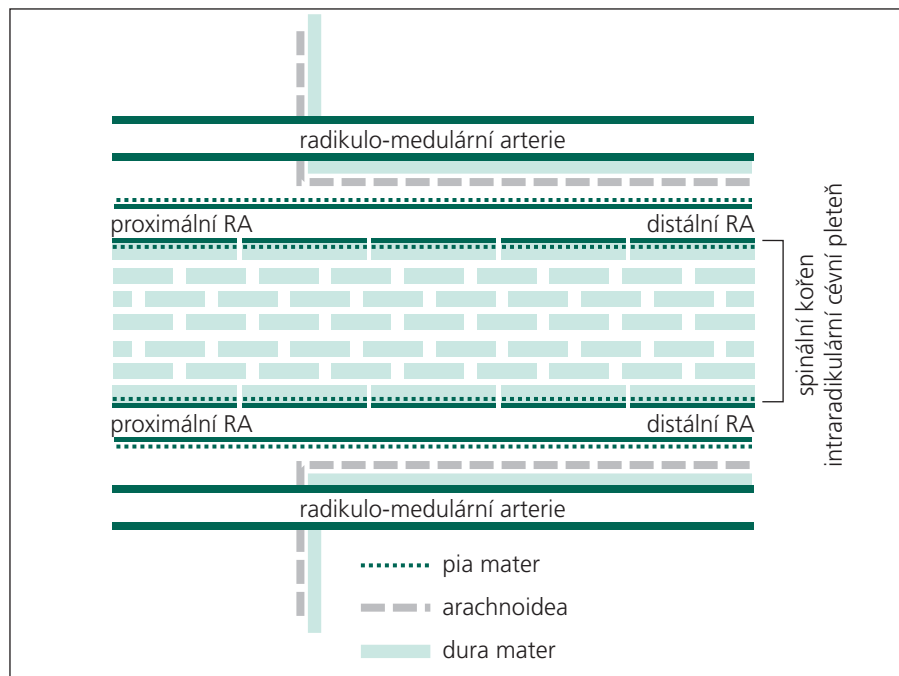


Schéma 1. Schematické znázornění cévního zásobení spinálních kořenů. RA – radikulární arterie [7].

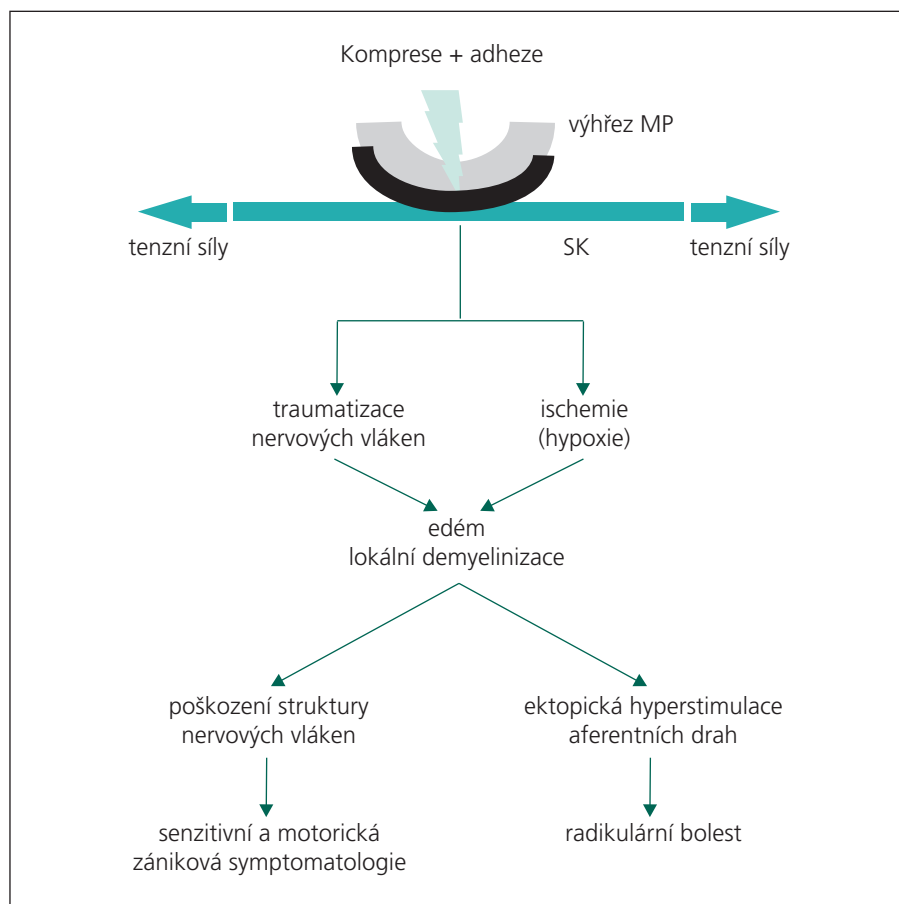


Schéma 2. Schéma patofyziologie kompresivní radikulopatie. MP – meziobratlová ploténka, SK – spinální kořen.

Radikulopatie při spinálním postižení patří mezi časté důvody návštěvy pacientů u neurologa nebo neurochirurga. Nejběžnější příčinou radikulopatie je komprese spinálního kořene (SK) výhřezem meziobratlové ploténky (MP), stenózou páteřního kanálu nebo jejich kombinací. Komprese SK ne vždy ovšem vede k rozvoji klinické symptomatologie. Asi 20–30 % pacientů má i přes absenci odpovídající klinické symptomatologie pozitivní nález na vyšetření zobrazovacími modalitami [1].

Ačkoliv je stále platné mechanické pojetí kompresivní radikulopatie, které popsali již Mixter a Barr [2], nevysvětluje samotná komprese SK rozvoj neuropatické radikulární bolesti, protože tlak na zánětem nepostižený SK vede pouze k rozvoji parestezií. Recentní experimentální i klinické studie zabývající se diskogenní etiologií radikulopatie prokázaly zásadní úlohu zánětlivé reakce při rozvoji klinické symptomatologie. Komprese spinálního kořene způsobuje zvýšení tlaku v endoneuriálním kompartmentu s následným snížením krevního průtoku a poškozením struktury nervové tkáně [3]. Vlivem mechanického poškození dochází k uvolnění prozánětlivých cytokinů a rozvoji zánětlivé reakce [4].

I přes rozdílnosti ve vlastní příčině kompresivní radikulopatie lze tedy vysledovat společné rysy, které se podílejí na rozvoji klinické symptomatologie u postižení SK. Můžeme tak definovat dvě základní skupiny mechanismů odpovědných za rozvoj klinicky manifestní radikulopatie: komprese SK a lokální zánětlivá reakce. Pro správnou léčbu kompresivní radikulopatie je proto nutné pochopit její komplexní patofyziologii.

I. Mechanické vlivy u kompresivní radikulopatie

Histologická stavba SK se od obecné stavby periferního nervu (PN) odlišuje především množstvím pojivové tkáně a nepřítomností organizace obalových struktur, které jsou charakteristické pro PN, což je významné zejména za patologických podmínek. Podstatně menší množství kolagenu ve SK je například činí méně odolné vůči kompresi. Vzhle-

dem k náchylnosti SK k působení mechanických sil je důležité jejich uložení uvnitř páteřního kanálu. Další významnou roli hraje organizace cévního zásobení spinálních kořenů (SK) a spinálních ganglií (SG) a také prostředí mozkomíšního moku, které působí jako nárazníkový systém.

Páteř má nejen funkci statickou, ochrannou, ale je to struktura „dynamická“, měnící svoje zakřivení při pohybech těla. Spinální kořeny proto nejsou za svého průběhu subarachnoidálním prostorem ani v oblasti foramina intervertebralia rigidně fixovány. Za fyziologických podmínek dochází k longitudinálnímu pohybu SK L4–S1 o 0,5–5 mm a jejich prodloužení o 2–4 % délky. Při flexi dolních končetin v kyčli se spinální kořeny pohybují laterálně směrem k pediklu, s nímž se dostávají do kontaktu po dosažení úhlu 60° [5]. Při kompresi SK nastává omezení jejich pohyblivosti, a proto je pozitivita napínavých manévrů jedním z nejpřesnějších diagnostických testů.

Peroperačně byly prokázány adheze mezi SK a vyřezlou MP, které vznikají při lokální zánětlivé reakci a způsobí tak relativní fixaci SK [6]. Při pohybu proto dochází k opakovaným mikrotraumatizacím SK působením kompresivních a tenzních sil, což vede k rozvoji radikulopatie. Z tohoto pohledu je chronická komprese SK vlastně sérií epizod lehké akutní traumatizace. Rovněž pozitivita napínavých manévrů odpovídá mnohem více stupni fixace SK než velikosti vlastního výřezu MP. V některých případech to může být jeden z důvodů asymptomatického průběhu u výřezů MP [6].

Cévní zásobení spinálních kořenů a spinálních ganglií

Důležitou součástí SK jsou cévy, které mají nutritivní funkci a odvádějí produkty metabolismu, čímž se podílejí na složení endoneuriálního kompartmentu. Mezi endoteliálními buňkami kapilární sítě ve SK jsou spoje typu „tight junction“ (těsné spojení), které tvoří jednu komponentu hemato-nervové bariéry periferního nervového systému. Komprese SK vede k poškození nejen nervové tkáně, ale zpočátku především cév, které

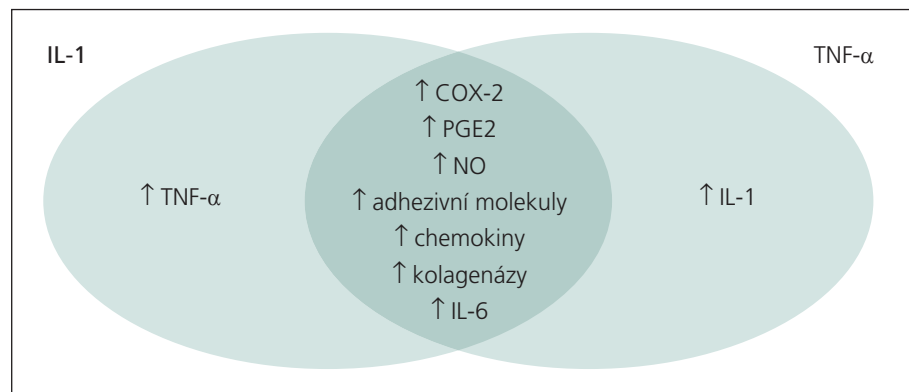


Schéma 3. Schéma komplexního vlivu IL-1 a TNF- α na produkci dalších mediátorů zánětu.

jsou k deformačnímu působení zevních sil mnohem vnímavější.

Cévní zásobení SK lze rozdělit do dvou systémů – **povrchový cévní systém** lokalizovaný v obalech SK a **intra-radikulární cévní systém**. Za hlavní nutritivní arterie SK, které se podílejí na tvorbě intraradikulární cévní pleteně, jsou považovány **distální a proximální radikulární arterie** [7]. K povrchové cévní pleteni řadíme radikulo-medulární arterie, které vytvářejí **přední a zadní spinální arterie** (schéma 1). Jejich podíl na výživě SK je však minimální.

Krevní tok v oblasti distální radikulární arterie směřuje centripetálně, v oblasti proximální radikulární arterie centrifugálně. Tyto arterie spolu anastomózují v oblasti proximální třetiny SK, kde se nachází oblast „watershed zone“ (vulnerabilní přechodová oblast mezi dvěma periferními cévními řečišti). V případě radikulární komprese dochází k obrácení toku krve, čímž se může uplatnit alespoň v omezeném rozsahu kolaterální oběh, který zmírní dopady kompresivní ischemie nervové tkáně.

Spinální ganglion má své vlastní cévní zásobení, které má původ ve větvích spinálních segmentálních arterií. Ve srovnání se SK je cévní zásobení SG podstatně bohatší [7]. Tyto rozdíly jsou pravděpodobně spojeny s vyššími nutritivními nároky perikaryí neuronů, která se nacházejí v SG. Na rozdíl od SK jsou ve SG přítomny fenestrované kapiláry, což významně porušuje hemato-nervovou bariéru.

Opakovaný mechanický stres cév SK a SG vede k epizodám ischemie a hypo-

xie doprovázeným snížením pH a porušením hemato-nervové bariéry. Tato lokální reakce vede k rozvoji endoneuriálního edému a demyelinizaci nervových vláken s následnou změnou funkční charakteristiky SK včetně jejich zvýšené citlivosti [8]. Hyperstimulací aferentních drah pak dochází k rozvoji radikulární bolesti.

Stupeň ischemického poškození SK ovlivňuje poměr kompresivní síly a aktuální výše arteriálního tlaku. Snížení krevního průtoku SK na 30–50 % původní hodnoty vede ke snížení oxidativní fosforylace s následným poškozením membránových iontových pump a axoplazmatického transportu. Překročením hodnot středního arteriálního tlaku dochází k anoxickému bloku membránových i plazmatických transportních mechanismů, které způsobují porušení integrity axolemy a další zvýšení endoneuriálního tlaku. Tím se vytváří uzavřený cyklus reakcí. Další faktory, které se podílejí na zvýšení endoneuriálního tlaku, jsou axoplazmatický edém, proliferace Schwannových buněk a invaze imunokompetentních buněk při indukci lokální zánětlivé reakce.

Akutní komprese spinálních kořenů

Komprese SK vede přímo nebo nepřímo k poškození nervové tkáně. Po kompresi SK dochází v akutní fázi nejen k degenerativním změnám nervových vláken, ale také k dilataci endoneuriálních cév s následnou kongescí a rozvojem endoneuriálního edému. Do endoneuria SK se dostávají krevní buněčné elementy s převahou buněk s fagocytární schopností.

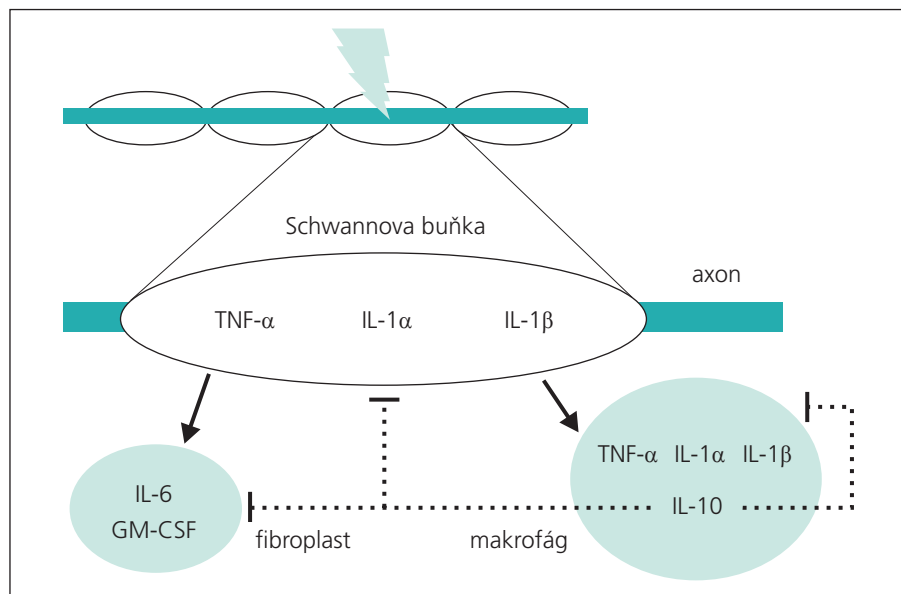


Schéma 4. Schéma interakce některých cytokinů v průběhu Wallerovy degenerace. Plná šipka – stimulační vliv, přerušovaná čára – inhibiční vliv.

Stupeň poškození nervové tkáně narůstá se zvyšující se intenzitou působícího tlaku. Některé experimentální a klinické studie se zabývaly korelací mezi výší působícího mechanického tlaku a intenzitou vyvolaných změn. Olmarker udává 10 mmHg jako kritický mechanický tlak, který způsobuje poškození intraradikulární mikrocirkulace, a tedy výživy SK [9]. Působením vyššího mechanického tlaku na SK dochází iniciálně k venózní obstrukci, což má za následek zvýšení endoneuriálního tlaku, který se klinicky projevuje snížením rychlosti vedení akčního potenciálu. Experimentální práce, které se zabývaly vlivem stupňované komprese, zjistily poškození funkce SK při náhlém vzestupu mechanického tlaku na hodnotu 50 mmHg [10]. Při protrahovaném působení mechanického tlaku 60 mmHg je již ohrožena vitalita nervových vláken vytvořením lokálního metabolického bloku následkem cévní okluze a strukturální deformací nervových vláken. Působením mechanického tlaku na úrovni středního arteriálního tlaku nastává úplná ischemie SK. Při vzestupu působícího mechanického tlaku na 90 mmHg a výše dochází již k výrazné strukturální deformaci nervových vláken a pojivových obalů nervu, včetně radikulárních cévních pletení. To má za následek nevratné

strukturální změny především velkých myelinizovaných nervových vláken, která podléhají Wallerově degeneraci.

Chronická komprese spinálních kořenů

Jestliže akutní komprese SK vyvolává změny v krevním zásobení SK a poškozuje přímo nervovou tkáň, nabývají při chronické kompresi na významu změny pojivové tkáně. Citlivost SK na chronickou kompresi je dána jejich vnitřní stavbou (nižší obsah pojivové tkáně) a místem působení tlaku (malá vzdálenost od trofického centra neuronu – perikarya). S prodlužující se dobou komprese dochází ke zmírnění akutních zánětlivých změn, zatímco do popředí vystupují fibrózní změny endoneuria a obalu SK. Histologicky jsou přítomny známky jak Wallerovy degenerace, tak insuficientní regenerace. Také u chronické komprese SK se na patofyziologii významně podílí změny prokrvení.

Klinická symptomatologie u kompresivní radikulopatie

Působením zevních sil na SK dochází při zvýšení endoneuriálního tlaku k poškození především silných myelinizovaných nervových vláken jak jejich přímou kompresí, tak rozvojem ischemie při snížení

krevního průtoku komprimovanými cévami (schéma 2). Endoneuriální edém vede ke změnám v iontovém složení endoneuriálního kompartmentu. Tyto změny mohou způsobit poškození funkce nervových vláken s rozvojem senzitivní nebo motorické zánikové radikulární symptomatologie.

Kompresie SK vede také k rozvoji neuropatické radikulární bolesti. Vlivem komprese dochází k porušení myelinových obalů především silnějších aferentních nervových vláken. Efaptické interakce mezi axony takto poškozených nervových vláken a vláken sympatickými vedou k lokální ektopické hyperstimulaci aferentních drah. Přímé či nepřímé poškození nervových vláken způsobuje také senzitivizaci nociceptivních a WDR (Wide-Dynamic-Range, neurony zadních rohů míšních specializované na kódování intenzity centripetálně vedeného podnětu) neuronů v oblasti zadních rohů míšních. Tyto změny vyvolávají hyperstimulaci drah bolesti s následným rozvojem hyperalgie [11].

Dále dochází při poškození SK k větvení sympatických nervových vláken ve SG, kde se dostávají do kontaktu s perikaryi pseudounipolárních neuronů [12,13]. Následkem je hyperstimulace aferentních neuronů s rozvojem allodynie [14].

Stadia kompresivní radikulopatie

Na základě výsledků naší experimentální studie lze průběh radikulární komprese rozdělit do tří fází [3]. První fáze „akutní kompresivní radikulopatie“ vzniká v okamžiku uplatnění komprese na SK a trvá řádově dny. Z morfologického hlediska je charakterizována endoneuriálním edémem a degenerativními změnami především silně myelinizovaných nervových vláken. V závislosti na stupni nervového poškození a zachování obalových struktur lze tuto fázi radikulární komprese považovat za plně reverzibilní.

Po akutním stadiu radikulární komprese následuje období „kompenzované kompresivní radikulopatie“, ve kterém jsou stále vytvářeny podmínky pro regeneraci nervové tkáně. Regene-

raci probíhající ve fázi kompenzované radikulopatie nelze považovat za plnohodnotnou, jelikož v místě komprese přetrvává i přes postupný nárůst celkového počtu nervových vláken výrazně menší podíl myelinizovaných nervových vláken většího kalibru. Charakteristickým rysem tohoto období je zvýšení celularity endoneuria s výrazným podílem buněk s fagocytární aktivitou, které se podílejí na úklidu buněčných fragmentů po proběhlé degeneraci a vytváření prostředí vhodného pro regeneraci nervových vláken. Stadium kompenzované radikulopatie trvá řádově týdny a stále umožňuje úspěšnou funkční obnovu SK v případech dekomprese.

Při kompresi trvající řádově několik měsíců dochází postupně k vyčerpání regeneračního potenciálu a nastupuje období „**dekompensované kompresivní radikulopatie**“. To je charakterizováno regresivními změnami vedoucími k endoneuriální fibróze a ischemizaci nervových vláken, která podléhá degeneraci nejen v místě komprese SK. Progredující endoneuriální fibróza je nevratný děj, který limituje funkční obnovu SK v případě dekomprese.

II. Vlivy lokální zánětlivé reakce u kompresivní radikulopatie

Mechanické poškození spinálních kořenů vede k uvolnění prozánětlivých cytokinů a k lokální invazi buněk monocyto-makrofágového systému. Také vyhřezlá tkáň meziobratlové ploténky vytváří aktivně prozánětlivé prostředí. Zánětlivá reakce pak přispívá k rozvoji iritační symptomatologie včetně radikulární neuropatické bolesti.

Vliv meziobratlové ploténky na rozvoj radikulopatie

Kromě mechanického působení vyhřezlé MP je nutné se zmínit také o jejím prozánětlivém potenciálu. Po aplikaci autologního nucleus pulposus i bez přítomnosti mechanické komprese byl potvrzen rozvoj zánětlivé radikulopatie s odpovídajícími histologickými a funkčními změnami SK [15–17].

Tkáň nucleus pulposus (NP) ztrácí v časném stadiu ontogenetického vývoje

své cévní zásobení, a stává se tak avaskulární strukturou, která se vyvíjí mimo dosah imunitního systému. Přítomnost proteoglykanů s potenciálně antigenními vlastnostmi vedla k formulaci hypotézy o indukci „autoimunitní reakce“ při kontaktu vyhřezlé tkáně NP s imunokompetentními buňkami. Již v roce 1965 prokázali Bobecko a Hirsch ve své experimentální práci indukci zánětlivé reakce po aplikaci autologní tkáně NP do defektu chrupavky ušního boltce u králíka [18]. Také následující práce jiných autorů potvrdily prozánětlivý potenciál NP [15,19,20]. Tyto studie, prokazující nepřímo autoimunitní reakci vůči antigenům vyhřezlé MP, byly podpořeny nálezy aktivovaných T-lymfocytů a B-lymfocytů v akutní fázi výhřezu MP a depozity imunokomplexů [21].

K označení imunitní reakce za autoimunitní je kromě přítomnosti lymfocytární infiltrace nutná také přítomnost specifických receptorů na populacích T-lymfocytů, které přednostně proliferují nebo se projevují cytotoxicitou vůči antigenům autologních tkání. Prokázat tyto T-lymfocytární populace z buněčného infiltrátu MP je velmi obtížné vzhledem k jejich malému procentuálnímu zastoupení. Mnohem větší důraz je kladen na nespecifickou zánětlivou reakci, při které hrají významnou úlohu buňky monocyto-makrofágového systému tvořící hlavní část zánětlivého infiltrátu vyhřezlé MP [22].

Již v průběhu druhé dekady života dochází k degenerativním změnám MP, které jsou charakterizované odlišným složením extracelulární matrix, a odrážejí fenotypové změny buněčné populace. Část buněk anulus fibrosus a NP (histiocyty, fibroblasty, chondrocyty) získává schopnost produkovat zánětlivé mediátory (tab. 1). Je tedy zřejmé, že MP není jen inertní strukturou, která způsobuje při výhřezu tlak na SK nebo je nositelem pouze pasivních iritačních či antigenních vlastností. Meziobratlová ploténka je v procesu degenerace páteře významnou strukturou, která aktivně vytváří prozánětlivé prostředí a svým kontaktem se SK vede k rozvoji radikulopatie, mezi jejíž klinické projevy patří i neuropatická bolest.

Tab. 1. Vybrané publikace věnující se produkci zánětlivých mediátorů tkání vyhřezlé MP. TNF- α (Tumor Necrosis Factor α), IL-1 α (interleukin-1 α), IL-1 β (interleukin-1 β), IL-6 (interleukin-6), IL-8 (interleukin-8), IL-10 (interleukin-10), GM-CSF (Granulocyte Macrophage Colony Stimulation Factor), TGF- β (Transforming Growth Factor- β), bFGF (Basic Fibroblast Growth Factor), IGF-1 (Insulin-Like Growth Factor), PLA2 (fosfolipáza A2), PGE2 (prostaglandin E2).

Mediátor	Publikace
TNF- α	Olmarker et al, 1998 [31]
IL-1 α	Takahashi et al, 1996 [27]
IL-1 β	Miyamoto et al, 2000 [28]
IL-6	Takahashi et al, 1996 [27]
IL-8	Burke et al, 2002 [45]
GM-CSF	Rand et al, 1997 [50]
TGF- β	Tolonen et al, 2001 [16]
bFGF	Nagano et al, 1995 [17]
IGF-1	Specchia et al, 2002 [20]
PLA2	Kawakami et al, 2001 [39]
PGE2	Kang et al, 1996 [40]

Kompresivní radikulopatie a zánětlivá reakce

Přestože může být etiologie radikulopatie při spinálním postižení různorodá, je společným důsledkem lokální zánětlivá reakce, která vytváří podmínky pro rozvoj neuropatické radikulární bolesti [11]. Mezi mediátory zánětu, které se podílejí na patofyziologii kompresivní radikulopatie, patří patří IL-1 α (interleukin-1 α), IL-1 β (interleukin-1 β), IL-6 (interleukin-6), IL-8 (interleukin-8), TNF- α (Tumor Necrosis Factor α), NGF (Nerve Growth Factor), PGE2 (prostaglandin E2) a NO (oxid dusnatý). U těchto mediátorů byla experimentálními studiemi potvrzena jak indukce hyperalgie po jejich exogenním podání, tak zmírnění těchto symptomů po neutralizaci nebo podání specifických antagonistů jejich receptorů.

Cytokiny

Cytokiny jsou buňkami produkované polypeptidy, které slouží jako intercelulární mediátory regulující imunitní systém a zánětlivou reakci. Mezi jejich zástupce

patří interleukiny, chemokiny, interferony a další faktory, jako jsou TNF a GM-CSF. Imunohistochemicky byla prokázána syntéza cytokinů nejen v imunokompetentních buňkách, ale také Schwannovými a endoteliálními buňkami, chondrocyty a fibroblasty granulační tkáně při sekvestraci MP [23–25]. Jednotlivé cytokiny přitom mohou mít prozánětlivý nebo protizánětlivý potenciál, případně jejich kombinaci na základě rozdílné receptorové výbavy cílových imunokompetentních buněk v různých stádiích zánětu. Mezi cytokiny podporující zánětlivou reakci (**prozánětlivé cytokiny**) patří například IL-1, IL-6, TNF- α . K **protizánětlivým cytokinům**, které zprostředkují zpětnovazebnou kontrolu zánětlivé reakce, řadíme IL-4, IL-10 nebo IL-12.

V souvislosti se zánětlivou reakcí po poškození periferních nervů patří k nejvíce prostudovaným cytokinům IL-1 a TNF- α , jejichž účinek se navzájem prolíná (schéma 3). Zmíněné cytokiny se účastní iniciace kaskády dalších biologicky aktivních molekul, jako jsou NGF, PGE2, NO, které se významně podílejí na indukci neuropatické bolesti.

IL-1 (interleukin-1)

Interleukin-1 je obecné označení pro skupinu cytokinů se silným prozánětlivým potenciálem, mezi jejichž hlavní zástupce patří IL-1 α a IL-1 β . Kompresí SK dochází k porušení struktury nervových vláken doprovázenému dalšími buněčnými a molekulárními změnami, které jsou zahrnuty do obecného termínu Wallerova degenerace. Ve své podstatě představuje Wallerova degenerace aseptickou zánětlivou reakci, na jejímž průběhu se podílí řada zánětlivých faktorů. Strukturální poškození axonu stimuluje syntézu IL-1 α a TNF- α ve Schwannových buňkách a v následné periodě také IL-1 β [26–28]. Působením těchto cytokinů na fibroblasty a makrofágy dochází k jejich aktivaci a syntéze s uvolněním dalších cytokinů s prozánětlivými i protizánětlivými vlastnostmi (schéma 4).

IL-1 se kromě účasti na imunitních reakcích organismu podílí buď přímo, nebo nepřímo na patofyziologii neuropatické bolesti [29]. Vazba IL-1 na jeho

receptor typu I (IL-1RI) vyvolává přímou excitaci drah bolesti. Dále vede ke stimulaci proliferace a diferenciaci imunokompetentních buněk (makrofágy, lymfocyty) a má vliv také na Schwannovy buňky. Tyto změny vedou k tvorbě dalších pro-nociceptivních cytokinů, jako jsou např. NGF, IL-6, PGE2 a NO, čímž se IL-1 podílí na rozvoji neuropatické bolesti nepřímo. Lokální aplikace IL-1 β má silnější potenciál indukovat hyperalgezi než IL-1 α .

IL-1 hraje stěžejní roli také v patofyziologii zánětlivých degenerativních spondylopatí, a to díky svému stimulačnímu vlivu na synovialocyty, chondrocyty a osteoblasty.

TNF (Tumor Necrosis Factor)

TNF je skupina cytokinů, které se podílejí na regulaci zánětu a apoptózy. Hlavním zástupcem této skupiny je TNF- α , který je potentní prozánětlivý cytokin v rozvoji zánětlivé reakce u kompresivní radikulopatie [30,31]. Přestože má s IL-1 některé podobné biologické vlastnosti, jedná se o zcela odlišný cytokin. Zatímco TNF- α iniciuje programovanou buněčnou smrt, působí IL-1 jako hematopoetický růstový faktor. Biologický účinek TNF- α je zprostředkován vazbou se dvěma receptory TNF-R1 a TNF-R2. Vazba TNF- α s receptorem stimuluje migraci buněk, aktivuje makrofágy a fibroblasty k uvolnění cytokinů IL-1 β a IL-6, které dále stimulují syntézu IL-8 s následným uvolněním sympatomimetických aminů.

Endoneuriální aplikace TNF- α vede k rozvoji tepelné hyperalgezie a mechanické allodynii [32]. Byla prokázána také korelace mezi úrovní exprese TNF a stupněm allodynii a hyperalgezie u experimentálních modelů neuropatické bolesti [33]. Tyto symptomy lze experimentálně zablokovat podáním protilátek proti TNF nebo specifických inhibitorů syntézy TNF [34].

NGF (Nerve Growth Factor)

NGF patří mezi hlavní zástupce skupiny tzv. neurotrofických faktorů, které jsou nutné pro diferenciaci a přežití neuronů. Při radikulární kompresi se na produkci NGF podílejí makrofágy, Schwannovy buňky, ale i fibroblasty nebo buňky

hladké svaloviny pod stimulačním vlivem IL-1 β a TNF- α [35]. Podíl NGF na rozvoji bolesti popsali poprvé Shu et al [36]. NGF je z místa poškození transportován retrográdním axonálním transportem do spinálního ganglia, kde se váže na receptory trkA a p75. Vazba NGF na uvedené receptory vede ke zvýšení syntézy substance P, CGRP (Calcitonin Gene-Related Peptide) a BDNF (Brain-Derived Neurotrophic Factor).

Substance P a CGRP jsou peptidové komponenty v synapsích aferentních axonů s neurony zadních rohů míšních. BDNF hraje významnou roli nejen při vývoji a reparaci nervového systému, ale pozornost se zaměřuje také na jeho neuromodulační vliv na neurony zadních rohů míšních v průběhu zánětlivých stavů, kde působí centrální senzitivizaci zprostředkovanou NMDA receptory (N-metyl-D-aspartátové receptory) [37]. Dochází tak k alteraci zpracování informací vedených aferentními drahami a tím se BDNF podílí na vzniku neuropatické bolesti. Indukovaná radikulitida vyvolává přes NGF zvýšení syntézy BDNF v neuronech spinálních ganglií. Retrográdní transport BDNF do oblasti zadních rohů míšních vede k modulaci neuronů zadních rohů míšních s následným rozvojem hyperalgezie. Tyto závěry byly potvrzeny ve studiích, při kterých aplikace NGF do endoneuriálního prostoru SK vyvolala zvýšení BDNF v neuronech spinálních ganglií s následnou hyperalgezií. Po aplikaci protilátky anti-NGF došlo ke snížení nejen BDNF mRNA (messenger Ribonucleic Acid), ale i hyperalgezie vyvolané periferním zánětem [38]. BDNF svým mitogenním působením na endoteliální buňky a fibroblasty vede k fibróze s neovaskularizací.

PGE2 (prostaglandin E2)

Důležitou úlohou IL-1 β , IL-6 a TNF- α v zánětlivé reakci je regulace syntézy a uvolnění fosfolipázy A2 (PLA2) [39]. PLA2 je enzym, který štěpí molekuly fosfolipidu za vzniku kyseliny arachidonové. Dalším enzymatickým štěpením vznikají z kyseliny arachidonové molekuly, které působí jako mediátory zánětu

snižující práh bolesti (prostaglandin E2, tromboxan B2 a leukotrien B4) [40]. Po podání IL-1 α i TNF- α byla in vitro prokázána zvýšená syntéza PGE2, který hraje významnou roli v rozvoji radikulární bolesti [41]. Vyšší hladina PGE2 je spojena také s pozitivitou napínacích manévrů při neurologickém vyšetření [42].

Klíčový enzym v metabolismu kyseliny arachidonové představuje cyklooxygenáza-2 (COX-2), která je cílovou molekulou pro působení farmak ze skupiny nesteroidních antiflogistik (NSA). NSA v terapii radikulární neuropatické bolesti lze považovat za účelná nejen pro jejich analgetický efekt, ale také pro působení na zánětlivou komponentu radikulárního postižení. Na rozdíl od terapie analgetiky se při aplikaci NSA nejedná pouze o léčbu symptomatickou, ale částečně i kauzální.

NO (oxid dusnatý)

Významnou úlohu při rozvoji zánětlivé reakce hraje také NO. V průběhu zánětlivé reakce dochází vlivem INF- γ , IL-1 a TNF- α ke stimulaci makrofágy produkované NO-syntázy-2 (NOS-2), která metabolizuje L-arginin za vzniku velkého množství NO. Lokální nárůst koncentrace NO vede ke zvýšení vaskulární permeability a poškození tkání. Na základě experimentálně prokázaného poškození hemato-nervové bariéry a indukce demyelinizace v CNS se zvažuje také vliv NO na lokální demyelinizaci v případě kompresivní radikulopatie. Lokální demyelinizace vede k hyperstimulaci aferentních drah cestou efaptických interakcí nervových vláken. NO lze proto považovat za jeden z významných faktorů účastnících se rozvoje neuropatické bolesti při kompresivní radikulopatii [43].

Buňky monocyto-makrofágového systému

Důležitou roli v patofyziologii kompresivní radikulopatie a indukci neuropatické bolesti mají buňky monocyto-makrofágového systému, které se podílejí na syntéze cytokinů a odstraňování buněčných fragmentů po proběhlé degeneraci. Výsledkem je vytvoření prostředí

permissivního pro regeneraci poškozených axonů. Za specifických podmínek se ovšem buňky monocyto-makrofágového systému podílejí na rozvoji neuropatické bolesti.

Studie zaměřené na vysvětlení účasti MP při rozvoji radikulopatie prokázaly v nucleus pulposus přítomnost některých chemokinů, např. MCP-3, MCP-4, RANTES, IP-10 [44,45]. Chemokiny jsou skupinou cytokinů, které stimulují migraci buněk podél stoupajícího koncentračního gradientu. Jedná se o proteiny s malou molekulovou hmotností (8–10 kDa) a přítomností cysteinových reziduí, které se podílejí na tvorbě specifické trojrozměrné molekulární struktury. Biologický účinek chemokinů je zprostředkován G-proteinem na základě jejich interakce s receptorem lokalizovaným na buněčné membráně.

Lokální zvýšení koncentrace chemokinů způsobuje po výhřezu MP společně s fragmenty proteinů extracelulární matrix invazi monocytů z krve. Činnost prozánětlivých cytokinů jsou monocyty transformovány na makrofágy, které spolu s aktivovanými tkáňovými makrofágy uvolňují další chemokiny. Tím dochází k amplifikaci lokální zánětlivé reakce, která tvoří podklad jak pro spontánní regresi výhřezu, tak pro rozvoj radikulopatie [46]. Výrazná převaha monocytů a makrofágů v zánětlivém infiltrátu při kompresivní radikulopatii byla potvrzena také imunofenotypovou analýzou [22]. Nízká četnost lymfocytů a dendritických buněk ukazuje, že se jedná převážně o nespecifickou zánětlivou reakci.

Protizánětlivé cytokiny

Studium cytokinů v rozvoji neuropatické bolesti vedlo k myšlence využít pro léčbu protizánětlivé cytokiny, mezi něž řadíme např. IL-4, IL-10, IL-13 a TGF- β . Protizánětlivé cytokiny inhibují syntézu a uvolňování prozánětlivých cytokinů a snižují jejich biologický účinek. Blokují rovněž aktivaci enzymů COX-2, NOS-2, které se účastní syntézy prostaglandinů a NO [47,48].

IL-4 a IL-13, uvolňované především T2-lymfocyty a mastocyty, sdílí obdobný systém převodu signálu, a mají tak ob-

dobné biologické působení. V experimentu bylo prokázáno, že jejich aplikace vede ke zkrácení trvání zánětlivé hyperalgezie [49].

Interleukin-10, produkováný převážně makrofágy, je selektivní blokátor syntézy a uvolňování prozánětlivých cytokinů, snižuje expresi jejich receptorů a vede k supresi COX-2 [50]. Zvyšuje také syntézu dalších protizánětlivých cytokinů, jako jsou IL-4 a IL-13. IL-10 působí na prozánětlivé mediátory na více regulačních úrovních a brání přechodu „fyziologické zánětlivé reakce“ do „patologického stavu“.

Využití protizánětlivých cytokinů v praxi ovšem brání jejich velmi rychlá degradace (1–2 hod u IL-10). Jelikož je neuropatická bolest stav chronický, bylo by podávání protizánětlivých cytokinů pro krátkou dobu jejich účinku neúčelné. Vzhledem k některým výhodným vlastnostem IL-10 byly provedeny pokusy na bázi genové terapie, při kterých byl intratekálně aplikován vektor s genem IL-10 s následnou prolongovanou syntézou tohoto cytokinu [51].

Závěr

Z výše zmíněného je zřejmé, že reakce SK na kompresi a přítomnost výhřezu MP je děj komplexní, na němž se podílejí nejen vlastní kompresní síly, ale významnou úlohu hraje také zánětlivá reakce.

Přestože se klinické projevy kompresivní neuropatie odvozují od změn nervových vláken, je nutno vzít v úvahu nejen působení vlastní komprese na nervové elementy, ale i roli postižení cévního zásobení a lokální zánětlivou reakci spojenou se změnami pojivové tkáně SK. Vlastní komprese SK způsobuje zejména zánikovou složku radikulární symptomatologie, kdežto zánětlivá reakce SK vytváří podmínky pro rozvoj symptomatologie iritační včetně radikulární neuropatické bolesti.

Odpověď periferní nervové tkáně na kompresi má dávkovou závislost. To znamená, že čím je delší trvání komprese nebo vyšší působící mechanický tlak, tím je výraznější neurální dysfunkce. Progredující endoneuriální fibróza při protrahované kompresi SK je nevratný

děj, který limituje funkční obnovu SK. Úspěšnost chirurgické dekomprese SK závisí na stupni pokročilosti buněčných a molekulárních změn. Při trvání komprese po dobu několika měsíců již nelze počítat s obnovou nervových vláken ad integrum. Určitou naději na úspěšnou funkční obnovu dává jen „funkční rezerva“ příslušného SK. Pro klinickou praxi je proto důležité správné načasování operační dekomprese v případě trvající klinické symptomatologie.

Při těžkém klinickém průběhu s progredující zánikovou radikulární symptomatologií lze předpokládat progresivní změny SK. Tyto stavy vyžadují časnou chirurgickou dekompresi, která umožní s vysokou pravděpodobností rychlou regeneraci poškozených nervových vláken. Při pozvolnějším klinickém průběhu kompresivní radikulopatie lze v počátečních fázích doporučit konzervativní terapii v délce dva až tři měsíce a operační dekompresi zvolit až v případě přetrvávání klinické symptomatologie s insuficiencí regeneračních pochodů. Dlouhodobé odkládání chirurgické dekomprese může vést k endoneuriální fibróze, která limituje funkční obnovu v případě provedení pozdní dekomprese.

Prostá chirurgická dekomprese SK ovšem nemusí vždy vést k přerušení složité kaskády patofyziologických dějů, což se může projevit přetrvávající radikulární bolestí. Jako východisko z této složité situace může sloužit protizánětlivá terapie zaměřená na ovlivnění cytokinů a jejich receptorů.

Literatura

1. Boden SD, Davis DO, Dina TS, Patronas NJ, Wiesel SW. Abnormal magnetic-resonance scans of the lumbar spine in asymptomatic subjects. A prospective investigation. *J Bone Joint Surg Am* 1990; 72(3): 403–408.
2. Mixter WJ, Barr JS. Rupture of the intervertebral disc with involvement of the spinal canal. *N Engl J Med* 1934; 211: 210–215.
3. Jancalek R, Dubovy P. An experimental animal model of spinal root compression syndrome: an analysis of morphological changes of myelinated axons during compression radiculopathy and after decompression. *Exp Brain Res* 2007; 179(1): 111–119.
4. Dray A. Inflammatory mediators of pain. *Br J Anaesth* 1995; 75(2): 125–131.
5. Smith SA, Massie JB, Chesnut R, Garfin SR. Straight leg raising. Anatomical effects on the spinal nerve root without and with fusion. *Spine* 1993; 18(8): 992–999.
6. Kobayashi S, Shizu N, Suzuki Y, Asai T, Yoshizawa H. Changes in nerve root motion and intraradicular blood flow during an intraoperative straight-leg-raising test. *Spine* 2003; 28(13): 1427–1434.
7. Petterson CA, Olsson Y. Blood supply of spinal nerve roots. An experimental study in the rat. *Acta Neuropathol* 1989; 78(5): 455–461.
8. Nordin M, Nyström B, Wallin U, Hagbarth KE. Ectopic sensory discharges and paresthesiae in patients with disorders of peripheral nerves, dorsal roots and dorsal columns. *Pain* 1984; 20(3): 231–245.
9. Olmarker K, Rydevik B, Holm S, Bagge U. Effects of experimental graded compression on blood flow in spinal nerve roots. A vital microscopic study on the porcine cauda equina. *J Orthop Res* 1989; 7(6): 817–823.
10. Pedowitz RA, Garfin SR, Massie JB, Hargens AR, Swenson MR, Myers RR et al. Effects of magnitude and duration of compression on spinal nerve root conduction. *Spine* 1992; 17(2): 194–199.
11. Jančálek R, Dubový P. Možné morfológické a patofyziologické podklady vzniku neuropatické bolesti. *Cesk Slov Neurol N* 2004; 67/100(1): 6–11.
12. McLachlan EM, Janig W, Devor M, Michaelis M. Peripheral nerve injury triggers noradrenergic sprouting within dorsal root ganglia. *Nature* 1993; 363(6429): 543–546.
13. Dubovy P, Jancalek R, Klusakova I. A heterogeneous immunofluorescence staining for laminin-1 and related basal lamina molecules in the dorsal root ganglia following constriction nerve injury. *Histochem Cell Biol* 2006; 125(6): 671–680.
14. Devor M, Dubner R. Centrifugal activity in afferent C fibers influences the spontaneous afferent barrage generated in nerve end neuromas. *Brain Res* 1988; 446(2): 396–400.
15. Kayama S, Konno S, Olmarker K, Yabuki S, Kikuchi S. Incision of the anulus fibrosus induces nerve root morphologic, vascular, and functional changes. An experimental study. *Spine* 1996; 21(22): 2539–2543.
16. Tolonen J, Gronblad M, Virri J, Seit-salo S, Rytömaa T, Karaharju E. Transforming growth factor beta receptor induction in herniated intervertebral disc tissue: an immunohistochemical study. *Eur Spine J* 2001; 10(2): 172–176.
17. Nagano T, Yonenobu K, Miyamoto S, Tohyama M, Ono K. Distribution of the basic fibroblast growth factor and its receptor gene expression in normal and degenerated rat intervertebral discs. *Spine* 1995; 20(18): 1972–1978.
18. Bobechko WP, Hirsch C. Auto-Immune Response to Nucleus Pulposus in the Rabbit. *J Bone Joint Surg Br* 1965; 47: 574–580.
19. McCarron RF, Wimpee MW, Hudkins PG, Laros GS. The inflammatory effect of nucleus pulposus. A possible element in the pathogenesis of low-back pain. *Spine* 1987; 12(8): 760–764.
20. Specchia N, Pagnotta A, Toesca A, Greco F. Cytokines and growth factors in the protruded intervertebral disc of the lumbar spine. *Eur Spine J* 2002; 11(2): 145–151.
21. Geiss A, Larsson K, Rydevik B, Takahashi I, Olmarker K. Autoimmune properties of nucleus pulposus: an experimental study in pigs. *Spine* 2007; 32(2): 168–173.
22. Kawaguchi S, Yamashita T, Yokogushi K, Murakami T, Ohwada O, Sato N. Immunophenotypic analysis of the inflammatory infiltrates in herniated intervertebral discs. *Spine* 2001; 26(11): 1209–1214.
23. Saksela O, Rifkin DB. Release of basic fibroblast growth factor-heparan sulfate complexes from endothelial cells by plasminogen activator-mediated proteolytic activity. *J Cell Biol* 1990; 110(3): 767–775.
24. Doita M, Kanatani T, Harada T, Mizuno K. Immunohistologic study of the ruptured intervertebral disc of the lumbar spine. *Spine* 1996; 21(2): 235–241.
25. Nygaard OP, Mellgren SI, Osterud B. The inflammatory properties of contained and noncontained lumbar disc herniation. *Spine* 1997; 22(21): 2484–2488.
26. Dubovy P, Jancalek R, Klusakova I, Svi-zenska I, Pejchalova K. Intra- and extra-

- neuronal changes of immunofluorescence staining for TNF-alpha and TNFR1 in the dorsal root ganglia of rat peripheral neuropathic pain models. *Cell Mol Neurobiol* 2006; 26(7–8): 1205–1217.
27. Takahashi H, Suguro T, Okazima Y, Motegi M, Okada Y, Kakiuchi T. Inflammatory cytokines in the herniated disc of the lumbar spine. *Spine* 1996; 21(2): 218–224.
28. Miyamoto H, Saura R, Harada T, Doita M, Mizuno K. The role of cyclooxygenase-2 and inflammatory cytokines in pain induction of herniated lumbar intervertebral disc. *Kobe J Med Sci* 2000; 46(1–2): 13–28.
29. Sommer C, Petrusch S, Lindenlaub T, Toyka KV. Neutralizing antibodies to interleukin 1-receptor reduce pain associated behavior in mice with experimental neuropathy. *Neurosci Lett* 1999; 270(1): 25–28.
30. Aoki Y, Rydevik B, Kikuchi S, Olmarker K. Local application of disc-related cytokines on spinal nerve roots. *Spine* 2002; 27(15): 1614–1617.
31. Olmarker K, Larsson K. Tumor necrosis factor alpha and nucleus-pulposus-induced nerve root injury. *Spine* 1998; 23(23): 2538–2544.
32. Wagner R, Myers RR. Endoneurial injection of TNF-alpha produces neuropathic pain behaviors. *Neuroreport* 1996; 7(18): 2897–2901.
33. Schäfers M, Geis C, Svensson CI, Luo ZD, Sommer C. Selective increase of tumour necrosis factor-alpha in injured and spared myelinated primary afferents after chronic constrictive injury of rat sciatic nerve. *Eur J Neurosci* 2003; 17(4): 791–804.
34. Sommer C, Lindenlaub T, Teuteberg P, Schafers M, Hartung T, Toyka KV. Anti-TNF-neutralizing antibodies reduce pain-related behavior in two different mouse models of painful mononeuropathy. *Brain Res* 2001; 913(1): 86–89.
35. Hattori A, Tanaka E, Murase K, Ishida N, Chatani Y, Tsujimoto M et al. Tumor necrosis factor stimulates the synthesis and secretion of biologically active nerve growth factor in non-neuronal cells. *J Biol Chem* 1993; 268(4): 2577–2582.
36. Shu XQ, Mendell LM. Neurotrophins and hyperalgesia. *Proc Natl Acad Sci U S A* 1999; 96(14): 7693–7696.
37. Kerr BJ, Bradbury EJ, Bennett DL, Trivedi PM, Dassan P, French J et al. Brain-derived neurotrophic factor modulates nociceptive sensory inputs and NMDA-evoked responses in the rat spinal cord. *J Neurosci* 1999; 19(12): 5138–5148.
38. Woolf CJ, Safieh-Garabedian B, Ma QP, Crilly P, Winter J. Nerve growth factor contributes to the generation of inflammatory sensory hypersensitivity. *Neuroscience* 1994; 62(2): 327–331.
39. Kawakami M, Matsumoto T, Tamaki T. Roles of thromboxane A2 and leukotriene B4 in radicular pain induced by herniated nucleus pulposus. *J Orthop Res* 2001; 19(3): 472–477.
40. Kang JD, Georgescu HI, McIntyre-Larkin L, Stefanovic-Racic M, Donaldson WF 3rd, Evans CH. Herniated lumbar intervertebral discs spontaneously produce matrix metalloproteinases, nitric oxide, interleukin-6, and prostaglandin E2. *Spine* 1996; 21(3): 271–277.
41. Takahashi H. A mechanism for sciatic pain caused by lumbar disc herniation-involvement of inflammatory cytokines with sciatic pain. *Nippon Seikeigeka Gakkai Zasshi* 1995; 69(1): 17–29.
42. O'Donnell JL, O'Donnell AL. Prostaglandin E2 content in herniated lumbar disc disease. *Spine* 1996; 21(14): 1653–1655.
43. Choi Y, Raja SN, Moore LC, Tobin JR. Neuropathic pain in rats is associated with altered nitric oxide synthase activity in neural tissue. *J Neurol Sci* 1996; 138(1–2): 14–20.
44. Kawaguchi S, Yamashita T, Katahira G, Yokozawa H, Torigoe T, Sato N. Chemokine profile of herniated intervertebral discs infiltrated with monocytes and macrophages. *Spine* 2002; 27(14): 1511–1516.
45. Burke JG, Watson RW, McCormack D, Dowling FE, Walsh MG, Fitzpatrick JM. Spontaneous production of monocyte chemoattractant protein-1 and interleukin-8 by the human lumbar intervertebral disc. *Spine* 2002; 27(13): 1402–1407.
46. Ikeda T, Nakamura T, Kikuchi T, Umeda S, Senda H, Takagi K. Pathomechanism of spontaneous regression of the herniated lumbar disc: histologic and immunohistochemical study. *J Spinal Disord* 1996; 9(2): 136–140.
47. Hart PH, Vitti GF, Burgess DR, Whitty GA, Piccoli DS, Hamilton JA. Potential antiinflammatory effects of interleukin 4: suppression of human monocyte tumor necrosis factor alpha, interleukin 1, and prostaglandin E2. *Proc Natl Acad Sci U S A* 1989; 86(10): 3803–3807.
48. Cunha FQ, Moncada S, Liew FY. Interleukin-10 (IL-10) inhibits the induction of nitric oxide synthase by interferon-gamma in murine macrophages. *Biochem Biophys Res Commun* 1992; 182(3): 1155–1159.
49. Cunha FQ, Poole S, Lorenzetti BB, Veiga FH, Ferreira SH. Cytokine-mediated inflammatory hyperalgesia limited by interleukin-4. *Br J Pharmacol* 1999; 126(1): 45–50.
50. Rand N, Reichert F, Floman Y, Rotshenker S. Murine nucleus pulposus-derived cells secrete interleukins-1-beta, -6, and -10 and granulocyte-macrophage colony-stimulating factor in cell culture. *Spine* 1997; 22(22): 2598–2601.
51. Milligan ED, Sloane EM, Langer SJ, Hughes TS, Jekich BM, Frank MG et al. Repeated intrathecal injections of plasmid DNA encoding interleukin-10 produce prolonged reversal of neuropathic pain. *Pain* 2006; 126(1–3): 294–308.