

První zkušenosti s použitím intraoperační MR při resekcích adenomů hypofýzy

Early Experience with Intraoperative MRI Scanning during Pituitary Adenoma Resection

Souhrn

Od dubna 2008 je v Ústřední vojenské nemocnici Praha otevřen multifunkční operační sál s intraoperační MR (iMR). Autoři hodnotí bezpečnost, kvalitu intraoperačního zobrazení a efekt iMR na rozsah operačního výkonu. Od 18. 4. 2008 do 16. 5. 2008 bylo provedeno 18 endoskopických endonazálních výkonů u 16 pacientů s adenomem hypofýzy. Radikální resekce byla cílem operace u osmi pacientů, u zbylých pacientů byla indikována parciální resekce. Během iMR nebyl zaznamenán bezpečnostní problém. Vyšetření bylo vždy hodnotitelné. U osmi pacientů, kde byla radikální resekce cílem operace, jsme na iMR radikální resekci potvrdili v šesti případech (75 %), u zbylých dvou pacientů jsme v operaci pokračovali a dosáhli radikální resekce. Ve skupině, kde byla indikována parciální resekce, jsme ve čtyřech případech (50 %) po iMR pokračovali v resekci. V jednom případě jsme hodnotili výkon dle iMR jako radikální. Pooperační MR odhalila drobné reziduum adenomu. Celkem iMR ovlivnila rozsah výkonu u šesti pacientů (37,5 %), v jednom případě (6,25 %) bylo iMR vyšetření mylně interpretováno. V této sérii byl pozorován efekt iMR na rozsah operačního výkonu.

Abstract

A multifunctional surgical suite with intraoperative MRI (iMRI) has been in use since April 2008 in the Central Military Hospital, Prague. The authors of the article assess the safety, the quality and the effect of iMRI on the extent of resection. 18 endoscopic endonasal procedures in 16 patients with pituitary adenoma were performed from April 18, 2008 to May 16, 2008. Radical resection was the objective of surgery in 8 cases, and partial resection in 8 cases. No safety issues were recorded. iMRI was always in a good quality. Radical resection was confirmed by iMRI in 6 cases (75%) in the group of patients indicated for radical resection. In two cases, a residuum was disclosed by iMRI. The residuum was resected after iMRI scanning. Further resection after iMRI was performed in 4 cases (50%) in the group of patients indicated for partial resection. Based on iMRI findings, the procedure was classified as radical in one case. A small residuum was disclosed on a postoperative MRI. iMRI changed the extent of surgery in 6 cases (37.5%), and was wrongly interpreted by our team in one case (6.25%). iMRI was observed to have an effect on the extent of pituitary adenoma resection in this small series.

D. Netuka¹, V. Masopust¹,
T. Belšán², F. Kramář¹,
V. Beneš¹

¹ Neurochirurgická klinika 1. LF UK
a IPVZ, ÚVN Praha

² Radiologické oddělení ÚVN Praha



MUDr. David Netuka, Ph.D.
Neurochirurgická klinika
1. LF UK, IPVZ a ÚVN
Ústřední vojenská nemocnice
U Vojenské nemocnice 1200
169 02 Praha 6
e-mail: david.netuka@uvm.cz

Přijato k recenzi: 14. 8. 2008
Přijato do tisku: 3. 11. 2008

Klíčová slova

adenom hypofýzy – transsfenoidální operace – intraoperační magnetická rezonance – radikalita výkonu

Key words

pituitary adenoma – transsphenoidal surgery – intraoperative magnetic resonance imaging – extent of resection

Intraoperační magnetická rezonance (iMR) přináší možnost zobrazení rozsahu neurochirurgické intervence během operačního výkonu. Technika iMR začala být zaváděna do neurochirurgické praxe v polovině 90. let minulého století. Mezi mnoha skupinami, které se podílely na vývoji této techniky, je nutné vyzvednout významný podíl skupiny Black PM et al (Boston, Massachusetts, USA) [1] a Fahlbusch R et al (Erlangen, Německo) [2]. První iMR byla prováděna na přístrojích s nízkou silou magnetického pole (0,2T) [3]. Významnou změnu do techniky iMR představuje možnost použití magnetického pole s vyšší silou magnetického pole (1,5T) [4,5].

iMR na přístrojích o síle 1,5T přináší jednak přesnější zobrazení, jednak možnost provádění sekvencí, které nelze kvalitně realizovat na přístrojích o nižší síle (např. difuzně vážené obrazy, spektroskopie, traktografie). Dle našich informací je k dispozici iMR o síle 3,0T ve dvou centrech (Barrow Neurological Institute, Phoenix, USA a Cliniques Universitaires St-Luc, Université Catholique de Louvain, Brusel, Belgie [6]).

V Ústřední vojenské nemocnici Praha byl v dubnu 2008 zahájen provoz multifunkčního operačního sálu s 3,0T iMR. V tomto textu hodnotíme první zkušenosti s použitím iMR u transsfenoidálních operací adenomů hypofýzy.

Materiál a metodika

V období od 18. 4. 2008 do 16. 5. 2008 bylo na Neurochirurgické klinice 1. LF UK, IPVZ a ÚVN Praha provedeno 18 endoskopických endonazálních výkonů u 16 pacientů s adenomem hypofýzy. Soubor tvoří 6 žen a 10 mužů, průměrný věk je 54,3 let. Celkem šest pacientů mělo afunkční adenom hypofýzy a poruchu perimetru (v jednom případě se jednalo o recidivu adenomu). Další šest pacientů mělo afunkční adenom hypofýzy a neměli poruchu perimetru. V těchto případech však adenom již komprimoval chiazma, proto byla indikována operační léčba (ve dvou případech se jednalo o recidivu adenomu, dva pacienti měli také parézu n. oculomotorius). Tři pacienti měli nadprodukcí ACTH, dva z nich prodělali již předchozí operační výkon, po kterém však nedošlo k hormonální normalizaci. Na kontrolní MR bylo nalezeno reziduum adenomu, pro které byla indikována reoperace. Jedna pacientka již prodělala tři předchozí operace, jedenkrát transkraniál-

ním přístupem (na jiném pracovišti v roce 2000), dvakrát transsfenoidálně (jednou na jiném pracovišti v roce 2002, jednou na našem pracovišti v roce 2004), v roce 2002 byla provedena radioterapeutická léčba (ozáření na Leksellově gama noži bylo kontraindikováno pro velikost rezidua adenomu). Uspokojivých hormonálních hodnot se však nepodařilo dosáhnout ani po předchozích výkonech, ani při kombinované terapii pegvisomantem (Somavert, Pfizer Limited, Velká Británie) a lantreotidem (Somatulín, Ipsen Pharma Biotech, Francie). Proto byla indikována další operace s cílem částečně snížit hladiny ACTH. Jedna pacientka měla prolaktin secernující adenom hypofýzy. Tato pacientka netolerovala farmakologickou terapii.

Radikální resekce byla cílem operace u osmi pacientů, u zbylých pacientů byla indikována parciální resekce.

Všechny operace byly provedeny s použitím bezrámové navigace (BrainLab VectorVision®). Pro navigační vyšetření jsme použili MR v T1 vážených obrazech po podání kontrastní látky.

Po úvodu do celkové anestezie byla hlava pacienta upevněna v MR kompatibilním fixátoru.

Všechny operace byly provedeny endoskopicky, binostrální technikou [7].

Ve fázi, kdy operátor považoval resekci za radikální/dostatečnou (u plánované parciální resekce) byly sterilně odloženy veškeré nástroje na instrumentační stolek (včetně endoskopu), pacient byl odrouškován. Hlava pacienta však zůstává fixována. Poté byla na hlavu pacienta přiložena cívka GP Flex a pacient převezen pomocí systému Viwas do MR. Vyšetření iMR u adenomů hypofýzy jsme provedli v sekvenci 3D FSPGR (Fast Spoiled Gradient-Echo) po podání kontrastní látky. Po provedení iMR byl pacient opět převezen pomocí systému Viwas na operační sál. Rentgenolog již během transportu pacienta zpět na sál provedl rekonstrukce iMR, rentgenový laborant zaslal iMR do navigačního přístroje. Zde operátor provedl fúzi předoperačních a iMR sekvencí (nejprve manuálně přiblíží obrazy k sobě a následně je provedena automatická fúze). Tímto způsobem lze ihned použít iMR obrazy k intraoperační navigaci bez nutnosti další registrace pacienta. V této fázi paralelně hodnotil iMR jak rentgenolog, tak operátor a následně spolu hodnotili intraoperační nálezy. Poté bylo okolí operačního přístupu sterilně na-

třeno, pacient zarouškován. Dle iMR jsme buď pokračovali v resekci rezidua adenomu hypofýzy, nebo pouze provedli kontrolu resekční dutiny a následně plastiku sfenoidu.

Celý proces od přerušení operačního výkonu do začátku druhé fáze výkonu po iMR trval 25–30 min. Z logistických důvodů jsme informovali rentgenového laboranta cca 45 min před plánovanou iMR. Ten dokončil právě probíhající ambulantní MR vyšetření, poté byla uskutečněna dezinfekce MR místnosti.

iMR jsme u všech operací provedli alespoň jednou, ve třech případech byla provedena dvakrát. U všech pacientů jsme uskutečnili první pooperační den kontrolní MR. Následně jsme porovnali iMR zobrazení a pooperační obrazy.

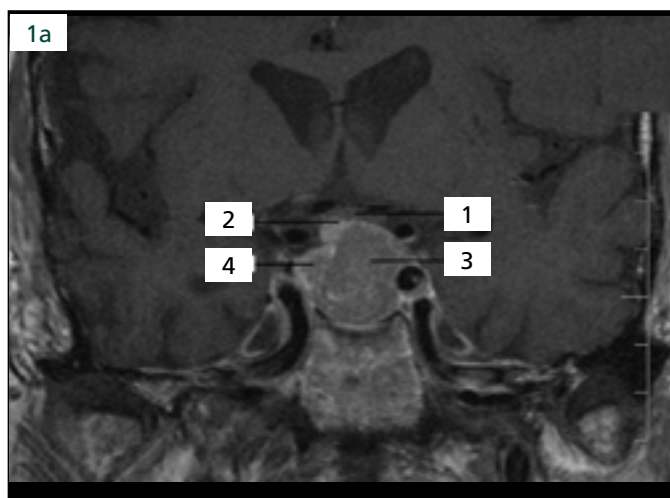
Výsledky

Během 20 transportů pacienta a provedených iMR nebyl zaznamenán žádný bezpečnostní problém či porucha systému. Vyšetření bylo hodnotitelné ve všech případech.

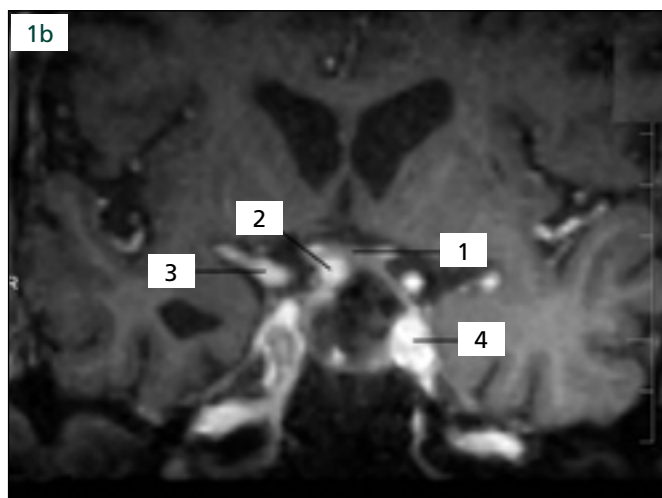
U osmi pacientů byla radikální resekce cílem operace. V šesti případech iMR radikální resekci potvrdilo (tj. u 75 % pacientů), po iMR byla provedena pouze revize resekčního lůžka a plastika sfenoidu (obr. 1). Avšak u zbylých dvou pacientů iMR odhalila neočekávané reziduum adenomu hypofýzy (tj. v 25 %). V resekci jsme po iMR pokračovali a následně dosáhli radikální resekce.

U dalších osmi pacientů jsme plánovali parciální resekci adenomu hypofýzy. V této skupině logicky iMR vždy odhalila reziduum adenomu. Avšak ve čtyřech případech (50 %) jsme nebyli spokojeni s rozsahem resekce a další resekci jsme považovali za možnou. Proto jsme po iMR (s použitím bezrámové navigace a intraoperačního zobrazení) pokračovali v resekci a dále zmenšili adenom (obr. 2).

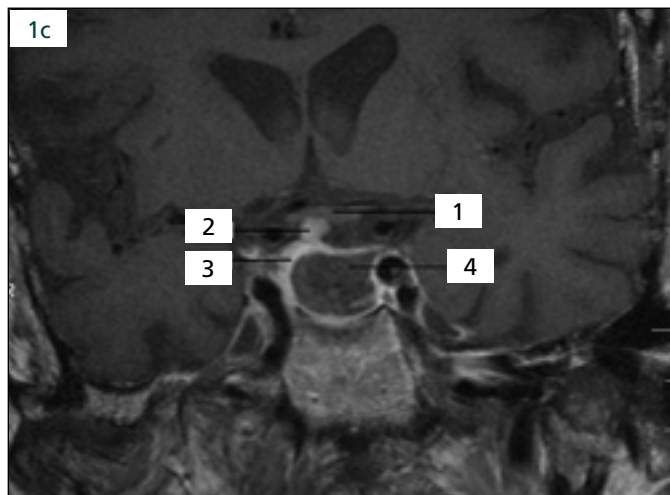
V jednom případě jsme hodnotili výkon dle peroperačního dojmu a dle iMR jako radikální. Na pooperační MR selární oblasti (24 hod po výkonu) bylo odhaleno drobné reziduum adenomu v blízkosti pravého kavernózního splavu. Při zpětném hodnocení iMR bylo toto reziduum nalezeno i na tomto vyšetření, tudíž jsme iMR špatně hodnotili (obr. 3). Vzhledem k věku pacienta (25 let) jsme indikovali reoperaci, při které bylo dosaženo radikální resekce.



Obr. 1a. Předoperační MR: adenom hypofýzy se supraselární propagací elevující chiazma, 1. chiazma, 2. stopka hypofýzy, 3. adenom hypofýzy, 4. v.s. adenohypofýza.



Obr. 1b. iMR: 1. chiazma, 2. stopka hypofýzy, 3. arteria cerebri media, 4. kavernózní úsek arteria cerebri interna.



Obr. 1c. Pooperační MR: 1. chiazma, 2. stopka hypofýzy, 3. v.s. adenohypofýza, 4. resekční dutina.

Pozn.: veškerá předoperační a pooperační MR v T1 váženém obrazu po podání kontrastní látky, pooperační MR v sekvenci 3D FSPGR po podání kontrastní látky.

Mortalita v tomto malém souboru nebyla zaznamenána. U jednoho staršího pacienta (80 let) s těžkou bitemporální hemianopsií a gigantickým adenomem hypofýzy došlo 16 hod po výkonu k unilaterální amauroze. Dle kontrolní MR nedošlo ke krvácení do rezidua adenomu, tlak na chiazma byl výrazně snížen. Domníváme se, že k amauroze zřejmě došlo na cévním podkladu. V jednom případě byla indikována reoperace pro pneumocefalus, operace proběhla bez komplikací.

Celkem iMR ovlivnila rozsah výkonu u šesti pacientů (37,5%), v jednom případě (6,25%) jsme iMR mylně interpretovali (viz výše).

Diskuze

Intraoperační zobrazení během neurochirurgických operací se v posledních pěti le-

tech postupně dostává do širší praxe. Počáteční iMR (např. double donut systems) byly nahrazeny dvěma základními systémy. Jeden směr představují co nejmenší a nejvíce mobilní MR přístroje. Tyto přístroje mají zásadní nevýhodu v tom, že používají magnetické pole o síle 0,15–0,2T [8]. Zobrazení v T1 vážení je však obvykle dostatečně kvalitní (nejlepší obraz je ve středu snímaného pole, proto se zejména využívají pro operace selárních lézí). Kvalita T2 vážených obrazů je však nedostatečná. Výhodou těchto systémů je jejich nižší cena a větší mobilita.

Druhou cestou je použití stacionárních MR přístrojů o vyšší síle (dnes již 1,5T nebo 3,0T). Nevýhodou těchto systémů je jejich vyšší cena, výhodou lepší intraoperační zobrazení. MR přístroj buď může být dedikovaný pouze pro iMR (BNI, Phoenix,

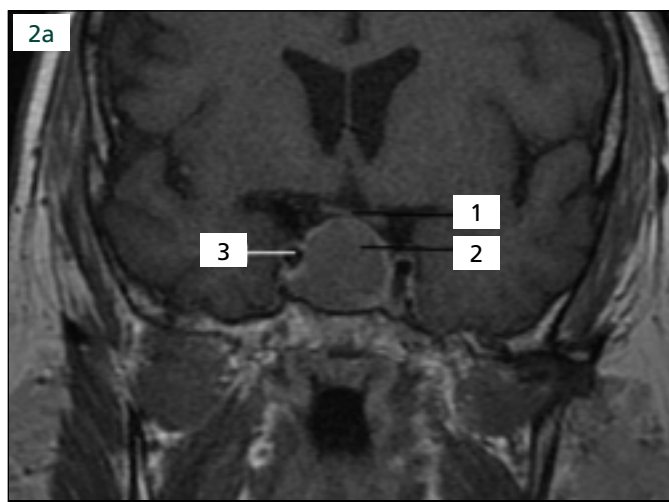
USA), nebo lze zajistit na tomto přístroji jak ambulantní, tak intraoperační provoz (Brusel, Belgie; naše pracoviště).

Základní otázkou je však to, zda iMR ovlivní rozsah chirurgického výkonu, nebo zda „pouze“ tento rozsah výkonu potvrdí.

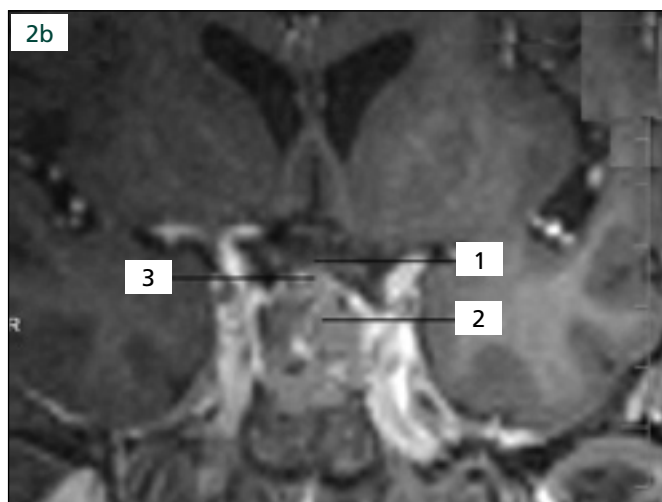
Jedna z nejstarších prací na toto téma pochází od autorů Martin et al [9]. Ti již v roce 1999 prezentovali zkušenosti u pěti pacientů s adenomem hypofýzy, u kterých byla provedena iMR (síla pole 0,5T). U dvou pacientů byl operátor přesvědčen o radikálnosti výkonu, ale iMR odhalila reziduum adenomu, které bylo následně resekováno.

Nimsky et al hodnotili výsledky 200 operací s použitím iMR (síla magnetického pole 1,5T) [10]. Většina výkonů byla provedena u pacientů s gliomy nebo adenomy hypofýzy. Intraoperační MR ovlivnila chirurgický výkon v 27,5% případů. Z pohledu námi prezentovaného souboru považujeme za ještě důležitější hodnocení iMR u adenomů hypofýzy. Zde byl rozsah výkonu ovlivněn u 39% pacientů. Radikální resekce byla dosažena u 56,2% případů před použitím iMR, po provedení iMR a následné resekci rezidua adenomu hypofýzy bylo dosaženo radikálního výkonu u 87,5% pacientů.

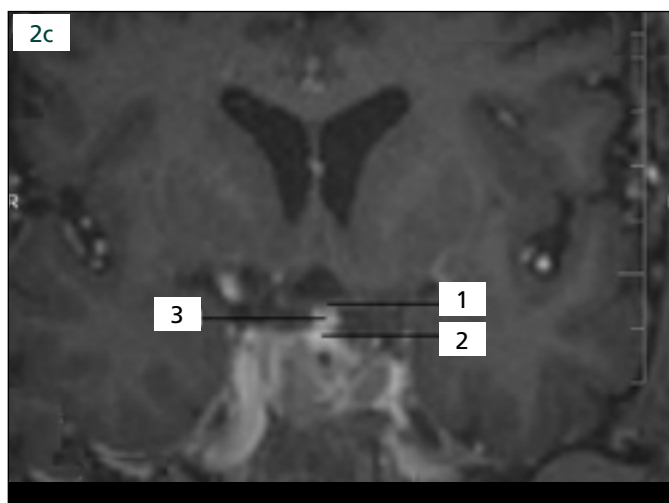
Stejná skupina autorů hodnotila výsledky transsfenoidálních operací s použitím iMR u pacientů s naprodukcí růstového hormonu [11]. Hodnoceno bylo 33 pacientů. U pěti pacientů vedla iMR k další resekci rezidua adenomu hypofýzy. U tří pacientů bylo dosaženo nejen radikality výkonu dle MR, ale též endokrinologické normalizace. Radikální resekce byla plánována celkem



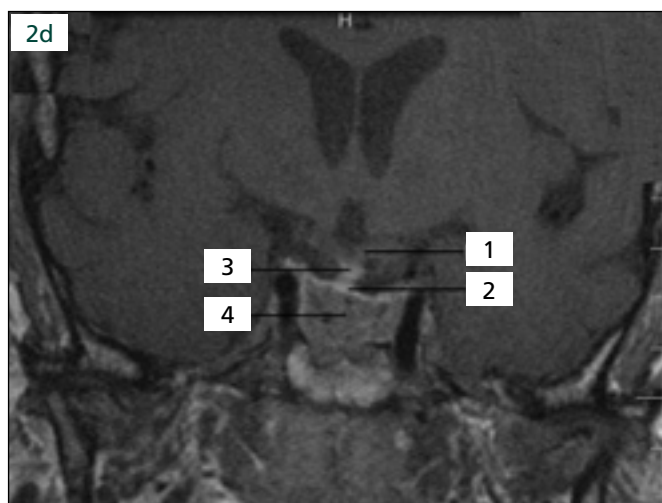
Obr. 2a. Předoperační MR: recidiva adenomu hypofýzy se supraselární porcí dotýkající se chiazmatu, již během první operace nalezen velmi tuhý adenom hypofýzy, 1. chiazma, 2. adenom hypofýzy, 3. arteria cerebri interna.



Obr. 2b. První iMR: peroperačně nalezen tuhý adenom hypofýzy, resekce velmi obtížná, dle iMR rozsah resekce nedostatečný, reziduum adenomu sahalo téměř po chiazma, 1. chiazma, 2. oblast adenomu hypofýzy, 3. kraniální porce adenomu sahající téměř po chiazma.



Obr. 2c. Druhá iMR: vyšetření provedeno po další resekci adenomu, zde již vzhledem k tuhosti adenomu dostatečná resekce, chiazma volné, další resekci jsme již považovali za příliš rizikovou, 1. chiazma, 2. kraniální porce adenomu/„pseudopouzdro“ dostatečně vzdálené od chiazmatu, 3. stopka hypofýzy.

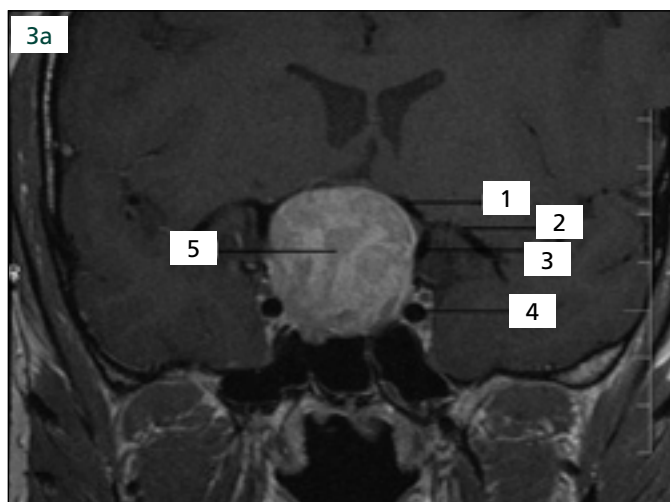


Obr. 2d. Pooperační MR prokazující dostatečnou resekci adenomu vzhledem k jeho tuhosti, 1. chiazma, 2. kraniální porce adenomu/„pseudopouzdro“ dostatečně vzdálené od chiazmatu, 3. stopka hypofýzy, 4. v.s. reziduum adenomu (relativně obtížně hodnotitelné vzhledem k tomu, že vyšetření provedeno první pooperační den, další postup u pacienta bude stanoven dle MR tři měsíce po operaci).

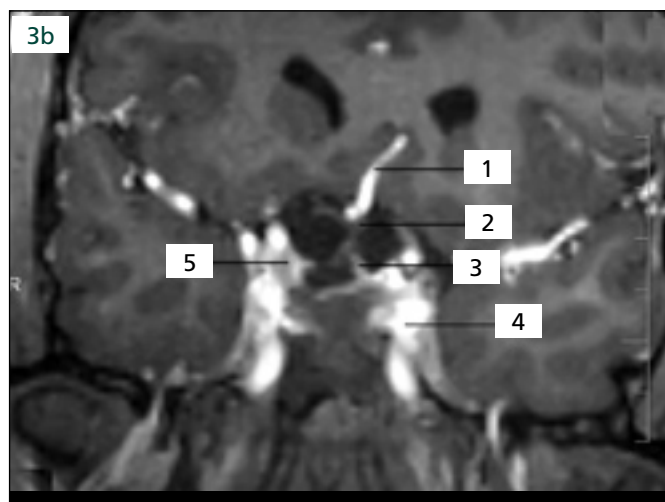
u 18 pacientů. Další resekce dle iMR zvýšila endokrinologickou normalizaci z 33 na 44 % pacientů, u dalších dvou bylo dosaženo „téměř úplné normalizace“. Vzhledem k hormonálním hladinám nelze považovat iMR za metodiku, která by odhalila zcela minimální reziduum adenomu hypofýzy, které může vést k přetrvávání zvýšených hormonálních hladin. Ale i v tomto souboru byl prokázán efekt iMR na zlepšení endokrinologických výsledků.

Nimsky et al též hodnotili výsledky u hormonálně afunkčních adenomů hypofýzy [12]. Soubor tvořilo 106 pacientů. U 85 % pacientů byla plánována radikální resekce. iMR odhalila jasné reziduum, nebo bylo vysloveno podezření na reziduum adenomu u 36 pacientů (42 %). Další resekce byla provedena u 29 pacientů (34 % z celkové souboru pacientů, kde byla plánována radikální resekce). U 21 pacientů z výše uvedených 29 pacientů bylo dosa-

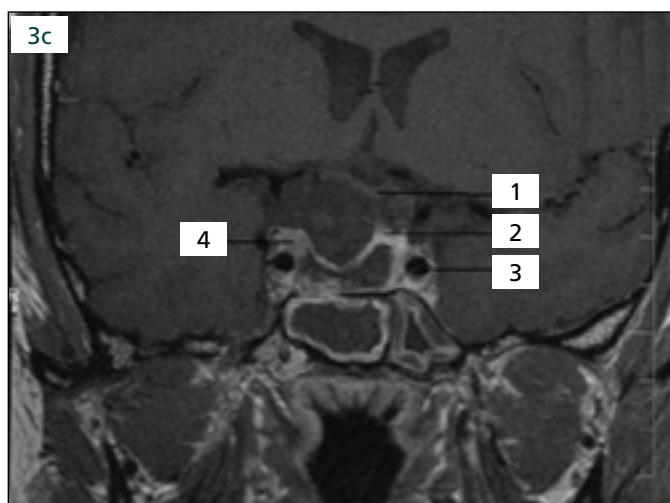
ženo radikální resekce. Díky resekci po iMR byla zvýšena radikalita operačního výkonu z 58 na 82 %. Ve skupině pacientů, kde byla plánována parciální resekce (21 pacientů), byl rozsah resekce modifikován dle iMR u osmi pacientů (38 %). Při porovnání iMR zobrazení a zobrazení tři měsíce po výkonu nebyl zaznamenán žádný falešně negativní nález iMR. U šesti pacientů bylo dle iMR vysloveno podezření na drobné reziduum adenomu, které nebylo nalezeno



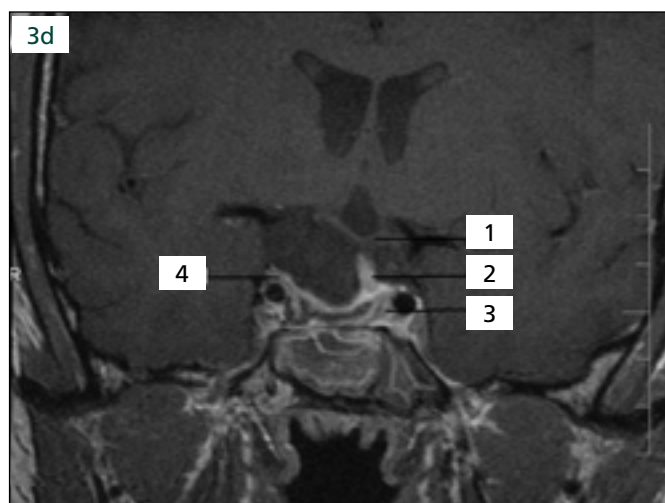
Obr. 3a. Předoperační MR: rozsáhlý adenom hypofýzy s výraznou supraselární porcí, 1. arteria cerebri anterior, 2. arteria cerebri media, 3. intradurální úsek arteria cerebri interna, 4. kavernózní úsek arteria cerebri interna, 5. adenom hypofýzy.



Obr. 3b. iMR: stav po resekci adenomu hypofýzy, 1. arteria cerebri anterior, 2. chiasma, 3. stopka hypofýzy, 4. kavernózní úsek arteria cerebri interna, 5. oblast nad ohbím arteria cerebri interna u sinus cavernosus, chybně hodnoceno jako ne-nádorová afekce, byli jsme přesvědčeni o radikalitě výkonu.



Obr. 3c. Pooperační MR prokazující rozsáhlou resekci adenomu hypofýzy, ale reziduální hmoty adenomu vpravo těsně u kavernózního splavu, 1. chiasma, 2. v.s. adenohypofýza, 3. arteria cerebri interna, 4. reziduální adenom hypofýzy.



Obr. 3d. Pooperační MR po druhé resekci adenomu hypofýzy bez zjevného rezidua adenomu, 1. chiasma, 2., stopka hypofýzy, 3. v.s. adenohypofýza, 4. oblast, kde se nacházelo reziduum adenomu, nyní bez jasných známek tumoru.

při druhé fázi operace a též nebylo nalezeno na kontrolní MR.

Jones et al prezentovali soubor transsfenoidálních operací s pomocí iMR se zaměřením na oftamologické výsledky [13]. Hodnotili pouze pacienty s makroadenomy s poruchou zraku. Zaměřili se zejména na fakt, zda další resekce po iMR nepřiměje operátora k radikálnějšímu výkonu, který by mohl poškodit (již kompromitovaný) zrak pacienta. U osmi pacientů iMR ovlivnila rozsah výkonu. Ani u jed-

noho pacienta nedošlo k pooperačnímu zhoršení zraku.

Výsledky s použitím mobilního iMR přístroje o síle 0,12T u 15 pacientů prezentovali Schwartz et al [14]. U tří pacientů iMR prokázala reziduum adenomu, které bylo po iMR resekováno. Ve čtyřech případech bylo vysloveno podezření na reziduum adenomu, které však při druhé fázi odhaleno nebylo, nalezeny byly pouze časné pooperační změny. Dle našeho názoru je frekvence falešně pozitivních iMR

nálezů v této práci vysoká. Hypotetizujeme, že může být ovlivněna nižší kvalitou zobrazení na přístroji se silou magnetického pole pouhých 0,12T.

Podobné výsledky prezentovali Anand et al s iMR o nízké síle magnetického pole [15]. U tří z 10 pacientů byla provedena resekce rezidua adenomu po iMR, u dvou pacientů poskytla iMR falešně pozitivní nález.

Výsledky u 30 transsfenoidálních operací s použitím iMR o síle 0,3T publikovali Bohinski et al [16]. iMR odhalila u jednoho

pacienta krvácení do supraselárního prostoru, do 3. komory a pravé postranní komory. Dle iMR byl výkon ihned konvertován na transkraniální operaci, při které byla nalezena lacerace prvního úseku přední mozkové tepny. Toto bylo ošetřeno, hematoma ze supraselární krajiny byl evakuován a byla zavedena zevní komorová drenáž. Ve skupině 29 pacientů iMR prokázala dostatečný rozsah resekce u 10 pacientů (34 %). U zbylých 19 pacientů (66 %) vedlo intraoperační zobrazení k další resekci. Následně bylo dosaženo radikální resekce u všech pacientů. Dle našeho názoru a iniciálních zkušeností s iMR jsou tyto výsledky mírně překvapivé, efekt iMR v této práci je extrémně vysoký.

Naše první zkušenosti ukazují na bezpečnost a rychlost provedení iMR. Všechna peroperační zobrazení byla hodnotitelná. V jednom případě jsme chybně hodnotili iMR. Toto však nebylo způsobeno nekvalitním zobrazením, ale nedostatečnou zkušeností s hodnocením iMR (jednalo se o čtvrtého pacienta s adenomem hypofýzy s iMR). Falešně negativní nebo falešně pozitivní intraoperační nálezy jsme nezaznamenali. Jsme si však plně vědomi faktu, že se jedná o malou skupinu pacientů a při hodnocení vycházíme pouze z peroperační MR a MR první den po výkonu. Plánujeme další srovnání s MR tři měsíce po výkonu.

U jednoho pacienta s gigantickým adenomem hypofýzy došlo pooperačně ke ztrátě zraku na jednom oku. Již předoperačně měl pacient kompletní bitemporální heminopsii. Vzhledem k tomu, že na kontrolní MR nebylo prokázáno krvácení do nádoru a ke zhoršení zraku došlo 16 hod po výkonu, považujeme za pravděpodobné, že vzniklo na cévním podkladě. U tohoto pacienta bylo pokračováno v resekci po iMR. Lze hypotetizovat, zda nás iMR nevedla k pokračování resekce, která

mohla zvýšit riziko následné unilaterální amaurozy vzhledem k další intraoperační manipulaci. To vyloučit nemůžeme.

Jeden pacient byl indikován k operační revizi pro pneumocefalus, který se může vyskytnout po transsfenoidálním výkonu a není v souvislosti s iMR vyšetřením. Revizní operace proběhla zcela bez komplikací, pacient byl propuštěn z naší péče 11. den po prvním výkonu, bez neurologického deficitu.

V této sérii byla použita jednonábová cívka GP flex. Další zvýšení kvality intraoperačního zobrazení přináší šestikanábová vyšetřovací cívka, která je k dispozici v ÚVN od července 2008.

Závěr

V dosavadním provozu multifunkčního sálu nebyl zaznamenán technický problém, který by ohrozil pacienta či znemožnil provést vyšetření. Převoz pacienta na MR vždy proběhl bez komplikací. iMR vyšetření bylo vždy hodnotitelné. Vyžaduje však pečlivou interpretaci. V této malé sérii byl pozorován efekt iMR na rozsah operačního výkonu. Avšak k hodnocení efektu iMR na endokrinologické a oftalmologické výsledky je dosavadní série pacientů nedostatečná. Teprve na větší skupině pacientů bude možné zhodnotit, zda iMR přispívá i ke zlepšení těchto faktorů operační léčby adenomů hypofýzy.

Literatura

1. Black PM, Moriarty T, Alexander E jr, Stieg P, Woodard EJ, Gleason PL et al. Development and implementation of intraoperative magnetic resonance imaging and its neurosurgical applications. *Neurosurgery* 1997; 41(4): 831–842.
2. Fahlbusch R, Ganslandt O, Buchfelder M, Schott W, Nimsky C. Intraoperative magnetic resonance imaging during transphenoidal surgery. *J Neurosurg* 2001; 95(3): 381–390.
3. Steinmeier R, Fahlbusch R, Ganslandt O, Nimsky C, Buchfelder M, Kaus M et al. Intraoperative magnetic

resonance imaging with the magnetom open scanner: concepts, neurosurgical indications, and procedures: a preliminary report. *Neurosurgery* 1998; 43(4): 739–747.

4. Hall WA, Liu H, Martin AJ, Pozza CH, Maxwell RE, Truwit CL. Safety, efficacy, and functionality of high-field strength interventional magnetic resonance imaging for neurosurgery. *Neurosurgery* 2000; 46(3): 632–641.
5. Sutherland GR, Kaibara T, Louw D, Hoult DI, Tomanek B, Saunders J. A mobile high-field magnetic resonance system for neurosurgery. *J Neurosurg* 1999; 91(5): 804–813.
6. Jankovski A, Raftopoulos C, Vaz G, Hermoye L, Cosnard G, Francotte F et al. Intra-operative MR at 3T: short report. *JBR-BTR* 2007; 90(4): 249–251.
7. Masopust V, Netuka D, Beneš V. Endonazální endoskopická transsfenoidální resekce selárních lézí. *Cesk Slov Neurol N* 2008; 71/104(6): 704–710.
8. Ntoukas V, Krishnan R, Seifert V. The new generation polestar n20 for conventional neurosurgical operating rooms: a preliminary report. *Neurosurgery* 2008; 62 (Suppl 1): 82–89.
9. Martin CH, Schwartz R, Jolesz F, Black PM. Transphenoidal resection of pituitary adenomas in an intraoperative MRI unit. *Pituitary* 1999; 2(2): 155–162.
10. Nimsky C, Ganslandt O, Von Keller B, Romstöck J, Fahlbusch R. Intraoperative high-field-strength MR imaging: implementation and experience in 200 patients. *Radiology* 2004; 233(1): 67–78.
11. Fahlbusch R, Keller B, Ganslandt O, Kreutzer J, Nimsky C. Transphenoidal surgery in acromegaly investigated by intraoperative high-field magnetic resonance imaging. *Eur J Endocrinol* 2005; 153(2): 239–248.
12. Nimsky C, von Keller B, Ganslandt O, Fahlbusch R. Intraoperative high-field magnetic resonance imaging in transphenoidal surgery of hormonally inactive pituitary macroadenomas. *Neurosurgery* 2006; 59(1): 105–114.
13. Jones J, Ruge J. Intraoperative magnetic resonance imaging in pituitary macroadenoma surgery: an assessment of visual outcome. *Neurosurg Focus* 2007; 23(5): E12.
14. Schwartz TH, Stieg PE, Anand VK. Endoscopic transphenoidal pituitary surgery with intraoperative magnetic resonance imaging. *Neurosurgery* 2006; 58 (1 Suppl): ONS44–ONS51.
15. Anand VK, Schwartz TH, Hiltzik DH, Kacker A. Endoscopic transphenoidal pituitary surgery with real-time intraoperative magnetic resonance imaging. *Am J Rhinol* 2006; 20(4): 401–405.
16. Bohinski RJ, Warnick RE, Gaskill-Shiple MF, Zuccarello M, van Loveren HR, Kormos DW, Tew JM jr. Intraoperative magnetic resonance imaging to determine the extent of resection of pituitary macroadenomas during transphenoidal microsurgery. *Neurosurgery* 2001; 49(5): 1133–1143.

www.vnitrnilekarstvi.cz