proLékaře.cz | 22.8.2025

Myasthenia gravis – kritické zhodnocení přínosu svalové biopsie prováděné během thymektomie

Myasthenia Gravis – a Critical Assessment of the Contribution of Muscle Biopsy Performed During Thymectomy

J. Zámečník[1], J. Piťha[2], J. Schützner[3], D. Veselý[1,4], B. Jakubička[1]

[1] Ústav patologie a molekulární medicíny, UK 2. LF a FN v Motole, Praha
[2] Neurologická klinika, UK 1. LF a VFN, Praha
[3] III. chirurgická klinika, UK 1. LF a FN v Motole, Praha
[4] I. infekční klinika, UK 2. LF a FN Bulovka, Praha

✉
doc. MUDr. Josef Zámečník, Ph.D.
Ústav patologie a molekulární medicíny
UK 2. LF a FN v Motole
V Úvalu 84
150 06 Praha 5
e-mail:
josef.zamecnik@lfmotol.cuni.cz

Přijato k recenzi: 9. 12. 2008
Přijato do tisku: 8. 2. 2009

Souhrn

Cíl: Ve svalové tkáni při myasthenii gravis (MG) byly už dříve popsány histologické změny (lymfocytární infiltráty, atrofie vláken II. typu). Patogeneze těchto změn však zůstala nejasná. V naší studii jsme provedli systematickou analýzu svalových biopsií pacientů s MG s cílem zmapovat histopatologické změny mimo nervosvalovou ploténku, objasnit spojitost těchto změn s vlastní MG a stanovit jejich případný prognostický význam. *Soubor a metodika:* Biopsie m. sternothyroideus 207 pacientů s MG odebrané během thymektomie byly analyzovány histopatologicky, histochemicky a morfometricky. Výsledky byly korelovány s klinickými a laboratorními parametry onemocnění. *Výsledky:* U 143 pacientů jsme v svalové tkáni nezaznamenali žádné histopatologické změny. Ve 20 případech jsme v intersticiu svalové tkáně nalezli infiltraci lymfocyty; na rozdíl od polymyozitidy se však jednalo o zralé naivní CR45RA+ T lymfocyty. Lymfocytární infiltrace měla vztah k onemocnění thymu. Ve 35 případech jsme morfometricky zjistili atrofii vláken II. typu, korelující s léčbou kortikosteroidy. Tito pacienti dosáhli remise onemocnění po delší době než pacienti bez atrofie. Ve 12 biopsiích jsme nalezli nevýrazné známky porušeného mitochondriálního metabolizmu, ve 34 případech byla přítomna angulární atrofická vlákna; pro žádnou z těchto změn jsme neprokázali prognostický význam. *Závěry:* Strukturální změny svalové tkáně při MG mimo nervosvalovou ploténku většinou nejsou odrazem vlastní MG; spíše se jedná o důsledek onemocnění thymu nebo dlouhodobé terapie kortikosteroidy. K diskuzi zůstává otázka, zda má smysl u pacientů s MG svalovou biopsii během thymektomie nadále provádět, přínos získaných informací je spíše sporný.

Summary

Objective: Surprisingly, structural changes outside the neuromuscular junctions were reported in limited series of myasthenia gravis (MG) muscles previously – mainly small collection of interstitial lymphocytes and atrophy of type II muscle fibers. However, the pathophysiological mechanisms remained unclear. We performed a systematic study on MG muscle biopsies to contribute to understanding of the association to MG and to demonstrate possible prognostic value. *Methods:* Sternothyroid muscle biopsies from 207 MG patients taken during thymectomy were analyzed histopathologically and by histochemistry and morphometry and correlated to the clinical features and the outcome of MG patients. *Results:* In 143 MG patients, no obvious pathological changes were observed in muscle biopsies. In 20 patients we observed an interstitial infiltration by mature naive CD45RA+lymphocytes. The lymphocytic infiltration associated with the thymus pathology, mainly with thymoma. The morphometry disclosed selective atrophy of type II muscle fibers in 35 cases. The atrophy of type II muscle fibers was related to long-term corticosteroid treatment and the potential prognostic value could be demonstrated for its detection: the MG patients with type II fibers atrophy presented slower tendency to reach remission. Further, in 12 cases we demonstrated mild changes in mitochondrial metabolism, in 34 cases we disclosed angular atrophic fibers; no prognostic value was demonstrated for these changes. *Conclusions:* The previously reported histopathological changes in MG muscle are rare and mostly do not represent a feature of the MG, rather a consequence of the thymic disorder or of the long-term steroid therapy. The value of muscle biopsy performed during thymectomy for the particular MG patient remains controversial.

Klíčová slova
myasthenia gravis – svalová biopsie – thymektomie – prognóza

Key words
myasthenia gravis – muscle biopsy – thymectomy – prognosis

Podpora projektu: IGA MZČR NR8924-3.

proLékaře.cz | 22.8.2025

Úvod

Myasthenia gravis (MG) je autoimunitní onemocnění nervosvalové ploténky způsobené nejčastěji autoprotilátkami proti acetylcholinovému receptoru (AChR) [1]. Protože cesta ke stanovení diagnózy MG vede při charakteristickém klinickém obraze přes specifický nález při elektromyografickém vyšetření, případně sérologický průkaz příslušných autoprotilátek, bývají pacienti zřídka (pokud vůbec) indikováni ke svalové biopsii [2]. Znalost morfologických změn ve svalové tkáni při MG tedy není důležitá pro diagnostiku vlastní MG. Zajímavá však začne být ve chvíli, kdy pacient s atypickou klinickou prezentací přichází ke svalové biopsii pro odlišení MG od jiných primárních myopatií [3]. U funkční poruchy nervosvalové ploténky bychom neočekávali výraznější morfologické změny ve svalové tkáni mimo nervosvalovou ploténku, přesto se už dříve objevily kazuistiky nebo malé sestavy případů (často autoptických), které o přítomnosti takových změn u MG informovaly. Zejména šlo o přítomnost lymfocytární infiltrace endomyzia a atrofizace svalových vláken II. typu [4–7]. Přestože zůstala patogeneze těchto změn nevysvětlena, byl jejich popis převzat do většiny neuropatologických i neurologických učebnic, ve kterých se traduje dodnes [8,9].

V našem centru je už po desetiletí zavedena na světě poměrně ojedinělá praxe, a to provádění svalové biopsie během thymektomie [10]. To nám poskytlo vzácnou možnost studovat lidský myastenický sval. Cílem tohoto sdělení je shrnout výsledky našeho několikaletého úsilí o zmapování morfologických změn ve svalové tkáni mimo nervosvalovou ploténku při MG na velké sestavě pacientů [11,12], nastínit jejich možnou patogenezi a stanovit v rozšířeném souboru jejich případný prognostický význam. Ačkoli je svalová biopsie během thymektomie výkonem, který pro pacienta nepředstavuje významnější zátěž, chceme se na podkladě našich zjištění kriticky zamyslet nad tím, zda biopsií získané informace přinášejí také prospěch pro další léčbu konkrétního pacienta a zda je tedy racionální v této praxi i nadále pokračovat.

Soubor a metodika

Pacienti

Do naší studie jsme zařadili celkem 207 pacientů s MG (92 mužů a 115 žen; průměrný věk 41,0 ± 14,9 let) sledovaných v Centru pro diagnostiku a léčbu myasthenia gravis Neurologické kliniky 1. LF UK a VFN, kteří podstoupili thymektomii ve Fakultní nemocnici v Motole v letech 2002–2007. Střední doba trvání onemocnění před operací byla 13,0 ± 14,5 měsíců. Diagnóza MG byla stanovena na podkladě typického klinického obrazu a nálezu při elektromyografii [2]. Všichni pacienti zařazení do této sestavy měli zvýšenou hladinu protilátek proti AChR (střední hodnota 7,1 ± 3,3 nmol/l), tj. jednalo se o případy tzv. seropozitivní MG. Stupeň tíže MG před odběrem svalové biopsie byl hodnocen podle modifikované Ossermanovy klasifikace [13]: I – okulární forma (n = 27; 13,0 %); II – mírná generalizovaná forma bez bulbární symptomatiky (n = 73; 35,3 %); III – mírná generalizovaná forma MG s mírnou bulbární symptomatikou (n = 93; 44,9 %); IV – středně těžká generalizovaná forma s mírnou bulbární symptomatikou a slabostí respiračních svalů (n = 14; 6,8 %); V – těžká generalizovaná forma (n = 0). U všech pacientů byla provedena transsternální thymektomie a resekovaný thymus byl histologicky vyšetřen. Distribuce patologických změn v thymu byla následující: thymom – 35 pacientů (16,9 %), folikulární hyperplazie – 121 pacientů (58,5 %), atrofie – 51 pacientů (24,6 %). Všichni pacienti byli před operací léčeni inhibitory acetylcholinesterázy. 111 pacientů (53,6 %) vyžadovalo před operací léčbu kortikosteroidy, buď prednizonem (n = 92; 44,4 %), nebo metylprednizolonem (n = 19; 18,4 %). Někteří pacienti byli navíc léčeni azatioprinem (n = 38; 18 %), mykofenolát mofetilem (n = 5; 2,4%) nebo podstoupili před operací plazmaferézu (n = 26; 12,6 %).

Po thymektomii byli pacienti pravidelně sledováni (19 až 75 měsíců; střední hodnota 35,0 ± 13,3 měsíců) v půlročních intervalech. Stav MG při průběžných kontrolách byl v naší skupině pacientů klasifikován podle doporučení MGFA pro klinický výzkum [14]: CSR – kompletní stabilní remise; PR – farmakologická remise; I – zlepšení s minimálními klinickými příznaky; U – nezměněný stav; W – zhoršení.

Svalová biopsie – histochemie a morfometrie

Excize m. sternothyroideus (velikosti asi 10 × 5 × 5 mm) byla u pacientů s MG získávána z okraje operačního pole před zahájením thymektomie. Pro část studie analyzující zánětlivé buňky ve svalové tkáni při MG jsme použili kontrolní vzorky 18 pacientů s ověřenou polymyozitidou. Všichni pacienti v naší sestavě poskytli informovaný souhlas.

Svalovou tkáň jsme zmrazili v izopentanu (2-metylbutan, Sigma-Aldrich, Co.) a v kryokatu připravili 8 µm silné zmražené řezy. Ty jsme nejdříve barvili standardně hematoxylinem a eozinem – zde jsme hodnotili jednak přítomnost kulatých atrofických vláken a další známky myopatického vzorce (internalizace jader, štěpení vláken, případně degeneraci a regeneraci vláken), dále prvky neurogenní přestavby (angulární atrofická vlákna, skupinová atrofie) a přítomnost zánětlivé infiltrace.

Typizace svalových vláken a morfometrie

Reakce na průkaz myofibrilární ATPázy s preinkubací při různém pH ve zmraženém řezu podle standardních protokolů [15] ozřejmily jednotlivé podtypy svalových vláken – v naší studii jsme pracovali zejména s preinkubací při pH 4,6 umožňující kromě rozlišení základních typů vláken I a II i diferenciaci podtypů IIA a IIB. Takto barvené řezy jsme podrobili histomorfometrické analýze umožňující stanovení změn v distribuci velikosti jednotlivých podtypů svalových vláken (resp. selektivní atrofii určitého typu svalových vláken). Velikost svalových vláken jsme měřili na digitalizovaném obraze pomocí programu QuickPhoto Pro 2.2. (Olympus Co.). Ze získaných hodnot jsme konstruovali histogramy a vypočítali metodou podle Brookeho a Engela [16] tzv. atrofický faktor (AF) pro jednotlivé podtypy svalových vláken (graf 1). Pokud hodnota AF překročila arbitrárně stanovenou hranici (150 pro muže a 100 pro ženy), byla změna označena jako atrofie příslušného typu svalového vlákna (pro metodické detaily histomorfometrické analýzy [12]). Počet vyšetřených svalových vláken jednoho případu kolísal mezi 175 a 568 (střední hodnota 243,7 ± 58,5).

Oxidativní enzymy

V reakci na průkaz oxidativních enzymů, tj. NADH-tetrazolium reduktázy (NADH-TR), sukcinát dehydrogenázy (SDH) a cytochrom-c-oxidázy (COX) prováděných podle standardních protokolů [15], jsme sledovali změny v distribuci, množství a reaktivitě mitochondrií a organizaci myofibrilární sítě.

proLékaře.cz | 22.8.2025

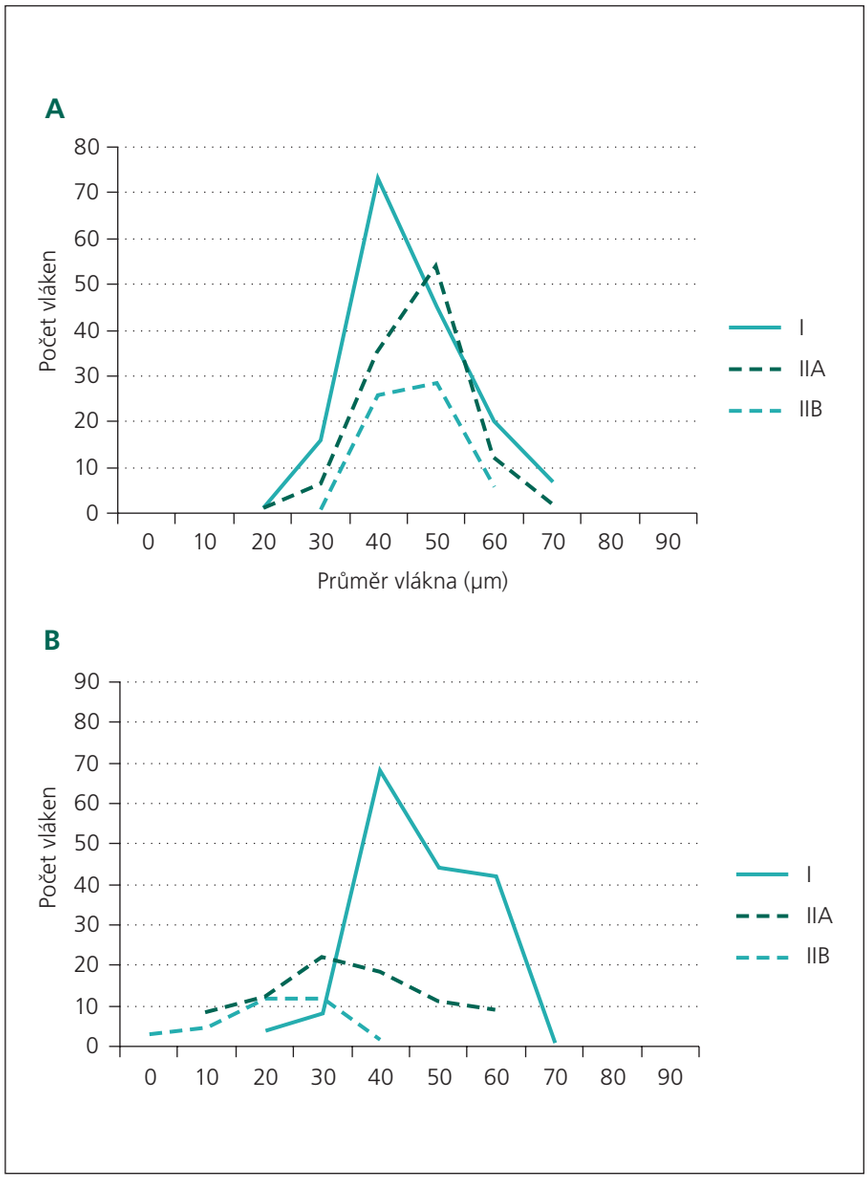

Graf 1. Histogramy znázorňující velikostní distribuci vláken typu I, IIA a IIB ve svalové tkáni pacienta s myasthenia gravis bez atrofie svalových vláken (A) a u pacienta s atrofií vláken II. typu (B).

Zánětlivá infiltrace

Ve svalových excizích jsme cíleně pátrali po infiltraci zánětlivými buňkami – nejen v přehledném barvení hematoxylinem a eozinem, ale také průkazem společného antigenu leukocytů (LCA). Pokud byly zánětlivé buňky nalezeny, byly dále typizovány imunohistochemickým průkazem CD20, CD8, CD4 a markerem zralých naivních lymfocytů CD45RA. Ve všech případech s lymfocytární infiltrací jsme také provedli imunohistochemický průkaz přítomnosti HLA-1 ve tkáni, což je znak s výhodou používaný při diagnostice autoimunitních myozitid [17]. Použité protilátky, jejich ředění a použité detekční kity jsou uvedeny v tab. 1.

Statistika, korelační analýzy, analýza prognostického významu

Po zmapování morfologických změn ve svalové tkáni při MG jsme zkoumali jejich asociaci s klinickými parametry onemocnění – kromě tíže a doby trvání MG před operací jsme korelovali výskyt jednotlivých morfologických změn s věkem pacienta, hladinou autoprotilátek proti AChR, s typem a intenzitou terapie před operací a s histologickými změnami v thymu. Pro statistické porovnávání kontinuálních dat jsme používali Studentův t test, pro data kategorická Fisherův exaktní test. Hodnoty jsou udávány jako střední hodnota ± směrodatná odchylka.

Pro posouzení prognostického významu jednotlivých morfologických parametrů jsme konstruovali pro podskupiny pacientů rozdělených podle přítomnosti dané změny křivky metodou podle Kaplana a Meiera. Ty znázornily rozdíl v době dosažení asymptomatického stavu (remission rate, RR = poměr počtu asymptomatických pacientů – tj. CSR nebo PR, k celkovému počtu sledovaných pacientů v daném intervalu od operace) a v době dosažení zlepšení klinického

Tab. 1. Protilátky použité pro imunohistochemickou analýzu.

Antigen	Protilátka, klon	Dodavatel	Ředění, revitalizace antigenu, detekční kit
CD45 (LCA)	mm; 2B11 + PD7/26	Dako, Co.	1 : 1000, MW *
CD20	mm; L26	Dako, Co.	1 : 300, MW *
CD4	mm; 4B12	Novocastra, Ltd.	1 : 20, MW **
CD8	mm; C8/144B	Dako, Co.	1 : 200, MW **
CD45RA	mm; 4KB5	Dako, Co.	1 : 75, MW *
HLA-I	mm; W6/32	Dako, Co.	1 : 900 *

Legenda: mm – myší monoklonální protilátka; MW – zahřátí tkáňových řezů uložených v roztoku citrátu sodného (pH 6,0) pomocí mikrovlnného záření; * – detekční kit LSAB2 System, Dako Co.; ** – detekční kit ChemMateDetection kit, Dako Co.

proLékaře.cz | 22.8.2025

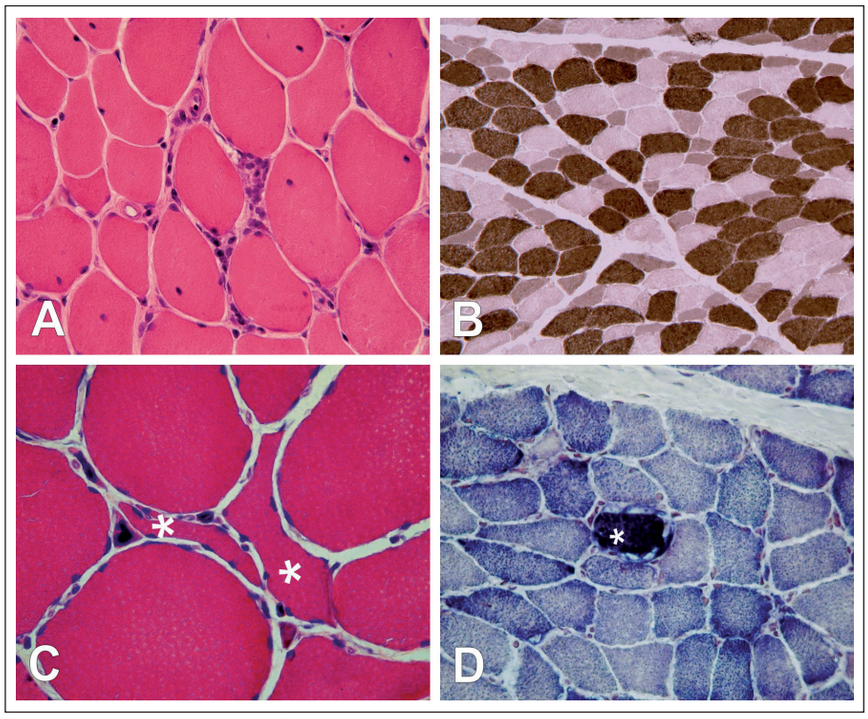

Obr. 1. A: Lymfocytární infiltrace endomyzia svalu při myasthenia gravis (hematoxylin-eozin, zvětšení 400×). B: Zmražený řez s histochemickým průkazem myofibrilární ATPázy s preinkubací při pH 4,6 s atrofií vláken II. typu akcentovanou v podtypu IIB. Vlákna I. typu – tmavá, vlákna typu IIA – světlá, vlákna typu IIB – střední intenzita barvení (zvětšení 200×). C: Denervovaná angulární atrofická vlákna (*) (hematoxylin-eozin, zvětšení 600×). D: Histochemický průkaz sukcinát dehydrogenázy. Vlákno s poruchou mitochondriálního metabolizmu (*) vzhledu „ragged red fiber“ (zvětšení 400×).

stavu (improvement rate, IR = procento pacientů v daném intervalu od operace, jejichž stav se po operaci zlepšil – tj. pacienti kategorií CSR, PR a I). Pomocí log-rank testu jsme pak hodnotili sílu asociace mezi podskupinami pacientů a prognózou. Veškeré statistické výpočty jsme prováděli pomocí počítačového programu SPSS (verze 10, SPSS Inc.). Hodnoty významnosti (p) < 0,05 jsme považovali za signifikantní.

Výsledky

Ve svalové tkáni 143 pacientů s MG (69,1 %) jsme v histologických, histochemických, imunohistologických ani morfometrických analýzách žádné patologické změny neprokázali. Ve zbylé části vzorků, tj. u 64 pacientů (30,9 %), jsme změny nalezli. Lze je rozčlenit do čtyř skupin (obr. 1):

1. fokální endomyziální lymfocytární infiltrace podobná polymyozitidě;
2. selektivní atrofizace vláken II. typu;
3. prvky neurogenní atrofie svalu;
4. známky změn v mitochondriálním metabolizmu.

1. Fokální endomyziální lymfocytární infiltrace podobná polymyozitidě

Ve svalové biopsii 20 pacientů s MG (9,7 %, tab. 2) jsme v endomyziu nalezli fokální lym-

Tab. 2. Klinické parametry podskupin pacientů rozdělených podle přítomnosti (+) nebo absence (–) sledované morfologické změny se statistickým srovnáním.

	n	Věk (roky)	Doba trvání (měsíce)	Grade MG	Hladina AChR (nmol/l)
Atrofie vláken II. typu					
+	35	37,1 ± 13,0	16,3 ± 13,7	2,5 ± 0,8	7,0 ± 3,3
–	172	41,8 ± 15,1	14,0 ± 15,0	2,5 ± 0,8	7,3 ± 2,9
p		NS	NS	NS	NS
Lymfocytární infiltrace					
+	20	53,1 ± 17,1	3,1 ± 1,5	2,5 ± 0,7	6,2 ± 3,2
–	187	39,5 ± 14,0	14,0 ± 14,8	2,5 ± 0,8	6,9 ± 3,2
p		< 0,0001	0,0012	NS	NS
Angulární atrofická vlákna					
+	34	43,4 ± 14,1	14,8 ± 14,0	2,5 ± 0,8	7,0 ± 3,2
–	173	40,8 ± 16,0	11,7 ± 14,6	2,4 ± 0,9	6,6 ± 3,2
p		NS	NS	NS	NS
Mitochondriální porucha					
+	12	59,5 ± 15,8	13,8 ± 13,7	2,7 ± 1,0	6,8 ± 1,5
–	195	39,7 ± 14,1	12,9 ± 14,5	2,4 ± 0,8	6,8 ± 3,3
p		0,0001	NS	NS	NS

Legenda: AChR – protilátky proti acetylcholinovému receptoru; MG – myasthenia gravis; n – počet pacientů; NS – nesignifikantní; p – hodnota významnosti

proLékaře.cz | 22.8.2025

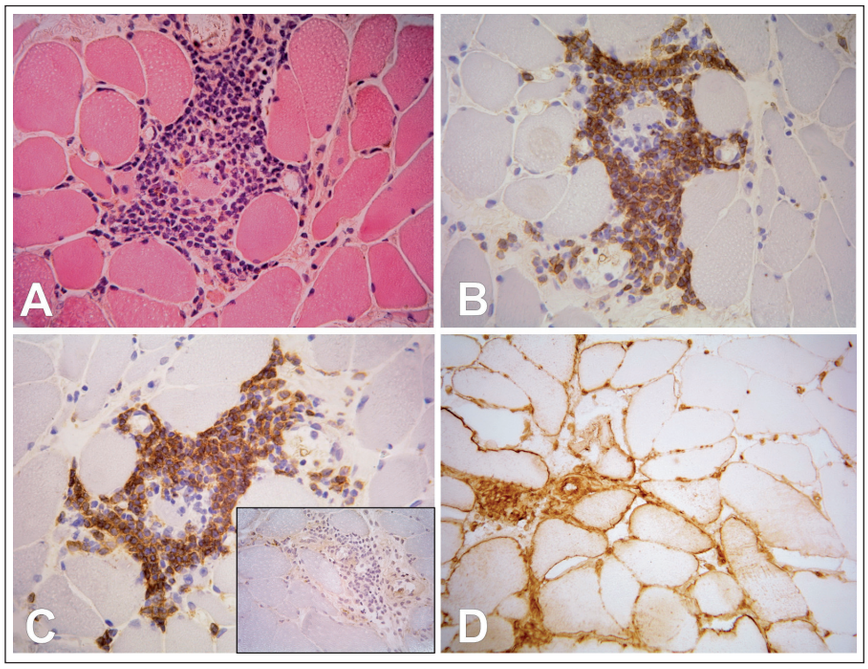

Obr. 2. A: Endomyziální lymfocytární infiltrace svalu při myasthenia gravis (hematoxylin-eozin). B: Pozitivní imunohistochemický průkaz antigenu CD8 na povrchu T lymfocytů. C: Pozitivní imunohistochemický průkaz antigenu CD45RA na povrchu T lymfocytů v infiltrátu svalu při myasthenia gravis. Výřez: negativita lymfocytů v průkazu CD45RA u polymyozitidy. D: Imunohistochemický průkaz HLA-I je pozitivní na povrchu vláken jen v oblasti lymfocytární infiltrace (vlevo dole), v oblastech mimo infiltrát je povrch vláken negativní (vpravo nahoře). Zvětšení 400×.

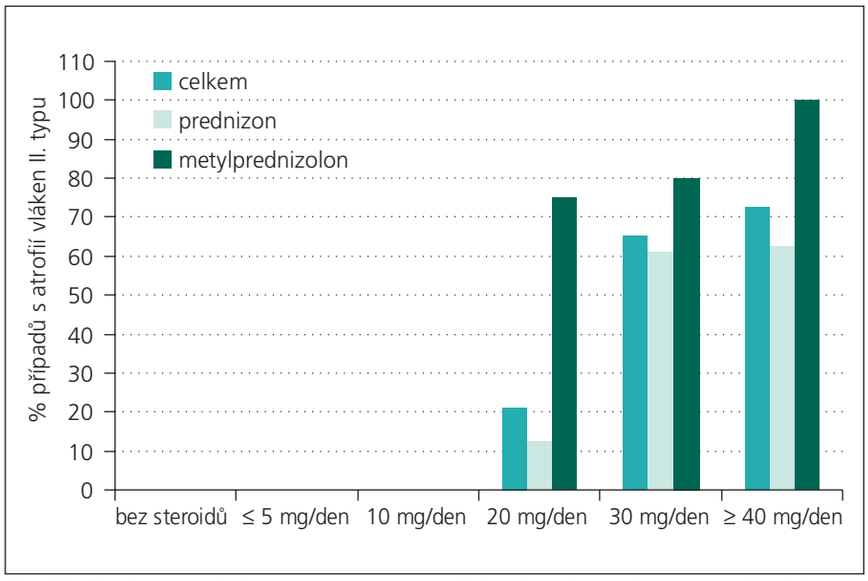

Graf 2. Graf znázorňující proporce pacientů, kteří měli selektivní atrofii vláken II. typu, v závislosti na dávce a typu kortikosteroidní léčby.

focytární infiltraci, která by byla při běžném vyšetření jen obtížně odlišitelná od polymyozitidy, tj. lymfocyty obklopovaly nenekrotická svalová vlákna a imunofenonotypizace prokázala složení infiltrátu z CD8+ T lymfocytů (obr. 2). Ukázali jsme však rozdíly mezi skutečnou polymyozitidou a lymfocytární infiltrací myastenického svalu: u MG jsme nikdy nenalezli nekrotizaci svalových vláken ani autoagresivní invazi lymfocytů do svalových vláken, což jsou znaky běžné u polymyozitidy. Na rozdíl od polymyozitidy, kde bývá typicky silná difuzní exprese HLA-I na povrchu vláken i mimo zánětlivý infiltrát, jsme u MG nalezli tento povrchový znak jen na povrchu vláken v blízkosti lymfocytárního infiltrátu. Nejdůležitějším rozdílem se ukázala skutečnost, že lymfocyty u MG byly na rozdíl od polymyozitidy pozitivní v imunohistochemickém průkazu CD45RA, což je znak zralých, ale naivních (tj. antigenně nestimulovaných) lymfocytů (obr. 2).

18 pacientů s lymfocytárním infiltrátem mělo thymom (17 WHO typu B, 1 WHO typu AB), u zbylých dvou jsme v thymu diagnostikovali folikulární hyperplazii. U pacientů s atrofickým thymem nebo s thymomem WHO typu A jsme lymfocytární infiltraci nenalezli. Pacienti s lymfocytárním infiltrátem ve svalu měli signifikantně vyšší věk a kratší dobu trvání onemocnění před thymektomií. Statistické zhodnocení prognostického významu nálezu lymfocytární infiltrace v intersticiu svaloviny při MG ukázalo, že pacienti s lymfocyty se od pacientů bez lymfocytů nelišili ani v dosažení RR ani IR.

2. Selektivní atrofie vláken II. typu

Morfometrickou analýzou jsme prokázali, že u 35 pacientů (16,9 %, tab. 2) došlo k selektivní atrofii vláken II. typu s akcentací v podtypu IIB. Atrofie vláken byla spíše mírného stupně (AF: 214–1 752, střední hodnota 738,1 ± 431,9). Korelační analýza neprokázala souvislost selektivní atrofie vláken II. typu s věkem pacienta, hladinou autoprotilátek, tíží ani délkou trvání onemocnění. Jedinou signifikantní asociací je souvislost s předoperační léčbou kortikosteroidy – morfometricky ověřená atrofie vláken II. typu byla přítomna jen u pacientů léčených před operací kortikoidy (výrazněji při podávání metylprednizolonu v porovnání s prednizonem). Navíc, frekvence výskytu atrofizace vláken II. typu byla úměrná rostoucí dávce podávaných steroidů (graf 2). Pacienti s atrofií vláken II. typu jevili signifikantně pomalejší tendenci v dosažení asymptomatického stavu po thymektomii, celková tendence ke zlepšení se však mezi oběma skupinami signifikantně nelišila (graf 3).

Morfometrická analýza je velmi časově náročná a není vhodná do běžného

proLékaře.cz | 22.8.2025

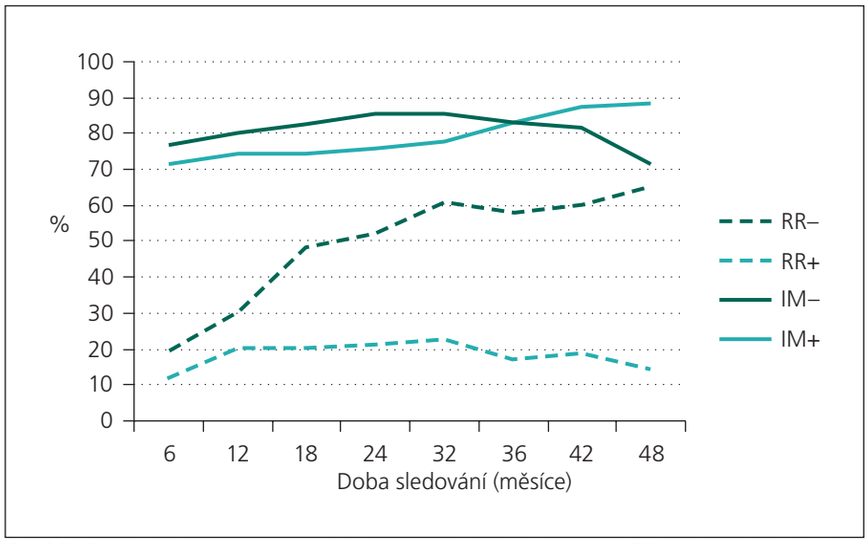

Graf 3. Dosažení asymptomatického stavu (remission rate, RR) nebo zlepšení klinického stavu myasthenia gravis (improvement rate, IM) během doby sledování u pacientů s atrofií vláken II. typu (RR+, IM+) v porovnání s pacienty bez atrofizace (RR–, IM–).

diagnostického provozu histopatologické laboratoře. Provedli jsme tedy analýzu vzorků znovu, avšak atrofizaci vláken jsme nekvantifikovali exaktně – stanovili jsme ji běžným, tj. semikvantitativním způsobem subjektivním posouzením histopatologem. Není bez zajímavosti, že při subjektivním posuzování atrofie vláken II. typu bez exaktní morfometrie s využitím počítačové analýzy obrazu jsme stanovili přítomnost mírné atrofie vláken II. typu u 62 pacientů (30,0 %). Toto zjištění pak statisticky nekorelovalo s žádným z klinických parametrů onemocnění včetně léčby kortikosteroidy; podobně, statistická analýza prognostického významu neprokázala signifikantní rozdíl mezi takto stanovenými podskupinami pacientů v době dosažení zlepšení nebo asymptomatického stavu (graf 4).

3. Prvky neurogenní atrofie

V 34 případech (16,4%, tab. 2) jsme zaznamenali přítomnost disperzně uložených angulárních atrofických vláken, která jsou ve svalové biopsii známkou denervace. Tato vlákna netvořila v žádném ze zkoumaných případů více než 5 % vláken. Známky pokročilejší denervace s fenoménem seskupování svalových vláken a skupinovou atrofií svalových vláken jsme nepozorovali. Korelační analýza neprokázala signifikantní souvislost mezi přítomností angulárních atrofických svalových vláken s žádným z klinických parametrů onemocnění a ani analýza prognostického významu neprokázala rozdíl v prognóze mezi podskupinami pacientů s angulárními atrofickými vlákny a bez nich.

4. Známky změn v mitochondriálním metabolizmu

Známky změn v mitochondriálním metabolizmu ve formě fokálního subsarkolemálního hromadění SDH-reakčního produktu, ojediněle až s tvorbou „ragged red fibers" jsme pozorovali u 12 pacientů (5,8 %, tab. 2). Přítomnost COX negativních vláken jsme u našich pacientů nenalezli. Statistická analýza prokázala signifikantně vyšší věk u pacientů s mitochondriální poruchou; žádnou další signifikantní souvislost mezi touto změnou a klinickými parametry onemocnění ani prognózou pacientů jsme nezjistili.

Diskuze

Stanovení diagnózy MG nespočívá ve vyšetření svalové biopsie, přesto má znalost morfologických změn ve svalové tkáni při MG svoji klinickou významnost – MG může v atypických případech klinicky napodobovat jiná neuromuskulární onemocnění [3] a pacienti jsou pak indikováni ke svalové biopsii pro diferenciálně diagnostické rozhodnutí.

Nejčastěji se setkáváme s nutností odlišit atypicky se prezentující MG a polymyozitidu. To dlouhou dobu znesnadňovaly literární údaje, podle kterých mohou být jak u MG, tak u polymyozitidy v endomyziu přítomny lymfocytární infiltráty převážně z CD8+ T lymfocytů [8,9]. Naše pilotní výsledky tomu rovněž nasvědčovaly, avšak zjištění, že lymfocyty jsou u MG na rozdíl od polymyozitidy zralé, ale naivní (tj. antigenně nestimulované, CD45RA+), dává diagnostikujícímu patologovi do ruky účinný nástroj pro rozlišení obou jednotek. Podobně chybění dalších znaků polymyozitidy (autoagresivní invaze lymfocytů do svalových vláken, odlišná exprese HLA-I na povrchu vláken) nyní umožňuje obě jednotky odlišit. Pasivita svalové tkáně k přítomnosti lymfocytů v intersticiu navíc přináší ospravedlnění dříve používanému termínu MG s „lymforagiemi". K vysvětlení původu zralých naivních lymfocytů ve svalové tkáni u MG vede naše pozorování, že jejich přítomnost ve svalovině byla významně spojena s přítomností thymomu. Nedávno bylo totiž prokázáno, že thymomy bohaté na lymfocyty (tj. WHO typ B, příp. AB) jsou schopny generovat zralé naivní lymfocyty a vyplavovat je do periferního oběhu [18]. Ty pak mají pravděpodobně schopnost kolonizovat další tkáně. Nález lymfocytárních infiltrátů u pacientů s folikulární hyperplazií thymu navíc naznačuje, že podobného efektu je schopen i hyperplastický thymus. Lymfocytární infiltrace intersticia myastenického svalu tedy není skutečným zánětem, ale jen koincidentální kolonizací lymfocyty vyplavenými patologicky změněným thymem. I to má svoji důležitost – bioptický nález infiltrace svalové tkáně zralými naivními lymfocyty by neměl vést ke stanovení diagnózy myozitidy, ale spíše k vyloučení nádoru thymu [11]. Vyšší věk ve skupině pacientů s lymfocytárním infiltrátem ve svalu je vysvětlitelný skutečností, že thymom se vyskytuje spíše u starších pacientů. Kratší doba trvání MG před thymektomií zase odráží skutečnost, že pacienti s MG a thymomem jsou k thymektomii indikováni časněji než pacienti s MG bez thymomu [2].

Naše studie potvrdila předešlá pozorování, že se ve svalové tkáni při MG může vyskytovat selektivní atrofie vláken II. typu [4–6,19]. Je to však jev méně častý, než se předpokládalo ve studiích na malém počtu pacientů [7,19]. Selektivní atrofie vláken II. typu akcentovaná na vlákna typu IIB je poměrně charakteristická pro chronickou steroidní myopatii [20]. Vzhledem k námi prokázané souvislosti s léčbou kortikosteroidy

proLékaře.cz | 22.8.2025

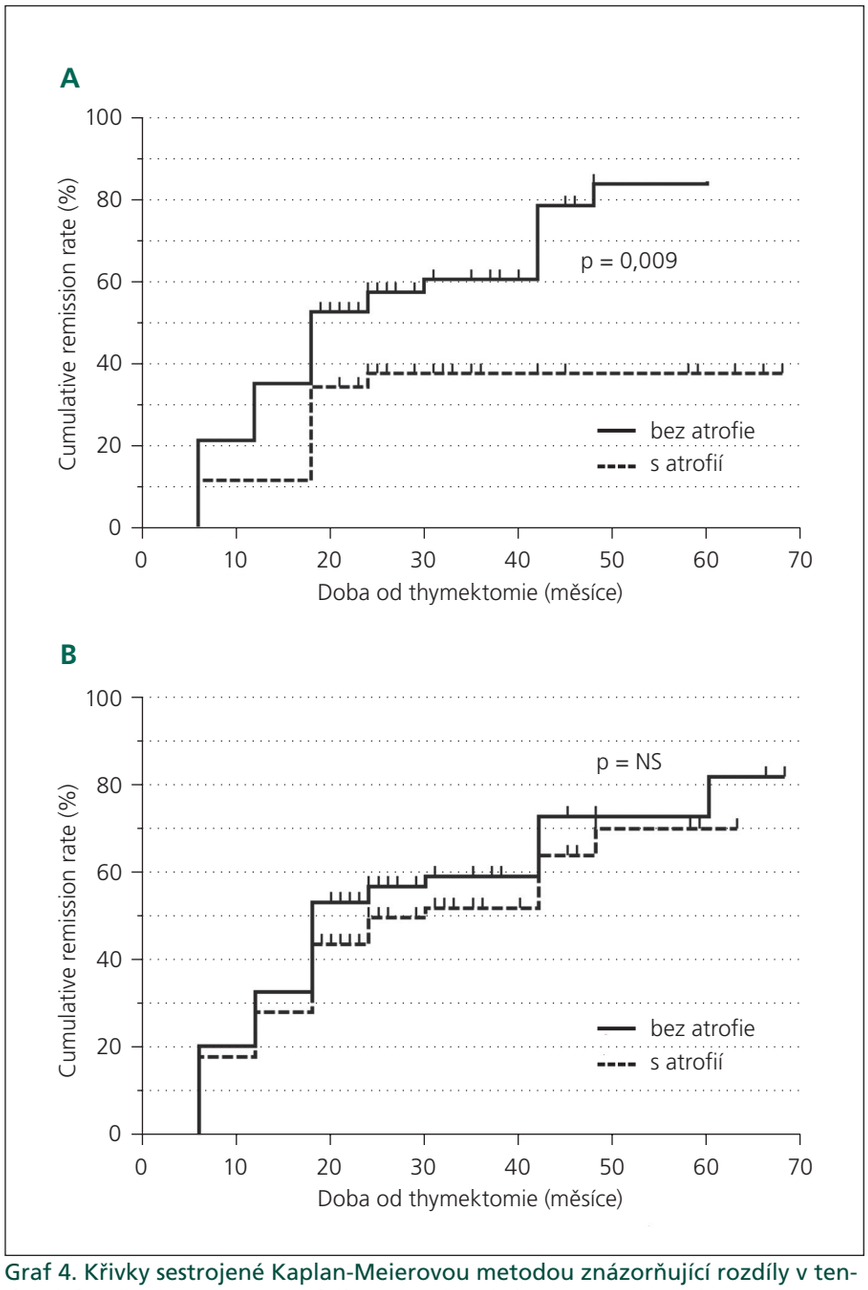

Graf 4. Křivky sestrojené Kaplan-Meierovou metodou znázorňující rozdíly v tendenci dosažení asymptomatického stavu (remission rate, RR) mezi pacienty s myasthenia gravis bez atrofie svalových vláken a pacienty s myasthenia gravis s atrofií vláken II. typu stanovenou exaktně morfometrií (A) a semikvantitativním subjektivním zhodnocením (B).

se domníváme, že atrofie svalových vláken II. typu u MG není odrazem vlastní myasthenie, ale že jde spíše o steroidy indukovanou změnu. Jedná se však o změnu subklinickou, neboť u našich pacientů nebyla během sledování klinicky zpozorována jiná svalová slabost než by odpovídalo MG. Stupeň atrofie svalových vláken v naší sestavě pacientů s MG byl v porovnání s klinicky významnými případy chronické steroidní myopatie podstatně menší, a tak nemuselo dojít k překročení prahu pro klinickou manifestaci. Minimální symptomatologie steroidní myopatie také mohla zůstat ve stínu příznaků MG. Ačkoli se pacienti s MG a atrofií vláken II. typu nelišili od pacientů bez atrofie ve smyslu zlepšení klinického stavu MG po thymektomii, prokázali jsme u nich pomalejší tendenci (i když nikterak dramatickou) k dosažení asymptomatického stavu. Zůstává otázkou, zda by tedy pacienti s MG a atrofií vláken II. typu nemohli mít prospěch ze změny léčebné strategie. Na druhou stranu, ke spolehlivému stanovení mírné atrofie svalových vláken je nutná časově velmi náročná počítačová morfometrická analýza, což je v běžném diagnostickém provozu obtížně realizovatelné. Subjektivní semikvantitativní hodnocení mírné atrofie svalových vláken se ukázalo být spíše zavádějící.

Známky neurogenních změn ve svalové tkáni (zejména angulární atrofická vlákna) pozorované u malé části našich pacientů mohou být odrazem „funkční denervace" při poruše nervosvalové ploténky. Každopádně tato změna neměla prognostický význam.

Známky poruchy mitochondriálního metabolizmu byly ojediněle pozorovány i jinými autory a poskytovaly lákavé vysvětlení pro řadu případů MG, u kterých nejsou přítomny protilátky proti AChR (tzv. seronegativní MG) [19,21,22]. Naši pacienti však byli všichni seropozitivní. Souvislost mezi vyšším věkem pacientů a přítomností mitochondriálních změn v naší sestavě naznačují, že tyto změny jsou spíše než odrazem MG známkami stárnutí svalové tkáně [23].

Závěrem můžeme shrnout, že naše analýza svalové tkáně pacientů s MG přispěla k pochopení geneze některých již dříve popisovaných změn (lymfocytární infiltráty, selektivní atrofie vláken II. typu) a dala vzniknout novým nástrojům pro diferenciálně diagnostické odlišení MG od některých primárních myopatií ve svalové biopsii. Přes tento jednoznačně pozitivní přínos jsme však ukázali, že informace získané svalovou biopsií při thymektomii mají pro další léčbu a prognózu konkrétního pacienta jen okrajový význam. Zařazení svalové biopsie do rutinního protokolu provádění thymektomie u pacientů s MG je tedy spíše sporné.

Literatura

1. Romi F, Gilhus NE, Aarli JA. Myasthenia gravis: clinical, immunological, and therapeutic advances. Acta Neurol Scand 2005; 111(2): 134–141.
2. Engel AG, Hohlfeld R. Acquired autoimmune myasthenia gravis. In: Engel AG, Franzini-Armstrong C (eds). Myology. 3rd ed. New York: McGraw-Hill Inc. 2004: 1755–1790.
3. Engstrom JW. Myasthenia gravis: diagnostic mimics. Semin Neurol 2004; 24(2): 141–147.
4. Fenichel GM. Muscle lesions in myasthenia gravis. Ann N Y Acad Sci 1966; 135(1): 60–67.

proLékaře.cz | 22.8.2025

5. Russell DS. Histological changes in the striped muscles in myasthenia gravis. J Pathol Bacteriol 1953; 65(2): 279–289.
6. Engel WK, McFarlin DE. Muscle lesions in myasthenia gravis. Ann N Y Acad Sci 1966; 135(1): 68–78.
7. Havlíček F, Šmat V. Histometrická analýza svalové atrofie u myasthenia gravis. Čas Lék Česk 1980; 119(22): 629–632.
8. Dubowitz V, Sewry CA. Myasthenia gravis. In: Dubowitz V, Sewry CA (eds). Muscle Biopsy: A practical approach. 3rd ed. London: Saunders 2007: 512–520.
9. Weller RO, Cumming WJK, Mahon M, Ellison DW. Diseases of Muscle: Myasthenia gravis. In: Graham DI, Lantos PL (eds). Greenfield's Neuropathology. 7th ed. London: A Hodder Arnold Publication 2002: 715–716.
10. Schützner J, Šmat V. Myasthenia gravis – komplexní pojetí a chirurgická léčba. Praha: Galén 2005.
11. Zámečník J, Veselý D, Jakubička B, Šimková L, Piťha J, Schützner J et al. Muscle lymphocytic infiltrates in thymoma-associated myasthenia gravis are phenotypically different from those in polymyositis. Neuromuscul Disord 2007; 17(11–12): 935-942.
12. Zámečník J, Veselý D, Jakubička B, Cibula A, Piťha J, Schützner J et al. Atrophy of type II fibers in myasthenia gravis muscle in thymectomized patients: steroid-induced change with prognostic impact. J Cell Mol Med 2009: In press.
13. Osserman KE, Genkins G. Studies in myasthenia gravis: review of a twenty-year experience in over 1200 patients. Mt Sinai J Med 1971; 38(6): 497–537.
14. Jaretzki A, Barohn RJ, Ernstoff RM, Kaminski HJ, Keesey JC, Penn AS et al. Myasthenia gravis: recommendations for clinical research standards. Task Force of the Medical Scientific Advisory Board of the Myasthenia Gravis Foundation of America. Neurology 2000; 55(1): 16–23.
15. Sheehan DC, Hrapchak BB. Theory and practice of histotechnology. 2nd ed. Columbus, Ohio: Mosby 1987.
16. Brooke MH, Engel WK. The histographic analysis of human muscle biopsies with regard to fiber types. 1. Adult male and female. Neurology 1969; 19(3): 221–233.
17. Vogel H, Zámečník J. Diagnostic immunohistology of muscle diseases. J Neuropathol Exp Neurol 2005; 64(3): 181-193.
18. Hoffacker V, Schultz A, Tiesinga JJ, Gold R, Schalke B, Nix W et al. Thymomas alter the T-cell subset composition in the blood: a potential mechanism for thymoma-associated autoimmune disease. Blood 2000; 96(12): 3872–3879.
19. Martignago S, Fanin M, Albertini E, Pegoraro E, Angelini C. Muscle histopathology in myasthenia gravis with antibodies against MuSK and AChR. Neuropathol Appl Neurobiol 2009; 35(1):103–110.
20. Polla B, Bottinelli R, Sandoli D, Sardi C, Reggiani C. Cortisone-induced changes in myosin heavy chain distribution in respiratory and hindlimb muscles. Acta Physiol Scand 1994; 151(3): 353–361.
21. Rostedt Punga A, Ahlqvist K, Bartoccioni E, Scuderi F, Marino M, Suomalainen A et al. Neurophysiological and mitochondrial abnormalities in MuSK antibody seropositive myasthenia gravis compared to other immunological subtypes. Clin Neurophysiol 2006; 117(7): 1434–1443.
22. Shichijo K, Mitsui T, Kunishige M, Kuroda Y, Masuda K, Matsumoto T. Involvement of mitochondria in myasthenia gravis complicated with dermatomyositis and rheumatoid arthritis: a case report. Acta Neuropathol 2005; 109(5): 539–542.
23. Lambert AJ, Brand MD. Research on mitochondria and aging, 2006–2007. Aging Cell 2007; 6(4): 417–420.

Reference:

1) Jacobs LD et al. Ann Neurol. 1996;39:285-294
2) Barak and Achiron. Eur Neurol. 2002;47:11
3) Kappos L, Clanet M, Sandberg-Wollheim M, Radue EW, Hartung HP, Hohlfeld R et al. Neutralizing antibodies and efficacy of interferon beta-1a. A 4-year controlled study. Neurology 2005; 65: 40–47
4) Devonshire et al. ECTRIMS, 2006. Abstract and Poster 316
5) Vyhláška MZ ČR č. 63/2007 Sb., o úhradě léčiv a potravin pro zvláštní účely

Zkrácená informace o přípravku AVONEX
Před předepsáním léku respektujte, prosím, celou odbornou informaci o léku AVONEX.
Zkrácená informace o léku: AVONEX 30 mikrogramů /0,5 ml injekčního roztoku. **Léčivo:** Jedna předplněná stříkačka 0,5 ml obsahuje 30 mikrogramů (6 mil.m.j.) Interferonum beta 1a. **Indikace:** relabsující sclerosis multiplex - roztroušenou sklerózou (RS), včasná léčba RS po první demyelinizační příhodě s aktivním zánětlivým procesem při potvrzení vysokého rizika rozvoje klinicky nesporné RS. **Dávkování:** Doporučená dávka činí 30 mikrogramů (0,5 ml roztoku) injikovaných i.m. jedenkrát týdně. *Na počátku léčby mohou pacienti začít buď na plné dávce 30 mikrogramů (0,5 ml roztoku), nebo na přibližně poloviční dávce jednou týdně, aby se mohli léčbě lépe přizpůsobit, a posléze zvýšit dávku na plných 30 mikrogramů (0,5 ml roztoku). Aby byla účinnost dostatečná, je třeba dosáhnout dávky 30 mikrogramů (0,5 ml roztoku) jednou týdně a po počátečním titračním období tuto dávku udržovat. Pro pacienty zahajující léčbu přípravkem AVONEX je k dispozici manuální titrační zařízení aplikující přibližně polovinu dávky. Léčba by měla být zahajována pod dohledem lékaře, který již má zkušenosti s terapií RS. Místo aplikace i.m. je třeba každý týden měnit. **Kontraindikace:** přecitlivělost na interferon beta, lidský albumin nebo pomocnou látku, zahájení léčby v těhotenství, těžké deprese a/nebo suicidální myšlenky. **Upozornění:** Při plánovaní gravidity je zapotřebí zvážit přerušení léčby. Zvláštní opatření pro použití léku pacientům s dřívějšími nebo stávajícími onemocněními: deprese, epilepsie, jaterní a renální selhání, srdeční onemocnění. Lék by neměl být podáván pacientům ve věku do 12 let. Interakce: se zvýšenou pozorností je třeba postupovat při podávání léku v kombinaci s léčivými přípravky, které mají úzký terapeutický index a jejichž clearance je ve větší míře závislá na jaterním cytochromu P450. **Nežádoucí účinky:** příznaky podobné chřipce, nejčastější bolesti ve svalech, zvýšená teplota, pocity mrazení, pocení, astenie, bolesti hlavy a nauzea. **Držitel rozhodnutí o registraci:** BIOGEN IDEC LTD., Berkshire, Velká Británie. Výdej léčivého přípravku vázán na lékařský předpis. **Datum revize textu:** 12/2008

**Všimnete si prosím změny v informaci o přípravku.*

AV00-CZE-24571 Datum přípravy: únor 2009

Biogen Idec (Czech Republic) s.r.o., Na Strži 1702/65, 140 62 Praha 4, tel.: 222 191 640, fax: 222 191 783, www.biogenidec.com.

biogen idec