proLékaře.cz | 22.8.2025

Progresivní multifokální leukoencefalopatie jako komplikace léčby lymfomu – kazuistika

Progressive Multifocal Leukoencephalopathy as a Complication of Lymphoma Therapy – a Case Report

Souhrn

Popisujeme případ 69letého muže léčeného od roku 2000 pro chronickou lymfocytární leukemii. Byl zpočátku léčen cytostatiky a rituximabem. Pro třetí progresi onemocnění byly od května 2006 podány čtyři cykly FCR (fludarabin, cyklofosfamid, rituximab) s dosažením kompletní remise. Po dvou měsících od ukončení terapie došlo k rozvoji organického psychosyndromu s pravostrannou hemiparézou. Vyšetření mozku magnetickou rezonancí (MR) odhalilo mnohočetná neexpandující ložiska v bílé hmotě v obou frontálních lalocích, neopacifikující se po podání kontrastní látky. Elektronmikroskopicky i pomocí PCR byl prokázán JC virus v likvoru a také v krvi a moči. I přes zahájenou virostatickou léčbu acyklovirem ve vysokých dávkách klinický stav během několika dnů progredoval do obrazu kvadruplegie. Následoval komatózní stav s fatálním septickým šokem. Imunohistochemické vyšetření bílé hmoty mozku prokázalo přítomnost JC viru a masivní ložiska demyelinizace. Jednalo se o vzácný případ progresivní multifokální leukoencefalopatie u imunosuprimovaného pacienta léčeného pro lymfoproliferativní onemocnění.

Abstract

We are describing the case of a 69-year-old male patient who had been treated since the year 2000 for chronic lymphocytic leukemia. Initially, he was treated with cytostatic agents and rituximab. After the third progression of the disease, the patient received four cycles of FCR (Fludarabine, Cyclophosphamide, Rituximab) since May 2006 with the achievement of complete remission. Two months after the completion of the therapy, the patient developed organic psychosyndrome with right-sided hemiparesis. Evaluation of the patient's brain using magnetic resonance imaging (MRI) revealed multiple non-expanding lesions in the white matter in both frontal lobes, non-opacifying after the administration of a contrast agent. Electron microscope examination demonstrated JC virus in the cerebrospinal fluid and also in the blood and urine. Despite antiviral treatment with high dose of aciclovir, the patient's clinical condition progressed into quadriplegia during several days. Subsequently the patient developed a comatose condition with fatal septic shock. Immunohistochemical examination of the white matter demonstrated presence of the JC virus and massive demyelination. The case was concluded as a rare progressive multifocal leukoencephalopathy in an immunocompromised patient treated for a lymphoproliferative disease.

M. Vališ[1], D. Belada[2], R. Taláb[1], M. Hrudková[2], J. Masopust[3], H. Hornychová[4], L. Klzo[5], M. Kanta[6], J. Malý[2]

LF UK a FN Hradec Králové:
[1] Neurologická klinika
[2] II. interní klinika
[3] Psychiatrická klinika
[4] Fingerlandův ústav patologie
[5] Radiologická klinika
[6] Neurochirurgická klinika

MUDr. Martin Vališ, Ph.D.
Neurologická klinika
LF UK a FN
Nezvalova 265
500 05 Hradec Králové
e-mail: valismar@seznam.cz

Přijato k recenzi: 20. 11. 2008
Přijato do tisku: 29. 1. 2009

Klíčová slova

progresivní multifokální leukoencefalopatie – imunosuprese – rituximab – JC virus – lymfoproliferativní onemocnění

Key words

progressive multifocal leukoencephalopathy – immunosuppression – rituximab – JC virus – lymphoproliferative disorders

proLékaře.cz | 22.8.2025

Úvod

Progresivní multifokální leukoencefalopatie je vzácné demyelinizační onemocnění centrálního nervového systému (CNS) způsobené infekcí JC virem. Infekce JC virem jsou v lidské populaci velmi rozšířené (seropozitivita u 80 % dospělých), přenášejí se především respirační cestou [1]. Primární infekce jsou u imunokompetentních osob zpravidla mírné až asymptomatické. Poté virus dlouhodobě latentně přetrvává na různých místech v těle. JC virus patří mezi oportunní patogeny, vyskytuje se ve své neaktivované formě až u 90 % jedinců zdravé populace. JC virus způsobuje také progresivní multifokální leukoencefalopatii (PML) – lytickou virovou infekci oligodendrocytů vedoucí k ložiskové demyelinizaci. Toto onemocnění postihuje predilekčně pacienty s imunodeficitem, při hematologických onemocněních nebo léčené radioterapií. Popsány byly případy nemocných s lymfomem při léčbě cytostatiky a rituximabem [2]. Jedná se o fatální onemocnění s mediánem přežití zhruba šest měsíců [3].

Tato klinická jednotka byla poprvé pozorována v roce 1952 Adamsem a morfologicky popsána Astromem v roce 1958 [4]. Nejčastěji se vyskytuje u pacientů s klinicky rozvinutým AIDS [5]. PML je onemocnění, které probíhá pod obrazem subakutně zánětlivé leukoencefalopatie s maximem postižení subkortikální bílé hmoty. Etiologicky je vznik ložisek způsoben změnami při reaktivaci latentní polyomavirové infekce na imunodeficitním terénu. Tento lidský polyomavirus nazývaný „JC virus“ (podle iniciál pacienta Johna Cunnighama, u kterého byl poprvé virus izolován) způsobuje typický histologický obraz demyelinizace, deformované oligodendroglie se změnou chromatinu s masivní přítomností JC viru s absencí nekrózy a akutního zánětu [6].

Nejcitlivějším nástrojem pro skríning možné PML je vyšetření magnetickou rezonancí (MR) mozku. Je významně senzitivnější než počítačová tomografie (CT) mozku. Typickým nálezem jsou rozsáhlé, neohraničené a vícečetné kortikosubkortikálně uložené hypersignální léze na T2 vážených snímcích. V T1 vážených snímcích jsou ložiska hyposignální [7]. Nejčastější lokalizace je fronto-parieto-okcipitálně. Infratentoriální uložení a mozková atrofie jsou méně časté. Vzácně může být pozorován postkontrastní enhancement [3]. Expanzivní chování s edémem svědčí spíše proti této diagnóze. Na CT mozku nacházíme nespecifický nález nehomogenních solitárních či vícečetných hypodenzních ložisek připomínající postischemické postižení.

Likvorologickým vyšetřením ve většině případů zjistíme oligocytózu s nesignifikantní lehkou proteinorachií. Detekce JC viru metodou polymerázové řetězové reakce (PCR) v likvoru výrazně podporuje diagnózu PML s dostatečnou senzitivitou a velmi vysokou specificitou [8]. Potvrzujícím testem zůstává mozková biopsie.

Kazuistika

69letý muž byl léčen pro indolentní lymfoproliferativní onemocnění. V červnu 2000 byla diagnostikována chronická lymfocytární leukemie ve stadiu I dle Raie. Pro přítomnost B-symptomů byla zahájena léčba chlorambucilem s dosažením nodulární parciální remise.

V červenci 2003 došlo k progresi choroby. Histologické vyšetření krční uzliny ale prokázalo infiltraci folikulárním lymfomem (FL), grade 1. Jednalo se tedy o souběh dvou indolentních lymfoproliferativních onemocnění. V léčbě lymfomu bylo podáno šest cyklů CHOP (cyklofosfamid, doxorubicin, vincristin, prednizon) s dosažením parciální remise (PR) a čtyři dávky rituximabu po jednom týdnu jako konsolidační terapie. Přes mírnou regresi onemocnění přetrvávala PR. Následně byl v udržovací terapii podáván interferon alfa (3krát týdně šest MU) po dobu jednoho roku. V červnu 2005 došlo k druhé progresi onemocnění. Opět byl histologicky verifikován FL. Pacient byl léčen čtyřmi dávkami rituximabu v monoterapii. Restagingové vyšetření prokázalo stabilní onemocnění. Bylo vyhověno přání nemocného nepokračovat v další terapii.

Pro třetí progresi onemocnění byly od května 2006 podány čtyři cykly FCR p.o. (fludarabin, cyklofosfamid, rituximab). Výsledkem léčby bylo dosažení nejisté kompletní remise.

O osm týdnů později byl pacient přeložen na II. interní kliniku FN HK ze spádového neurologického oddělení. Důvodem byla postupně se zhoršující hybnost pravé horní a dolní končetiny a rozvoj organického psychosyndromu. Vyšetření mozku magnetickou rezonancí odhalilo mnohočetná neexpandující ložiska v bílé hmotě v obou frontálních lalocích, neopacifikující se po podání kontrastní látky. Pro tento obraz demyelinizace bylo vysloveno podezření na PML (obr. 1, 2). Vyšetření likvoru vyloučilo infiltraci lymfomem. Elektronmikroskopické vyšetření ale prokázalo přítomnost JC viru, původce PML. Elektronmikroskopicky byly JC viry prokázány též v krvi a moči. Nález JC viru byl poté ověřen i pomocí PCR diagnostiky z likvoru. I přes zahájenou virostatickou léčbu acyklovirem ve vysokých dávkách klinický stav v průběhu několika dnů progredoval do obrazu kvadruplegie a následně komatózního stavu s rozvojem septického šoku. Po třech týdnech hospitalizace pacient zemřel v důsledku multiorgánového selhání. Imunohistochemickým vyšetřením bílé hmoty mozku byla prokázána přítomnost JC viru

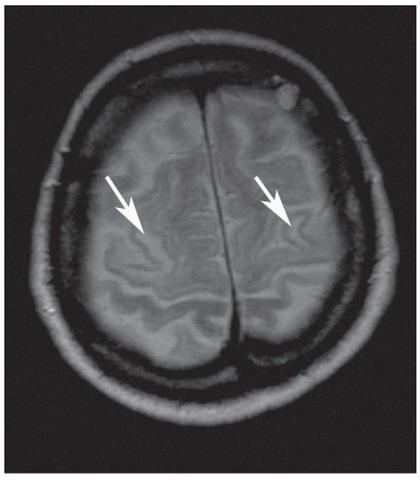

Obr. 1. Typické T2 hyperintenzní zóny bilaterálně v bílé hmotě symetricky těsně podkorově, bez expanzivního chování (šipky).

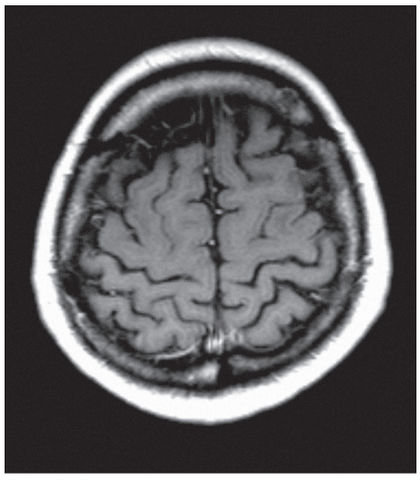

Obr. 2. Po podání paramagnetické kontrastní látky bez známek patologického zvýšení signálu, které by odpovídalo porušené hematoencefalické bariéře.

proLékaře.cz | 22.8.2025

a ložiska demyelinizace. Přímou příčinou smrti byla smíšená mykotická pneumonie (Candida glabrata, Aspergilus fumigatus).

Diskuze

Progresivní multifokální leukoencefalopatie je vzácné demyelinizační onemocnění centrálního nervového systému způsobené infekcí JC virem. Primární benigní infekce JC virem v dětství podmíní trvalou přítomnost viru v lidském těle, a to zejména v ledvinách a v B lymfocytech. V období vyvolané imunosuprese (AIDS, chemoterapie či radioterapie) dochází k aktivaci infekce. Zejména v mozku, kde se astrocyty a oligodendroglie podílejí na replikaci viru. Zánětlivá reakce T lymfocytů může být spojena s přechodným zlepšením příznaků choroby. V současné době není známa účinná léčba tohoto onemocnění. Ojedinělé případy pozitivní reakce jsou popsány po antivirové terapii cidofivirem [9]. Diagnostika se provádí ze vzorků mozkových biopsií nebo mozkomíšního moku. Méně citlivý je průkaz antigenu metodou ELISA. Citlivější je metoda PCR. Pozitivní záchyt JC v likvoru metodou PCR je pro PML specifický. Invazivita zákroku je minimální ve srovnání s mozkovou biopsií. Metoda PCR také umožňuje zachytit JC virus v periferní krvi (především v B lymfocytech). JC virus bývá nalézán v moči „zdravých" imunosuprimovaných pacientů. Proto se vyšetření moči pro stanovení akutní JC infekce nedoporučuje. Sérologický průkaz protilátek bývá komplikován vysokou promořeností populace a častými bezpříznakovými infekcemi.

Diferenciální diagnóza PML je široká. Musíme zahrnout různé okruhy onemocnění jako například neoplazmata (gliomatosis cerebri, lymfomy), vaskulární a zánětlivé onemocnění CNS (vaskulitidy), neuroinfekce (HIV encefalopatie, encefalitidy a Creutzfeldtovu-Jakobovu chorobu) a netypické formy roztroušené sklerózy [10].

Na raritní onemocnění PML je třeba myslet u imunosuprimovaných pacientů při rapidně se rozvíjející neurologické symptomatice a obrazu demyelinizace CNS při vyšetření MR. V našem případě se jednalo o závažnou komplikaci u výrazně předléčeného nemocného s deficitem jak v buněčné imunitě (fludarabin), tak i v protilátkové imunitě (rituximab).

Literatura

1. Tornatore C, Amemiya K, Atwood W, Conant K, Major EO, Berger J. JC virus: current concepts and controversies in the molecular virology and pathogenesis of progressive multifocal leukoencephalopathy. Rev Med Virol 1994; 4(3): 197–219.

2. Pelosini M, Focosi D, Rita F, Galimberti S, Caracciolo F, Benedetti E et al. Progressive multifocal leukoencephalopathy: report of three cases in HIV-negative hematological patients and review of literature. Ann Hematol 2008; 87(5): 405–412.

3. Berger JR, Lorraine P, Douglas Lanska, Whiteman M. Progressive multifocal leukoencephalopathy in patients with HIV infection. J Neurovirol 1998; 4: 59–68.

4. Astrom KE, Mancall EL, Richardson EP jr. Progressive multifocal leukoencephalopathy. A hitherto unrecognized complication of chronic lymphocytic leukaemia and Hodgkin's disease. Brain 1958; 81(1): 93–111.

5. Mangi H, Miller RF. Progressive multifocal leukoencephalopathy: progress in the AIDS era. J Neurol Neurosurg Psychiatry 2000; 69(5): 569–571.

6. Gordon HY, Hidvegi DF, Cajulis RS, Brody BA, Levy RM. Cytomorphology of Progressive Multifocal Leukoencephalopathy (PML). Diagnostic Cytopathology 1996; 14: 4–9.

7. Chowdhary S, Chalmers LM, Chamberlein M. Non-HIV-related progressive multifocal leucoencephalopathy (PML): a tertiary cancer center experience. J Neuroimaging 2007; 17(1): 69–73.

8. Cinque P, Vaga L, Dahl H, Brytting M, Terreni MR, Fornara C et al. Polymerase chain reaction on cerebrospinal fluid reaction for diagnosis of virus associated opportunistic disease of the central nervous system in HIV-infected patients. AIDS 1996; 10(9): 951–958.

9. Garvey L, Thomson EC, Taylor GP. Progressive multifocal leukoencephalopathy: prolonged survival in patients treated with protease inhibitors and cidofovir: a case series. AIDS 2006; 20(5): 791–793.

10. Sanchez CA, Garcia-Gil D, Martinez SS, Lama GM, Gonzalez SA, Quirell BA,Progressive multifocal leukoencephalopathy in acquired immunodeficiency syndrome. Rev Clin Esp 1994; 194: 13–16.

Kurs kontinuálního vzdělávání - X. ročník

E X T R A P Y R A M I D O V Á O N E M O C N Ě N Í

Lázně Velké Losiny, 22. – 24. 5. 2009

Spolupořádají: Hennerův nadační fond, Neurologická klinika 1. LF UK a VFN v Praze
Program: Parkinsonova nemoc (klinický obraz a diagnosa, terapie, komplikace); Parkinsonské syndromy – diferenciální diagnosa, klinické jednotky; Třes; Chorea; Myoklonus; Dystonie; Tiky; Polékové extrapyramidové syndromy; Psychogenní extrapyramidové syndromy; Kazuistický kurs Diagnostika a terapie extrapyramidových onemocnění; Firemní satelitní symposia.

Informace a přihlašování k účasti: Tel. +420 224 262 108-9, +420 777 616 577

www.conference.cz/EPO2009