proLékaře.cz | 23.11.2026

Multimodální monitorování mozku u pacientů s těžkým kraniocerebrálním traumatem a subarachnoidálním krvácením v neurointenzivní péči

Multi-Modal Monitoring of the Brain in Patients with Severe Craniocerebral Trauma and Subarachnoid Hemorrhage in Neurolocritical Care

Souhrn

Péče o pacienty s těžkým poraněním mozku a subarachnoidálním krvácením se zaměřuje na prevenci a léčbu ischemie mozku na podkladě edému mozku či vazospazmů. Invazivní monitorování intrakraniálního tlaku a hodnocení rozvoje vazospazmů pomocí transkraniální dopplerometrie patří do běžné klinické praxe, zatímco nové metody – měření tkáňové oxymetrie, metabolizmu mozku a krevního průtoku mozkem (tzv. multimodální monitoring) – jsou v klinické praxi spíše v počátcích. Tyto metody mají sloužit k lepšímu poznání skutečného stavu mozkové tkáně a časné diagnostice rozvíjející se ischemie mozkové tkáně. Na čtyřech kazuistikách zde prezentujeme přínos multimodálního monitorování v péči o pacienty s poraněním mozku a subarachnoidálním krvácením.

Abstract

The therapy of patients with severe traumatic brain injury and subarachnoid hemorrhage is focused on the prevention and therapy of brain ischemia caused by brain edema and vasospasm. Invasive monitoring of the intracranial pressure and evaluation of vasospasm by transcranial Doppler ultrasonography are a part of clinical routine; while new methods – tissue oxymetry, brain metabolism and cerebral blood flow (so called multimodal monitoring) are still at an early stage in clinical practice. The purpose of implementing these methods is to improve our diagnosis of brain metabolism and early diagnosis of brain ischemia. In this paper we present the contribution of multimodal monitoring in the therapy of patients with brain trauma and subarachnoid hemorrhage as illustrated in four case reports.

A. Hejčl[1], M. Bolcha[1], J. Procházka[2], M. Sameš[1]

[1] Neurochirurgická klinika UJEP a Krajská zdravotní a.s., Masarykova nemocnice v Ústí nad Labem, o.z.
[2] Oddělení intenzivní medicíny, Krajská zdravotní a.s., Masarykova nemocnice v Ústí nad Labem, o.z.

✉
MUDr. Aleš Hejčl
Neurochirurgická klinika
Masarykova nemocnice
Sociální péče 12A
401 13 Ústí nad Labem
e-mail: ales.hejcl@mnul.cz

Přijato k recenzi: 29. 1. 2009
Přijato do tisku: 10. 4. 2009

Klíčová slova

poranění mozku – vazospazmy – multimodální monitorování – mikrodialýza – tkáňová oxymetrie

Key words

traumatic brain injury – vasospasm – monitoring – microdialysis – oxymetry

Práce byla podpořena grantem IGA MZČR NR/8851-4/2006.

proLékaře.cz | 23.11.2026

Úvod

Chirurgická léčba u pacientů s kraniotraumatem a subarachnoidálním krvácením (SAK) při ruptuře aneuryzmatu jsou v dnešní době problematikou z velké části vyřešenou, přesto je mortalita a morbidita těchto pacientů vysoká [1,2]. Problémem zůstává hlavně sekundární mozkové trauma na podkladě ischemie při edému mozku, vazospazmech apod. Cílem léčby je tedy především prevence a léčba intrakraniální hypertenze a mozkové ischemie. Máme několik způsobů, jak diagnostikovat změnu ve vývoji. Základem zůstává opakované neurologické vyšetření, ve kterém hodnotíme kvantitativní změny vědomí (Glasgowská škála) a lateralizaci v neurologickém nálezu. Při zhoršení klinického stavu pak korelujeme tuto změnu s grafickým nálezem v podobě nativního CT mozku. Nicméně u pacientů v bezvědomí, kteří jsou intubováni, tlumeni, a tedy neurologicky nevyšetřitelní, nelze často získat validní a časné informace o neurologickém vývoji (anizokorie již může být pozdním znamením). Proto jsme nuceni použít jiné, převážně invazivní metody. Čidlo k měření intrakraniálního tlaku je základní metodou invazivního monitorování. Nové metody v neurointenzivní péči – tkáňová oxymetrie, mikrodialýza, měření perfuze mozku (tzv. multimodální monitorování) – mohou přispět k časné diagnostice ischemie mozkové tkáně, a tím poskytují možnost včas terapeuticky zasáhnout [3–6]. Zároveň lze s jejich pomocí studovat patofyziologii mozkové ischemie v experimentálních podmínkách a efekt experimentální terapie na ischemické ložisko [7]. Nejrozšířenějším systémem k monitorováníi tkáňové oxymetrie je Licox® (Integra Neurosciences). Užitím polarografické Clarkovy elektrody se měří parciální tlak kyslíku v tkáni. Jediným systémem, který měří tkáňový metabolizmus, je mikrodialýza (MD, CMA Microdialysis). Aplikací dvojitě duté semipermeabilní membrány umožňuje sběr metabolitů indikujících stav metabolizmu v blízkosti aplikovaného čidla. Jedná se tedy o lokální monitorovací metody. Na změnách v intersticiálních koncentracích parametrů, jako je glukóza, glycerol a poměr mezi laktátem a pyruvátem (poměr LP), pak lze demonstrovat rozvíjející se ischemii. V klinické praxi se nejnověji objevil Bowmanův perfuzní monitor™ či Hemedex® (Hemedex), který měří průtok krve mozkovou tkání (CBF, Cerebral Blood Flow). Rozmezí fyziologických hodnot je shrnuto v tab. 1. Od roku 2006 jsme postupně zavedli tyto metody do naší klinické praxe u pacientů s traumatickým poraněním mozku a v menší míře i u pacientů se SAK. Cílem této práce je shrnout naše první zkušenosti s multimodální monitorací pacientů s těžkým poraněním mozku. Na několika kazuistikách pacientů zahrnutých do naší prospektivní studie s použitím multimodálního monitorování prezentujeme přínos těchto metod.

Tab. 1. Fyziologické hodnoty tkáňové oxymetrie, metabolizmu a CBF.

Fyziologické hodnoty při tzv. multimodální monitoraci	
mikrodialýza	
glukóza	1,7 ± 0,9 mmol/
laktát	2,9 ± 0,9 mmol/l
pyruvát	166 ± 47 μmol/l
laktát/pyruvát	23 ± 4
glycerol	82 ± 44 μmol/l
tkáňová oxymetrie	> 15 mmHg
průtok krve mozkem (bílá hmota)	25–35 ml/100g/min

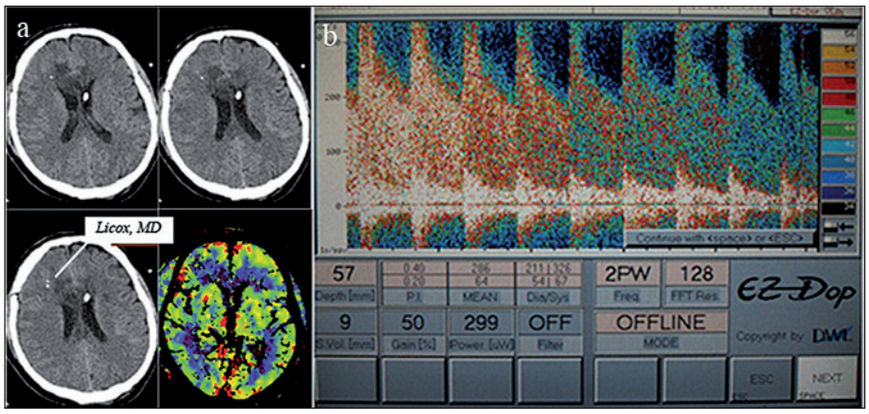

Obr. 1. Nativní CT mozku po implantaci čidel monitorování tkáňové oxymetrie a metabolizmu a zevní komorové drenáže.
Patrné jsou ischemie v povodí ACA bilat. jak na nativním CT, tak i na perfuzním skenu v modalitě CBF (Cerebral Blood Flow; a). TCD po aplikaci bolusu nitroprusidu sodného ukazuje střední průtokovou rychlost v povodí ACM dx 286 cm/s (b).

Kazuistika 1 – vazospazmy

43letý pacient prodělal subarachnoidální krvácení při ruptuře aneuryzmatu na přední komunikující arterii. Vstupní klinický stav byl ve škále Hunta a Hesse hodnocen jako 3 (dezorientovaný, lehká levostranná hemiparéza) a nález na vstupním CT mozku jako Fisher 3 (difuzní rozsáhlé SAK). Provedli jsme akutní operaci aneuryzmatu (nasazení svorky). Pooperační klinický vývoj pacienta byl bez komplikací, a proto byl osmý pooperační den z provozních důvodů přeložen na spádovou neurologickou JIP i přes elevaci rychlostí dle transkraniální dopplerometrie (TCD). Nicméně desátý pooperační den se klinický stav pacienta náhle zhoršil na GCS 4 a pacient byl přeložen zpět na naši centrální JIP. Dle TCD byly naměřeny těžké vazospazmy v povodí obou arteriae cerebri mediae (ACM) 305 cm/s. Dle nativního CT mozku byl patrný rozvoj hydrocefalu a nově vzniklé ischemie v povodí aa. cerebri anteriores (ACA bilat, dle TCD vstupní rychlosti 120 cm/s). Indikovali jsme aplikaci zevní komorové drenáže (ZKD) s iniciálním bolusem 40 mg a následnou kontinuální aplikací nitroprusidu sodného v dávce 3,0 ml/hod. Zároveň jsme aplikovali ICP čidlo, Licox® a mikrodialýzu do pravého frontálního laloku do povodí ACM dx (obr. 1a). Kontrolní TCD ukázala jen částečnou regresi vazospazmů (obr. 1b). Udržovali jsme intenzivní tzv. 3H (hypertenze, hypervolemie, hemodiluce) terapii. V prů-

proLékaře.cz | 23.11.2026

běhu dalších dnů hodnoty postupně klesaly k hodnotám lehce přes 200 cm/s. V průběhu monitorování ukazovaly hodnoty tkáňové oxymetrie a tkáňového metabolizmu prakticky fyziologický průběh (obr. 2). I přes těžké vazospazmy dle parametrů TCD se nám podařilo zabránit ischemii mozkové tkáně dle parametrů multimodální monitorace. Tento fakt byl potvrzen i opakovanými CT mozku, kde nebyl rozvoj již nových ischemických lézí. Po třech týdnech pacient nabyl vědomí (GCS 11) a ve stabilizovaném stavu jsme ho přeložili na spádovou neurologii.

Kazuistika 2 – vztah intrakraniálního tlaku a tkáňové oxymetrie

56letý pacient byl přijat ze spádové okresní nemocnice s akutním epidurálním hematomem nad pravým parietálním lalokem v těžkém klinickém stavu (GCS = 3, anizokorie). Byla provedena akutní evakuace epidurálního hematomu; perioperačně byl pak hematom výrazně větší proti vstupnímu CT, zasahoval nad celou pravou hemisféru. Operace vedla jen k částečnému zlepšení klinického stavu (GCS = 7). Pooperační CT mozku ukázalo expanzivně se chovající kontuzi v pravém parietálním laloku. Implantovali jsme čidla ICP, tkáňové oxymetrie a mikrodialýzy. V prvních dnech byly hodnoty ICP, tkáňové oxymetrie i metabolizmu fyziologické. V průběhu monitorování pak byly patrny krátkodobé elevace ICP k hodnotám 25 mmHg, které vedly ke krátkodobým poklesům tkáňové oxymetrie (obr. 3a). Následná kompenzace ICP vedla k elevaci hodnot tkáňové oxymetrie. Perfuzní tlak mozku (CPP, Cerebral Perfusion Pressure) byl po celou dobu monitorování stabilní, hodnoty se pohybovaly v rozmezí od 60 do 90 mmHg a prakticky neklesly pod 60 mmHg. Pacient byl po 15 dnech přeložen do spádové nemocnice a odtud následně na spádovou rehabilitaci.

Kazuistika 3 – vztah LP poměru a ICP

41letý pacient s kontuzí v levém temporálním laloku a pláštíkovým subdurálním hematomem nad levou hemisférou byl přijat na JIP a invazivně monitorován (ICP, MD). Během prvních čtyř dnů monitorování se nám podařilo udržet ICP pod 20 mmHg bez nutnosti chirurgické intervence. Nicméně poté došlo k rozvoji edému mozku

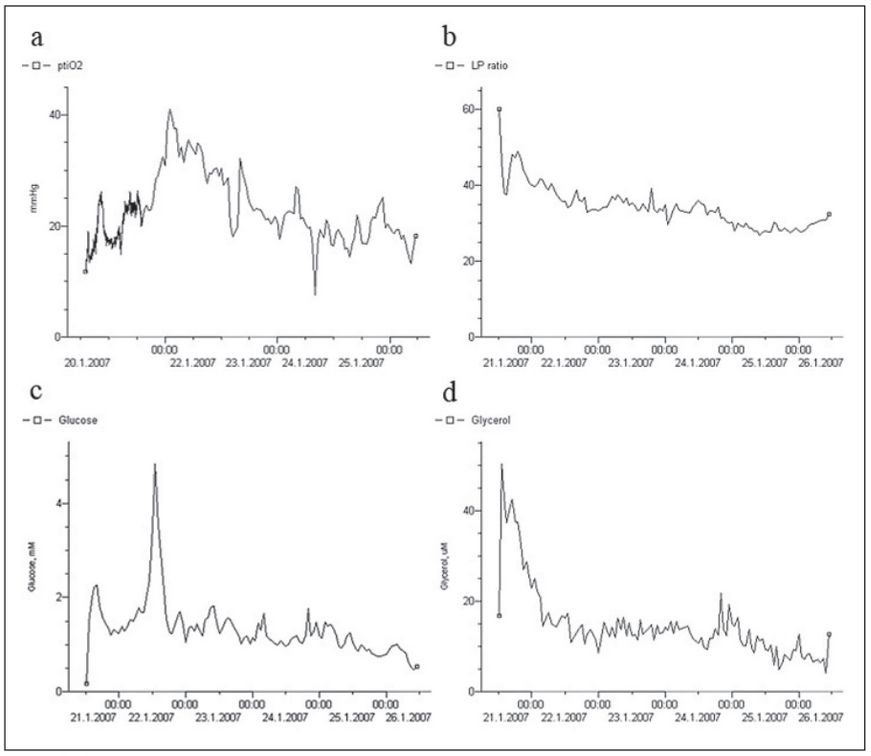

Obr. 2. Multimodální monitorování u vazospazmů.
Tkáňová oxymetrie demonstruje dostatečnou oxygenaci mozkové tkáně v povodí ACM dx (nad 15 mmHg; a). Poměr mezi laktátem a pyruvátem byl v počátku kolem 40, ale v průběhu monitorování měla hodnota klesající tendenci a blížila se k 30 (b). Hodnoty glukózy se držely kolem 1 mmol/l, tedy na dolní hranici normy (c). Hodnoty glycerolu byly po celou dobu monitorování naprosto fyziologické (d).

nereagujícího na konzervativní léčbu. Ani provedená dekompresní kraniektomie již nevedla ke zlepšení klinického stavu pacienta a 16. den po úrazu došlo k exitu. Analýza vzorků mikrodialýzy ukázala, že již od implantace byly hodnoty poměru LP přes 40 a v průběhu rostoucího ICP se hodnoty zvedly k 60 (obr. 3b). Na druhou stranu hodnoty glukózy a glycerol se změnily v patologické až v průběhu rozvoje maligního edému mozku.

Kazuistika 4 – vztah perfuzního tlaku a tkáňové oxymetrie

Pacientka byla přijata na emergency naší nemocnice s atypickým intracerebrálním hematomem při ruptuře aneuryzmatu bifurkace a. cerebri media l. dx (ACM dx) v hlubokém bezvědomí (GCS = 3) a známkami temporálního kónu (HH5). Akutně byl provedeno zasvorkování prasklé výdutě a evakuace intracerebrálního hematomu. Mozek byl na konci operace výrazně pod niveau. Pooperační CT mozku ukázalo přetrvávající edém pravé mozkové hemisféry, i přes kompletní evakuaci hematomu. Pacientka byla nadále intubována. Aplikovali jsme čidla multimodálního monitorování do frontálního laloku vpravo (ICP, Licox®, Hemedex). Hodnoty ICP se pohybovaly od 26 do 30 mmHg i přes intenzivní konzervativní terapii, proto byla provedena pravostranná dekompresní kraniektomie. Vzhledem k nutnosti dlouhodobé umělé plicní ventilace jsme druhý pooperační den přistoupili ke tracheostomii. Pacientce byla těsně před výkonem zvýšena dávka tlumení. Během výkonu došlo k poklesu středního tlaku (MAP, Mean Arterial Pressure) z původních hodnot 103 mmHg na 63 mmHg, což korelovalo s poklesem perfuzního tlaku mozku (CPP, Cerebral Perfusion Pressure) 94 mmHg na 54 mmHg. Tento pokles koreloval s poklesem tkáňové symetrie 28 mmHg na patologické hodnoty 12 mmHg. Zároveň došlo k poklesu CBF z 20 na 8 ml/100 g/min. Terapeuticky jsme zasáhli zvýšením dávky noradrenalinu z 18,8 na 27,5 μg/kg/min, což vedlo k elevaci hodnot středního ar-

proLékaře.cz | 23.11.2026

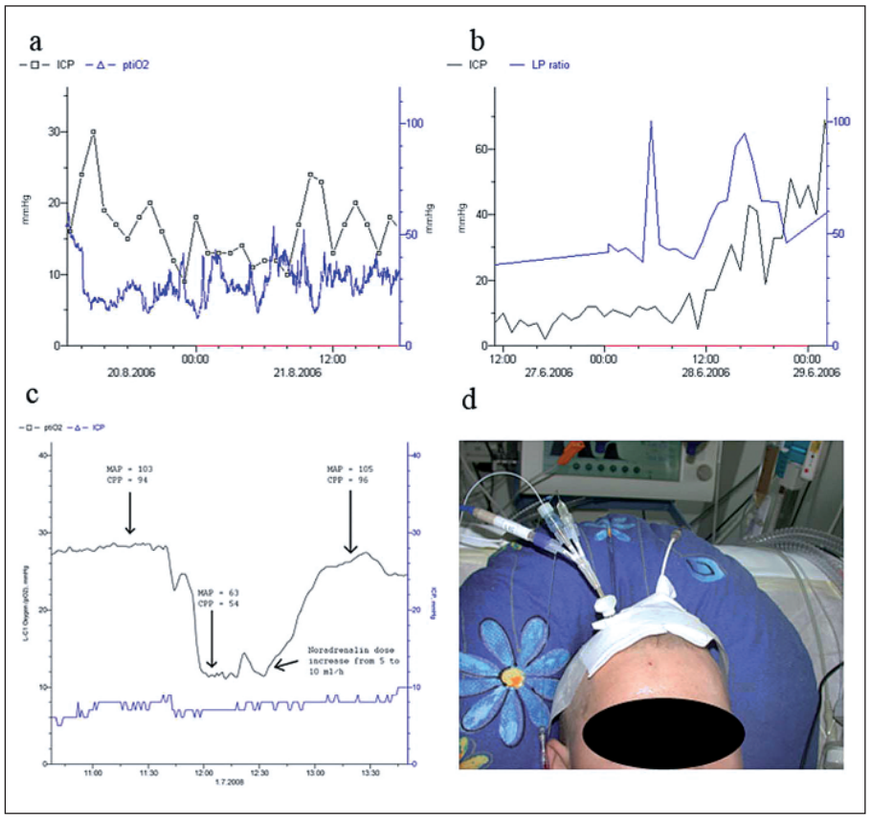

Obr. 3. Multimodální monitorování u pacientů s edémem mozku.
Krátkodobé elevace ICP vedou k poklesům tkáňové oxymetrie. Pokles ICP vede k návratu $ptiO_2$ k původním hodnotám, střednědobý trend hodnot tkáňové oxymetrie je stabilní (a). LP poměr u pacienta s rozvíjejícím se maligním edémem mozku. Po celou dobu sledování byla hodnota LP poměru vysoká (40) a postupně progredovala. Při rozvoji maligního edému (ICP narostlo z 15 na 40 mmHg) pak zároveň došlo k elevaci LP poměru na 60 (b). Vývoj tkáňové oxymetrie u pacientky s edémem mozku na podkladě intracerebrálního hematomu při ruptuře aneuryzmatu na bifurkaci ACM dx po pravostranné dekompresní kraniektomii. V průběhu tracheostomie bylo zvýšeno tlumení a došlo k poklesu perfuzního tlaku na 54 mmHg. Tento pokles se projevil v poklesu tkáňové oxymetrie z 28 na 12 mmHg. Navýšení kontinuálně aplikovaného noradrenalinu z 18,8 na 27,5 μg/kg/min pak vedla opět k elevaci perfuzního tlaku 96 mmHg. Tato intervence vedla ke zvýšení tkáňové oxymetrie nad 20 mmHg (c). Pacient s kraniocerebrálním poraněním na anesteziologicko-resuscitačním oddělení. Zprava jsou aplikována čidla k monitorování ICP, tkáňové oxymetrie a tkáňového metabolizmu. Zleva pak byla aplikována zevní komorová drenáž (d).

teriálního tlaku na 105 mmHg a CPP na 96 mmHg a korelujícímu zlepšení perfuze mozku (CBF = 18 ml/100 g/min) a elevaci tkáňové oxymetrie na 25 až 28 mmHg. Hodnoty ICP byly po celou dobu stabilní, 8–9 mmHg (obr. 3c). V dalším průběhu byly proto hodnoty MAP drženy přes 100 mmHg, což korelovalo s hodnotami $ptiO_2$ přes 20 mmHg. Kontrolní CT po devíti dnech od implantace čidel ukázalo, že nedošlo k rozvoji ischemie v povodí ACM l. dx a čidla byla následující den extrahována. Pacientka byla ve vegetativním stavu přeložena do spádové nemocnice následné péče.

Diskuze

Tzv. multimodální monitorování nabízí přímé sledování stavu mozkové tkáně pacientů na JIP (obr. 3d) i v rámci perioperačního monitorování – nasazení dočasných svorek při operaci aneuryzmatu, během dekompresní kraniektomie u traumatu mozku či expanzivně se chovající ischemie apod. Jedná se o metody lokální, a proto je nutná správná lokalizace čidel, aby naměřené hodnoty měly co největší validitu. Nejčastěji cílenou oblastí aplikace čidel je oblast tzv. biochemické penumbry [8]. Ståhl et al ji definují jako oblast s biochemickými známkami selhávání metabolizmu a degradace buněčných membrán, která je schopna obnovy normálního metabolizmu, avšak je náchylnější k sekundárnímu poškození. Nachází se v blízkosti místa poranění mozkové tkáně (okolí kontuze, tkáň pod evakuovaným hematomem), nikoliv však přímo v centru poranění (nekróza).

Přestože se v klinické praxi tyto metody rozšířily teprve v posledních pěti až deseti letech, některé studie ukazují, že mohou nabídnout komplementární informace k dosud běžně monitorovaným parametrům. Takovéto informace mohou sloužit k časnému záchytu rozvíjející se ischemie mozkové tkáně či k individualizaci terapie při přímém sledování skutečného metabolického stavu mozkové tkáně. U standardně měřených hodnot mikrodialýzy se zdá být nejužitečnějším parametrem LP poměr, jehož elevace může předcházet o několik hodin nárůstu ICP; jeho monitorování tak může vést k prodloužení terapeutického okna. Adamides et al ve studii na 14 pacientech s těžkým poraněním mozku s monitorováním ICP a tkáňového metabolizmu zjistili, že elevace hodnot tkáňového laktátu, poměru laktát/pyruvát a glycerolu o více než dvě hodiny předcházely elevacím ICP [9]. Boret et al prezentovali kazuistiku 14letého pacienta s těžkým poraněním mozku, u kterého monitorovali intrakraniální tlak (ICP), tkáňovou oxymetrii ($PtiO_2$), jugulární oxymetrii ($SvjO_2$) a tkáňový metabolizmus (mikrodialýza) [10]. Známky lokální ischemie dle parametrů tkáňové oxymetrie a mikrodialýzy o několik hodin předcházely elevaci ICP a poklesu CPP. Po dekompresní kraniektomii došlo k normalizaci měřených hodnot. Pacient byl tři měsíce po traumatu při plném vědomí s pravostrannou hemiparézou (GOS = 4). I v našem souboru jsme pozorovali elevaci LP poměru před rozvojem intrakraniální hypertenze, jak jsme ukázali na kazuistice 3. Nevyřešeným problémem však nadále zůstává algoritmus léčby v těchto situacích.

Přínos multimodálního monitorování spočívá i v možnosti přímého hodnocení vlivu poskytované léčby na mozkovou tkáň a její optimalizace. Sakowitz et al ve studii hodnotící vliv aplikace mannitolu u pacientů s kraniocerebrálním poraněním a intrakraniální hypertenzí zjistili, že man-

proLékaře.cz | 23.11.2026

nitol snižuje intrakraniální tlak s maximem 40 minut po aplikaci bez vlivu na tkáňovou oxymetrii a nespecifickou elevací koncentrací extracelulárních metabolitů na podkladě osmotické dehydratace [11].

Významnou oblastí užití multimodálního monitorování je diagnostika vazospazmů u pacientů se SAK při ruptuře aneuryzmatu. Náš příklad v kazuistice 1 spíše poukazoval na možnosti sledování léčby u pacienta s již rozvinutými těžkými vazospazmy k titraci léčby. Význam užití tkáňové oxymetrie a mikrodialýzy je však především v časném záchytu rozvoje vazospazmů, které by měly za následek ischemizaci mozkové tkáně a z toho plynoucí rozvoj pozdní neurologický deficit (DIND, Delayed Ischemic Neurological Deficit). Unterberg et al ve své studii ukazují, že mikrodialýza má nejvyšší pozitivní prediktivní hodnotu pro rozvoj pozdního neurologického deficitu u pacientů se SAK při ruptuře aneuryzmatu [12].

Další rozvoj těchto metod v klinických aplikacích pomůže jejich standardizaci v každodenní praxi a také ukáže, jaký je jejich skutečný přínos v léčbě našich pacientů nejen s kraniocerebrálním traumatem a subarachnoidálním krvácením.

Literatura

1. Flaada JT, Leibson CL, Mandrekar JN, Diehl N, Perkins PK, Brown AW et al. Relative risk of mortality after traumatic brain injury: a population-based study of the role of age and injury severity. J Neurotrauma 2007; 24(3): 435–445.

2. Molyneux AJ, Kerr RS, Yu LM, Clarke M, Sneade M, Yarnold JA et al. International Subarachnoid Aneurysm Trial (ISAT) Collaborative Group. International subarachnoid aneurysm trial (ISAT) of neurosurgical clipping versus endovascular coiling in 2143 patients with ruptured intracranial aneurysms: a randomised comparison of effects on survival, dependency, seizures, rebleeding, subgroups, and aneurysm occlusion. Lancet 2005; 366(9488): 809–817.

3. Tisdall MM, Smith M. Multimodal monitoring in traumatic brain injury: current status and future directions. Br J Anaesth 2007; 99(1): 61–67.

4. Hejcl A, Bartos R, Humhej I, Bolcha M, Bejsovec D, Procházka J et al. Decompressive craniectomy in the treatment of posttraumatic edema and the contribution of new diagnostic methods. Cas Lek Cesk 2007; 146(4): 307–312.

5. Persson L, Valtysson J, Enblad P, Warme PE, Cesarini K, Lewen A et al. Neurochemical monitoring using intracerebral microdialysis in patients with subarachnoid hemorrhage. J Neurosurg 1996; 84(4): 606–616.

6. Filaun M, Horáček M, Steindler J, Pekař L, Cvachovec K. Monitorování mozkové oxygenace. Cesk Slov Neurol N 2008; 71/104(6): 657–663.

7. Otevřel F, Smrčka M, Kuchtičková Š, Mužík J. Korelace ptiO2 a apoptózy u fokální mozkové ischemie a vliv systémové hypertenze. Cesk Slov Neurol N 2007; 70/103(2): 168–173.

8. Ståhl N, Schalén W, Ungerstedt U, Nordström CH. Bedside biochemical monitoring of the penumbra zone surrounding an evacuated acute subdural haematoma. Acta Neurol Scand 2003; 108(3): 211–215.

9. Adamides AA, Rosenfeldt FL, Winder CD, Pratt NM, Tippett N, Lewis PM et al. Brain tissue lactate elevations predict episodes of intracranial hypertension in patients with severe traumatic brain injury. J Neurotrauma 2006; 23(5): 784.

10. Boret H, Fesselet J, Meandre E, Gaillard PE, Cantais E. Cerebral microdialysis and PtiO2 for neuro-monitoring before decompressive craniectomy. Acta Anaesthesiol Scand 2006; 50(2): 252–254.

11. Sakowitz OW, Stover JF, Sarrafzadeh AS, Unterberg AW, Kiening KL. Effects of mannitol bolus administration on intracranial pressure, cerebral extracellular metabolites, and tissue oxygenation in severely head-injured patients. J Trauma 2007; 62(2): 292–298.

12. Unterberg AW, Sakowitz OW, Sarrafzadeh AS, Benndorf G, Lanksch WR. Role of bedside microdialysis in the diagnosis of cerebral vasospasm following aneurysmal subarachnoid hemorrhage. J Neurosurg 2001; 94(5): 740–749.

Desatero pro autory České a slovenské neurologie a neurochirurgie
(aneb přehled nejčastějších chyb a nedostatků)

1. **Průvodní dopis: neúplný** (obvykle chybí prohlášení o duplicitě a podpisy všech spoluautorů).
2. **Rozsah práce: nadměrný** (orientačně: Původní práce do 2 500 slov, souhrn do 250 slov; Krátká sdělení a Kazuistiky do 1 500 slov; souhrn do 150 slov).
3. **Charakter práce: neodpovídající danému formátu** (nejčastějším prohřeškem je hybrid Krátkého sdělení nebo Kazuistiky a Přehledného článku s nadměrným rozsahem!).
4. **Nadpis: příliš dlouhý** (optimálně do 8 slov).
5. **Klíčová slova:** neodpovídají kritériím dle NIH (při volbě klíčových slov autoři vyjdou z doporučených termínů v anglickém jazyce uvedených na webových stránkách National Library of Medicine: Medical Subject Headings – MeSH): http://www.nlm.nih.gov/mesh/MBrowser.html. České znění klíčových slov pak odvodí od anglické verze).
6. **Obrazové přílohy: nevhodný formát, nedostatečná tisková kvalita.**
7. **Grafy: nevhodný formát** (neumožňující další editaci – vhodný je např. MS Excel).
8. **Zkratky: nevhodně používány** (ne v abstraktu, při prvním použití vždy uvést plné znění).
9. **Literatura: neodpovídá citační normě** (požadováno prvních šest autorů, číslování konsekutivně podle odkazů v textu, chybná interpunkce, mezery).
10. **Jazyková úroveň: nedostatečná** (formulační neobratnosti, velké množství překlepů – někteří autoři si závěrečnou verzi rukopisu před odesláním pečlivě nepřečtou).

Podrobněji v Pokynech pro autory, které naleznete na www.csnn.eu.