

Nádory tretej mozgovej komory

Tumours of the Third Cerebral Ventricle

Súhrn

Nervové štruktúry, ktoré tvoria steny tretej mozgovej komory, zabezpečujú dôležité funkcie, predovšetkým udržanie homeostázy, pamäťové mechanizmy a zrakové funkcie. Ich postupné poškodzovanie nádorom môže byť po rozlične dlhú dobu kompenzované. Keď sa nádor klinicky prejaví, môže mať už veľké rozmery alebo môže spôsobiť rozsiahly obštrukčný hydrocefalus. Chirurgická manipulácia s poškodenými nervovými štruktúrami počas prístupu k nádoru aj pri jeho resekcii môže stav pacienta vážne zhoršiť. Preto v minulosti bola cieľom operácie predovšetkým biopsia a obnova cirkulácie mozgovomiechového moku. Zdokonalenie zobrazovacej diagnostiky a mikroneurochirurgickej techniky dovolilo dosiahnuť takmer ktorékoľvek miesto v mozgu bez trvalého pooperačného deficitu. Tak sa dostatočne odhalí nielen nádorové tkanivo, ale aj jeho vzťah s okolitými štruktúrami. Operatér môže určiť optimálny rozsah resekcie nádoru a za priaznivých anatomických podmienok nádor odstrániť radikálne bez ohrozenia pacienta. V našom súbore to bolo možné u dvoch tretín pacientov. Zavisí to však na lokalizácii nádoru a na jeho histologickej povahe.

Abstract

The nerve structures which make up the walls of the third cerebral ventricle provide for important functions, in particular maintaining homeostasis, memory mechanisms and visual functions. Their gradual impairment by tumour can be compensated for various time periods. When the tumour clinically manifests, it may already be of significant extent, or it can cause an extensive obstructive hydrocephalus. Surgical manipulation of impaired nerve structures while accessing the tumour as well as during its resection may seriously worsen the patient's condition. Therefore, in the past surgery focused in particular on biopsy and the restoration of cerebrospinal fluid circulation. The improvement in imaging diagnostics and microsurgical techniques has enabled us to reach almost any part of the brain without any permanent post-surgical deficit. As a result, not only the tumor tissue but also its relationship to the surrounding structures is sufficiently detected. The surgeon can identify the optimal extent of tumour resection and remove, under favourable anatomical conditions, the tumour radically without exposing the patient to any risks. Within our patient group, this was possible in two-thirds of the patients. However, it depends on the tumour location and histological nature.

J. Šteňo¹, J. Šteňová², I. Bízík¹

¹ Neurochirurgická klinika LF UK a FNsP, Bratislava

² Anatomický ústav LF UK, Bratislava



prof. MUDr. Juraj Šteňo, CSc.
Neurochirurgická klinika
LF UK a FNsP
Dérerova NsP
Limbová 5
833 05 Bratislava
e-mail:
juraj.steno@fmed.uniba.sk
neurochirurgia@fnderera.sk

Recenzenti:

prof. MUDr. Vladimír Beneš, DrSc.

prof. MUDr. Vladimír Smrčka, CSc.

prof. MUDr. Miroslav Galanda, CSc.

Prijato k recenzii: 20. 5. 2009

Prijato do tlače: 29. 6. 2009

Klíčová slova

tretia mozgová komora – hypothalamus – nádory mozgu – chirurgická liečba

Key words

third ventricle – hypothalamus – brain tumour – surgical treatment

Úvod

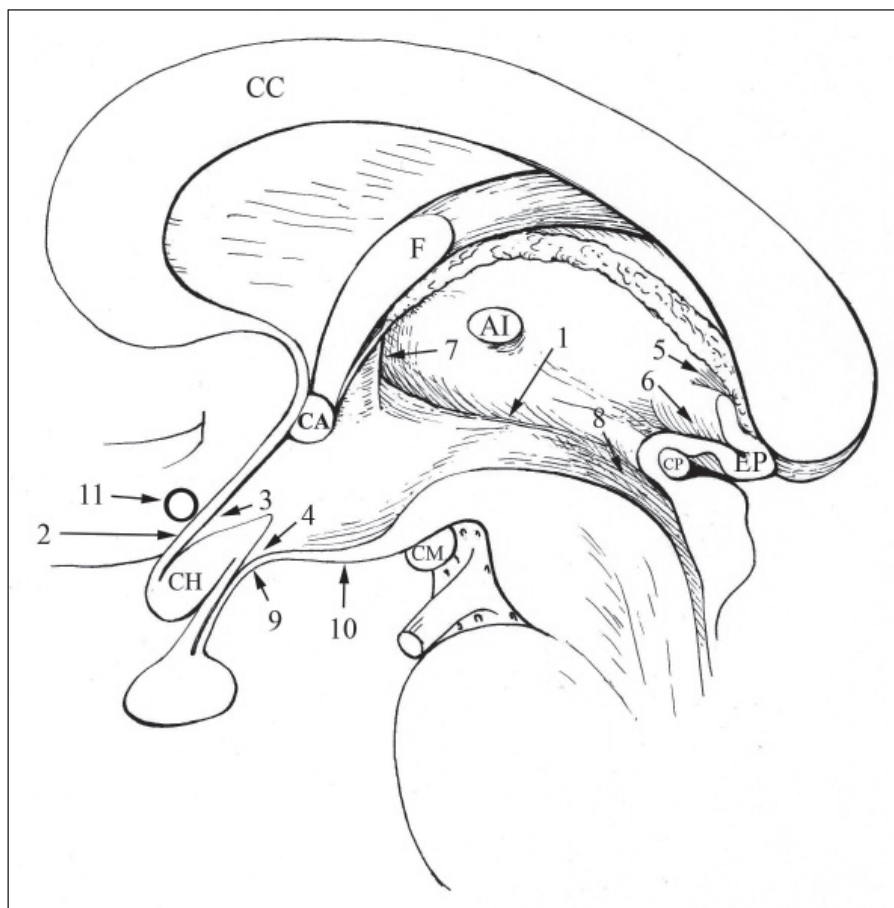
Nádory tretej mozgovovej komory (3MK) sa vyznačujú niekoľkými osobitosťami. Po prvé, sú uložené v bezprostrednej blízkosti štruktúr, ktoré a) riadia metabolické a vegetatívne pochody, b) sú súčasťou pamäťových mechanizmov a c) sú súčasťou zrakovej dráhy. Tieto topografické vzťahy v hĺbke mozgu sú príčinou obtiažneho chirurgického prístupu aj zložitej preparácie nádorového tkaniva. Po druhé, malé rozmery samotnej 3MK a najmä úzkych medzikomorových otvorov, foramina Monroi a vchodu do Sylvioho mokovodu sú príčinou častého obštrukčného hydrocefalu. Po tretie, napriek relatívne malému objemu mozgového tkaniva, ktoré tvorí steny 3MK, je histologické spektrum nádorov, ktoré sa tu vyskytujú, omnoho širšie ako na ktoromkoľvek inom mieste mozgu podobného rozsahu [1].

Väčšina nádorov 3MK je nezhubná [2–4]. Tým viac do popredia vystupuje potreba bezpečného chirurgického prístupu a primeraná chirurgická taktika resekcie nádoru. Oproti minulosti, kedy prvoradým cieľom chirurgického výkonu bolo získanie vzorky nádorového tkaniva na histologické vyšetrenie a obnovenie priechodnosti likvorových ciest, v súčasnosti do popredia vystupuje vyšší cieľ, eradikácia nádorového tkaniva. Napomáha tomu zdokonalenie mikrochirurgickej operačnej techniky, ale aj nové diagnostické možnosti pomocou magnetickej rezonancie. Predpokladom je aj presná anatomická predstava o štruktúrach v okolí 3MK.

Klinická anatómia tretej mozgovovej komory

Tretia mozgová komora je v komorovom systéme mozgu umiestnená medzi postrannými komorami, s ktorými je spojená medzikomorovými otvormi (foramina interventricularia Monroi) a štvrtou komorou, s ktorou je spojená akveduktom (aqueductus Sylvii). Vo frontálnej rovine má štrbinovitý tvar, na strednom sagitálnom reze jej tvar je nepravidelný, naznačene lichobežníkový (obr. 1).

Predná stena 3MK je tvorená koncovou platničkou (lamina terminalis). Táto stenčená časť komisurálneho systému medzi mozgovými hemisférami obsahuje organum vasculosum laminae terminalis (OVLT). Je to jeden z tzv. cirkumventrikulárnych orgánov, v ktorých chýba hematoencefalická bariéra, a ktoré sa preto nazý-



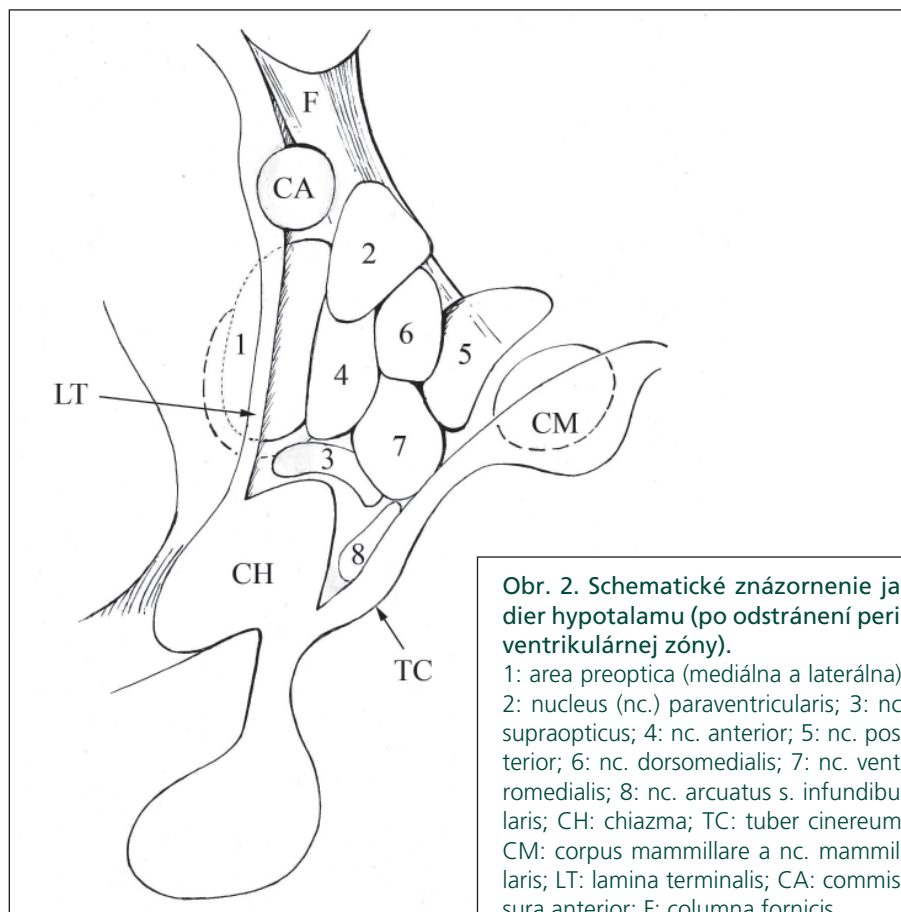
Obr. 1. Pohľad na tretiu mozgovú komoru na stredovom sagitálnom reze mozgu. 1: sulcus hypothalamicus; 2: lamina terminalis; 3: recessus (rec.) supraopticus; 4: rec. infundibularis; 5: rec. suprapinealis; 6: rec. pinealis; 7: foramen Monroi; 8: vchod do akveduktu; 9: infundibulum; 10: tuber cinereum; 11: arteria communicans cerebri anterior; CH: chiazma; CM: corpus mammillare; CA: commissura anterior; CP: commissura posterior; EP: epifýza; AI: adhesio interthalamica; F: fornix; CC: corpus callosum.

vajú aj okná mozgu. Fenestrovane kapiláry tu dovoľujú styk krvnej plazmy s osmoreceptormi, ktoré reagujú na jej osmolalitu. Získané informácie sa vysielajú do nucleus (nc.) paraventricularis a do nc. supraopticus, ktoré koordinujú reakciu neuroendokrinného systému a sympatiku [5]. Podľa Pagea sa OVLT môže poškodiť pri incízii lamina terminalis pri chirurgickom prístupe do dutiny tretej komory. Autor pritom OVLT lokalizuje nad úroveň arteria cerebri communicans anterior (ACCA). Kaudálna časť lamina terminalis je veľmi tenká, priesvitná – fenestra laminae terminalis Retzii [6]. Spája sa s horným okrajom chiazmy. Výbežok komorovej dutiny medzi nimi sa nazýva recessus (rec.) supraopticus (rec. opticus, rec. praeopticus, rec. chiasmatis). Jeho dolná stena, horná plocha zadnej časti optickej chiazmy sa považuje za súčasť spodiny 3MK.

Do 3MK sa cez lamina terminalis bežne prístupuje práve cez túto oblasť pod úrovňou ACCA. OVLT, ktoré sa pri pohľade cez operačný mikroskop nedá identifikovať, by sa pritom nemalo poškodiť.

Kraniálne lamina terminalis dosahuje po commissura anterior. Nad ňou, medzi divergujúcimi columnae fornicis, sa nachádza trojuholníkovitá lamina rostralis [6].

Dolná stena, spodina 3MK sa tiahne od predného okraja recessus supraopticus až po vchod do akveduktu. Za chiazmou ju tvorí tuber cinereum, corpora mammillaria, substantia perforata posterior a tegmentum mezencefala. Tuber cinereum pozostáva z eminentia mediana, párových eminentiae laterales a z eminentia postinfundibularis. Mediálna eminencia, nazývaná tiež infundibulum, na rozdiel od ostatných opísaných štruktúr nie je hypothalamickou štruktúrou, ale súčasťou



Obr. 2. Schematické znázornenie jadier hypothalamu (po odstránení periventriculárnej zóny).

1: area preoptica (mediálna a laterálna); 2: nucleus (nc.) paraventricularis; 3: nc. supraopticus; 4: nc. anterior; 5: nc. posterior; 6: nc. dorsomedialis; 7: nc. ventromedialis; 8: nc. arcuatus s. infundibularis; CH: chiasma; TC: tuber cinereum; CM: corpus mammillare a nc. mammillaris; LT: lamina terminalis; CA: commissura anterior; F: columna fornicis.

neurohypofýzy. Okrem nej ju tvorí aj infundibulárna stopka, v neurochirurgickej literatúre nazývaná tiež stopka hypofýzy, a zadný lalok hypofýzy. Tieto štruktúry sa líšia od hypothalamu tým, že v nich chýba hematoencefalická bariéra. V tuber cinereum sa nachádza nc. infundibularis (nc. arcuatus) podkovovitého tvaru, ktoré široko obkružuje bázu infundibula. Je otvorené smerom dopredu, kde sa infundibulum pripája ku strednej časti zadného uhla optickej chiazmy. V infundibulárnom jadre, ktoré sa skladá z malých neurónov (parvocelulárna časť hypothalamu), sa tvoria hypothalamické hormóny kontrolujúce tvorbu a sekreciu tropných hormónov adenohipofýzy (releasing a inhibiting hormóny). Cestou vlákien tractus tuberoinfundibularis sa transportujú z hypothalamu do eminentia mediana, kde sa ukladajú v sekretorických granulách nervových zakončení. Odtiaľ sú portálnym cievnym hypothalamo-hypofýzovým obehom transportované do adenohipofýzy. Bohatá primárna sieť fenestrovanej kapilár portálneho systému hypofýzy je uložená vo vonkajšej vrstve infundibula. Zá-

sobujú ju aa. hypophysales superiores, vetvy supraklinoidálnej časti arteria carotis interna [7]. V stopke hypofýzy sa kapiláry spájajú v dlhé portálne veny („long portal vessels“), ktoré zostupujú do prednej a strednej časti predného laloka hypofýzy, kde sa vetvia v sinusoidné kapiláry. Ak sa preruší spojenie hypothalamu s hypofýzou útlakom alebo deštrukciou stopky hypofýzy supraselárnym nádorom, napríklad kraniofaryngeómom, rozvinie sa insuficiencia predného laloka hypofýzy, hypopituitarizmus v dôsledku chýbania hypothalamických releasing hormónov. Dôsledkom prerušenia stopky hypofýzy býva však aj hyperprolaktinémia a jej následky (poruchy sexuálnych funkcií, galaktorea), pretože inhibičný vplyv hypothalamu na sekreciu prolaktinu laktotropnými bunkami adenohipofýzy má u človeka prevahu nad stimulačným účinkom.

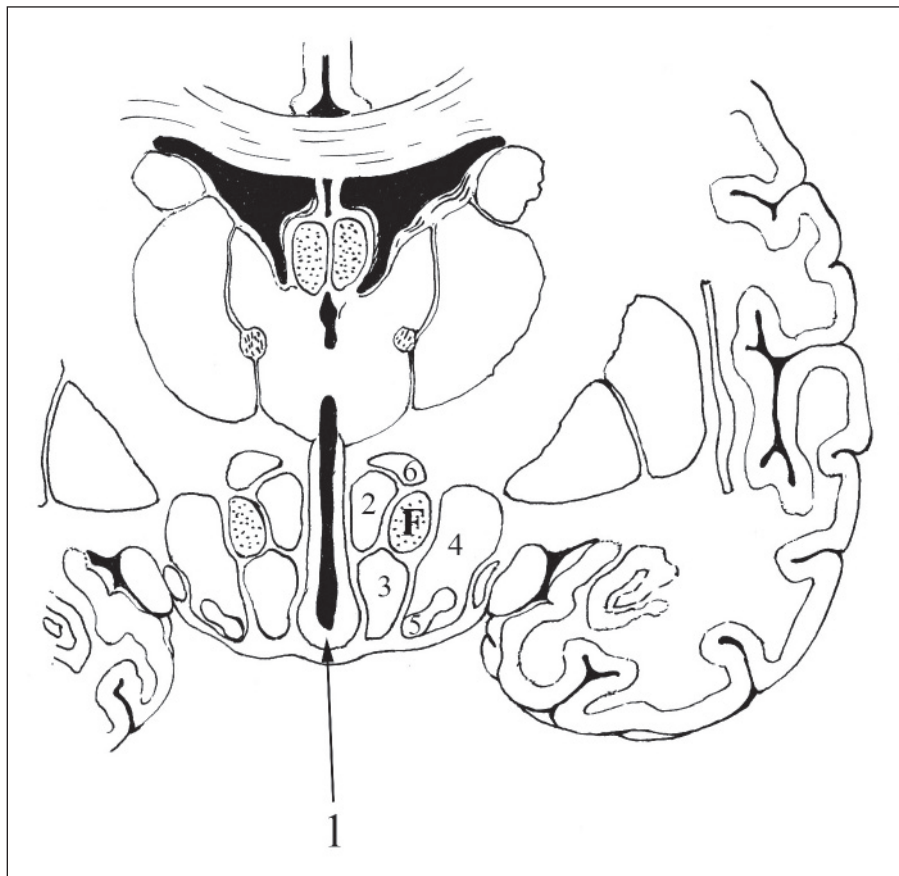Bočné steny 3MK sú tvorené symetrickými diencefalickými štruktúrami. Horná časť každej bočnej steny je tvorená mediálnou plochou talamu a dolná časť hypothalamom. Massa intermedia alebo adhesio interthalamica spája obidva talamy,

križuje 3. komoru v oblasti jej hornej polovice. Z vývojového hľadiska predstavuje sekundárny zrast [6], nie je vždy prítomná. Hranicu medzi talamom a hypothalamom tvorí sulcus hypothalamicus mierne oblúkovite konvexný nadol. Prebieha od foramen Monroi dozadu a nadol ku vchodu do akveduktu.

Hypothalamus na frontálnom reze sa rozdeľuje na periventriculárny, mediálny a laterálny. Medzi poslednými dvomi prebiehajú vlákna fornixu na ich ceste ku corpora mammillaria (obr. 2). V rostrálnom smere sa hypothalamus delí na preoptický, chiazmatický, tuberálny a mamilárny [5].

Periventriculárna zóna hypothalamu pozostáva z tenkej vrstvy malých nervových buniek, jej najventrálnejšia časť je zhrubnutá, je objemnejšia a tvorí vyššie spomínané nucleus arcuatus, nazývané tiež nucleus infundibularis (obr. 3).

V rostrálnej časti mediálnej zóny hypothalamu sa nachádza preoptická časť hypothalamu a nc. suprachiasmatis, ktoré dostávajú nervové vlákna zo zrakovej dráhy prostredníctvom tractus retinohypothalamicus a generuje podnety na reguláciu cirkadiánnych rytmov [8]. Preoptická časť hypothalamu reguluje cyklické neuroendokrinné chovanie a termoreguláciu, najmä výdaj tepla vazodilatáciou a potením. Zvýšenie telesnej teploty zvýšením metabolizmu a vazokonstrikciou aktivuje strednú a zadnú časť hypothalamu. Funkcia termoregulácie je výsledkom komplexnej činnosti hypothalamu. Aj v regulácii spánku je zainteresovaných niekoľko centier spojených s inými časťami centrálného nervového systému [5,9]. V chiazmatickej časti mediálnej zóny je uložené predné jadro, nc. anterior a paraventriculárne jadro, nc. paraventricularis, produkujúce antidiuretický hormón a oxytocín. V tuberálnej časti mediálnej zóny sa nachádzajú nc. dorsomedialis a nc. ventromedialis, a vzadu v mamilárnej časti je nc. posterior a nc. mammillaris. V laterálnej zóne sú riedko roztrúsené neuróny, ktoré netvoría špecifické jadrá s výnimkou laterálnych tuberálnych jadier v oblasti laterálneho kaudálneho hypothalamu [5,9,10]. Predný hypothalamus koordinuje parasympatické a zadný hypothalamus sympatické funkcie. Nc. dorsomedialis a nc. ventromedialis ako aj laterálny hypothalamus regulujú príjem potravy, tekutín a pohlavné správanie v súčinnosti s limbickým systémom.



Obr. 3. Jadrá hypotalamu na frontálnom reze za úrovňou infundibula.

V bazálnej časti periventrikulárnej zóny sa nachádza nc. arcuatus (1). V mediálnej zóne sú uložené nc. dorsomedialis (2) a nc. ventromedialis (3). Medzi mediálnou zónou a laterálnym hypotalamom (4) prebiehajú vlákna columna fornixis (F). 5: nuclei tuberis; 6: dorzálna area hypotalamu.

Poškodenie jednotlivých častí hypotalamu nádorom alebo chirurgickou manipuláciou sa klinicky prejaví rozličnými, často špecifickými znakmi a príznakmi. Poškodenie neurosekretorických neurónov v periventrikulárnej zóne a v tuberálnej oblasti spodiny 3MK môže viesť ku insuficiencii predného laloka hypofýzy, hypopituitarizmu a k narušeniu harmonickej odpovede endokrinného systému. Nádory, ktoré invadujú hlbšie zóny hypotalamu, môžu spôsobiť poruchy príjmu potravy v dôsledku poškodenia centra sýtosti (nc. ventromedialis) a hladu (laterálne jadro) a emočné poruchy. Poškodenie chiazmatickej a preoptickéj časti hypotalamu môže mať negatívny vplyv na funkcie, ktoré kontrolujú rovnováhu vodného a minerálneho metabolizmu, krvný tlak, cirkadiánne rytmy, termoreguláciu a reprodukčné chovanie. Poškodenie zadného jadra spôsobuje spavosť. Chirurgická manipulácia pri odstraňovaní nádoru môže tieto poruchy

zvýrazniť. Ak sa poškodia fornixy, ktoré ležia medzi mediálnymi a laterálnymi zónami hypotalamu približne 5 mm pod povrchom mediálnej steny komory, objavia sa poruchy pamäti. Manažment pacienta s diabetes insipidus, hypokortizmom, s poruchou pocitu smädu a s poruchami pamäti môže byť extrémne obtiažný [5]. Nádory, ktoré postihujú aj laterálne zóny hypotalamu, môžu vyvolať aj poruchy vedomia, ich chirurgické odstránenie môže viesť k neprijateľným výsledkom.

Väčšina, ak nie všetky, hypotalamické jadrá slúžia viacerým špecifickým funkciám. Tak napríklad rozličné neuronálne populácie nc. paraventricularis sa projikujú nielen do zadného laloka hypofýzy, kde kontrolujú vodnú a minerálnu rovnováhu (ADH) a maternálne funkcie (oxytocín), ale aj do eminentia mediana, a tým ovplyvňujú uvoľňovanie hormónov predného laloka hypofýzy, a ovplyvňujú tak rast, reprodukciu, sociobehaviorálne

a emočné odpovede, a tiež do jadier mozgového kmeňa a do miechových preganglionárnych neurónov, ktoré sa zúčastňujú kontroly autonómneho nervového systému [10].

Horná stena 3MK pokračuje od foramina Monroi dozadu po recessus suprapinealis. Je tvorená štyrmi vrstvami. Hornú vrstvu predstavuje fornix. Pod fornixom sú dve vrstvy tela chorioidea, štvrtá vrstva pozostáva z cievnych štruktúr, ktoré sa nachádzajú medzi dvoma vrstvami tela chorioidea. Nazýva sa velum interpositum [11]. Z dolnej vrstvy tela chorioidea odstupujú dva pruhy plexus chorioideus, ktoré po oboch stranách strednej čiary visia do dutiny 3MK. Velum interpositum prebieha od foramina Monroi ku hornému povrchu glandula pinealis (epiphysis cerebri). Napína sa medzi obidvoma talamami pozdĺž stria medullaris thalami, pripája sa na spodnú plochu fornixu v strednej čiare. Vo velum interpositum sú žily drenujúce steny predných rohov a telá postranných komôr, ktoré ústia do venae cerebri internaie aj vetvy a. chorioidea posterior medialis, ktoré zásobujú plexus chorioideus. Vv. cerebri int. po výstupe z velum interpositum vzadu pokračujú ponad glandula pinealis, spájajú sa a spolu s vv. basales Rosenthali vytvárajú vena cerebri magna Galeni.

Zadná stena 3MK sa rozprestiera od recessus suprapinealis po vchod do akveduktu (obr. 1). Recessus suprapinealis sa nachádza pod zadným okrajom tela chorioidea ventriculi tertii a commissura habenularum, na ktorú sa pripája epifýza. Nad epifýzou a commissura habenularum a pod tela chorioidea možno preniknúť do dutiny 3MK bez incízie nervového tkaniva. Všetky ostatné chirurgické prístupy do 3MK sú transcerebrálne. Oproti corpus pineale sa z dutiny komory vyklenuje plytka jamka, recessus pinealis (medzi commissura habenularum a commissura posterior). Pod ňou leží commissura posterior vo forme valčeka priečne položeného tesne nad vchodom do akveduktu [12].

Výskyt nádorov v jednotlivých častiach tretej komory

V literárnych súboroch nádorov 3MK sa výrazne líši ich výskyt podľa lokalizácie v jednotlivých častiach komorovej dutiny aj podľa zastúpenia jednotlivých histologických typov (tab. 1). Histologická skladba nádorov 3MK v jednotlivých sú-

boroch sa pravdepodobne líši najmä v dôsledku odborného zamerania jednotlivých pracovísk. Konovalov a Gorelyšev [2] sa najčastejšie stretávali s kraniofaryngeómami, ktoré našli u 198 z 337 chorých (58,8 %) s nádormi prednej časti 3MK operovaných za obdobie 18 rokov. Podobne aj Carmel [13] našiel 38 kraniofaryngeómov medzi 100 nádormi 3MK operovanými počas 20 rokov. Lejeune et al [3] v súbore 262 pacientov operovaných v období rokov 1980–1995 na 21 neurochirurgických pracoviskách mali až 55 % koloidných cýst. Prevalencia gliómov v inej štúdii [14] je dôsledkom toho, že do súboru zaradili aj pomerne veľký počet nádorov talamu, ktoré sú vlastne „paraventriculárnymi“ nádormi.

Topografické skupiny nádorov tretej mozgovej komory

Nádory 3MK sa podľa lokalizácie, resp. miesta ich primárneho rastu a prevažného uloženia v jednotlivých častiach komorovej dutiny rozdeľujú na tri topografické skupiny: bazálnu, orálnu a kaudálnu, čo zodpovedá Yasargilovej klasifikácii na anteroinferiorne, anterosuperiorne a posteriorne nádory [15]. Inokedy sa rozlišujú len nádory prednej a zadnej časti komory [4]. Okrem toho sa nádory 3MK klasifikujú na primárne intraventriculárne a sekundárne intraventriculárne [2, 13, 16]. Primárne intraventriculárne alebo „pravé“ intraventriculárne nádory sú spojené úzkou stopkou s rozličnými štruktúrami tvoriacimi stenu 3MK a sú celým svojim objemom uložené v dutine komory (koloidné cysty, ependymomy, zriedkavo aj intraventriculárne kraniofaryngeomy). Sekundárne intraventriculárne nádory sa najčastejšie vyskytujú v bazálnej časti komory. Apuzzo et al [17] vyčleňujú tri skupiny nádorov 3MK: extraaxiálne intraventriculárne, intraaxiálne s ventrikulárnou komponentou a bazálne.

Prednú, orálnu časť 3MK v oblasti medzikomorových otvorov, foramina Monroi najčastejšie postihujú koloidné cysty a ependymómy. Rastú primárne intraventriculárne, zužujú až celkom uzatvárajú jeden alebo oba medzikomorové otvory a blokujú cirkuláciu mozgovomiechového moku. Koloidné cysty sú najčastejšie primárne intraventriculárne nádory 3MK. Zriedkavo sa prejavajú pred 20. rokom veku, najčastejšie sa diagnostikujú v 3. a 4. decéniu. Ependymómy 3MK sú zriedkavé.

Tab. 1. Nádory tretej mozgovej komory v publikovaných súboroch.

| | Lejeune et al (2000) | Wojciechowsky et al (1995) | Konovalov a Gorelyšev (1992) | Carmel (1985) |
|---------------------------|----------------------|----------------------------|------------------------------|------------------|
| Koloidná cysta | 145 | 2 | 23 | 37 |
| Pilocytárny astrocytóm | 20 | 12 | 76 („astrocytomy“) | 13 („gliómy“) |
| Subependymóm | 6 | | | |
| Giant cell astrocytóm | | 1 | | |
| Astrocytóm (low grade) | 8 | 6 | | |
| Ganglioglióm | 2 | | | |
| Neurocytóm | | 1 | | |
| Ependymóm | 7 | 5 | 11 | 1 |
| Oligodendrogliómy | 2 | 1 | 4 | |
| Malígne gliómy | 2 | 9 | | |
| PNET | | 3 | | |
| Iné gliómy | | 2 | | 1 |
| Kraniofaryngeóm | 14 | 5 | 198 | 38 |
| Tumory plexus chorioideus | 9 | | 6 | |
| Germinálne tumory | 6 | 2 | 7 | 2 |
| Meningeóm | 5 | 1 | | |
| Metastázy | 4 | 1 | | |
| Lymfóm | 4 | | | |
| Epidermoidná cysta | 2 | 2 | | |
| Dermoidná cysta | | | 3 | |
| Iné cysty | 5 | 3 | | |
| Teratóm | | | 3 | |
| Cievne lézie | 7 | 1 | | 2 |
| Iné | 2 | | 5 | 2 |

Bazálnu časť 3MK postihujú nádory, ktoré rastú primárne v chiazmaticko-selárnej oblasti mozgu, gliómy chiazmy a hypotalamu, a približne rovnako často kraniofaryngeómy. Chiazmaticko-hypotalamické pilocytárne astrocytómy sú jedným z najčastejších supratentoriálnych nádorov u detí. Môžu sa vyskytnúť v rámci neurofibromatózy typu 1. Výskyt kraniofaryngeómov má dva vrcholy: vo veku 5–10 rokov a v 5. a 6. decéniu.

Gliómy chiazmy sa môžu rozšíriť na jeden alebo obidva zrakové nervy, na zrakové trakty a na príľahlé časti hypotalamu. Chiazma však môže byť naopak postihnutá aj nádorom rastúcim primárne v hypotalame [18]. Aj pri pilocytárnom astrocytóme, ktorý je benigný (WHO gr. I) a je makroskopicky dobre ohraničený, pri histologickom vyšetrení sa zisťuje šírenie sa nádorových buniek pozdĺž vlákien zrakovej dráhy aj nádorová infiltrácia mäkkých obalov mozgu.

Kornienko a Pronin [19] rozoznávajú päť skupín gliómov zrakovej dráhy a hy-

potalamu: nádory predného uhla chiazmy a jedného zrakového nervu s prevažným smerom rastu dopredu; nádory laterálneho uhla chiazmy s prechiazmatickým rastom aj extenziou do dutiny 3MK; nádory zadného uhla chiazmy rastúce prevažne do 3MK; nádory tractus opticus; a nádory 3MK rastúce do jej dutiny spôsobujúce oklúziu likvorových ciest.

Kaudálnu časť 3MK postihujú nádory rastúce v oblasti šuškovitého telesa (corpus pineale, epiphysis cerebri); môžu vznikáť z tkaniva samotnej epifyzy i z príľahlých štruktúr stredného mozgu a medzimotozgu. Častejšie sa vyskytujú v detskom veku, kedy predstavujú asi 2,5 % všetkých nádorov mozgu.

Základom väčšiny nádorov pineálnej oblasti (80 %) sú primitívne zárodočné, embryonálne bunky. Rozvíjajú sa z nich germinómy (WHO gr. II–III), teratómy (gr. I), prípadne teratokarcinómy, zriedkavo embryonálny karcinóm (gr. IV) alebo choriokarcinóm (gr. IV). Zpomedzi všetkých nádorov CNS zo zárodočných

Tab. 2. Histologická skladba nádorov tretej mozgovej komory.

| Histologický typ | Deti | | | Dospelí | | | Spolu |
|-----------------------------|--------------|-------------|---------------|--------------|-------------|---------------|------------|
| | Bazálna časť | Orálna časť | Kaudálna časť | Bazálna časť | Orálna časť | Kaudálna časť | |
| Kraniofaryngeóm | 16 | | | 19 | | | 35 |
| Koloidná cysta | | | | | 21 | | 21 |
| Pilocytárny astrocytom | 6 | 4 | | 2 | 1 | | 13 |
| Subependymom | | 3 | 1 | | 1 | | 5 |
| Fibrilárny astrocytom | 3 | 3 | | | 1 | 1 | 8 |
| Anaplastický astrocytom | 1 | | | 1 | | | 2 |
| Glioblastom | | | | | 1 | | 1 |
| Ependymom | | 1 | | | 2 | 1 | 4 |
| Gangliogliom | | 1 | | | | | 1 |
| PNET | | 1 | | | | | 1 |
| Pineocytom | | | 2 | | | 1 | 3 |
| Pineoblastom | | | | | | 3 | 3 |
| Teratom | | | 4 | | | | 4 |
| Germinom | | | 2 | 1 | | 2 | 5 |
| Lymfom | | | | | 1 | | 1 |
| Hemangioblastom | | | | 1 | | | 1 |
| Karcinom plexus chorioideus | | | 1 | | | 1 | 2 |
| Epidermoid | | | | | | 1 | 1 |
| Lipom | | | 1 | | | | 1 |
| Metastáza | | | | | | 1 | 1 |
| Spolu | 26 | 13 | 11 | 24 | 28 | 11 | 113 |

buniek je najčastejším germinóm, predstavuje až 65 % [4]. Menšia časť nádorov (približne 20 %) je neuroektodermového pôvodu. Z tkaniva epifýzy vyrastajú benígne pineocytómy (gr. I) a celkom zhubné pineoblastómy (gr. IV), benígne a malígne gliómy a iné. Astrocytómy zadnej časti 3MK môžu vyrastať aj priamo z epifýzy. Na rozdiel od astrocytómov vyrastajúcich z nervových štruktúr v okolí epifýzy bývajú cystické a majú lepšiu prognózu [20–22]. Výnimočne sa tu vyskytujú meningeómy a epidermoidné a dermoidné cysty.

Vlastný súbor

V období rokov 1990–2006 bolo na našej klinike operovaných 113 pacientov s nádormi 3MK, 50 detí do veku 15 rokov a 63 pacientov vo veku 16–68 rokov, u ktorých bol vzťah nádoru k dutine komory overený počas operácie (tab. 2). Okrem nádorov, ktorých celý objem sa nachádzal v dutine 3MK, sme do súboru zahrnuli aj a) nádory, ktoré rástli v hypotalame alebo v chiazme a v hypotalame, a zároveň „exofyticky“ rástli do dutiny 3MK, b) nádory, ktorých časť bola ulo-

žená v tretej a časť v bočnej mozgovej komore. Naopak, do súboru sme nezahrnuli pacientov a) u ktorých nádory rástli v bočnej komore a stláčali strop 3MK nadol až ku jej spodine, b) s nádormi, ktoré tampovali dutinu 3MK, ale boli uložené navonok od jej ependymálnej výstelky, napríklad nádory talamu (paraventrikulárne nádory), c) supraselárne kraniofaryngeomy, ktorých horný povrch bol krytý spodinou tretej komory vytlačenou nahor až ku jej stropu, ale nádor bol de facto extraventrikulárny (supraselárne extraventrikulárne kraniofaryngeómy), a d) nádory, ktoré rástli v pineálnej oblasti, ale nezasahovali do dutiny 3MK. Naš súbor sa od ostatných líši častejším výskytom gliómov, a to vo všetkých častiach 3MK. Predstavujú takmer 30 % celého súboru.

Podľa prevažujúcej lokalizácie nádoru v jednotlivých častiach 3MK sme nádory v našom súbore rozdelili na nádory a) bazálnej, b) orálnej a c) kaudálnej časti komory (tab. 2). Niektoré nádory dosiahli veľké rozmery a vyplňali celú alebo takmer celú dutinu 3MK. Keď takýto nádor infiltroval hypotalamus alebo hypotalamus

a chiazmu, zaradili sme ho do skupiny bazálnych nádorov; keď infiltroval bočnú stenu komory, ale nie jej spodinu, bol zaradený do orálnej skupiny. Kaudálne nádory mali rozlične intímny vzťah k zadnej časti bočných stien komory.

V literatúre sú niekedy nejasné predstavy o patogenéze intraventrikulárnej lokalizácie kraniofaryngeómov. Tá sa často pokladá za dôsledok ruptúry stenčenej spodiny 3MK tlakom nádoru, ktorý pôvodne rástol extraventrikulárne. Naše morfológické aj klinické štúdie [23,24] aj štúdie iných autorov [25,26] však ukazujú, že intraventrikulárna alebo intra-extraventrikulárna lokalizácia kraniofaryngeómov je dôsledkom primárneho rastu nádoru priamo v mozgovom tkanive infundibula (eminentia mediana), ktoré je súčasťou spodiny 3MK. Dokazuje to intrapiálna (subpiálna) lokalizácia celého nádoru. Väčšina intra-extraventrikulárnych kraniofaryngeómov sa teda ocitá v dutine 3MK podobným mechanizmom ako gliómy bazálnej časti komory, napríklad pilocytárne astrocytómy hypotalamu. Iný mechanizmus, teda dlhodobý extraventrikulárny

rast a následná deštrukcia atrofickéj spodiny 3MK, je príčinou intra-extraventriculárnej lokalizácie kraniofaryngeómov len zriedkavo. Okrem niekoľkých kraniofaryngeómov sme to pozorovali aj v dvoch prípadoch gigantického adenómu hypofýzy operovaných pred rokom 1990 [27].

Klinické prejavy

Klinické prejavy nádorov 3MK môžu byť spôsobené obštrukčným hydrocefalom alebo priamym poškodením štruktúr v bezprostrednom okolí nádoru. Prejavy intrakraniálnej hypertenzie (ICH) sú najčastejšie, prejavujú sa u dvoch tretín až troch štvrtín pacientov s nádormi 3MK [3,28]. Pomerne časté sú poruchy zraku a endokrinné poruchy, vyskytujú sa hlavne pri nádoroch bazálnej časti 3MK. Časté sú aj neuropsychologické poruchy. Lejeune et al [3] ich zistili až u 48 % pacientov a v 10 % boli prvými príznakmi. Schirmer [28] pozoroval psychické zmeny najčastejšie vo forme zmien osobnosti (32,1 %), ďalej to bola retardácia (28,6 %), strata motivácie (25 %), poruchy pamäti (14,3 %), zmätenosť (7,1 %) a depresia (3,6 %). Medzi ostatnými symptómami sa vyskytovali únavnosť (28,6 %), závrate (17,9 %); 10,7 % pacientov trpelo inkontinenciou. Niekedy sa objavujú aj epileptické záchvaty, poruchy chôdze, poruchy reči, tinitus, poruchy čuchu. Pyramídové prejavy alebo extrapyramídové syndrómy sú zriedkavé. Môžu byť dôsledkom deštrukcie subtalamickej a bazálnych gangliových štruktúr, útlaku crura cerebri retroselárnou expanziou, či priamej kompresie karotickej tepny alebo jej vetvy. Paraselárne rastúce tumory môžu postihnúť okohybné nervy. Dĺžka anamnézy býva pomerne veľká, viac ako jedna tretina pacientov má príznaky dlhšie ako jeden rok.

Jednotlivé príznaky a znaky vyvolané nádormi 3MK a ich kombinácie sa líšia podľa prevažnej lokalizácie nádoru, ktorá býva ovplyvnená miestom primárneho rastu nádoru.

Nádory **orálnej časti** 3MK sa prejavujú najmä známami ICH, bolesťami hlavy, vracaním, u časti pacientov aj nauzeou, v neskorších štádiách aj zahmlievaním zraku. Pri oftalmologickom vyšetrení sa môže zistiť edém papil zrakových nervov. Pri koloidných cystách sa môžu záchvaty intrakraniálnej hypertenzie dostavovať v závislosti na polohe tela, čo sa vysvetľuje ventilovým mechanizmom blo-

kády for. Monroi. Môže sa pri nich vyskytnúť aj náhle úmrtie v dôsledku akútneho záchvatu ICH [29]. Vo väčšine prípadov náhlu smrť pri koloidných cystách predchádzajú prejavy ICH po dobu týždňov až mesiacov. Náhle klinické prejavy môžu byť aj dôsledkom intratumorálneho krvácania, najmä pri gliómoch, ako sme to pozorovali u pacienta s fibrilárnym astrocytómom. Nádory orálnej časti 3MK môžu byť spojené aj s poruchami pamäti a s ataxiou. Endokrinné prejavy sa pri nich nepozorujú.

Pri nádoroch **bazálnej časti** 3MK dominujú poruchy zraku a endokrinné a metabolické prejavy. Nádory zadnej časti zrakovej dráhy a hypotalamu vyvolávajú prejavy ICH u približne jednej tretiny pacientov.

Gliómy chiazmy sa prejavujú narušením zrakovej ostrosti, perimetra a primárnou atrofiou zrakových nervov. U detí sa porucha zrakovej ostrosti prejavuje často ako prvý príznak, v 25–30 %; oftalmologické vyšetrenie ho odhalí aj u ďalších pacientov, ktorí ho kompenzovali akomodáciou. Klinické vyšetrenie odhalí poruchy zorných polí u 30–40 % detských pacientov, ktorí si ich predtým neuvedomovali [30].

Endokrinné prejavy majú rozličné prejavy, od hyperfunkcie až po hypofunkciu. Najčastejšie sa prejavuje somatotropná nedostatočnosť, menej častá je oneskorená puberta, hypotyroidizmus a dokonca panhypopituitarizmus, menej častý je aj diabetes insipidus. Niektoré z týchto prejavov sú známe už pred hospitalizáciou, detailný endokrinný skrýning je však nutný u všetkých nádorov prednej časti 3MK.

Ďalšími prejavmi hypotalamickej nádorov je hypersexualita alebo strata sexuálneho záujmu, pubertas praecox u detí, poruchy emočnej kontroly (patologický smiech a plač), amnestické syndrómy, somnolencia alebo poruchy rytmu spánku a bdenia, hypertermia alebo hypotermia v dôsledku dysfunkcie centrálnych termoregulačných mechanizmov a porucha elektrolytovej rovnováhy. Hyperfágia sa dáva do vzťahu s deštrukciou centra sýtosti v nc. ventromedialis hypotalamu [31].

Osobitým prejavom gliómov hypotalamu u detí vo veku do troch rokov, ktorý sa pozoruje až v 25 % prípadov, je neprospevanie. Tento príznak v spojení s nystagmoidnými pohybmi očí sa nazýva „diencefalický syndróm“ [30]. Syndróm je charakterizovaný výraznou stratou podkožného tuku, ktorá kontrastuje s nor-

málnou výškou a normálnym alebo takmer normálnym objemom svalstva. Chuť do jedla je dobrá, dieťa je čulé až hyperaktívne a môže byť spokojné alebo až euforické. Vo všeobecnosti je koža svetlá, napriek tomu, že počet erytrocytov je v norme. Príčina lipolýzy nie je jasná. Vysvetľovala sa zvýšenou hladinou rastového hormónu, ktorá nevykazuje primeranú reakciu na hypoglykémiu a hyperglykémiu a stratila diurnálny rytmus.

Častým príznakom chiazmaticko-hypotalamickej expanzívnych procesov je nystagmus (nezávislý od diencefalického syndrómu) a ataxia. Ďalším prejavom je tzv. spasmus nutans alebo „bobble-head doll syndrome“ (kývavé pohyby hlavou, úklon hlavy a nystagmus). Tento príznak sa popisoval pri chiazmatických arachnoidálnych cystách, ale aj pri chiazmatických gliómoch.

Príznaky ICH v dôsledku obštrukčného hydrocefalu pri kompresii akveduktu sú najčastejšími klinickými prejavmi nádorov **kaudálnej časti** 3MK. U detí sa vyskytujú až v 85 % prípadov [32]. Najčastejším topickým príznakom je obrna pohľadu nahor. Paralyza pohľadu nadol je menej častá, podobne ako porucha konvergencie očných bulbov a/alebo nystagmus retractorius. Parinaudov syndróm, čiastočný alebo kompletný, sa nachádza u polovice pacientov. Iné topické príznaky, cerebelovestibulárne, pyramídové, poruchy citlivosti, pamäti, extrapyramídové syndrómy, epilepsia a poruchy sluchu sú menej časté. Poruchy okohybných nervov sú zvyčajne dôsledkom intrakraniálnej hypertenzie, zriedkavo tiež invázie tumoru do mezencefala [31]. Trvalá alebo prechodná dilatácia zreníc je známkou zlej prognózy ukazujúcou na intraparenchymatózne šírenie sa nádoru. Poruchy zorných polí sú mimoriadne zriedkavé a ukazujú na laterálnu extenziu tumoru smerom ku radiatio optica. Klinické príznaky sa vyvíjajú progresívne, priemerná dĺžka anamnézy je štyri mesiace. Náhle klinické prejavy môžu byť dôsledkom krvácania do nádoru, ktoré je zriedkavé a je charakteristické pre choriokarcinóm.

Neuroendokrinné prejavy sú relatívne časté a sú dôvodom na kompletne endokrinné predoperačné vyšetrenie. Pubertas praecox nie je spôsobená deštrukciou epifýzy nádorom, ale je dôsledkom účinku choriogonadotropínu (beta-HCG). Ten sa tvorí v choriokarcinómoch. Yolk-sac tumory produkujú alfa-fetoprotein (AFP).

Spolu s embryonálnym karcinómom sa tieto nádory označujú ako negerminomatózne nádory zo zárodočných buniek. Germinómy produkujú len HCG, a to len v 10–15 % prípadov. Ich diagnóza sa potvrdí biopsiou alebo cytológiou likvoru. Vyšetrenie hladiny markerov v sére, prípadne aj v likvore umožňuje predpokladať histologickú povahu tumoru. Diabetes insipidus môže byť dôvodom šírenia sa tumoru do prednej časti 3. komory a hypotalamu. Menej často sa pozorujú poruchy termoregulácie, abnormálne alimentárne chovanie a pituitárna insuficiencia.

V našom súbore sa väčšina nádorov 3MK klinicky prejavila príznakmi zvýšeného vnútrolebečného tlaku. V období stanovenia diagnózy už boli príznaky vnútrolebečnej hypertenzie v dôsledku obštrukčného hydrocefalu prítomné u 76 % chorých s bazálnymi nádormi a takmer u všetkých pacientov s nádormi orálnej a kaudálnej časti 3MK. V niektorých prípadoch sa príznaky ICH vystupňovali natoľko, že pacienti boli prijatí s kvantitatívnymi poruchami vedomia, ktoré vyžadovali urgentnú drenážnu operáciu alebo dokonca vonkajšiu drenáž mozgových komôr. Príčinou náhleho zhoršenia klinického stavu u jedného z nich bolo krvácanie do fibrilárneho astrocytomu v orálnej časti 3MK. V skupine nádorov bazálnej časti komory sa ochorenie začínalo aj inými príznakmi. U 27 % chorých sa prejavilo poruchami zraku, ktoré v období stanovenia diagnózy boli prítomné v 35 %. U 33 % pacientov, prevažne u detí, sa zjavili endokrinné poruchy, nanizmus, diabetes insipidus, prípadne predčasná puberta, u dvoch dospelých chorých sa vyskytli aj epileptické záchvaty. U piatich dospelých chorých s kraniofaryngeomami sa ochorenie prejavilo psychickými zmenami, od zhoršenia pamäti až po halucinatórne psychózy. Nádory pineálnej oblasti a zadnej časti 3MK v 37 % vyvolávali okohybné poruchy v rámci Parinaudovho syndromu.

Diagnostika

V rámci klinického vyšetrenia je často potrebné aj oftalmologické, endokrinologické a neuropsychiatrické vyšetrenie. Zisťovanie typu porúch zorných polí v súčasnosti už nie je potrebné pre lokalizáciu chorobného procesu. Vyšetrenie perimetra a vízu je však mimoriadne dôležité pre porovnanie stavu zrakových funkcií pred operáciou a po nej. Nález edému papíl zrako-

vých nervov pri vyšetrení očného pozadia môže objektivizovať intrakraniálnu hypertenziu a ich nablednutie svedčí pre atrofiu vlákien zrakovej dráhy v dôsledku útlaku jej štruktúr buď priamo nádorom, alebo zvýšeným tlakom likvoru pri obštrukčnom hydrocefale. Výsledky endokrinologického vyšetrenia pred operáciou môžu poskytnúť informácie o potrebe predoperačnej hormonálnej substitúcie. Ešte dôležitejšie je z tohto hľadiska pooperačné vyšetrenie vrátane vyšetrenia funkčnej rezervy jednotlivých hypotalamo-hypofýzových osí. Pri podozrení na prítomnosť nádorov zo zárodočných buniek je dôležité vyšetrenie markerov, HCG a AFP. Čisté germinómy nesecernujú HCG, produkujú ho len tie, ktoré obsahujú ložiská syncytiotrofoblastických buniek silne pozitívnych na HCG a na ľudský placentárny laktogén. Placentárna alkalická fosfatáza je tiež markerom intrakraniálnych germinómov.

O lokalizácii a rozsahu nádoru podávajú presné informácie zobrazovacie neuro-rádiologické vyšetrenia, počítačová tomografia a magnetická rezonancia (MR). Často sa pritom získa aj predstava o histologickom charaktere nádoru. Kalcifikáty sú časté v kraniofaryngeómoch (až v 90 %), vyskytujú sa aj v teratómoch, ependymómoch, menej často aj v iných nádoroch. Adamantinózne kraniofaryngeómy, ktoré sa častejšie vyskytujú u detí, bývajú cystické; papilárny typ nádoru, ktorý sa vyskytuje u dospelých, býva solidný. Vo všeobecnosti kraniofaryngeómy majú najčastejšie zmiešanú štruktúru.

Astrocytomy aj ependymomy bývajú na MR v T1 vážení hypointenzné, v T2 vážení hyperintenzné. Pilocytárne astrocytomy sa môžu poskontrastne silno zvýrazniť. Koloidné cysty bývajú hyperintenzné v T1, hypointenzné v T2, postkontrastne sa môže zvýrazniť puzdro cysty. Podľa typu obsahu koloidnej cysty môže byť jej signál aj zmiešaný [4].

Napriek výraznému zdokonaleniu zobrazenia anatomických štruktúr magnetickou rezonanciou štruktúry atrofickéj spodiny 3MK sa často nedajú rozlíšiť. Identifikácia hypotalamických štruktúr je pritom pre plánovanie chirurgického prístupu aj rozsahu resekcie nádoru veľmi významná. Ak by sa napríklad kraniofaryngeóm, ktorý zdanlivo vyplňuje celú 3MK, ale v skutočnosti rastie pod jej distendovanou spodinou, ktorú vytláča nahor až ku stropu komory, odstráňoval zhora cez foramina Monroi, mohli

by sa poškodiť hypotalamické štruktúry. Odlíšenie takého nádoru od intra-extra-ventrikulárneho kraniofaryngeómu, pri ktorom sú štruktúry hypotalamu uložené po horizontálnom obvode nádoru, okolo jeho „rovnika“, možno urobiť nepriamo. Naša štúdia totiž ukázala, že ani rozsiahle extraventrikulárne nádory, ktoré zdanlivo okludujú celú 3MK, zvyčajne nespôsobujú výraznejšie rozšírenie bočných mozgových komôr a navyše čiastočne sa šíria aj pred úroveň chiazmy a pred ACCA. Naproti tomu nádory, ktoré rastú čiastočne alebo úplne v dutine 3MK, sú uložené úplne retrochiazmaticky a spôsobujú obštrukčný hydrocefalus [33].

Pri nádoroch zadnej časti 3MK MR dovoľuje zistiť aj vzťah nádoru ku sieti veľkých žíl (vnútorné mozgové žily, vv. cerebri interna; spodinové žily, vv. basales Rosenthalii), ktoré sa vlievajú do veľkej mozgovej žily (v. cerebri magna Galeni) a do priameho žilového splavu (sinus rectus). K nádorom uloženým pod spomínanými žilami je výhodnejšie pristupovať ponad predný lalok mozočka pod tentóriom [21]. Pri uložení nádorov nad cisternou štvorhrbolia a nad veľkými žilami je vhodnejší subokcipitálny transtentoriálny prístup.

Chirurgická liečba nádorov 3MK

Cieľom chirurgického výkonu u pacientov s nádormi 3MK v minulosti bývalo získanie vzorky nádorového tkaniva na histologické vyšetrenie a obnovenie priechodnosti likvorových ciest. Odstránenie nádoru sa indikovalo zvyčajne len pri koloidných cystách, zriedkavo pri iných typoch nádorov. S rozvojom mikrochirurgie sa chirurgické prístupy do stredu mozgu stali bezpečnejšie a cieľom operácie sa stáva odstránenie nádorového tkaniva. Rozsah bezpečnej resekcie nádoru závisí na charaktere nádoru a jeho vzťahu ku okolitým anatomickým štruktúram a na erudícii neurochirurga. Neurochirurg s dostatočnými skúsenosťami dokáže bezpečne odstrániť aj nádory, ktorých resekcia bývala riziková, a na druhej strane vie včas rozoznať také anatomické pomery, pri ktorých je potrebné chirurgický výkon ohraničiť na subtotálnu alebo len parciálnu resekciu nádoru.

Pri endoskopických výkonoch je neúplná resekcia častejšia ako po mikrochirurgických [34]. Preto niektorí neurochirurgovia, ktorí majú mimoriadne bohaté skúsenosti s neuroendoskopiou, dávajú pri operáciách koloidných cyst prednosť mik-

rochirurgickým výkonom s endoskopickou asistenciou pred čisto endoskopickou operáciou [35].

Predpokladom úspešného chirurgického výkonu býva najmä výber vhodného chirurgického prístupu. Musí odhaliť nielen maximum nádorového tkaniva, ale aj jeho vzťah ku okolitým nervovým a cievny štruktúram. Do dutiny 3MK sa zvyčajne vstupuje z troch smerov, zpredu, zhora a zozadu. Prístup zdola umožňujú špeciálne chirurgické prístupy cez spodinu lebky a tzv. rozšírené transsfenoidálne endoskopické prístupy.

Chirurgické prístupy do 3MK

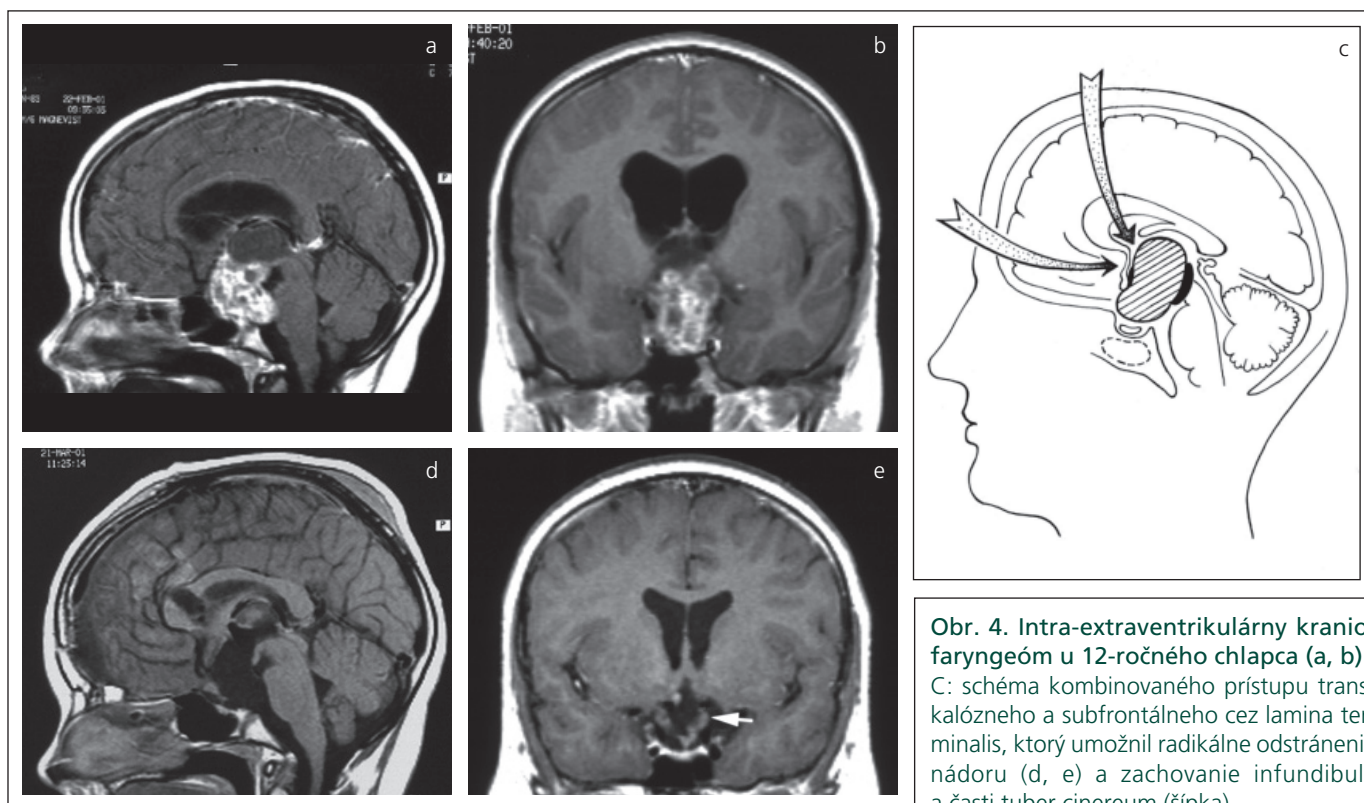
Predný chirurgický prístup vyžaduje disciziu lamina terminalis, najčastejšie len pod úrovňou arteria cerebri communicans anterior (ACCA). Prístup nad ACCA ohrozuje commissura anterior aj obidve columnae fornixis, a tým pamäťové funkcie. Samotnú lamina terminalis možno dosiahnuť popod čelový lalok mozgu zo subfrontálnej alebo frontotemporálnej (pteronálnej) kraniotómie, prípadne medzi čelovými lalokmi (frontálny interhemisferálny prístup). Pri **horných** chirurgických prístupoch sa dutina 3MK dosahuje cez jedno alebo obidve foramina Monroi, alebo cez strop

Tab. 3. Chirurgické prístupy k nádorom tretej mozgovej komory.

| Typ/lokalizácia nádoru | Chirurgický prístup | Počet pacientov |
|------------------------|-----------------------------------|-----------------|
| Kraniofaryngeomy | Trans-lamina terminalis (LT) | 23 |
| | Transkalózny – for. Monroi (CCfM) | 3 |
| | Kombinovaný (LT + CCfM) | 9 |
| Ostatné bazálne nádory | Trans-lamina terminalis | 10 |
| | Kombinovaný (LT + transfrontálny) | 1 |
| | Kombinovaný (LT + CCfM) | 3 |
| | Transkortikálny (transfrontálny) | 1 |
| Koloidné cysty | Transkalózny – for. Monroi | 14 |
| | Transkalózny – interfornikálny | 3 |
| | Transkortikálny (transfrontálny) | 1 |
| | Endoskopický výkon | 3 |
| Ostatné orálne nádory | Transkalózny – for. Monroi | 9 |
| | Transkortikálny (transfrontálny) | 7 |
| | Kombinovaný (LT + CCfM) | 2 |
| | Trans-lamina terminalis | 2 |
| Kaudálne nádory | Supracerebelárny | 20 |
| | Transtentoriálny | 1 |
| | Transkortikálny (Van Wagenen) | 1 |

3MK, a to cez tela chorioidea alebo popod plexus chorioideus, subchoroidálne. Medzikomorové otvory aj strop komory sa dosahujú cez dutinu laterálnej komory, a to transkalóznym alebo transkortikálnym prístupom. **Zadný** prístup ponad mozoček

cez recessus suprapinealis je jediným chirurgickým prístupom do 3MK, ktorý nevyžaduje disciziu mozgového tkaniva. Bežne sa používa na prístup do zadnej časti 3MK, dovoľuje však dosiahnuť a odstrániť aj koloidnú cystu z prednej časti komory



Obr. 4. Intra-extraventriculárny kraniofaryngeóm u 12-ročného chlapca (a, b). C: schéma kombinovaného prístupu transkalózneho a subfrontálneho cez lamina terminalis, ktorý umožnil radikálne odstránenie nádoru (d, e) a zachovanie infundibula a časti tuber cinereum (šípka).

[36]. Dolné prístupy môžu ohroziť hypotalamické štruktúry v tuber cinereum.

Vlastné chirurgické skúsenosti

Chirurgické prístupy

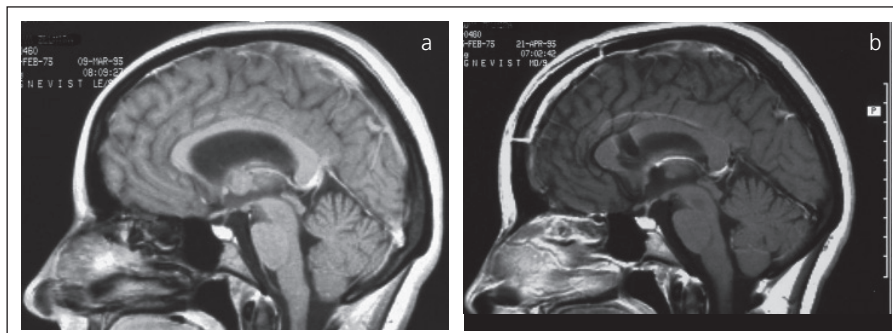
Výber chirurgického prístupu k nádoru v našom súbore závisel na jeho lokalizácii (tab. 3). Bazálne nádory sme najčastejšie dosahovali subfrontálnym prístupom a otvorením lamina terminalis. Ak mal nádor aj pomerne veľkú extraventriculárnu časť, táto sa dala dosiahnuť extracerebrálnym prístupom povedľa chiazmy cez optokarotický trojuholník alebo poza karotickú tepnu a chiazmu z pterionálnej kraniotomie. Hornú časť nádoru, ktorá dosahovala až ku stropu 3MK, nebolo možné dostať pod priamu zrakovú kontrolu, nakoľko tomu bránila ACCA, ktorá tvorí hornú hranicu prístupu. Raz sme preto lamina terminalis otvorili aj nad ACCA. Častejšie sme priamu vizualizáciu tejto časti nádoru dosiahli prístupom zhora, cez jedno, zriedkavejšie cez obidve foramina Monroi, a to buď transkortikálne cez stredný čelový závit, alebo cez corpus callosum. Transkalózny prístup zriedkavo umožnil aj úplné odstránenie bazálneho nádoru. Zvyčajne sa však využíval v kombinácii s prístupom cez lamina terminalis, najmä pri kraniofaryngeómoch (obr. 4).

K nádorom v orálnej časti 3MK sme pristupovali najčastejšie transkalózne discíziou prednej časti corpus callosum tesne za genu, a to v dĺžke 12–20 mm. Kratšie prístupy boli dostatočné pri koloidných cystách, dlhšie boli potrebné pri kraniofaryngeómoch a gliómoch (obr. 5).

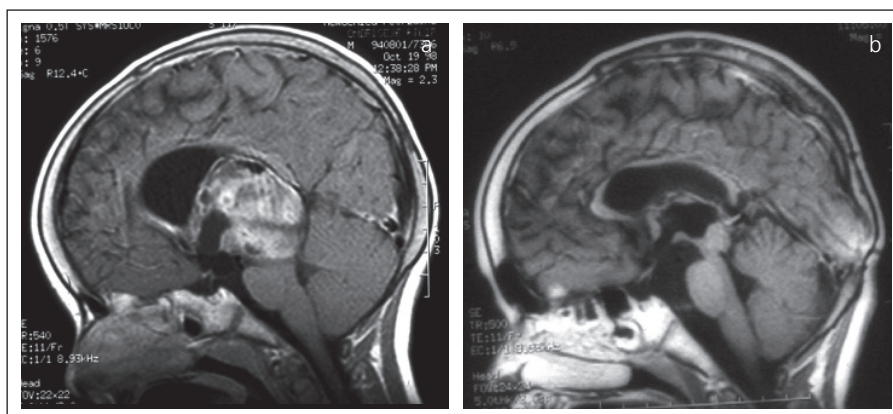
Nádory zadnej časti 3MK sme spravidla sprístupňovali popod tentorium ponad mozoček cez strednú infratentoriálnu kraniotomiu. Výnimočne sme nádor, ktorý sa šíril laterálne smerom ku cella media bočnej komory, atakovali transkortikálne van Wagenenovým prístupom. U jedného pacienta sme nádor, ktorého dolný pól zasahoval hlboko pred vermis cerebelli, sprístupnili transtentoriálne, ponad tentorium, ktoré sme discidovali v blízkosti sinus rectus (obr. 6).

Rozsah resekcie nádoru

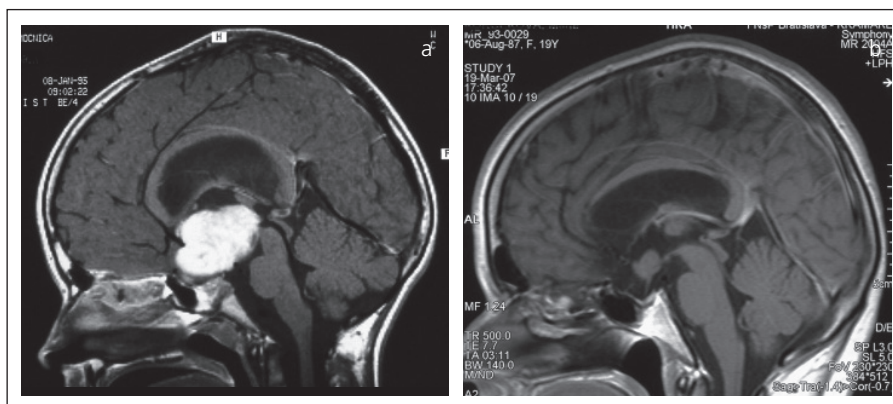
Výber vhodného chirurgického prístupu umožnil dostatočnú expozíciu nádoru, a tým detailné zhodnotenie jeho vzťahu s okolitými štruktúrami. Tento vzťah bol rozhodujúci pre stanovenie optimálneho rozsahu resekcie nádoru. Nádorové tká-



Obr. 5. Koloidná cysta u 18-ročnej pacientky (a) odstránená cez krátku prednú kalozotómiu (b).



Obr. 6. Subependymóm zadnej časti tretej mozgovej komory u 4-ročného chlapčeka (a) radikálne odstránený z transtentoriálneho prístupu (b).



Obr. 7. Pilocytárny astrocytóm chiazmy a hypotalamu u 6-ročného dievčatka (a). b – stacionárne reziduum tumoru o 14 rokov po parciálnej resekcii tumoru cez lamina terminalis a externej rádioterapii (30Gy).

nivo, ktoré sa dalo bezpečne odpreparovať od okolitých štruktúr, sme resekovali. Prekážkou úplného odstránenia nádorového tkaniva bola najčastejšie infiltrácia útvarov zrakovej dráhy, najmä chiazmy bazálnymi gliómami, alebo intímne adherovanie kraniofaryngeómom ku štruktúram diencefala, najmä ku hypotalamickým jadrám vo zvyškoch spodiny 3MK. Dosiahnuteľnosť

nádoru teda neznamenala automaticky aj jeho odstrániteľnosť. Radikálnosť chirurgického zákroku pri gliómoch chiazmy je obmedzená pri relatívne zachovaných zrakových funkciách. Skrz nádorové tkanivo môžu totiž prechádzať aj nervové vlákna zrakovej dráhy, ktoré si ešte uchovali svoju funkciu. V prípadoch, že disekcia nádoru ohrozovala štruktúry zrakovej dráhy alebo

NÁDORY TRETEJ MOZGOVEJ KOMORY

diencefala, ponechali sme rozlične veľkú časť nádoru na mieste (obr. 7). Aj u týchto chorých sme sa snažili obnoviť priechodnosť likvorových ciest resekciou zadnej časti nádoru uloženej nad a za chiazmou, najmä ak pacient pred operáciou nemal implantovaný drenážny systém. Len zriedkavo sme sa obmedzili na odber tkaniva na biopsiu, prípadne v kombinácii s drenážnou operáciou, a to len na počiatku sledovaného obdobia.

Niektorí naši pacienti mali urobenú drenážnu operáciu už pred resekciou tumoru v dôsledku dekompenzácie ICH. Štrnásťkrát bol implantovaný ventrikulo-peritoneálny drenážny systém, prevažne na iných pracoviskách, odkiaľ boli pacienti preložený na naše pracovisko. Porucha vedomia bola u ďalších troch chorých taká hlboká, že sa najskôr musela zaviesť vonkajšia drenáž mozgových komôr a až po kompenzácií stavu sme mohli pristúpiť k resekcii nádoru.

Vhodný chirurgický prístup a mikrochirurgická technika, v priebehu posledných rokov aj endoskopická technika, umožnili radikálne odstránenie nádoru u viac ako dvoch tretín pacientov. Rozsah odstránenia nádoru bol určený predovšetkým histologickou povahou nádoru, ale aj jeho lokalizáciou (tab. 4). Úplné odstránenie nádorov sme najmenej často dosiahli pri gliómoch bazálnej časti 3MK a naopak bolo možné pri všetkých 18 koloidných cystách operovaných mikrochirurgicky. Endoskopicky sme úplné odstránenie koloidnej cysty dosiahli len v jednom prípade, u ostatných dvoch pacientov sme sa obmedzili na evakuáciu obsahu a čiastočnú resekciu jej steny. Radikálne sa dala odstrániť aj väčšina nádorov rastúcich v zadnej časti 3MK.

Výsledky chirurgického liečenia

U 24 pacientov bol pooperačný priebeh komplikovaný (tab. 5). Najčastejšie sa vyskytla porucha vodného a minerálneho metabolizmu ako prejav akútnej insuficiencie hypotalamu. Jej výskyt bol pri kraniofaryngeómoch častejší ako po operáciách iných nádorov vrátane bazálnych gliómov. U ôsmich chorých bola porucha závažná, u dvoch z nich po operácii kraniofaryngeómu ani intenzívna starostlivosť o udržanie rovnováhy vnútorného prostredia a hormonálna substitúcia nedokázali zvrátiť progresiu porúch a zachrániť pacienta. Takýto ťažký pooperačný priebeh býval okrem hypernatrémie a hypokaliémie sprevádzaný aj hypertermiou, aj zastretím vedomia. Ťažkou

Tab. 4. Rozsah resekcie nádorov tretej mozgovej komory.

| Typ/lokalizácia nádoru | Radikálna | Subtotálna | Parciálna | Biopsia | Spolu |
|-----------------------------|-----------|------------|-----------|----------|------------|
| Kraniofaryngeomy | 27 | 8 | | | 35 |
| Ostatné bazálne nádory | 1 | 7 | 6 | 1 | 15 |
| Koloidné cysty – mikrochir. | 18 | | | | 18 |
| Koloidné cysty – endoskop. | 1 | | 2 | | 3 |
| Ostatné orálne nádory | 12 | 5 | 1 | 2 | 20 |
| Kaudálne nádory | 16 | 5 | 1 | | 22 |
| Spolu | 75 | 25 | 10 | 3 | 113 |

Tab. 5. Včasné a neskoré komplikácie po operáciách nádorov tretej mozgovej komory.

| Typ komplikácie | Lokalizácia tumoru | | |
|-------------------------------------|--------------------|--------|----------|
| | Bazálne | Orálne | Kaudálne |
| Akútna insuficiencia hypotalamu | 6 | 2 | |
| Krvácanie do lôžka tumoru | | 1 | 2 |
| Meningitída | 1 | 1 | 1 |
| Prechodné poruchy pamäti | 1 | 4 | |
| Prechodné okohybné poruchy | | | 2 |
| Tenzný pneumocefalus | 1 | | 1 |
| Akútny subdurálny hematóm | | 1 | |
| Subdurálny hygrom vyžadujúci drenáž | 1 | | |
| Epileptické záchvaty | | 3 | |

Pozn.: U niektorých pacientov sa vyskytol viac ako jeden typ komplikácií.

komplikáciou bola aj pooperačná infekcia (1x meningitída po resekcii tumoru, 1x po vonkajšej komorovej drenáži a 1x neskorá infekcia po opakovaných revíziách drenážneho systému) a krvácanie do lôžka nádoru (3x), ktoré bolo v jednom prípade nádoru kaudálnej časti 3MK fatálne. V dôsledku odstránenia veľkého nádoru a opadnutia hydrocefalických komôr sa vyskytol aj akútny subdurálny hematóm, ktorý sme evakovali z kraniotómie, a subakútne alebo chronické subdurálne hydrómy, z ktorých jeden vyžadoval subduro-peritoneálnu drenáž.

Do jedného mesiaca po operácii zomrel ešte jeden pacient s kraniofaryngeómom na infarkt myokardu, celkove teda zomreli štyria pacienti, čo predstavuje 3,5% pooperačnú mortalitu.

V neskoršom období, o 2–122 mesiacov zomrelo 19 chorých, zväčša pre progresiu zvyškov nádoru alebo pre jeho recidívu. Medzi nimi boli aj dvaja z troch chorých, ktorí boli prijatí s ťažkou dekompenzáciou vnútrolebkovej hypertenzie vyžadu-

júcou najskôr vonkajšiu drenáž mozgových komôr. Odstránenie nádoru bolo urobené až po opätovnom nadobudnutí vedomia. Ani po operácii sa stav chorých neupravil úplne a obidvaja neskôr zomreli, jeden o štyri mesiace a druhý o dva roky po operácii napriek tomu, že základné ochorenie neprogredovalo.

Trvalé poruchy pamäti sa nevyskytli, prechodné boli pozorované u piatich chorých. U štyroch z nich boli použité menej obvyklé chirurgické prístupy. U troch pacientov s koloidnou cystou sme rozpreparovali raphe fornicis (interfornikálny prístup). Ku intra-extraventriculárnemu kraniofaryngeómu sme pristupovali cez lamina terminalis nielen pod, ale aj nad úrovňou ACCA, teda v blízkosti comissura anterior. Práve manipulácia bezprostredne pri obidvoch columnae fornicis a comissura ant. mohli byť zodpovedné za túto komplikáciu.

Epileptické záchvaty u pacientov, ktorí ich pred operáciou nemali, sa po operácii vyskytli v troch prípadoch. U 2 z 10 pacientov, ktorým bol nádor odstránený transkortikál-

ným prístupom cez čelový lalok, a u 1 z 43 chorých, u ktorých sme využili transkalózný prístup. Pacient mal sedem mesiacov po operácii jednorázovo niekoľko tesne po sebe nasledujúcich záchvatov.

Analýza možností a limitácií jednotlivých chirurgických prístupov

Chirurgický prístup cez lamina terminalis umožňuje priamu zrkovú kontrolu len pod úrovňou spojnice dolného okraja kraniotómie a ACCA. Časť nádoru uloženú nad touto úrovňou možno priamo vidieť po jej spontánnom poklese nadol po odstránení bazálnej časti nádoru, alebo pri cielej trakkii nádoru nadol bez jasnej predstavy o jeho adherencii ku okolitým štruktúram. V týchto prípadoch býva omnoho výhodnejšie hornú časť nádoru odstraňovať cez jeden alebo obidva medzikomorové otvory, foramina Monroi, a to transfrontálnym transkortikálnym prístupom cez predný roh bočnej komory, alebo transkalóznym prístupom. Na prístup k rozsiahlym nádorom 3MK, ktoré majú aj pomerne veľkú bazálnu extraventrikulárnu časť v supraselárnej oblasti, je výhodné kombinovať bazálne aj horné chirurgické prístupy. Apuzzo et al [17] odporúčajú kombinované prístupy pri bazálnych nádoroch s intraventrikulárnou komponentou a so širokou bázou, a to vždy keď táto v strednej čiare dosahuje 2,5 cm a viac. Kombinované prístupy možno urobiť cez dve rozličné kraniotómie [37,38] alebo cez jednu veľkú [39,40] kraniotómiu. Sami dávame prednosť jednej väčšej frontálnej kraniotómii zasahujúcej po koronárny šev, ktorá mediálne dosahuje až na druhú stranu za okraj sinus sagittalis superior, aby bolo možné dosiahnuť corpus callosum popri falxe bez tlaku na mediálnu plochu čelového laloka. Takáto kraniotómia umožňuje súčasný subfrontálny aj transkalózný alebo transkortikálny prístup.

Transkortikálny prístup sa niekedy odporúča, ak nádor v 3MK je solídny a dosahuje viac ako 3 cm [41]. My ho indikujeme mimoriadne zriedkavo, zvyčajne len pri nádoroch orálnej časti 3MK, ktoré cez rozšírené for. Monroi zasahujú do jednej bočnej komory. Transkortikálny prístup je zaťažovaný niektorými komplikáciami, predovšetkým epileptickými záchvatmi vyskytujúcimi sa v 8,6–28 % [17,42], čomu nasvedčujú aj naše výsledky, preto sa dnes dáva prednosť transkalóznemu prístupu.

Transkalózný prístup môže byť sprevádzaný technickými obtiažami. Dosiahnutie mediálnej plochy zadnej časti čelového laloka môže byť sťažené prítomnosťou veľkých žíl vlievajúcich sa do sinus sagittalis superior. Takéto žily sa častejšie vyskytujú za úrovňou koronárneho šva ako pred ním [43]. Naše skúsenosti ukázali, že na transkalózný prístup zvyčajne postačuje otvorenie dury len po úroveň koronárneho šva. Premostujúca žila môže tiež na rozličnú vzdialenosť pred sagitálnym splavom prebiehať medzi dvoma listami dura mater. Niekedy sa ju podarí zpomedi listov dury vypreparovať, inokedy je potrebné tvrdú plenu rozstrihnúť atypicky pomedzi žily, a tak sa dostať do blízkosti okraja horného sagitálneho splavu. Vždy sa snažíme vyhnúť sa prerušeniu väčšej žily, aj keď sa udáva, že prerušenie žíl pred koronárnym švom je bezpečné [1].

Krátka incízia v prednej časti corpus callosum v mieste za genu corporis callosi nemá za následok klinicky pozorovateľný neurologický deficit [15,17,44,45]. Ani u jedného zo 43 chorých po transkalóznom prístupe sme nepozorovali obávaný mutizmus alebo diskonekčný syndrom [46]. Mutizmus sa vyskytuje po dlhších kalozotómiach [43].

Výhodou transkalózneho prístupu je okrem iného aj to, že sprístupňuje obidve foramina Monroi a dovoľuje využiť ten otvor, cez ktorý je nádor lepšie prístupný. Na samotné odstránenie nádoru sa však snažíme využiť len jedno foramen Monroi, zatiaľ čo druhé využívame viac na zisťovanie vzťahu nádoru ku druhostrannej bočnej stene komory a na kontrolu úplnosti resekcie nádoru. Prechodné poruchy pamäti sme totiž pozorovali v prípadoch, keď chirurgická manipulácia postihovala obidva fornixy alebo commissura anterior. K podobnému záveru dospeli aj Wojciechowsky et al [47]. Trvalé poruchy pamäti sa však nemusia vždy vyskytnúť ani po incízii raphe fornixis a retrakkii oboch polovic jeho tela. V súbore Amara et al (2004) [43] neboli zistené ani pri podrobných psychologických vyšetreniach.

Nádory zadnej časti 3MK sa sprístupňujú extracerebrálne, a aj preto sú výsledky ich chirurgického liečenia lepšie. Pozorovali sme to aj pri gliómoch pineálnej oblasti. Tieto nádory najčastejšie vyrastajú z okolitých štruktúr mozgového kmeňa alebo z pulvinar thalami. Astrocytomy kaudálnej časti 3MK zriedkavo môžu vzniknúť priamo v epi-

fýze [20,22]. Bývajú cystické a na rozdiel od solídnych gliómov rastúcich z okolia epifýzy majú lepšiu prognózu, čo sme pozorovali aj v našom súbore. U všetkých troch pacientov s gliómami zadnej časti 3MK sme dosiahli ich radikálne odstránenie, čo kontrastovalo so zriedkavosťou úplnej eradikácie tumoru pri bazálnych gliómoch a so 61% úspešnosťou pri gliómoch orálnej časti 3MK. Radikálne odstránenie nádoru pineálnej oblasti niekedy znemožňuje infiltrácia mozgového kmeňa alebo pulvinára talamu. Neúplné odstránenie nádoru má vtedy obnoviť pasáž likvoru [48].

Onkologická liečba

Pri malígnych nádoroch 3MK je indikovaná externá rádioterapia a chemoterapia rovnako ako pri nádoroch toho istého histologického charakteru v iných častiach centrálného nervového systému. Pri germinómoch sa odporúča ožiarenie celej kraniospinálnej osi pre časté metastázy v likvorových cestách.

V našom súbore bola rádioterapia indikovaná klinickými onkológmi aj u 17 z 31 pacientov s gliómami nízkeho stupňa malignity (WHO gr. I, II) vrátane pilocytárnych astrocytómov. U ôsmich z nich nádor regredoval (päť pilocytárnych astrocytómov, tri fibrilárne astrocytomy), u siedmich ostalo rezíduum nádoru stacionárne a u dvoch progredovalo a vyžadovalo reoperáciu. O chiazmatických gliómoch je však známe, že môžu regredovať aj spontánne [49], čo sa opakovanne pozorovalo po ich neúplnom odstránení [50,51].

Externá rádioterapia sa niekedy odporúča aj pri reziduálnych kraniofaryngeómoch. Bezprostredné výsledky zámerne neúplnej resekcie nádoru v kombinácii s následnou externou rádioterapiou sú lepšie ako po radikálnej exstirpácii tumoru, dlhodobé výsledky sú však zaťažované vysokým výskytom recidív. Externá rádioterapia je najmä u detí zaťažovaná rozličnými komplikáciami [52]. Sami sme ich pozorovali u dvoch detí. U jedného sa po úplnej regresii pilocytárneho astrocytómu rozvinula obojstranná amauroza a záchvaty zúrivosti, u ďalšieho sa rozvinul diabetes insipidus o dva mesiace po ukončení rádioterapie pre fibrilárny astrocytóm.

Neúplne odstránené kraniofaryngeómy aj benígne gliómy sa ožarujú aj ciele stereotaktickým rádiochirurgickým výkonom na Leksellovom gama noži alebo lineárnom urýchľovači so stereotaktic-

kým cieľiacim zariadením [53]. Limitujúcim faktorom je blízkosť štruktúr zrakových dráh, na ktoré by sa jednorázovo nemalo aplikovať viac ako 8 grayov, čo však nepostačuje na ovplyvnenie rastu nádoru. Pri gliómoch bazálnej časti 3MK sa môže s výhodou využiť stereotaktická frakcionovaná rádioterapia, ktorá ušetrí zrakové štruktúry. Do cystických, hlavne recidivujúcich kraniofaryngeómov sa môže aplikovať koloidný roztok rádioaktívnych izotopov beta žiaričov, najčastejšie ytria 90. Ani cieleňé jednorázové ožiarovanie vysokou dávkou žiarenia však nezabráni recidíve. Po rádiokirurgických výkonoch a brachyterapii v našom súbore nádor recidivoval v polovici prípadov (1 z 2 benígnych gliómov, 2 zo 4 kraniofaryngeómov). Instilácia beta žiaričov do supraselárnych nádorových cyst môže tiež poškodiť zrakové štruktúry. Po liečbe ionizujúcim žiarením u detí sa pozorovali aj cievne zmeny typu Moyamoya. V našej morfolologickej štúdii nádorov selárnej oblasti sme odhalili aj úplnú oklúziu kavernózneho úseku vnútornej karotickej tepny u dieťaťa po externej rádioterapii a instilácii koloidného ytria do recidivujúceho cystického intrasupraselárneho kavernómu.

Záver

Zdokonalenie neurochirurgickej operačnej techniky umožnilo dosiahnuť podstatne lepšie výsledky chirurgického liečenia nádorov 3MK ako v minulosti. Aj naše výsledky oprávňujú úsilie o radikálnu resekciu väčšiny týchto nádorov. U 75 zo 113 pacientov (66,4%) bol nádor odstránený radikálne. Do jedného mesiaca po operácii zomreli štyri pacienti (3,5%).

Výber vhodného chirurgického prístupu možno urobiť na základe informácií o topografických vzťahoch nádoru ku štruktúram diencefala a ku chiazme získaných MR vyšetrením. Tie rozhodujú o vizualizácii nádoru pri jednotlivých typoch chirurgických prístupov. Naše skúsenosti potvrdili bezpečnosť prednej kalozotómie primeraného rozsahu (do 2 cm) a naopak, zistili sme, že aj opatrná chirurgická manipulácia s oboma columnae fornicis môže spôsobiť prechodné poruchy pamäti. Pri transkalóznej resekcii nádoru 3MK preto odporúčame používať na odstraňovanie nádorového tkaniva prevažne alebo výlučne len jeden medzikomorový otvor a druhý využiť na kontrolu radikality výkonu.

Rozsah bezpečnej resekcii odstránenia nádoru závisí na vzťahu nádoru ku štruktúram tvoriacim spodinu a steny 3MK, ktorých rozsah a intímnosť je rozličná pri nádoroch rozličného histologického charakteru v rozličných topografických skupinách. Bezpečná radikálna resekcia sa najmenej často dosiahla v skupine nádorov bazálnej časti 3MK pre ich tesný vzťah ku hypotalamu a ku chiazme. Radikálnejšia resekcia bola možná pri nádoroch orálnej skupiny a najpriaznivejšie topograficko-anatomické vzťahy boli nájdené pri nádoroch kaudálnej časti 3MK. Charakter a intenzita vzťahu nádorového tkaniva s okolitými nervovými a cievnyimi štruktúrami sa dá odhaliť až pri pohľade cez operačný mikroskop. Definitívne rozhodnutie o optimálnom stupni radikálnosti resekcii tumoru preto možno urobiť až počas operácie.

Pre výsledok operácie je dôležité aj jej načasovanie. Dlhodobé váhanie s chirurgickým výkonom u pacienta s benignou léziou alebo s nádorom nízkeho stupňa malignity môže viesť k dekompenzácii ICH. Urgentnou drenážnou operáciou (vonkajšou alebo vnútornou) možno zachrániť aj pacientov prijatých v kóme s poruchami vitálnych funkcií. Kompenzačné mechanizmy diencefalických štruktúr však u prežívajúcich pacientov môžu byť trvalo poškodené a môžu byť príčinou ťažkej morbidita alebo aj neskorej mortality o niekoľko mesiacov aj rokov po operácii.

Literatúra

1. Bruce DA. Complications of third ventricle surgery. *Pediatr Neurosurg* 1991; 17(6): 325–330.
2. Konovalov AN, Gorelyshev SK. Surgical treatment of anterior third ventricle tumours. *Acta Neurochir (Wien)* 1992; 118(1–2): 33–39.
3. Lejeune JP, Le Gars D, Haddad E. Tumeurs du troisième ventricule: analyse d'une série de 262 CAS. *Neurochirurgie* 2000; 46(3): 211–238.
4. Suh DY, Mapstone T. Pediatric supratentorial intraventricular tumors. *Neurosurg Focus* 2001; 10(6): E4.
5. Page RB. Functional anatomy of the human hypothalamus. In: Apuzzo MLJ (ed). *Surgery of the third ventricle*. 2nd ed. Baltimore: Williams and Wilkins 1988: 233–251.
6. Ledény J. Pitevné cvičenia z topografickej anatomie. Martin: MS 1936.
7. Steno J. Microsurgical approach to parasellar region. *Acta Neurochir (Wien)* 1979; 28 (Suppl 2): 426–429.
8. Mráz P, Šteňová J. Systema nervosum (Nervová sústava). In: Mráz P, Belej K, Beňuška J, Holomáňová A, Macková M, Šteňová J (eds). *Anatómia ľudského tela II*. Bratislava: Slovak Academic Press 2006.
9. Felten DL, Józefowicz RF. *Netter's atlas of human neuroscience*. Icon Learning Systems. Teterboro: LLC 2003.
10. Wong-Riley MTT. *Neuroscience secrets*. Philadelphia: Hanley and Belfus, Inc. 2000.

11. Rhoton AL jr. *Cranial anatomy and surgical approaches*. Schaumburg (Ill): Lipincott Williams and Wilkins 2003.

12. Borovanský L. *Soustavná anatomie člověka*. 4th ed. Praha: Avicenum 1973.

13. Carmel PW. Tumours of the third ventricle. *Acta Neurochir (Wien)* 1985; 75(1–4): 136–146.

14. Woiciechowsky C, Vogel S, Lehmann R, Sautd J. Transcallosal removal of lesions affecting the third ventricle: an anatomic and clinical study. *Neurosurgery* 1995; 36(1): 117–122.

15. Yaşargil MG. *Microneurosurgery*. Vol IVA. Stuttgart and New York: Georg Thieme Verlag 1994.

16. Villani R, Papagno C, Tomei G, Grimaldi N, Spagnoli D, Bello L. Transcallosal approach to tumors of the third ventricle. Surgical results and neuropsychological evaluation. *J Neurosurg Sci* 1997; 41(1): 41–50.

17. Apuzzo ML, Levy ML, Tung H. Surgical strategies and technical methodologies in optimal management of craniopharyngioma and masses affecting the third ventricular chamber. *Acta Neurochir (Wien)* 1991; 53 (Suppl): 77–88.

18. Šteňo J, Nádvorník P. Nádory chiazmy a hypotalamu z neurochirurgického hľadiska. *Rozhl Chir* 1982; 61: 73–80.

19. Kornienko VN, Pronin IN. *Diagnostic neuro-radiology*. Berlin Heidelberg: Springer-Verlag 2009.

20. Barnett DW, Olson JJ, Thomas WG, Hunter SB. Low-grade astrocytomas arising from the pineal gland. *Surg Neurol* 1995; 43(1): 70–76.

21. Bruce JN, Stein BM. Surgical management of pineal region tumors. *Acta Neurochir (Wien)* 1995; 134(3–4): 130–135.

22. Bruce JN, Stein BM. Commentary to Barnett DW, Olson JJ. Low-grade astrocytomas arising from the pineal gland. *Surg Neurol* 1995; 43(1): 70–76.

23. Steno J. Microsurgical topography of craniopharyngiomas. *Acta Neurochir (Wien)* 1985; 35 (Suppl): 94–100.

24. Steno J. The relationships of craniopharyngiomas to the third ventricle. *Plzen Lek Zborn Suppl* 1980; 42: 89–92.

25. Ciric IS, Cozzens JW. Craniopharyngiomas: Transphenoidal method of approach – for the virtuoso only? *Clin Neurosurg* 1980; 27:169–187.

26. Grekhov VV. Topography of craniopharyngiomas. *Vopr Neurochir* 1959; 23: 12–17.

27. Šteňo J, Maláček M, Majerčík M. Surgical experience with giant pituitary adenomas. In: Samii M (ed). *Skull base surgery*. Basel: Karger 1994: 402–407.

28. Schirmer M. Symptoms of tumors of the brain stem and the third ventricle. In: Samii M (ed). *Surgery in and around the brain stem and the third ventricle*. Berlin and New York: Springer-Verlag 1986: 129–132.

29. Le Gars D, Lejeune JP, Desenclos C. Tumeurs du troisième ventricule: Revue de la littérature. *Neurochirurgie* 2000; 46(3): 296–319.

30. Caldarelli M, Pezzotta S. Optic pathway and hypothalamic tumors. In: Choux M, Di Rocco C, Hockley A, Walker M (eds). *Pediatric neurosurgery*. London: Churchill Livingstone 1999: 509–529.

31. Omay SB, Baehring J, Piepmeier J. Approaches to lateral and third ventricular tumors. In: Schmidek HH, Roberts DW (eds). *Schmidek and Sweet operative neurosurgical techniques: indications, methods, and results*. 5th ed. Philadelphia: Saunders Elsevier 2006: 753–771.

32. Lapras C, Mottolose C, Jouvét A. Pineal region tumors. In: Choux M, Di Rocco C, Hockley A, Walker M (eds). *Pediatric neurosurgery*. London: Churchill Livingstone 1999: 549–560.

33. Steno J, Maláček M, Bízík I. Tumor-third ventricular relationships in supradiaphragmatic craniopharyngiomas.

ryngiomas: correlation of morphological, magnetic resonance imaging, and operative findings. *Neurosurgery* 2004; 54(5): 1051–1060.

34. Horn EM, Feiz-Erfan I, Bristol RE, Lekovic GP, Goslar PW, Smith KA et al. Treatment options for third ventricular colloid cysts: Comparison of open microsurgical versus endoscopic resection. *Neurosurgery* 2007; 60(4): 613–620.

35. Charalampaki P, Filippi R, Welschehold S, Perneczky A. Endoscope-assisted removal of colloid cysts of the third ventricle. *Neurosurg Rev* 2006; 29(11): 72–79.

36. Konovalov AN, Pitskhelauri DI. Infratentorial supracerebellar approach to the colloid cysts of the third ventricle. *Neurosurgery* 2001; 49(5): 1116–1122.

37. Yaşargil MG, Curcic M, Kis M, Siegenthaler G, Teddy PJ, Roth P. Total removal of craniopharyngiomas. *J Neurosurg* 1990; 73(1): 3–11.

38. Fahlbusch R, Honegger J, Paulus W, Huk W, Buchfelder M. Surgical treatment of craniopharyngiomas. Experience with 168 patients. *J Neurosurg* 1999; 90(2): 237–250.

39. Choux M, Lena G. Craniopharyngioma. In: Apuzzo MJ (ed). *Surgery of the third ventricle*. 2nd ed. Baltimore: Williams and Wilkins 1988: 1143–1181.

40. Konovalov AN. Technique and strategies of direct surgical management of craniopharyngiomas. In: Apuzzo MJ (ed). *Surgery of the third ventricle*. 2nd ed. Baltimore: Williams and Wilkins 1988: 1133–1142.

41. Smrčka V, Smrčka M, Schröder R. Transkalózní nebo transventrikulární přístup do III. mozkové komory? *Cesk Slov Neurol N* 2005; 68/101(3): 175–178.

42. Apuzzo MJ, Litofsky NS. Surgery in and around the anterior third ventricle. In: Apuzzo MJ (ed). *Brain Surgery: complication avoidance and management*. New York: Churchill Livingstone 1993: 541–579.

43. Amar AP, Ghosh S, Apuzzo MJ. Ventricular tumors. In: Winn HR (ed). *Youmans Neurological Surgery*. 5th ed. Philadelphia: Saunders 2004: 1237–1263.

44. Oepen G, Schulz-Weiling R, Zimmermann P, Birg W, Straesser S, Gilsbach J. Long-term effects of partial callosal lesions. Preliminary report. *Acta Neurochir (Wien)* 1985; 77(1–2): 22–28.

45. Kasowski H, Piepmeier JM. Transcallosal approach for tumors of the lateral and third ventricles. *Neurosurg Focus* 2001; 10(6): E3.

46. Benes V. Advantages and disadvantages of the transcallosal approach to the III ventricle. *Childs Nerv Syst* 1990; 6(8): 437–439.

47. Woiciechowsky C, Vogel S, Meyer BU, Lehmann R. Neuropsychological consequences of partial callosotomy. *J Neurosurg Sci* 1997; 41(1): 75–80.

48. Stein BM. Operative approaches to midline tumors. *Acta Neurochir (Wien)* 1985; 35 (Suppl): 42–49.

49. Borit A, Richardson EP jr. The biological and clinical behaviour of pilocytic astrocytomas of the optic pathways. *Brain* 1982; 105(1): 161–187.

50. Hoffman HJ, Humphreys RP, Drake JM, Rutka JT, Becker LE, Jenkin D et al. Optic pathway/hypothalamic gliomas: A dilemma in management. *Pediatr Neurosurg* 1993; 19(4): 186–195.

51. Alshail E, Rutka JT, Becker LE, Hoffman HJ. Optic chiasmatic-hypothalamic glioma. *Brain Pathol* 1997; 7(2): 799–806.

52. Di Rocco C, Caldarelli M, Tamburrini G, Massimi L. Surgical management of craniopharyngiomas – experience with a pediatric series. *J Pediatr Endocrinol Metab* 2006; 19 (Suppl 1): 355–366.

53. Chytka T, Liščák R, Vladyka V, Dbalý V, Štursa P, Syruček M. Radiochirurgická léčba kraniofaryngeomu v kombinaci s ostatními stereotaktickými metodami. *Cesk Slov Neurol N* 2008; 71/104(5): 565–575.



prof. MUDr. Juraj Šteňo, CSc.

Od skončenia svojho štúdia na Lekárskej fakulte UK v Bratislave v roku 1972 pracuje na Neurochirurgickej klinike LF UK a FNsP akad. L. Déreza v Bratislave. Od roku 1992 je prednostom kliniky. Stredobodom jeho odborného záujmu je mikrochirurgia nádorových a cievnych lézií hlbokých štruktúr mozgu a mozgového kmeňa, liečba nádorov lebkovej spodiny a adenómov hypofýzy. Jeho klasifikácia kraniofaryngeómov je citovaná v najvýznamnejšej neurochirurgickej literatúre. Bol riešiteľom viacerých vedeckých projektov, pravidelne publikuje (296 záznamov), štyrikrát získal cenu za najlepšiu publikáciu neurochirurgickej spoločnosti. Bol opakovane pozvaným prednášateľom na európskych a svetových neurochirurgických kongresoch a na kongresoch neurochirurgických spoločností Českej republiky, Kórey, Maďarska, Poľska a USA. Bol hosťujúcim profesorom na univerzitách v USA,

Nemecku a vo Fínsku. Je členom redakčných rád viacerých časopisov. Je predsedom Slovenskej neurochirurgickej spoločnosti, členom American Association of Neurological Surgeons, viceprezidentom European Association of Neurosurgical Societies, členom postgraduálneho vzdelávacieho výboru a skúšobnej komisie EANS, členom World Academy of Neurological Surgery, čestným členom Central European Neurosurgical Society a Českej neurochirurgickej spoločnosti. V roku 2007 mu bol prezidentom Slovenskej republiky udelený Kríž kniežaťa Pribinu 1. triedy za rozvoj neurochirurgie.

Vedomostný test

1. Sulcus hypothalamicus je hranicou medzi:

- a) hypotalamom a mezencefalom
- b) hypotalamom a talamom
- c) hypotalamom a epitalamom
- d) hypotalamom a optickou chiazmou

2. Funkcie parasymptického nervového systému riadi časť hypotalamu:

- a) preoptická
- b) periventrikulárna
- c) zadná
- d) predná

3. Antidiuretický hormón sa produkuje v:

- a) nucleus paraventricularis a nucleus supraclivarius
- b) nucleus paraventricularis a nucleus ventromedialis
- c) nucleus paraventricularis a nucleus supraopticus
- d) nucleus ventromedialis a nucleus dorsomedialis

4. Centrum sýtosti je v:

- a) nucleus supraopticus
- b) nucleus ventromedialis
- c) nucleus dorsomedialis
- d) nuclei tuberis

5. Foramen interventriculare Monroi spája:

- a) 3. a 4. mozgovú komoru
- b) 4. mozgovú komoru a sub-arachnoidálne priestory
- c) bočnú a 3. mozgovú komoru
- d) bočnú a 4. mozgovú komoru

6. Kraniofaryngeómy sa vyskytujú najčastejšie v:

- a) detskom veku
- b) dospelosti
- c) medzi 5. a 10. rokom života a v 5. a 6. decéniu
- d) dojčenskom veku

7. Koloidné cysty sa klinicky najčastejšie prejavujú v:

- a) 3. a 4. decéniu
- b) detskom veku
- c) 7. decéniu
- d) pred 20. rokom života

8. Klinickým prejavom pokročilej intrakraniálnej hypertenzie je:

- a) hemiparéza
- b) nystagmus
- c) rigidita
- d) zahmlievanie pred očami

9. Súčasťou Parinaudovho syndrómu je:

- a) paréza pohľadu nahor
- b) zahmlievanie pred očami
- c) tinnitus
- d) afázia

10. Na sekréciu prolaktinu v prednom laloku hypofýzy má hypotalamus u človeka:

- a) prevažne stimulujúci vplyv
- b) prevažne tlmiaci vplyv
- c) tlmiaci a stimulujúci účinok sú v rovnováhe
- d) hypotalamus sekréciu prolaktinu nereguluje

11. Pilocytárny astrocytóm chiazmy a hypotalamu sa vyskytuje pri:

- a) morbus Hippel Lindau
- b) tuberóznej skleróze
- c) neurofibromatóze 1
- d) morbus Cushing

12. Endokrinné a metabolické poruchy sa prejavujú najčastejšie pri nádoroch:

- a) orálnej časti 3. komory
- b) bazálnej časti 3. komory
- c) mezencefala
- d) zadnej časti 3. komory

13. Hladina ľudského choriogonadotropínu v sére a likvore je zvýšená pri:

- a) gliómoch hypotalamu
- b) kraniofaryngeómov
- c) koloidných cystách
- d) nádoroch zo zárodočných buniek

14. Súčasťou diencefalického syndrómu pri gliómoch hypotalamu je:

- a) strata podkožného tuku
- b) obezita
- c) paréza pohľadu nahor
- d) porucha pamäti

15. Najčastejším syndrómom pri nádoroch 3. mozgovj komory je:

- a) syndróm intrakraniálnej hypertenzie
- b) Parinaudov syndróm
- c) bobble-head doll syndrom
- d) diencefalický syndróm

16. Najzreteľnejšie postkontrastné zvýraznenie nádorového tkaniva pri MR vyšetrení sa pozoruje pri:

- a) kraniofaryngeómov
- b) pilocytárnych astrocytómoch
- c) koloidných cystách
- d) fibrilárnych astrocytómoch

17. Poškodenie fornixu má za následok:

- a) poruchu zrakovj ostrosti
- b) poruchu pamäti
- c) poruchu sluchu
- d) diplopiu

18. Radikálne odstránenie nádoru 3. komory sa dosahuje najčastejšie pri:

- a) intraventrikulárnych kraniofaryngeómov
- b) pilocytárnych astrocytómoch chiazmy a hypotalamu
- c) fibrilárnych astrocytómoch
- d) koloidných cystách

19. Spontánna regresia nádoru sa pozoruje pri:

- a) ependymómoch 3. komory
- b) pilocytárnych astrocytómoch chiazmy a hypotalamu
- c) fibrilárnych astrocytómoch 3. komory
- d) koloidných cystách

20. Epileptické záchvaty sa vyskytujú najčastejšie po chirurgických prístupoch:

- a) transkalóznych
- b) trans-lamina terminalis
- c) transkortikálnych
- d) endoskopických

Správna je jedna odpoveď.

Za správne vyřešení testu získá řešitel 5 kreditů ČLK. Test můžete vyplnit na: WWW.CSNN.EU