

zachování co nejjednoduššího postupu vyšetření. V principu jde o stejný postup jako u podání jednorázové dávky acetazolamidu.

Pro každý z těchto stavů bylo získáno 100 T2* vážených akvizic. Dle principů popsaných ve výše zmiňované literatuře by ve fázi po aplikaci vazodilatačního stimulu mělo dojít v oblastech se zachovalou cerebrovaskulární rezervní kapacitou k vzestupu T2* intenzity [7], v oblastech s vyčerpanou cerebrovaskulární reaktivitou by pak mělo dojít k nevýznamné změně nebo k jejímu poklesu [9]. Abychom porovnali tyto očekávané změny, byly vytvořeny histogramy četností T2* intenzit v získaných zdrojových obrazech (2 × 100 akvizic) v oblastech normální reaktivity na zdravé straně a v oblastech s vyčerpanou cerebrovaskulární rezervou. Graf 1 zobrazuje tyto histogramy vytvořené z četností ve čtyřech voxelech s relativně homogenním výsledkem na U mapách u vyšetřované pacientky č. 3 v tab. 1. Tyto histogramy prokázaly

očekávané změny v T2* intenzitě a spolu s výše uvedenými výsledky tedy potvrzují fyziologickou správnost námi popsané metody.

Závěr

Zobrazení změn regionálního mozkového průtoku pomocí T2* vážených obrazů za využití BOLD efektu je možné použít při vyšetření cerebrovaskulární rezervní kapacity u pacientů s okluzí vnitřní karotidy vzhledem k zatím nedostatečnému literárnímu popisu prozatím jako zajímavou a slibnou doplňkovou metodu.

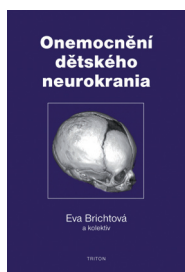
Literatura

1. Herzig R, Hlustik P, Skoloudík D, Sanak D, Vlachova I, Herman M et al. Assessment of the cerebral vasomotor reactivity in internal carotid artery occlusion using a transcranial Doppler sonography and functional MRI. *J Neuroimaging* 2008; 18(1): 38–45.
2. Knop J, Thie A, Fuchs C, Siepmann G, Zeumer H. 99mTc-HMPAO-SPECT with acetazolamide challenge to detect hemodynamic compromise in occlusive cerebrovascular disease. *Stroke* 1992; 23(12): 1733–1742.

3. Mandell DM, Han JS, Poublanc J, Crawley AP, Stainsby JA, Fisher JA et al. Mapping cerebrovascular reactivity using blood oxygen level-dependent MRI in Patients with arterial steno-occlusive disease: comparison with arterial spin labeling MRI. *Stroke* 2008; 39(7): 2021–2028.
4. Derdeyn CP, Grubb RL Jr, Powers WJ. Indications for cerebral revascularization for patients with atherosclerotic carotid occlusion. *Skull Base* 2005; 15(1): 7–14.
5. Ziyeh S, Rick J, Reinhard M, Hetzel A, Mader I, Speck O. Blood oxygen level-dependent MRI of cerebral CO2 reactivity in severe carotid stenosis and occlusion. *Stroke* 2005; 36(4): 751–756.
6. Lythgoe DJ, Williams SC, Cullinane M, Markus HS. Mapping of cerebrovascular reactivity using BOLD magnetic resonance imaging. *Magn Reson Imaging* 1999; 17(4): 495–502.
7. van der Zande FH, Hofman PA, Backes WH. Mapping hypercapnia-induced cerebrovascular reactivity using BOLD MRI. *Neuroradiology* 2005; 47(2): 114–120.
8. Podreka I, Suess E, Goldenberg G, Steiner M, Brücke T, Müller C et al. Initial experience with technetium-99m HM-PAO brain SPECT. *J Nucl Med* 1987; 28(11): 1657–1666.
9. Shiino A, Morita Y, Tsuji A, Maeda K, Ito R, Furukawa A et al. Estimation of cerebral perfusion reserve by blood oxygenation level-dependent imaging: comparison with single-photon emission computed tomography. *J Cereb Blood Flow Metab* 2003; 23(1): 121–135.

Z ODBORNÉ LITERATURY

MUDr. Eva Brichtová, Ph.D., a kolektiv. Onemocnění dětského neurokrania. 1. vydání. Praha: Triton 2009. ISBN 978-80-7387-292-2; cena 349 Kč.



Publikace „Onemocnění dětského neurokrania“ shrnuje všechny aspekty problematiky lebečních kostí u dětí nejenom z pohledu zkušeného dětského neurochirurga a traumatologa, ale také z pohledu radiologického, neurologického, genetického a onkologického. Autorka předkládá také soubory

vlastních odoperovaných pacientů, na kterých demonstruje mechanismy traumatických i netraumatických lézí lebečních kostí a možnosti jejich operačního řešení. Publikace je přehledně členěna do 13 kapitol a doplněna 114 působivými obrázky. Úvodní kapitola popisuje zajímavé historické reminiscence. Další kapitoly jsou věnovány anatomickým a vývojovým aspektům, antropometrickému měření dětské lebky a jednotlivým zobrazovacím technikám. Léze neurokrania jsou členěny na vrozené vývojové vady, traumata, kostní

tumory, nenádorové a zánětlivé procesy. Poslední kapitoly se zabývají operačními přístupy do nitrolebí a specifiky kranioplastik v dětském věku. Celkově publikace představuje v českém písemnictví ojedinělou práci, kterou mohou vřele doporučit nejenom neurologům a neurochirurgům, ale také všem zájemcům o dětskou medicínu. Předmluvu k publikaci napsal prof. MUDr. Vladimír Beneš, DrSc.

doc. MUDr. Petr Vondráček, Ph.D.