

# Neuropatie nervus mentalis jako manifestace systémové malignity

## Mental Nerve Neuropathy as a Manifestation of Systemic Malignancy

### Souhrn

Neuropatie nervus mentalis (NNM), označovaná také jako syndrom mrtvé brady, je vzácná senzitivní neuropatie, která se projevuje paresteziemi a hypestezií v oblasti brady, dolního rtu a gingivální sliznice. Kromě lokálních odontogenních příčin může být manifestací systémové malignity, zejména karcinomu prsu, prostaty a hematologických malignit. Je popsána kazuis-tika 41letého nemocného s NNM, která byla iniciálním projevem Burkittovy buněčné leukemie. Symptomatiku NNM je nutno vždy považovat za významnou pro diagnostiku potenciální sys-témové malignity.

### Abstract

Mental nerve neuropathy (MNN) termed also as numb chin syndrome is a sensory neuropathy presenting with paresthesias and numbness of the chin, lower lip and gingival mucosa. Except local odontogenic causes MNN can be manifestation of systemic malignancy, mostly cancer of breast, prostate and hematological malignancies. The author reports a case of 41-year-old male patient with MNN as an initial symptom of Burkitt's leukemia. The appearance of MNN should be considered as a significant symptom to detect a potential systemic malignancy.

### Z. Ambler

Neurologická klinika LF UK a FN Plzeň



prof. MUDr. Zdeněk  
Ambler, DrSc.

Neurologická klinika  
LF UK a FN Plzeň

Alej Svobody 80

304 60 Plzeň

e-mail: ambler@fnplzen.cz

Přijato k recenzi: 9. 7. 2009

Přijato do tisku: 27. 8. 2009

### Klíčová slova

neuropatie nervus mentalis – syndrom mrtvé brady – malignita – leptomeninge-ální metastázy

### Key words

mental nerve neuropathy – numb chin syndrome – malignancy – leptomenin-geal metastases

Práce byla podpořena výzkumným záměrem MŠM 0021620816.

## Úvod

Nervus (n.) mentalis je konečnou větví n. mandibularis – třetí větve trigeminu. Větev n. mandibularis – n. alveolaris inferior – po oddělení motorického n. mylohyoideus vstupuje do foramen a canalis mandibulae a inervuje senzitivně zuby a dásně dolní čelisti. Konečná senzitivní větev n. mentalis vystupuje z foramen mentale a inervuje kůži brady, dolního rtu a sliznici vpředu v ústním vestibulu (obr. 1).

Izolovaná léze n. alveolaris inferior nebo n. mentalis má nejčastěji lokální odontogenní příčinu – udává se asi 63 % [1] – v důsledku různých invazivních stomatologických zákroků (lokální anestezie, extrakce retinovaných zubů, cystektomie, apicektomie, implantologická a preprotetická chirurgie), ale i maxilofaciálních výkonů nebo při traumatu čelisti. Další příčinou mohou být záněty – kolem 15 % – např. periodontitidy, abscesy, osteomyelitidy, vzácně i amyloidóza nebo Sjögrenův syndrom [2]. Významných 22 % bývá v souvislosti se systémovou malignitou. Může jít jak o metastatickou, tak non-metastatickou příčinu a neuropatie n. mentalis může být i iniciálním projevem [1]. **Neuropatie n. mentalis (NNM)** v souvislosti s malignitou se také proto někdy přímo označuje jako maligní neuropatie. NNM se manifestuje pouze senzitivními symptomy, dochází k paresteziím nebo hypesteziím v oblasti brady, dolního rtu a gingivální sliznice a v literatuře se označuje také jako **numb chin syndrome (syndrom mrtvé brady)**. Přestože asociace NNM se systémovou malignitou je velmi významná, není příliš známá, a proto uvádíme následující kazuistiku.

## Kazuistika

41letý muž, dosud zdravý a bez výraznějších potíží, se od začátku roku 2009 léčil pro arteriální hypertenzi a užíval Lozap 50 mg 1-0-0. V 02/09 mu při prudším pohybu prasklo v pravém třísele a následně pocítil bolest, která vystřelovala k páteři. Postupně se bolesti propagovaly do obou stehán a ke kolenům a měl i difuzní bolesti ve svalech. Navštívil praktického lékaře a ten zjistil vyšší FW, nález v moči a nasadil norfloxacin (Gyrablock). Stav se nezlepšil, měl nadále hlavně klidové bolesti a v noci nemohl spát. Současně začal pocíťovat také brnění levé poloviny brady, postupně i vpravo a zhoršila se mu citlivost na celé bradě.

Za tři týdny po vzniku potíží byl přijat na jejich základě na neurologickou kli-

niku, cítil se celkově unavený, teploty byly maximálně 37 °C. V objektivním nálezu byla pouze okrsková hypestezie na bradě, ostatní nález byl normální, nebyl bederní blok a i chůze byla normální. Bylo provedeno CT LS páteře, RTG lebky a sonografické vyšetření břicha, ale nálezy byly v mezích normy. Byl však výrazně abnormní krevní obraz (uvádíme dvě hodnoty v odstupech pěti dnů): leuko 21,6; 27,40 × 10<sup>9</sup>/l; ery norm; Hb norm; trombo 155; 53 × 10<sup>9</sup>/l; seg 0,45; 0,39; tyč 0,15; 0,28; lymfo 0,21; 0,10; mono 0,05; 0,04; eosino 0,02; 0,01. U některých neutrofilů byla vakuolizace cytoplazmy a byly zjištěny též blasty bizarního tvaru se silně bazofilní cytoplazmou a výraznou vakuolizací.

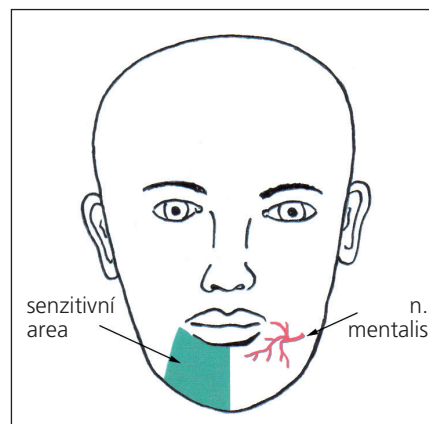
Abnormní byly i některé další laboratorní parametry, které jsme považovali za nespecifické a nejspíše v souvislosti s konečnou diagnózou: CRP 18; 63 mg/l; AST 2,14; 6,84; ALT 1,03; 1,07 (norma do 0,67 µkat/l), GMT normální. Beta-2-mikroglobulin 3,54 mg/l (norma 0,8–2,4). Vzhledem k nálezu v krevním obraze přeložen k dalšímu vyšetření na hematologické oddělení.

Cytologické vyšetření kostní dřeně prokázalo okrsky normo- až hypercelulární dřeně s dominující asi 80% infiltrací poměrně uniformními středně velkými blastickými buňkami s oválným tvarem jádra, promínujícím nukleolem a především četnými vakuolizacemi v bazofilní cytoplazmě. Nález byl klasifikován jako hypercelulární kostní dřeň s infiltrací Burkitt-like leukemií (ALL L3 dle FAB klasifikace), flowcytometricky nejspíše pre-B-ALL dle EGIL klasifikace. Zjištěna také silná exprese antigenu CD 20, což indikuje možnost úspěšné léčby rituximabem.

CT břicha prokázalo mezenteriálně a retroperitoneálně vícečetné lymfatické uzliny do 10 mm a infiltrát u hlavy pankreatu. Na MR mozku po aplikaci gadolinia byla patrna pachymeningeální injekce a zesílení tvrdé pleny až na 2 mm nad konvexitami a v oblasti kavernózních splavů nasvědčující leukemické nebo lymfomové infiltraci.

Vyšetření likvoru bylo provedeno třikrát v odstupech sedmi dnů (uváděny proto vždy tři hodnoty): mononukleáry 2; 20; 2/µl; polynukleáry 0; bílkovina: 0,32; 0,60; 0,34 g/l; laktát 2; 4,0; 1,8 mmol/l (norma 1,2–2,1). Hodnoty glykorachie byly normální. Ve druhém vzorku byla prokázána masivní přítomnost B lymfocytů (lymfoblastů), což nasvědčuje infiltraci CNS.

Konečný diagnostický závěr: Burkittova buněčná leukemie. Byla zahájena inten-



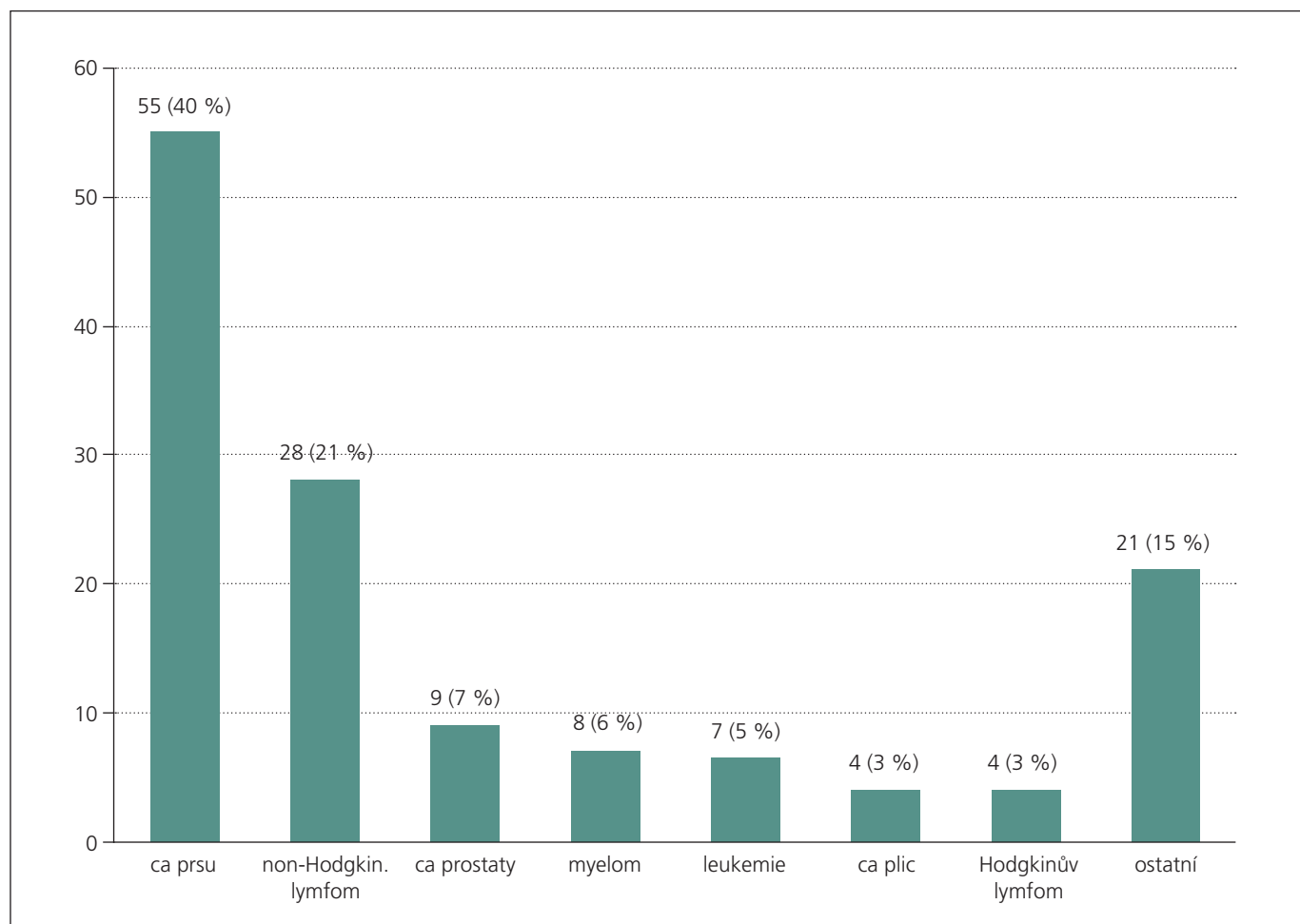
Obr. 1. Schéma výstupu n. mentalis a area senzitivní inervace.

zivní terapie, jednak intratekální (cytarabin, metotrexát), poté další tři cykly chemoterapie (cyklofosfamid, doxorubicin, vinkristin) + rituximab. Po léčbě došlo ke kompletní cytologické a FACS (Fluorescence-Activated Cell Sorting) remisi včetně regrese nálezu na CT břicha a MR mozku. V 06/09 byla provedena autologní transplantace krevetvorných buněk a pacient je i nadále ve stabilizovaném stavu.

## Diskuze

NNM je vzácnou kraniální neuropatií. Její hlavní význam je v tom, že kromě lokálních, hlavně odontogenních, příčin může být projevem systémového maligního onemocnění. Může být jeho iniciální neurologickou manifestací a dokonce může někdy i manifestací předcházet. Jde o pouze senzitivní neuropatii s paresteziemi, hypestezií a někdy i bolestmi v oblasti dolního rtu a brady, proto se také někdy označuje jako syndrom mrtvé brady (numb chin syndrome, numb = znečitlivělý, umrtvený). Takto označenou jednotku popsal jako první Calverley a Mohnac v roce 1963 [3], ale o postižení n. mentalis psal už Charles Bell u pacientky s karcinomem prsu ve své monografii The nervous system of the human body, která vyšla v roce 1830 v Londýně [4].

NNM může být asociována s nejrůznějšími typy maligních onemocnění. V souboru 42 nemocných [5] byl nejčastěji prokázán karcinom prsu a na druhém místě byly hematologické malignity. Zatím největší soubor 136 případů NNM (vlastních i shromážděných z literatury) publikovali Galán-Gil et al [6]. Nejčastější příčinou malignity byl karcinom prsu, lymfomy, karcinom prostaty, mnohočetný myelom, leukemie a karcinom



Graf 1. Frekvence výskytu neuropatie n. mentalis u různých maligntních procesů [6].

plic (graf 1). Zcela ojediněle byla publikována i asociace s Burkittovým lymfomem [7]. Proč dochází k preferenčnímu postižení právě n. mentalis, není jasné.

Vlastním mechanismem postižení n. alveolaris inferior nebo mentalis může být lokální metastáza, nejčastěji v mandibule, perineurální infiltrace, ale i intrakraniální léze při postižení báze lební, leptomeningeální infiltrace a připouští se i možnost paraneoplastické neuropatie [8–10]. V literatuře se udává jako primární příčina hlavně přímé postižení nervu (metastáza nebo leptomeningeální infiltrace), paraneoplastický syndrom se připouští jen jako možnost, když se žádná konkrétní příčina nezjistí.

U nemocného v uvedené kazuistice byla NNM iniciální manifestací Burkittovy buněčné leukemie. Předpokládáme, že příčinou byla leptomeningeální infiltrace, především podle nálezu v likvoru (masivní přítomnost lymfoblastů ve druhém vzorku), ale i nálezu na MR mozku.

### Závěr

NNM je poměrně vzácný a méně známý, ale významný syndrom, kterému je třeba vždy věnovat velkou pozornost [11]. Každý nemocný, u něhož nejde o lokální odontogenní příčinu, by měl být podrobně vyšetřen se zaměřením na možnost nejen lokální, ale hlavně systémové malignity včetně malignit hematologických.

### Literatura

1. Kalladka M, Proter N, Benoliel R, Czerninski R, Eliav E. Mental nerve neuropathy: patient characteristics and neurosensory changes. *Oral Surg Oral Med Oral Pathol Oral Radiol Endod* 2008; 106(3): 364–370.
2. Sève P, Gachon E, Petiot P, Stankovic K, Charhon A, Broussolle C. Successful treatment with rituximab in a patient with mental nerve neuropathy in primary Sjögren's syndrome. *Rheumatol Int* 2007; 28(2): 175–177.
3. Calverley JR, Mohnac AM. Syndrome of the numb chin. *Arch Intern Med* 1963; 112: 819–821.
4. Furukawa T. Charles Bell's description of numb chin syndrome. *Neurology* 1988; 38: 331.

5. Lossos A, Siegal T. Numb chin syndrome in cancer patients: etiology, response to treatment, and prognostic significance. *Neurology* 1992; 42(6): 1181–1184.

6. Galán Gil S, Peñarrocha Diago M, Peñarrocha Diago M. Malignant mental nerve neuropathy: systematic review. *Med Oral Patol Oral Cir Bucal* 2008; 13(10): E616–E621.

7. Martos-Díaz P, Bances-Del-Castillo R, Vidal-Laso R, Mancha-de-la-Plata M, Cho-Lee GY, Naval-Gías L. Bilateral Mental Nerve Neuropathy as the Sole Presenting Symptom of Burkitt's Lymphoma. *Med Oral Patol Oral Cir Bucal* 2009; 14(8): e408–e410.

8. Laurencet FM, Anchisi S, Tullen E, Dietrich PY. Mental neuropathy, report of five cases and review of the literature. *Crit Rev Oncol Hematol* 2000; 34(1): 71–79.

9. Atienza MR, Garcia-Contreras R, Varela JM, Martin-Garrido I, Gutierrez-Rivero S, Medrano FJ et al. Mental nerve neuropathy: report of two cases. *Eur J Intern Med* 2008; 19 (Suppl 1): S55–S58.

10. Smith SF, Blackman G, Hopper C. Numb chin syndrome: a nonmetastatic neurological manifestation of malignancy. *Oral Surg Oral Med Oral Pathol Oral Radiol Endod* 2008; 105(3): e53–e56.

11. Colella G, Giudice A, Siniscalchi G, Falcone U, Guastafierro S. Chin numbness: a symptom that should not be underestimated: a review of 12 cases. *Am J Med Sci* 2009; 337(6): 407–410.