proLékaře.cz | 25.4.2024

Sborník abstrakt

Pracovní dny České neurochirurgické společnosti

4.–6. 11. 2008, zámek Štiřín

Medtronic

Visualize Success

THE COMPLETE SOLUTION FOR
ANTERIOR SKULL BASE PROCEDURES

Medtronic ENT offers a complete solution for complex anterior skull base procedures, with innovative products that maximize visualization at every step. Curved Anterior Skull Base Burs and Blades with integrated suction-irrigation keep the surgical site clear. Plus, the unique Wormald Bipolar Forceps with Suction enables optimum access and visibility during hemostasis. Together with the Wormald Anterior Skull Base and Pituitary Instrument Set, these products give you a complete solution to address the challenges of anterior skull base surgery.

For further information, please call Medtronic ENT at 904-296-9600. You may also consult our website at www.MedtronicENT.com.

This literature is intended for the exclusive use of physicians. ®Registered mark of Medtronic, Inc. Rx only. ©2008, Medtronic, Inc.

www.MedtronicENT.com

proLékaře.cz | 25.4.2024

Pracovní dny České neurochirurgické společnosti

4.–6. 11. 2009, zámek Štiřín

Pořádá
Neurochirurgická klinika 1. lékařské fakulty Univerzity Karlovy v Praze, IPVZ
a Ústřední vojenské nemocnice Praha

Pod záštitou
MUDr. Martina Bartáka, *místopředsedy vlády a ministra obrany ČR*
prof. MUDr. Tomáše Zimy, DrSc., MBA, *děkana 1. lékařské fakulty Univerzity Karlovy v Praze*
MUDr. Štefana Brunclíka, MBA, *ředitele Ústřední vojenské nemocnice Praha*

1. lékařské fakulty Univerzity Karlovy v Praze
České neurochirurgické společnosti
České lékařské komory

Programový a organizační výbor
prof. MUDr. Vladimír Beneš, DrSc.
MUDr. Martin Häckel, CSc.
doc. MUDr. Petr Kozler, Ph.D.
MUDr. Filip Kramář
MUDr. Václav Masopust
MUDr. Milan Mohapl, Ph.D.
Vladimír Nedvěd
MUDr. David Netuka, Ph.D.
MUDr. Svatopluk Ostrý, Ph.D.
doc. MUDr. Ing. Jaroslav Plas
MUDr. Petr Vaněk
Bc. Marta Želízková

Poradní výbor
prof. MUDr. Vladimír Černý, Ph.D.
MUDr. Pavel Fadrus
prof. MUDr. Miroslav Galanda, CSc.
MUDr. Petr Hájek, Ph.D.
prof. MUDr. Pavel Haninec, CSc.
MUDr. Aleš Hejčl, Ph.D.
prof. MUDr. Michael Houdek, CSc.
MUDr. František Charvát, Ph.D.
MUDr. Milan Choc, CSc.
MUDr. Jiří Chrobok, Ph.D.
MUDr. Vilém Juráň
prof. MUDr. Zdeněk Kadaňka, CSc.
doc. MUDr. Roman Liščák, Ph.D.
MUDr. Petr Marusič, Ph.D.
doc. MUDr. Jiří Náhlovský, CSc.
prof. MUDr. Zdeněk Novák, CSc.
MUDr. Tomáš Paleček, Ph.D.
MUDr. Martin Prchlík
MUDr. Vladimír Přibáň, Ph.D.
doc. MUDr. Svatopluk Řehák, CSc.
doc. MUDr. Martin Sameš, Ph.D.
prof. MUDr. Martin Smrčka, Ph.D.
doc. MUDr. Petr Suchomel, Ph.D.
MUDr. Michal Šetlík
prof. MUDr. Juraj Šteňo, CSc.
doc. MUDr. Michal Tichý, Ph.D.
MUDr. Miroslav Vaverka, CSc.
prof. MUDr. Eduard Zvěřina, DrSc.

Organizační informace

Společenské večery 4. a 5. 11. 2009
zámek Štiřín – restaurace Atis, sály Chvalův a Salmův
zdarma

Stravování
zámek Štiřín – restaurace Atis

středa 4. 11. 2009	oběd – à la carte – 150 Kč
čtvrtek 5. 11. 2009	oběd – *zdarma*
pátek 6. 11. 2009	oběd – à la carte – 150 Kč

Doprava autobusy
Doprava mezi hotely a zámkem Štiřín je zajištěna autobusy vždy před začátkem a po skončení odborného a společenského programu.
Doprava na fotbalové utkání a zpět zajištěna autobusem – odjezd od zámku v 17:15.

proLékaře.cz | 25.4.2024

Vystavovatelé

Alien technik s.r.o.
Velký Dřevíč 91, 549 34 Hronov
Tel.: +420 491 481 298
Fax: +420 491 481 513

B. Braun Medical s.r.o.
V Parku 2335/20
148 00 Praha 4
Tel.: +420 271 091 111
Fax: +420 271 091 112

Boston Scientific Česká republika, s.r.o.
Radlická 3185/1c, 150 00 Praha-Smíchov
Tel.: +420 296 331 900
Fax: +420 296 331 902

CARDION s. r. o.
Rybnická 136, 634 00 Brno
Tel.: +420 547 241 313
Fax: +420 547 241 314

Carl Zeiss spol. s r. o.
Radlická 14/3201
150 00 Praha 5
Tel.: +420 233 101 221
Fax: +420 233 101 223

ERILENS s.r.o.
Papírenská 114/5
160 00 Praha 6
Tel.: +420 234 123 456
Fax: +420 234 123 360

GE Medical Systems ČR, s.r.o.
BB Centrum, Vyskočilova 1422/1a
140 28 Praha 4
Tel.: +420 224 446 169
Fax: +420 224 446 161

GlaxoSmithKline
Na Pankráci 17/1685
140 21 Praha 4
Tel.: +420 222 001 111
Fax: +420 222 001 444

Hospimed, spol. s r.o.
Malešická 2251/51
130 00 Praha 3
Tel.: +420 225 001 511
Fax: +420 25 001 522

HYPOKRAMED s.r.o.
Plzeňská 113, 150 00 Praha 5
Tel.: +420 255 739 401-3
Fax: +420 255 739 404

IMEDEX s.r.o.
Průmyslová 1200
500 02 Hradec Králové
Tel.: +420 495 260 286
Fax: +420 495 260 285

IPSEN Pharma
Evropská 136/810 (budova UNIQA)
160 12 Praha 6
Tel.: 242 481 821
Fax: 242 481 828

Johnson & Johnson, s.r.o
Karla Engliše 3201/6
150 00 Praha 5-Smíchov
Tel.: +420 227 012 180
Fax: +420 227 012 300

Medac GmBH
Kamenná čtvrť 63
639 00 Brno
Tel.: +420 543 233 857
Fax: +420 543 233 857

Medica Healthworld a.s.
Bidláky 20, 639 00 Brno
Tel.: +420 533 337 301
Fax: +420 533 337 312

Medtronic Czechia s.r.o.
Oregon House, Řevnická 170/4
155 21 Praha 5-Třebonice
Tel.: +420 233 059 111
Fax: +420 233 059 999

NORTH MED spol. s r. o.
Karolíny Světlé 9, 400 11 Ústí nad Labem
Tel.: +420 475 503 321
Fax: +420 475 503 394

Nycomed s. r. o.
Novodvorská 994/138, 142 21 Praha 4
Tel.: +420 239 044 244
Fax: +420 239 044 245

Pfizer spol. s r.o.
Stroupežnického 17, 150 00 Praha 5
Tel.: +420 283 004 111
Fax: +420 251 610 270

PLANMED s.r.o.
Drásov-Skalka 39, 261 01 Příbram
Tel.: +420 318 586 771
Fax: +420 318 586 776

Synthes, s. r. o.
Radlická 741, 158 00 Praha 5
Tel.: +420 220 515 006
Fax: +420 220 515 006

Zimmer Czech, s.r.o.
Na žertvách 2196/34, 180 00 Praha-Libeň
Tel.: +420 284 094 600
Fax: +420 284 094 660

Boston Scientific
Delivering what's next.™

proLékaře.cz | 25.4.2024

Program kongresu

Středa 4. 11. 2009

Zahájení Pracovních dnů České neurochirurgické společnosti – Salmův sál **10:50**

Funkční neurochirurgie a chirurgie periferních nervů *(předsedající: Haninec P, Plas J)* 11:00–13:30

1. Haninec P, Houšťava L, Kaiser R, Brzezny D, Tomáš R (Praha): Chirurgická léčba úrazů pažní pleteně 15 minut
2. Hájek P, Póczoš P, Ehler E, Brož T, Klimáček B et al (Pardubice): Současný stav léčení poranění periferních nervů 15 minut
3. Plas J (Praha): Jaká je současná pozice mikrovaskulární dekomprese mezi ostatními invazivními metodami léčby neuralgie trigeminu? 15 minut
4. Liščák R (Praha): Radiochirurgie a její perspektivy 15 minut
5. Houdek M (Olomouc): Neuromodulace – současný stav v ČR 15 minut
6. Novák Z, Rektor I, Chrastina J, Brázdil M, Kuba R et al (Brno): Epileptochirurgie – minulost, současný stav a vyhlídky do budoucnosti 15 minut
7. Marusič P (Praha): Indikace k chirurgické léčbě epilepsie 15 minut
8. Homolková H, Prchlík M (Praha): Chirurgická léčba epilepsie 5 minut
9. Chrastina J, Novák Z, Baláž M, Rektor I, Češková E et al (Brno): Méně obvyklé indikace hluboké mozkové stimulace a vagové stimulace 5 minut
10. Humhej I, Schmoranzová A, Sameš M (Ústí nad Labem, Vysoké nad Jizerou): Korekce paréz periferních nervů po neúspěšné regeneraci šlachovými transfery 5 minut
11. Tichý M, Kozák J, Kufa R (Praha): První zkušenosti s reanimační operací u Moebiova syndromu 5 minut
12. Bělák M (Ostrava): Ošetření poranění periferních nervů preparáty Neurawrap a Neuragen – naše první zkušenosti 5 minut

Přestávka – Sloupový sál

Posterová sekce I – Salmův sál 13:30–14:30

Neurochirurgie a intenzivní péče *(předsedající: Černý V, Smrčka M)* 14:30–17:00

13. Smrčka M (Brno): Současné možnosti neurointenzivní péče 15 minut
14. Prchlík M, Homolková H (Praha): Léčba nitrolební hypertenze a prevence sekundárního poranění mozku u pacientů po těžkém KCP 15 minut
15. Černý V (Hradec Králové): Hypotermie v neurointenzivní péči 15 minut
16. Hejčl A, Bolcha M, Procházka J, Hušková E, Sameš M (Ústí nad Labem): Monitorace sekundárního postižení mozku pomocí tkáňové oxymetrie, mikrodialýzy a průtoku krve mozkem u pacientů s poraněním mozku a SAK v neurointenzivní péči 15 minut
17. Juráň V, Smrčka M, Navrátil O (Brno): Léčba pacientů s těžkým SAK, možnosti ovlivnění vazospazmů 15 minut
18. Steindler J, Filaun M, Pekař L, Tichý M (Praha): Mozková oxygenace a výsledný klinický stav u těžkých kraniocerebrálních poranění 5 minut
19. Špatenková V, Hradil J, Suchomel P (Liberec): Je centrální diabetes insipidus častá a závažná příčina hypernatremie? 5 minut
20. Habalová J, Dvořáček A, Kanta M, Bartoš M (Hradec Králové): NIRS jako metoda v neurointenzivní péči 5 minut
21. Krahulík D, Vaverka M, Zapletalová J, Fryšák Z (Olomouc): Neuroendokrinní poruchy jako následek kraniocerebrálního traumatu u dětí a dospělých – finální výsledky grantového projektu 5 minut
22. Hušková E, Nalos D (Ústí nad Labem): Sedace na JIP 5 minut

proLékaře.cz | 25.4.2024

23. Holečková I, Fischer C, Morle D, Costes N, Lavička P (Plzeň, Lyon): **Funkční vyšetření mozku – zobrazovací (PET) a elektrofyziologické (ERP) k průkazu reziduální kognitivní kapacity u pacientů s dlouhodobou poruchou vědomí** 5 minut
24. Čech P (Ostrava): **Neurochirurgie v době radikální změny úhrad zdravotní péče – příležitosti a rizika** 15 minut

Fotbalové utkání Čechy vs Morava 18:00–20:00

Společenský večer – zámek Štiřín 20:00

Čtvrtek 5. 11. 2009

Intraoperační zobrazení *(předsedající: Beneš V, Náhlovský J)* 08:00–10:00

25. Beneš V, Netuka D, Kramář F, Belšán T (Praha): **Intraoperační MR – přehled** 15 minut
26. Náhlovský J, Česák T (Hradec Králové): **Pooperační reziduum a recidiva adenomu hypofýzy – naše představy a skutečnost** 15 minut
27. Netuka D, Masopust V, Belšán T, Kramář F, Beneš V (Praha): **Použití 3,0T intraoperační MR u endonazálních endoskopických výkonů** 15 minut
28. Kramář F, Netuka D, Beneš V, Belšán T (Praha): **Naše zkušenosti s gliálními nádory mozku a míchy na multifunkčním operačním sále** 15 minut
29. Ostrý S, Stejskal L (Praha): **Evokované odpovědi v intraoperační monitoraci a úskalí multifunkčního operačního sálu** 15 minut
30. Mohapl M (Praha): **Cévní neurochirurgie v prostředí multifunkčního operačního sálu** 10 minut
31. Šroubek J, Klener J, Šetlík M (Praha): **První zkušenosti s intraoperační MR v Nemocnici Na Homolce** 5 minut
32. Hrbáč T, Paleček T, Reguli Š et al (Ostrava): **Peroperační ultrazvuková navigace** 5 minut

Přestávka – Sloupový sál

Posterová sekce II – Salmův sál 10:00–10:45

Slavnostní zasedání k 50. výročí založení Neurochirurgické kliniky 1. LF UK a IPVZ, Ústřední vojenské nemocnice Praha 10:45–12:30

Oběd – sál Atis 12:30–13:30

Cévní neurochirurgie *(předsedající: Mohapl M, Šteňo J)* 13:30–15:30

33. Šteňo J (Bratislava): **Manažment kavernóznych malformácií mozgu** 15 minut
34. Šetlík M (Praha): **Aneuryzmata mozkových cév – dynamika vývoje v diagnostice, indikacích a léčbě** 15 minut
35. Přibáň V, Fiedler J, Schenk I, Schenková V (České Budějovice, Písek): **Extra-intrakraniální bypass** 15 minut
36. Beneš V, Bradáč O, Charvát F (Praha): **Arteriovenózní malformace – multimodální přístup u prospektivní studie 153 nemocných** 15 minut
37. Charvát F (Praha): **Moderní zobrazovací metody a intervenční postupy v neuroradiologii** 15 minut
38. Smrčka M, Juráň V, Navrátil O (Brno): **Peroperační fluorescence v cévní neurochirurgii** 5 minut
39. Klener J, Šetlík M, Šroubek J, Raev S (Praha): **Intraoperační IR 800 videoangiografie – zkušenosti u 47 intrakraniálních aneuryzmat** 5 minut
40. Charvát F, Lacman J, Belšan T, Beneš V (Praha): **Durální AVM** 5 minut
41. Buchvald P, Beneš V III, Suchomel P (Liberec): **Náš současný pohled na léčbu spontánního intracerebrálního krvácení – je něco nového?** 5 minut
42. Vaverka M, Hrabálek L, Krahulík D (Olomouc): **Časná chirurgická léčba ICH** 5 minut

Přestávka – Sloupový sál

Posterová sekce III – Salmův sál 15:30–16:00

proLékaře.cz | 25.4.2024

Neuroonkologie *(předsedající: Galanda M, Kozler P)* 16:00–18:00

43. Galanda M, Bullová J, Galanda T, Kluzová M (Banská Bystrica): LGG – súčasný manažement 15 minut
44. Kramář F, Netuka D, Beneš V (Praha): Nové trendy v léčbě high-grade gliomů 15 minut
45. Fadrus P, Svoboda T, Slabý O, Lakomý R, Keřkovský M, Šlampa P, Michálek J, Sova M, Smrčka M (Brno): Nové trendy v terapii high-grade gliomů 15 minut
46. Tichý M, Kršek P, Štěrbová K, Zámečník J (Praha): Epileptochirurgický přístup k benigním nádorům mozku 15 minut
47. Kozler P, Beneš V, Kramář F, Netuka D, Charvát F, Hrabal P (Praha): Nitrolební meningiomy 15 minut
48. Ventruba J, Štěrba J, Skotáková J, Pavelka Z, Zitterbart K et al (Brno): Nádory plexus chorioideus u dětí 5 minut
49. Kalita O, Vaverka O, Hrabálek L, Šantavá A, Hlobílková A et al (Olomouc): Strategie léčby pacientů s hemangioblastomy 5 minut
50. Michálek J, Skálová K, Sova M, Fadrus P, Smrčka M (Brno): Imunoterapie s využitím nové generace dendritických buněk u pacientů s primárním glioblastomem 5 minut
51. Bartoš R, Sameš M, Zolal A, Radovnický T, Hejčl A et al (Ústí nad Labem): Resekce gliomů inzuly – volumetrické hodnocení radikality 5 minut
52. Beneš V III, Bradáč O, Ostrý S, Buchvald P, Kramář F et al (Liberec, Ústí nad Labem): Intramedulární astrocytom – soubor 15 pacientů 5 minut

Výbor ČNCHS – zámecká budova – Lobby bar 18:10–19:10

Společenský večer – zámek Štiřín 20:00

Pátek 6. 11. 2009

Spondylochirurgie *(předsedající: Řehák S, Vaněk P)* 08:30–11:00

53. Kadaňka Z, Bednařík J, Novotný O, Urbánek I, Dušek L (Brno): Konzervativní vs chirurgická léčba SCM po osmi letech 15 minut
54. Paleček T, Mrůzek M, Fedorko Š (Ostrava): Zhodnocení výsledků užití funkční náhrady bederní meziobratlové ploténky – vlastní zkušenosti 15 minut
55. Chrobok J, Kučera R, Prokop L (Praha): Kompromis fúze a dynamické stabilizace – DTO systém 15 minut
56. Vaněk P, Saur K, Häckel M (Praha): Miniinvazivní perkutánní stabilizace páteře 15 minut
57. Řehák S, Málek V, Melichar B, Ryška P, Taláb R (Hradec Králové): Pokroky a limitace léčby páteřních metastáz 15 minut
58. Suchomel P (Liberec): Současný stav a perspektivy vývoje pohyblivých náhrad krční meziobratlové ploténky 15 minut
59. Filip M, Linzer P, Čapek L, Němeček P, Hájek P (Zlín, Liberec): Rezonanční frekvenční analýza při zjišťování stability náhrady meziobratlové ploténky v bederní páteři – experiment 5 minut
60. Hrabálek L, Bučil J, Vaverka M, Houdek M, Kalita O et al (Olomouc): Volba způsobu operační stabilizace poraněné torakolumbální páteře podle MR – konečné výsledky prospektivní studie 5 minut
61. Málek V, Kaltofen K, Adamkov J, Česák T, Řehák S (Hradec Králové): Využití interspinózní stabilizace u dynamických stenóz a instabilit bederní páteře – dvouleté zkušenosti 5 minut
62. Linzer P, Filip M, Kremr J, Šámal F, Jurek P (Zlín): Srovnání biochemických markerů tkáňového poškození mezi miniinvazivními a klasickými operacemi pro bederní diskopatie 5 minut
63. Řehoušek P, Chlouba V, Přibáň V (České Budějovice): Izolovaná stabilizace a korekce předního sloupce u zlomeniny torakolumbální páteře 5 minut
64. Steindler J, Janouš P, Leško R, Tichý M (Praha): Perkutánní interspinózní implantát In-Space – dva roky zkušeností 5 minut

Přestávka – Sloupový sál

Posterová sekce IV – Salmův sál 11:00–11:30

proLékaře.cz | 25.4.2024

Chirurgie baze lební *(předsedající: Masopust V, Zvěřina E)* 11:30–13:30

65. Zvěřina E, Betka J, Chovanec M, Kluh J, Kraus J (Praha): **Vestibulární schwannomy** 15 minut
66. Sameš M, Vachata P, Bartoš R, Pavlov V, Derner M (Ústí nad Labem): **Chirurgie baze lební – transtemporální přístupy** 15 minut
67. Choc M, Vacek P, Kastner J (Plzeň): **Chirurgická léčba tumorů baze přední jámy lebeční** 15 minut
68. Vaverka M (Olomouc): **Meningeomy postihující optický nerv – ještě stále místo pro práci neurochirurga?** 15 minut
69. Šteňo A, Popp AJ, Wolfsberger S, Belan V, Šteňo J (Bratislava): **Perzistujúci embryonálny recessus infundibuli** 5 minut
70. Vacek P, Hrabě V, Mraček J (Plzeň): **Endoskopický endonazální binostrální navigovaný přístup k adenomům hypofýzy – prvních 18 měsíců zkušeností** 5 minut
71. Lipina R, Matoušek P, Paleček T (Ostrava): **Endonazální endoskopicky asistovaná resekce nádorů baze lební** 5 minut
72. Česák T, Náhlovský J, Řehák S, Němeček S, Růžička J et al (Hradec Králové): **Likvorea jako první příznak invazivních makroprolaktinomů** 5 minut
73. Choc M, Masopust V, Markalous B, Náhlovský J, Svárovský J: **Panelová diskuze – likvorea**

Ukončení Pracovních dnů ČNCHS 13:30

Postery

Postery I *(moderátor: Häckel M)*

P1. Hanoun G, Vybíhal V, Neuman E, Navrátil O (Brno): **Léze podkolenní jamky s neurologickou symptomatologií**
P2. Humhej I, Sameš M (Ústí nad Labem): **Endoskopicky asistovaná dekomprese n. ulnaris v oblasti lokte – naše zkušenosti**
P3. Sochůrková D, Soichot P (Brno): **Nové modality předoperačního vyšetření hlavových nervů a míšních kořenů**
P4. Brichtová E, Vondráček P, Pavlovský Z (Brno): **Neobvyklá poranění periferních nervů u dětí**
P5. Krahulík D, Nevrlý M, Kaňovský P, Houdek M, Vaverka M (Olomouc): **Třetí DBS centrum v České republice – Olomouc**
P6. Jančálek R, Dubový P, Novák Z (Brno): **Nové poznatky v patofyziologii „zrcadlového" typu bolesti**
P7. Kanta M, Laštovička D, Habalová J, Adamkov J, Řehák S et al (Hradec Králové): **Léčba maligních nádorů periferních nervů (MPNST)**
P8. Novák Z, Starka L, Kančeva R, Hill M, Chrastina J et al (Brno, Praha): **Selektivní neuroendoskopické odběry komorového moku – technické možnosti a fyziologické poznatky**
P9. Novák Z, Chrastina J, Krupa P, Říha I, Jančálek R et al (Brno): **Možnosti neuroendoskopické terapie arachnoidálních cyst**
P10. Libý P, Bláha M , Kraus J, Zounková I, Tichý M (Praha): **Program léčby závažné spasticity dětí a dospělých intratekálně aplikovaným baklofenem ve FN Motol**

Postery II *(moderátor: Netuka D)*

P11. Chrastina J, Novák Z, Říha I, Strmiska Z, Křiva T et al (Brno): **Měření CBF pomocí systému HEMEDEX – první klinické zkušenosti**
P12. Zolal A, Sameš M, Hejčl A, Radovnický T et al (Ústí nad Labem): **Zpoždění TTP proti zdravé hemisféře – porovnání výsledků perfuzního MR a TCD**
P13. Mraček J, Mork J, Štěpánek D, Holečková I, Štruncová P, Červený V, Choc M (Plzeň): **Karotická endarterektomie na neurochirurgii v Plzni po studii GALA**
P14. Lacman J, Charvát F (Praha): **Rozmanité užití intrakraniálních stentů – tři kazuistiky**
P15. Navrátil O, Lehečka M, Lehto H, Niemelä M, Hernesniemi J et al (Brno, Helsinki): **Vascular clamp-assisted clipping of thick-walled giant aneurysms**
P16. Krahulík D, Kocher M, Vaverka M, Marešová K (Olomouc): **Léčba karotido-kavernózních píštělí pomocí kanylace v. ophtalmica superior – technika**
P17. Koblihová J, Preiss M (Praha): **Dvě kazuistiky pacientů s AN**
P18. Hobza V, Zadrobílek K, Hosszú T, Jakubec J, Němeček S et al (Hradec Králové): **Výsledky navigované stereobiopsie**
P19. Starý M, Hrabálek L, Tuček P (Olomouc): **Vývoj multiformního glioblastomu po traumatu mozku – dvě kazuistiky a přehled literatury**
P20. Duba M, Bradávka M, Mrlian A, Vybíhal V, Musil J et al (Brno): **Metastáza maligního melanomu v mozku – obtíže v diagnostice (kazuistika)**

proLékaře.cz | 25.4.2024

Postery III *(moderátor: Kramář F)*

P21. Fadrus P, Vybíhal V, Neuman E, Lakomý R, Slabý O (Brno): Gliomatosis cerebri – diagnostika a terapie
P22. Fadrus P, Vybíhal V, Neuman E, Slabý O, Lakomý R (Brno): Cerebral ganglioglioma – diagnostika a terapie
P23. Libý P, Yilma P, Hrabal P, Kostrouch Z (Praha): Patologická regulace tyroidním hormonem a jeho intracelulárními receptory v lidských gliálních nádorech
P24. Starý M, Macejka M, Vaverka M, Hrabálek L (Olomouc, Ostrava): Teratomy míšního konu a kaudy equiny
P25. Řehoušek P, Štěrba V, Chlouba V, Přibáň V (České Budějovice): Selektivní embolizace metastatického ložiska páteře u Grawitzova tumoru
P26. Bludovský D, Žídek S, Hes O, Kazakov D (Plzeň): Melanotický schwannom míšního kořene Th9 – kazuistika
P27. Zeman T, Novák Z, Cejpek P, Strnadel J, Chrastina J et al (Brno): Juxtafacetární cysty bederní páteře
P28. Navrátil L, Lejčko J (Plzeň): Failed back surgery syndrom – možnosti ovlivnění bolesti miniinvazivními punkčními metodami

Postery IV *(moderátor: Vaněk P)*

P29. Máca K, Vidlák M, Baudyšová O, Smrčka M (Brno): Dvouletý follow-up pacientů po implantaci cervikální dynamické náhrady ploténky Mobi-C
P30. Macháč J, Hrabálek L, Starý M (Olomouc): DIAM v léčbě recidivující hernie meziobratlového disku
P31. Pekař L, Brzezny R, Steindler J (Praha): Naše zkušenosti s implantací ploténky Prodisc®-C – výsledky po dvou letech
P32. Novák Z, Chrastina J, Hemza J, Strnadel J, Ghallab K et al (Brno): Možnosti léčby poúrazové syringomyelie
P33. Žídek S, Bludovský D (Plzeň): Současné možnosti chirurgické léčby osteoporotických zlomenin páteře
P34. Hemza J, Strnadel J, Zeman T, Novák Z, Chrastina J (Brno): Primární epidurální spinální empyém
P35. Hrbáč T, Krejčí T, Bělák M, Chlachula M et al (Ostrava): Plastika kalvy pomocí 3D formy Cranioform – sestava 75 pacientů
P36. Filko P, Mačuga I, Bačinský P (Žilina): Naše skúsenosti s kyfoplastikou

Sekce nelékařských pracovníků

Čtvrtek 5. 11. 2009

Rudolfův sál *(předsedající: Foukalová R, Kelbich T, Želízková M)* 9:00–10:15

Zahájení, úvodní slovo – vrchní sestra Bc. Marta Želízková, Neurochirugická klinika 1. LF UK, IPVZ a ÚVN Praha 9:00

S1. Želízková M, Bernardová L (Praha): Historie a současnost z pohledu sestry na NCH klinice
S2. Staňková J, Svatoňová P (Hradec Králové): Historie neurochirurgie
S3. Berková V, Zemanová E (Plzeň): Plzeňská neurochirurgie dříve a dnes
S4. Lysá M, Jáňová E (Brno): Role sestry v klinické studii
S5. Suchánková J, Vyvlečková P, Glezgová V (Zlín): Úloha sestry při aplikaci telemedicíny v praxi
S6. Hviščová M, Hrušovská M (Praha): Ošetřovatelská péče o pacienta po výkonech na multifunkčním sále – specifika výkonů a možnosti diagnostiky
S7. Holubová J (Praha): Využití intraoperační MR při operacích v oblasti tureckého sedla endonazálním přístupem

Přestávka – Sloupový sál 10:15–10:45

Slavnostní zasedání k 50. výročí založení Neurochirurgické kliniky 1. LF UK a IPVZ, Ústřední vojenské nemocnice Praha – Salmův sál 10:45–12:30

Oběd – sál Atis 12:30–13:30

proLékaře.cz | 25.4.2024

Rudolfův sál *(předsedající: Berková V, Dortová K, Janstová R)* 13:30–15:10

S8. Smeták O, Navrátilová P (Hradec Králové): **Neuronavigace**
S9. Ročeňová Z, Čipkalová G (Praha): **Práce sestry na multifunkčním sále u transnazálních operací**
S10. Lukešová S, Tomášová K (Ostrava): **Využití navigačního systému u kraniálních operací**
S11. Miľová L, Suchánková H, Dortová K (Praha): **Práce sestry na multifunkčím sále u transkraniálních operací**
S12. Hanesová E, Kocianová R, Havelová M, Pastorková M (Banská Bystrica): **Intraoperačný neuromonitoring – úloha sestry**
S13. Václavová S, Horáková J (Plzeň): **Arteriovenózní malformace**
S14. Škrášková P, Kelbich T (Praha): **Endoskopické endonazální operační přístupy**
S15. Foukalová R, Čepová L (Olomouc): **Hluboká mozková stimulace (DBS) z pohledu sálové sestry**
S16. Watzingerová G, Tlačbabová L, Havlíková L (Brno): **Operace hypofýzy transnazálním přístupem – tři úhly pohledu**

Přestávka – Sloupový sál 15:10–15:30

Rudolfův sál *(předsedající: Janáčková D, Klodová I, Mrkvová P)* 15:30–16:30

S17. Dvořáková H (Praha): **Bazálně stimulující péče u neurochirurgického pacienta**
S18. Sandholcová J (Praha): **Korekční osteotomie C–páteře u Bechtěrevovy choroby**
S19. Schwabe O, Alexy J (Plzeň): **Péče o nemocné s transverzální lézí míšní**
S20. Borýsková H, Pajtlová M (Brno): **Traumatologický plán pohledem sestry**
S21. Šeďová I (Praha): **Miniinvazivní stabilizace páteře**
S22. Gondášová J, Pouzarová O (České Budějovice): **Výzkum v ošetřovatelství – pooperační léčba bolesti**
S23. Janstová R, Jelínková P, Hrdličková L (Ústí nad Labem): **3D implantáty kalvy**

Přestávka – Sloupový sál 16:30–16:50

Rudolfův sál *(předsedající: Lukešová S, Nebřenská K, Oborníková M)* 16:50–18:00

S24. Struhařová-Žofčáková M, Jurkovičová D (Brno): **Bazální stimulace v intenzivní péči**
S25. Mrkvová P, Kacířová K (Ostrava): **Specifika NCH ambulance**
S26. Murdychová O, Pavelková J (Ústí nad Labem): **Pacient v ambulanci bolesti**
S27. Fúrová L, Tejchmanová L (Praha): **Arteriovenózní malformace – léčebné modality, předoperační a pooperační péče**
S28. Klodová I, Borýsková H (Brno): **Zdravotnický asistent v ošetřovatelském týmu na JIP**
S29. Kočí M, Kopecká D (Ostrava): **Cévní malformace mozku z pohledu sestry**
S30. Jeremiášová K, Beranová V (Hradec Králové): **Glioblastoma multiforme – klinika, diagnostika, terapie, prognóza, specifická ošetřovatelská péče**
S31. Fučíková J, Chmelíková D, Nebřenská K (Praha): **Diagnostika a léčba normotenzního hydrocefalu – poster**

Zakončení, závěrečné slovo – vrchní sestra Neurochirugické kliniky 1. LF UK, IPVZ a ÚVN Praha 18:00

Diskuze na konci každého bloku

proLékaře.cz | 25.4.2024

Časový rozvrh kongresu

Středa 4. 11. 2009		11:00–13:30	14:30–17:00	18:00	20:00
		Funkční neurochirurgie a chirurgie PN	Neurochirurgie a intenzivní péče	Fotbalové utkání	Společenský večer – zámek Štiřín
Čtvrtek 5. 11. 2009	08:00–10:00	10:45 –12:30	13:30–15:30	16:00–18:00	20:00
	Intraoperační zobrazení	Slavnostní zasedání	Cévní neurochirurgie	Neuroonkologie	Společenský večer – zámek Štiřín
	09:00–10:15		13:30–18:00		
	Sesterská sekce I		Sesterské sekce II–IV		
Pátek 6. 11. 2009	08:30–11:00	11:30–13:30			
	Spondylochirurgie	Chirurgie baze lební			

GE imagination at work

Vize společnosti: Společnost GE Healthcare usiluje o lepší pochopení problematiky životních funkcí. Naším cílem je pomáhat poskytovatelům zdravotní péče při predikci, stanovení diagnózy, poskytování informací, sledování a léčbě onemocnění v časném stádiu, aby mohl každý pacient prožít plnohodnotný život. Naší vizí pro budoucnost je umožnit uplatnění nového modelu „včasné péče o zdraví" zaměřeného na včasné zjištění diagnózy, presymptomatického zjišťování a prevence onemocnění.

INFORMACE O SPOLEČNOSTI GE HEALTHCARE

Společnost GE Healthcare poskytuje zcela nové zdravotnické technologie a služby a odborné poradenství, které určují, jak bude vypadat péče o pacienty v budoucnosti. Široká škála našich produktů, služeb a odborných znalostí zobrazovacích a informačních technologií v medicíně, lékařské diagnostiky, monitorovacích systémů pacientů, zvyšování výkonnosti, objevy nových léčiv a biofarmaceutické výrobní technologie pomáhají klinickým lékařům na celém světě objevovat nové způsoby včasnější a přesnější diagnostiky, poskytování informací, sledování a léčení nádorových a srdečních onemocnění, neurologických onemocnění a dalších nepříznivých stavů.

Společnost GE Healthcare se sídlem ve městě Chalfont St. Giles ve Velké Británii je jednotkou koncernu General Electric Company (NYSE: GE) s obratem 17 miliard dolarů. Společnost GE Healthcare zaměstnává po celém světě více než 46 000 pracovníků, kteří se snaží pomáhat zdravotnickým odborníkům a jejich pacientům ve více než 100 zemích. Další informace o společnosti GE Healthcare naleznete na webových stránkách www.gehealthcare.com.

GE imagination at work

GE Medical Systems ČR, s.r.o.
BB Centrum, Vyskočilova 1422/1a
140 28 Praha 4, Česká republika
T +420 224 446 169, F +420 224 446 161
www.gehealthcare.com

proLékaře.cz | 25.4.2024

Čtení k jubileu střešovické neurochirurgické kliniky

Vladimír Beneš st.

Profesor Arnold Jirásek, největší a nejvlivnější osobnost naší předválečné chirurgie, měl rád operování na nervovém systému, ale z neznámých důvodů neměl rád Harveye Cushinga. V roce 1939 v článku Harveyi Cushingovi k sedmdesátinám napsal poněkud netaktně: „Nemohu mu říci zakladatel. Tuto čest nesou jeho angličtí druzi Mac Ewen a Victor Horsley." Cushing naštěstí neuměl česky, a tak za kritické blahopřání poslal Jiráskovi známou fotografii s věnováním. Jirásek nemohl vědět, že Cushing, zděšen hrubým operováním svých anglických druhů, ujel z Anglie s jistotou, že to, co viděl, nebyla neurochirurgie.

Zdá se mi ale nemožné, že Jirásek se svými znalostmi a možnostmi nevěděl o prvém světovém sjezdu neurochirurgů při neurologickém sjezdu v Bruselu v roce 1935. Na skupinovém snímku jsou všichni zakladatelé moderní neurochirurgie: z Anglie Jefferson a Cairns, ze Švédska Herbert Olivecrona, z Francie Clovis Vincent, všichni žáci Cushingovi. Otec moderní neurochirurgie Cushing a Jirásek na snímku chybí.

Teprve nedávno jsem sehnal dva Jiráskovy články z jeho tříměsíční stáže v Americe na podzim roku 1947. V článku ,,Americká chirurgie" v Bratislavských lekárských listoch správně uzavírá, že současná americká chirurgie převyšuje evropskou. V článku O americké neurochirurgii se objevuje jen dvakrát jméno Cushing, ačkoliv Jirásek začal svou pouť u nejvěrnějšího Cushingova žáka Horraxe a pak šel od jednoho k druhému. V závěru Jirásek píše: „Nemusíme se za svou práci stydět. Naopak je mi s podivem, že jsme ji přivedli na úroveň, která dobře snese srovnání."

Je historickým paradoxem, že se v téže době začínala v Hradci a Praze formovat moderní, cushingovská neurochirurgie na zelené louce se zpožděním více než 30 let. Cushing založil americkou neurochirurgickou společnost v roce 1920. Jefferson anglickou o sedm let později. Prvým, kdo u nás vývoj chirurgie pochopil, byl hradecký profesor Jan Bedrna, který poslal Rudolfa Petra do Ameriky a už v roce 1952 mu umožnil zřídit kliniku. V roce 1956 rozdělil své oddělení v pražské vojenské nemocnici Kunc.

Výsledek nepochopitelného Jiráskova nepochopení byl pro něj fatální. Během několika let ztratil všechny své neurochirurgické nemocné. Zůstal českým Victorem Horsleyem, nebyl nikdy neurochirurgem.

Když strana a vláda rozhodly, že Jirásek má jít do důchodu, nabídl jeho místo Václav Kopecký Kuncovi. Všichni jsme se s ním chystali přejít, ale Kunc trval na rozdělení kliniky na obecnou chirurgii a neurochirurgii. To profesorský sbor vehementně odmítl. Profesoři nechtěli dělit tradiční kliniku, armáda nechtěla ztratit Kunce, a tak se nakonec dohodl ministr s děkanem fakulty Tomášem Trávníčkem, že právníci vypracují bezprecedentní statut fakultní kliniky ve vojenské nemocnici. Statut byl teprve nedávno nalezen v olomouckém archivu.

O datu otevření kliniky existuje několik verzí. Praktický význam to nemá, rozhodující je, že vznikla klinika č. 1, a dnes je v ÚVN klinik pět.

Soužití bylo od začátku bez problémů. My důstojníci jsme sice dvakrát do roka na mapách přešli z obrany do útoku a postupovali k Rýnu, Kunc vždycky prohlásil, že do Paříže vjede na bílém koni, ale výhod bylo nesporně víc. Měli jsme od armády více finančních dotací, snášeli jsme proto s klidem občasné nadávky lampasáků. Měli jsme o něco vyšší platy, lépe na tom byly sestry, které přitahoval i moderní internát. Měli jsme proto vždycky skvělé sestry, elita mezi nimi byly instrumentářky. Podíl sester na úrovni kliniky je rovný podílu lékařů.

Všichni armádní činitelé, s výjimkou politických pracovníků, pomáhali klinice, jak mohli. Je proto spravedlivé, abychom my všichni, kdo na klinice byli, armádě poděkovali.

Připomenu sestavu lékařů neurochirurgické kliniky ze zlaté doby počátku 60. let, kdy vojenskou nemocnici vedl geniální manažer generál František Engl. Byli to Kunc, Beneš, Metelka, Fusek, Malý, Šourek, Zvěřina, Tovaryš, Vladyka, Škorpil a Stejskal, jak mně přišli na jazyk. K nim musíme řadit i spolupracovníky z ostatních oborů, především z rentgenologie, kde vévodil legendární Bret, a anesteziologie, z níž Václav Trávníček připravoval anestezii všem čtyřem dosavadním přednostům kliniky.

Až nyní přemýšlím, kde se v té partě lidí různých znalostí, umění a povah vzala ta naprostá jednota v cestě za cílem. Myslím, že to nebyla jen autorita šéfa, ale i fenomén reálného socializmu, který tak krásně popsal Solženicyn v Souostroví Gulag. My jsme na tom byli všichni stejně, neměli jsme co získat nebo ztratit, neměli jsme si co závidět. Neměli jsme konkurenty. Vítali jsme vznik každého nového oddělení, školili jsme pro ně lékaře, protože to byli naši pomocníci v nezvládnutelném náporu nemocných. V hlavním městě státu jsme měli nejblíže ke všem důležitým institucím, logicky jsme měli největší možnost pomáhat. Nevyčerpatelná energie Kuncova sváděla nekonečná jednání o uznání oboru, o založení vlastní společnosti, o účast na časopisu neurologů.

Neustálá jednání nezmenšila počet jeho publikací, jimiž inspiroval i ostatní. Na klinice vyšlo na 20 monografií a stovky článků v časopisech. Vy mladí si dnes nedovedete představit, jak obtížné bylo prosadit se na mezinárodním poli. Přesto jsme to dotáhli až k uspořádání historického evropského sjezdu v Praze v roce 1971.

Myslím, že naše klinika se stala jakýmsi etalonem, měřítkem pro ostatní pracoviště. Podle střešovické kliniky jste měřili své úspěchy, ať jste chtěli, nebo nechtěli. Dnes můžete své vzory hledat v Německu, Anglii nebo Americe, ale když se vrátíte z ciziny, po zjištění, že na Ameriku nemáme, musíte se vrátit k svému etalonu doma.

Troufám si proto tvrdit, že jubilující klinika svou roli jedničky splnila, aniž někoho poškodila.

V současné neurochirurgii pracuje už třetí generace nás prvých učedníků. Znám to z rodiny. Přeji vám ze srdce všechny možnosti, o kterých se nám, vašim předchůdcům, ani nesnilo. Jedete v mezinárodním rychlíku, za kterým jsme my 30 roků marně supěli. Při 50. výročí střešovické kliniky jsem vám chtěl připomenout, že jízdenku jsme vám předplatili my, ačkoliv jsme už na prvém nádraží měli 30 roků zpoždění.

proLékaře.cz | 25.4.2024

Neurochirurgická klinika 1. LF UK, IPVZ a ÚVN Praha – 50 let

Vladimír Beneš ml.

Po hradecké klinice byla v roce 1959 založena Neurochirurgická klinika FVL UK a ÚVN jako druhé neurochirurgické pracoviště v tehdejším Československu. Co se za 50 let změnilo? Snad vše. Tehdy nebylo specifické vybavení, neexistovala sofistikovaná radiodiagnostika, obor byl nový a víceméně stále ještě vytvářel a definoval svoji náplň a hlavním kritériem bylo přežití pacienta. Všudypřítomné však bylo nadšení, touha hledat nové možnosti medicíny, snaha jít neznámou, o to však vyzývavější cestou. Dnes máme precizní diagnostiku, operační mikroskopy, intraoperační magnetickou rezonanci, neuromonitoring, intenzivní jednotky, vysokoobrátkové frézy, spinální implantáty. Hodnotíme nikoliv přežití, ale jeho kvalitu a kvalita života je pro nás zásadním parametrem, mortalita je zanedbatelná. To však neznamená, že bychom byli lepší lékaři než naši předchůdci. V medicíně jsou individuální lidské vlastnosti rozhodující a ty jsou nadčasové. Stále jsou chytřejší a hloupější, pracovitější a línější, tažní a tažení. A stále je úspěch kolektivní a neúspěch individuální. Stále vznikají přátelství i animozity, stále jsou dobří a špatní lékaři.

A náplň práce a poslání kliniky jsou také stejné jako při jejím založení. Pohybujeme se ve čtyřech na sobě vzájemně závislých základních okruzích. **První** je vlastní diagnostika a léčba našich nemocných. Ta je úhelným kamenem, kolem kterého se točí vše ostatní. Za 50 let jsme více než zdvojnásobili počet operací, a to skoro ve stejném počtu lékařů jako při vzniku kliniky. Ročně provedeme okolo 2 500 operací, z toho 500–600 kraniotomií, 700 spinálních a 300 endovaskulárních výkonů. Mezi lety 1960 a 2008 jsme odoperovali více než 63 000 nemocných. A vloni jsme získali třetí operační sál, takže máme dnes tolik sálů jako při zrodu pracoviště. Letos jsme také poprvé za 50 let zvýšili počet postelí založením 20lůžkové spondylochirurgické jednotky. Ve spolupráci s jinými odděleními a klinikami 1. a 2. LF UK máme k dispozici velmi aktivní endovaskulární program, centrální oddělení intenzivní medicíny, intraoperační MR, aktivní epileptochirurgický tým, léčbu a výzkum bolesti, komplexní neuroonkologickou skupinu včetně genetiky. Dominantními oblastmi jsou cerebrovaskulární neurochirurgie, onkologická problematika a spondylochirurgie. Věnujeme se však celému oboru s výjimkou klasické stereotaxe a radiochirurgie. A snad jsme v léčení nemocných úspěšní. Sami se hodnotit neodvažujeme, ale zájem nemocných o naše pracoviště má rostoucí trend i přes zdvojnásobení počtu pracovišť v ČR po roce 1989. Díky patří managementu ÚVN. A neurologům a všem, kdo nám své nemocné posílají.

Druhou úhelnou oblastí je výuka. V rámci FVL a později 1. LF UK již 50 let vyučujeme neurochirurgii. Dnes jsme jediná fakulta v ČR, která má samostatnou výuku oboru včetně zkoušky. Ročně tak projde klinikou kolem 400 mediků. Celkem to představuje 20 000 studentů. Vyučujeme i v bakalářském studiu, máme trvale 4–5 postgraduálních studentů, jsme habilitačním oborem. Učíme i studenty FTVS. Zde se sluší poděkovat vedení fakulty a našim externistům.

Klinika je sídlem subkatedry neurochirurgie, zkoušíme atestace, organizujeme stáže. Náš výukový program má akreditaci UEMS a JRAAC. Přednosta kliniky je jako předseda Training Committee EANS zodpovědný za evropské neurochirurgické kurzy (460 mladých neurochirurgů za rok).

Třetí oblastí je výzkum, který tvoří nedílnou a integrální součást práce. Monografie by se daly spočítat, ne však již kapitoly v monografiích a samostatné publikace. Za posledních deset let jsme publikovali přes 780 článků, abstraktů, závěrečných zpráv. Řešili jsme 22 grantových úkolů, dostali jsme cenu ministra MZ ČR. Podíleli jsme se na devíti výzkumných záměrech, participovali jsme a participujeme ve 12 mezinárodních studiích. Na grantech, kde jsme byli řešiteli, jsme získali přes 41 milionů Kč. Na poli mezinárodní spolupráce se pohybujeme v evropském prostoru a vystrkujeme tykadla do USA.

Čtvrtou a poslední oblast lze označit jako odborné a laické PR. Vrcholem v odborné oblasti byl Evropský neurochirurgický sjezd v roce 1971, v současné době evropské neurochirurgické kurzy, Wintermeeting EANS 2005 a kongres Evropské společnosti baze lební v roce 2007. Centrální nervový systém neregeneruje, a to posouvá obor do určité preventivní oblasti, která je dominantně závislá na informovanosti laické veřejnosti. Cílem by mělo být stejné povědomí veřejnosti o neurochirurgii jako o kardiochirurgii. Nelze proto vynechat žádnou příležitost k prezentaci oboru v médiích, v přednáškách studentům jiných fakult, zájmových spolků, nadací atd. Věříme, že Neurochirurgická klinika 1. LF UK, IPVZ a ÚVN Praha je v povědomí veřejnosti dobře zapsána.

Za 50 let je obor na takové úrovni poznání a kvality, kterou si Kunc a jeho tým v roce 1959 nedokázal představit. Jak bude obor vypadat za další půlstoletí si lze představit ještě obtížněji, vývoj akceleruje. Ale věříme a doufáme, že i 100 let po založení kliniky bude naše pracoviště ve Střešovicích existovat a prosperovat. A doufejme, že vztah našich následovníků k pracovišti a k nám, historickým postavám, bude stejně upřímný a vřelý, jako je dnes náš k našim předchůdcům i ke klinice.

proLékaře.cz | 25.4.2024

Neurochirurgie, neurochirurgická společnost a naše kliniky – pohled z Hradec Králové

Jiří Náhlovský

Neurochirurgie se v Česku pěstovala již v meziválečné době. Významným pionýrem tohoto oboru byl v Praze Jirásek a v Brně se jím mohl stát Novák, který absolvoval krátce po 1. světové válce stáž u Cushinga. Po návratu ze stáže se však věnoval hlavně traumatologii. Moderní neurochirurgie se začala rozvíjet až po 2. světové válce. Nejdříve v Hradci Králové, poté co se z jedenapůlroční stáže u Sachse v St. Louis a Baileyho v Chicagu vrátil Petr (klinika zde vznikla v roce 1952), a pak v Praze (klinika vznikla v roce 1959), kde se oboru vehementně uchopil Kunc. Potom se již rychle začala budovat neurochirurgická centra – Hradec Králové, Praha (ÚVN) a Brno – i organizační struktury. Zpočátku vznikla neurochirurgická komise při České chirurgické společnosti, pak byla ustanovena samostatná Československá neurochirurgická společnost. Na začátku 70. let jsou již konstituována další neurochirurgická pracoviště, která vytvořila odpovídající síť péče o nemocné. Diagnostika však využívala ještě převážně nepřímé metody lokalizace tumorů, traumatických změn nebo výhřezů plotének (PEG, AG, PMG). To se rychle změnilo s nástupem CT, později MR. Dnes disponuje neurochirurgie ustálenou sítí pracovišť, v níž ÚVN v Praze zaujímá přední postavení svým vybavením celou škálou moderních diagnostických přístrojů včetně peroperační MR i záběrem péče – a v této situaci oslavuje 50leté výročí vzniku kliniky. Na pozadí těchto událostí přináší autor několik osobních vzpomínek z období, které se vyznačovalo prudkým rozvojem oboru a které mohl sám od počátku 70. let až do současnosti sledovat.

Nová řešení Synthes ve spinální chirurgii. In-Space, StenoFix, SpiRIT, VBS.

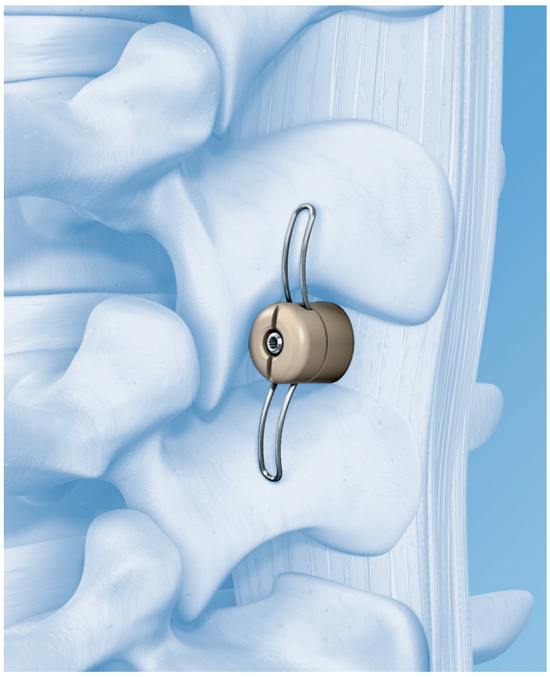

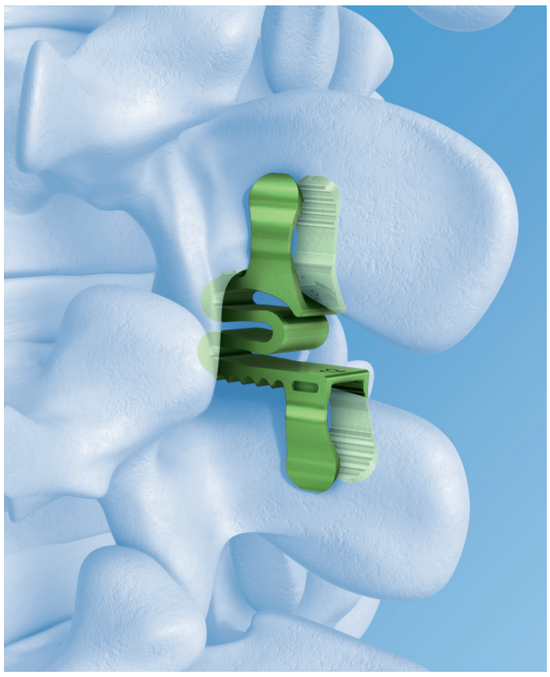

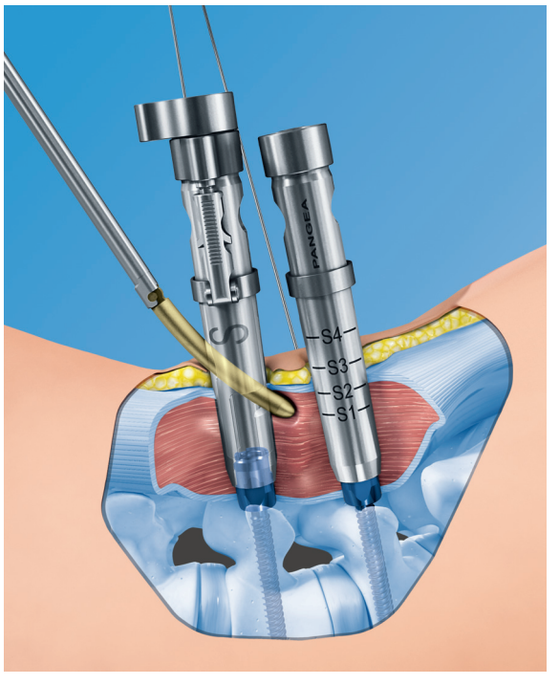

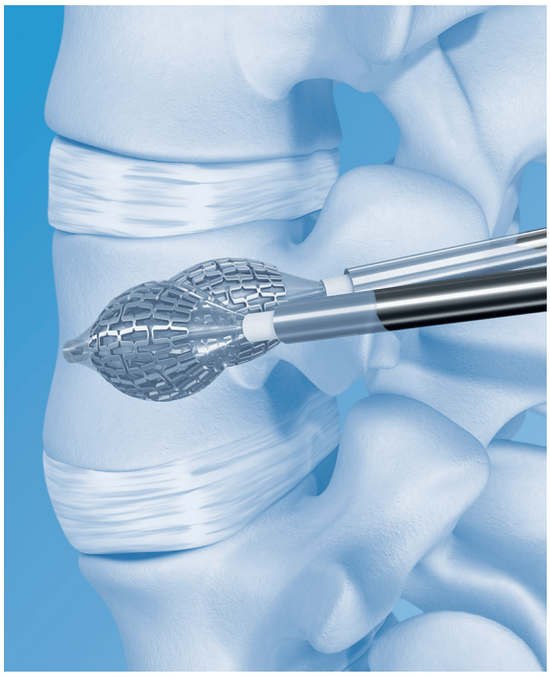

SYNTHES®
Nástroje a implantáty schválené nadací AO Foundation

Synthes, s. r. o.
Radlická 740/113d
CZ-158 00 Praha
+420 220 515 006
www.synthes.com

proLékaře.cz | 25.4.2024

ODBORNÝ PROGRAM

PŘEDNÁŠKY

1. Chirurgická léčba úrazů pažní pleteně

Haninec P, Houšťava L, Kaiser R, Brzezny D, Tomáš R
Neurochirurgická klinika 3. LF UK a FN Královské Vinohrady, Praha

Soubor 210 pacientů s poraněním pažní pleteně byl operován na naší klinice s využitím různých rekonstrukčních technik. V případě přímých rekonstrukcí jednotlivých složek pažní pleteně bylo dosaženo funkční reinervace u 81 % jednotlivých nervů. Průměrná svalová síla u pacientů s dobou sledování delší než 24 měsíců byla 3,7. U neurotizačních operací (reinervace funkčně důležitého nervu z jiných motorických nervů v okolí) byl výsledek závislý na typu dárce. Lepší výsledky byly dosaženy s použitím intraplexálních nervů jako zdroje motorických nervových vláken ve srovnání s extraplexálními zdroji. End-to-side anastomóza měla v našem souboru 63% úspěšnost. U žádného pacienta v případě end-to-side anastomózy nedošlo ke klinickému poškození v inervační oblasti nervu dárce. Průměrná svalová síla byla 3,2. U dětských poranění pažní pleteně využíváme všechny typy rekonstrukčních technik. Velmi úspěšní jsou do šesti měsíců věku pacienta přímé end-to-end rekonstrukce kořenů z přilehlých zdravých kořenů, lze také využít end-to-side anastomózy, a to zejména při poranění dolních kořenů pažní pleteně. U zastaralých poranění pažní pleteně byly prováděny různé typy svalových transpozic. Celková úspěšnost byla 89 %.

2. Současný stav léčení poranění periferních nervů

Hájek P[1], Póczoš P[1], Ehler E[2], Brož T[1], Klimáček B[1] et al
Pardubická krajská nemocnice, a.s.:
[1] Neurochirurgické odd.
[2] Neurologická klinika

Autoři v přednášce poskytují přehled současných možností diagnostiky, indikací a léčby poranění periferních nervů jak chirurgicky, tak i konzervativně a doprovázejí je poznámkami z historie. Současně v omezené možnosti uvádějí i některé poznatky z oblasti regenerace periferního nervu na buněčné a molekulární úrovni. Přednáška je doplněna vlastním souborem poranění.

3. Jaká je současná pozice mikrovaskulární dekomprese mezi ostatními invazivními metodami léčby neuralgie trigeminu?

Plas J
Neurochirurgická klinika 1. LF UK, IPVZ a ÚVN Praha

Po selhání farmakoterapie jsou v současnosti v léčbě neuralgie trigeminu (TN) prováděny punkční výkony v oblasti ganglion Gasseri (glycerolová radikulolýza, retrogaserská termoléze, mechanická mikrokomprese kořene balónkem), ozáření kořene trigeminu Leksellovým gama nožem a mikrovaskulární dekomprese kořene (MVD). Ostatní metody jsou využívány vzácně. V posledních 25 letech se MVD technicky zdokonalila, kleslo procento komplikací, takže ve světě se stala metodou volby. Publikovány jsou velké soubory nemocných s dlouhodobým sledováním i následné metaanalýzy publikovaných souborů. Žádná z ostatních metod nemá po 10–15 letech úspěšnost 75 %. Za limitující pro indikaci MVD se nepovažuje věk operovaného, ale jeho celková kondice při předpokládané délce dalšího života nad pět let. V technice výkonu je preferována dislokace a fixace komprimující cévy tak, aby v kontaktu s kořenem nebyl žádný materiál. Komprimující cévu lze na MR dobře zobrazit (nález podporuje indikaci k MVD, ale nedokazuje, že nemocný má TN!). MVD prakticky nezanechává poškození funkcí trigeminu (neuropatii), není riziko neuroparalytické keratitidy. I u atypické neuralgie (s trvalou bolestí na pozadí neuralgických záchvatů) se oproti dřívějším zkušenostem MVD považuje za stejně efektivní. Riziko poškození sluchu se pohybuje do 1 %, poškození ostatních mozkových nervů (hlavně n. IV., VI. a VII.), pokud se vzácně vyskytne, má neúplný a přechodný charakter. I ostatní komplikace (aseptická meningitis, likvorová píštěl, krvácení, ischemie) mají u zkušeného neurochirurga výskyt pod 1 %. Roční incidence TN je 4 na 100 000. V ČR tedy ročně přibývá přibližně 400 nově diagnostikovaných neuralgií (v tomto počtu nejsou zahrnuty neuralgie při RS, kde je výskyt u 2 % nemocných a etiologickým faktorem není komprese kořene). Ve světle zkušeností publikovaných ve světě se 57 MVD provedených v ČR v roce 2008 jeví jako relativně nízký počet.

proLékaře.cz | 25.4.2024

4. Radiochirurgie a její perspektivy

Liščák R
Odd. stereotaktické a radiační neurochirurgie, Nemocnice Na Homolce, Praha

Pojem radiochirurgie vytvořil Lars Leksell v roce 1951 jako způsob stereotaktické neurochirurgické operace. První operaci provedl pomocí ortovoltážní rentgenové trubice. Další vývoj směřoval přes synchrocyklotron a lineární urychlovače až ke klinicky snadno uživatelnému gama noži. Jeho první prototyp byl instalován v roce 1968. Po získání dlouhodobějších výsledků a díky rozšíření tomografických zobrazovacích metod CT a MR se v posledních dvou desetiletích stala radiochirurgie rychle se rozšiřující součástí neurochirurgie a doposud bylo celosvětově léčeno gama nožem přes půl milionu pacientů. Poslední model Leksellova gama nože Perfexion z roku 2007 je plně automatizovanou verzí, doplněnou neinvazivní fixací umožňující frakcionovanou léčbu s perspektivou rozšířit indikace až do oblasti krku. Stínění dosáhlo stupně, který umožňuje instalovat v ozařovně běžné okno. Technický pokrok oživil v posledních 20 letech také zájem radiačních onkologů o stereotaktické ozařování pomocí lineárních urychlovačů. Centralizovaný přehled o radiochirurgické léčbě lineárními urychlovači ale není k dispozici a zájem radioterapie se zaměřuje více ke stereotaktické frakcionované radioterapii než jednorázové radiochirurgii. Nejatraktivnější technologií je v současné době Cyber knife, který představuje lehký lineární urychlovač umístěný na robotickém rameni. Jeho hlavní předností je možnost celotělové aplikace. Deklarovaná neinvazivnost je u pohyblivých orgánů v oblasti hrudní a břišní dutiny zavádějící, protože léčbě předchází invazivní aplikace kontrastních zlatých zrn. Vyvíjí se ale technologie neinvazivní monitoring respiračních pohybů, který může v některých případech zřejmě riziko punkčního zavádění kontrastních značek obejít. Protonová terapie disponuje fyzikálně atraktivním principem depozice energie na konci dráhy částice – Bragg peak. V praxi se jedná o nesmírně nákladnou technologii, která je a bude jejím hlavním limitem i do budoucna. Klinické zkušenosti (snad až na léčbu uveálního melanomu) jsou omezené a ne vždy tak vynikající, jak by se od investovaných prostředků mohlo očekávat.

5. Neuromodulace – současný stav v ČR

Houdek M
Neurochirurgická klinika LF UP a FN Olomouc

Neuromodulace je obecný termín označující různé chirurgické intervence, jejichž cílem je ovlivnit pomocí sofistikovaného implantovaného zařízení funkci centrálního, periferního nebo autonomního nervového systému fyzikální nebo farmakologickou cestou. Pokud vycházíme z této přesně vymezené definice, provádějí se v ČR tyto neuromodulační výkony: Neurostimulační metody – SCS (Spinal Cord Stimulation), DBS (Deep Brain Stimulation), PNS (Peripheral Nerve Stimulation), MCS (Motor Cortex Stimulation), VNS (Vagus Nerve Stimulation), SNS (Sacral Nerve Stimulation) a tzv. IDDS (Implantable Drug Delivery System), zahrnující také implantabilní infuzní pumpy (programovatelné i s konstantním průtokem). Náplní přednášky bude seznámit posluchače spíše než s indikacemi výkonů, operačními postupy, technickými problémy a výsledky s organizací péče o neuromodulační pacienty, oprávněností určených pracovišť tyto výkony provádět, ekonomickými problémy, perspektivami neuromodulace a novými technickými možnostmi. VNS a MCS svou specifickou tematikou již přesahují rámec tohoto sdělení.

6. Epileptochirurgie – minulost, současný stav a vyhlídky do budoucnosti

Novák Z[1], Rektor I[2], Chrastina J[1], Brázdil M[2], Kuba R[2] et al
LF MU a FN u sv. Anny v Brně:
[1] Neurochirurgická klinika
[2] I. neurologická klinika

V současnosti jsou u nemocných s farmakorezistentní epilepsií nejčastěji prováděny resekční výkony temporální a extratemporální a výkony stimulační, kde dominuje stimulace levého bloudivého nervu v krčním úseku. Méně často jsou prováděny stereotaktické neurostimulace hlubokých struktur mozku, radiochirurgické výkony (hypotalamické hamartomy, ošetření meziotemporálních struktur) a koagulace epileptogenních fokusů (meziotemporálních struktur, hypotalamických hamartomů, cílené koagulace pomocí diagnostických elektrod). Výsledky temporálních resekčních výkonů jsou velmi dobré již od dob Penfielda a Jaspera (70–90 % nemocných bez záchvatů). V současnosti se nabízejí možnosti anteromediální resekce temporálního laloku včetně meziotemporálních struktur, selektivní meziotemporální resekce, výjimečné neokortikální resekce, lezionektomie prosté (odstranění strukturální léze) a rozšířené – včetně okolního kortexu. U epilepsie extratemporální jsou výsledky resekčních výkonů méně přesvědčivé, i když nepochybně dochází k posunu k dobrým výsledkům díky možnostem zobrazovacích a monitorovacích technik. Neurostimulace v terapii farmakorezistentní epilepsie navázala na zkušenosti získané v terapii poruch pohybu a bolesti. Nejčastějšími cíli neurostimulační terapie u nemocných s epilepsií jsou ncl. anterior thalami, ncl. centromedialis thalami, ncl. sub-

proLékaře.cz | 25.4.2024

thalamicus a hippocampus, ovšem stimulační léčbě epilepsie v současné době dominuje bezpečná extrakraniální stimulace levého nervus vagus.

7. Indikace k chirurgické léčbě epilepsie

Marusič P
Neurologická klinika UK 2. LF a FN Motol, Praha
Neurochirurgická klinika 1. LF UK, IPVZ a ÚVN Praha

Cílem chirurgické léčby epilepsie je vymizení epileptických záchvatů nebo významné snížení jejich četnosti či intenzity. V případě resekčních výkonů je tohoto cíle dosaženo odstraněním epileptogenní zóny. Tím se epileptochirurgický výkon i u lezionálních pacientů odlišuje od výkonu neurochirurgického, kdy je cílem zlepšení onkologické prognózy (v případě tumorů) nebo snížení rizika krvácení (v případě cévních malformací). Základní předpoklady pro indikaci epileptochirurgického výkonu jsou: 1. farmakorezistentní epilepsie; 2. očekávané zvýšení kvality života při potlačení záchvatů; 3. rizika operačního zákroku nepřevyšují jeho očekávaný přínos; 4. pozitivní motivace nemocného, případně jeho zákonného zástupce. Při zvažování indikace je prvním předpokladem přítomnost epilepsie refrakterní na farmakologickou léčbu, tedy přetrvávání záchvatů významně ovlivňujících kvalitu života i přes vyzkoušení dvou adekvátně zvolených antiepileptik v maximální tolerované dávce. Dalším významným faktorem je typ plánovaného chirurgického výkonu, u resekcí pak lateralizace, lokalizace a rozsah epileptogenní zóny, které podmiňují šance na úspěch operačního výkonu i jeho rizika. Dostatečná motivace pacienta, případně zákonného zástupce, je zásadním předpokladem pro indikaci často náročných předoperačních vyšetření a vlastního operačního zákroku. Informace o šancích a rizicích by měla být vyvážená včetně uvedení rizik, která vyplývají z odmítnutí operace – např. úrazové komplikace záchvatů, SUDEP (syndrom náhlého úmrtí), nežádoucí účinky farmakologické léčby.

8. Chirurgická léčba epilepsie

Homolková H, Prchlík M
Neurochirurgické odd. Kliniky dětské chirurgie a traumatologie 3. LF UK a Fakultní Thomayerovy nemocnice s poliklinikou, Praha

Epilepsie je onemocnění, které se projevuje opakovanými nevyprovokovanými záchvaty. Postihuje 0,5–1 % populace. Vedle epilepsií idiopatických, které nemají žádný morfologický korelát, existují i epilepsie symptomatické, v jejich pozadí stojí epileptogenní léze mozku. Může se jednat například o vývojové vady mozku, pozánětlivé či poúrazové změny nebo tzv. meziotemporální skleróza – degenerativní proces postihující nejčastěji hipokampus a blízké struktury spánkového laloku. Podávání antiepileptik přispěje k dlouhodobé kompenzaci u zhruba 60 % nemocných, u dalších asi 20–30 % se podaří alespoň snížit počet či zmírnit intenzitu záchvatu. Zbývající nemocní jsou refrakterní na terapii (farmakorezistentní) a asi polovina z nich může být vhodným kandidátem epileptochirurgické léčby. Obecně platí doporučení, že nemocný, který nedosáhne remise do dvou let od začátku záchvatu, by měl být odeslán do specializovaného centra k posouzení možnosti epileptochirurgického výkonu. Cílem operace je vymizení nebo alespoň snížení počtu záchvatů, a zvláště u dětí i zamezení vývojové deteriorace, nezřídka spojené s nekompenzovanými záchvaty. Moderní neurochirurgie nabízí stále nové možnosti léčby nemocí, které ještě před několika lety znamenaly pro svého nositele prakticky vyloučení ze společnosti. Je to dáno rozvojem diagnostických metod, operačních postupů a možností kolem operační péče o nemocné. Epileptochirurgie prochází od 90. let renezancí a se zdokonalováním diagnostických postupu a operačních technik zaznamenává stále větší úspěchy. V Centru pro epileptologii a epileptochirurgii ve Fakultní Thomayerově nemocnici jsou prováděny všechny typy epileptochirurgických operací, zaměřených hlavně na dětské pacienty od novorozeneckého věku do 18 let, autoři prezentují výsledky z let 2001–2008.

9. Méně obvyklé indikace hluboké mozkové stimulace a vagové stimulace

Chrastina J[1], Novák Z[1], Baláž M[2], Rektor I[2], Češková E[3] et al
[1] *Neurochirurgická klinika LF MU a FN u sv. Anny v Brně*
[2] *I. neurologická klinika LF MU a FN u sv. Anny v Brně*
[3] *Psychiatrická klinika LF MU a FN Brno*

V současnosti je neuromodulační terapie indikována především při poruchách pohybu u nemocných s Parkinsonovou chorobou. Celosvětově již bylo implantováno celkem 35 000 stimulačních systémů ve více než 500 centrech. Cíli stimulační terapie jsou nucleus subthalamicus (v současnosti univerzální cíl), globus pallidus internum (dyskinezy) a Vim stimulace (dominance tremoru). Méně obvyklou indikací je esenciální tremor (Vim) a v současné době narůstají zkušenosti u nemocných s dystonií (GPi).

proLékaře.cz | 25.4.2024

I při omezených literárních datech je možno říci, že nejlepších výsledků je dosahováno u juvenilní dystonie, výsledky u sekundární dystonie závisí na její příčině a dobré výsledky jsou u dystonie tardivní, méně u kraniocervikální. Neuromodulace u farmakorezistentní epilepsie je postavena na strategiích funkční modulace struktur s úlohou pacemakeru, triggeru nebo vrátek a funkční eliminaci zóny počátku záchvatu. Neuromodulační terapii epilepsie v současné době dominuje vagová stimulace, při níž dochází přes nucleus tractus solitarii k širokému ovlivnění mozkových struktur s výsledkem redukce počtu a tíže zvláště parciálních záchvatů s komplexní symptomatologií, ale také u idiopatických generalizovaných epilepsií. Minimálně invazivní charakter extrakraniálního výkonu a široký rozsah působení vagové stimulace nabízejí úvahu o využití u jiných onemocnění. Nejrozsáhlejší zkušenosti jsou u depresí, omezená data se zabývají vagovou stimulací u Alzheimerovy choroby a migrény s depresí.

10. Korekce paréz periferních nervů po neúspěšné regeneraci šlachovými transfery

Humhej I[1], Schmoranzová A[2], Sameš M[1]
[1] Neurochirurgická klinika UJEP a Krajská zdravotní, a.s., Masarykova nemocnice v Ústí nad Labem, o.z.
[2] Ústav chirurgie ruky a plastické chirurgie Vysoké nad Jizerou

I přes správně a včas provedenou mikrochirurgickou operaci poraněného periferního nervu (PN) často dochází k neúspěšné regeneraci nervu, a tím k nedostatečné funkční úpravě postižené končetiny. Navzdory stále probíhajícímu výzkumu regenerace PN a snahám o její zlepšení zůstává cca 30 % pacientů po poranění PN s významným funkčním deficitem. Přetrvávající parézy lze v mnoha případech korigovat svalově-šlachovými transfery a transpozicemi či zákroky na kloubně-vazivovém aparátu. Proto naše pracoviště spolupracuje s Ústavem chirurgie ruky ve Vysokém nad Jizerou, kde pacienty s přetrvávajícími parézami PN společně řešíme. Mezi úspěšně a relativně snadno řešitelné parézy PN patří paréza n. radialis (korekce extenze zápěstí, prstů a abdukce palce), n. medianus (rekonstrukce opozice palce) a n. peroneus (posílení everze nohy, dorzální flexe nártu a extenze prstů). Komplexnější řešení vyžaduje paréza n. ulnaris, jehož korekce je svízelnější vzhledem k inervaci většiny drobných svalů ruky tímto nervem. Pro uchování správného postavení končetiny včetně plné pasivní hybnosti, a tím terénu vhodného k eventuálnímu pozdějšímu korektivnímu zákroku, je nutná pečlivá péče o postiženou končetinu. Patří k ní vyjma pravidelných a dlouhodobých rehabilitací s elektrostimulacemi i výroba ortézy dle druhu poraněného PN, která sníží riziko vývoje kontraktur a rozvoje patologického postavení končetiny. Na příkladech kazuistik prezentujeme formou videí a fotografií korektivní zákroky a jejich výsledný efekt u jednotlivých pacientů.

11. První zkušenosti s reanimační operací u Moebiova syndromu

Tichý M[1], Kozák J[2], Kufa R[1]
[1] Odd. neurochirurgie FN Motol, Praha
[2] Dětská stomatologická klinika UK 2. LF a FN Motol, Praha

Úvod: Moebiův syndrom je komplexní kongenitální onemocnění nejasné etiologie, které se projevuje úplnou ztrátou či omezením funkce kraniálních nervů na podkladě poruchy vývoje jader v mozkovém kmeni. Postiženy jsou především N. 7 a N 6, často se pojí i s postižením dolních kraniálních nervů N. 9, 10 a 12. Klinicky se onemocnění projevuje poruchou polykání, později do popředí vystupuje ztráta hybnosti obličejového svalstva.
Materiál: V průběhu 2008–2009 jsme provedli reanimační operace u tří pacientů, u jednoho se jednalo o kompletní symetrické postižení, u dvou nemocných bylo postižení asymetrické. Přenesli jsme část m. gracilis do paretické tváře a jeho revaskularizaci a reinervaci. K reinervaci byla použita část motorické inervace m. maseter tak, že nedošlo k omezení funkce žvýkání.
Výsledek a závěr: U všech nemocných jsme pozorovali reinervaci v původně paretické tváři jak klinicky, tak EMG vyšetřením. Tato unikátní operace umožňuje výrazné zlepšení jak mimiky, tak i funkce obličejového svalstva včetně zlepšení řeči u takto hendikepovaných jedinců.
Podpořeno VZ MZ 64203/6308.

12. Ošetření poranění periferních nervů preparáty Neurawrap a Neuragen – naše první zkušenosti

Bělák M
Neurochirurgická klinika FN Ostrava

Discidující poranění periferních nervů jsme tradičně ošetřovali suturou end-to-end a při ztrátovém poranění pomocí štěpů z n. suralis. Od loňského roku jsme v několika případech použili k ošetření takových poranění jednak protektorový preparát Neurawrap na přímou suturu a jednak preparát Neuragen, nahrazující nervové štěpy. Ve sdělení prezentujeme naše první zkušenosti.

proLékaře.cz | 25.4.2024

13. Současné možnosti neurointenzivní péče

Smrčka M
Neurochirurgická klinika LF MU a FN Brno

Neurointenzivní péčí rozumíme intenzivní léčbu o pacienty s poraněním nebo onemocněním mozku. V praxi se jedná především o těžká poranění mozku a subarachnoidální krvácení. Na jednotkách neurointenzivní péče v gesci neurochirurgických pracovišť také často leží pacienti po spontánním nitromozkovém krvácení nebo po náročných mozkových operacích. Přestože se péče o pacienty s traumatem mozku a se subarachnoidálním krvácením v něčem liší, existují také společné zásady a postupy. V každém případě je nutno zabezpečit zachování extrakraniální a intrakraniální homeostázy. U extrakraniální homeostázy máme na mysli především vodní a elektrolytovou bilanci, nutrici, ventilační režim, srdeční výdej, tělesnou teplotu. Pro zachování intrakraniální homeostázy je důležitá např. poloha hlavy, zevní komorová drenáž nebo jiné chirurgické dekompresivní výkony, antiedematózní terapie (manitol, 10% NaCl), hypotermie, HHH terapie (u SAK). Vzhledem k nutnosti detekce sekundárních inzultů u mozkových traumat, detekce vzestupu ICP nebo poklesu CPP a kvůli kontrole účinnosti zvolených terapeutických postupů je nezbytný u pacientů s těžkým poraněním mozku multimodální monitoring. Monitoring je vhodný také u SAK, kde však jsou hlavní hrozbou vazospazmy.
Podpořeno grantem IGF 7/06.

14. Léčba nitrolební hypertenze a prevence sekundárního poranění mozku u pacientů po těžkém KCP

Prchlík M, Homolková H
Klinika dětské chirurgie a traumatologie 3. LF UK a Fakultní Thomayerovy nemocnice s poliklinikou, Praha

Těžké kraniocerebrální poranění je hlavní příčinou dětské mortality a zároveň je nejčastější příčinou získaného neurologického postižení a poruch psychického vývoje dítěte. Na výsledném neurologickém defektu se podílí nejen primární poranění – vlastní trauma mozkové tkáně v době primárního inzultu, ale především poranění sekundární, které je definováno jako akutně či subakutně se rozvíjející kaskáda patofyziologických a biochemických změn v reakci na primární poranění. Ty mohou či nemusí být komplikovány sekundárním inzultem (hypoxie, hypotenze, intrakraniální hypertenze). Metabolizmus mozkové tkáně a fyziologický průtok mozkem jsou u dětí odlišné od dospělé populace, a tedy i reakce na trauma probíhá odlišně. Dětský mozek je daleko citlivější na hypoxii a hypotenzi. Následkem úrazu dochází u dětí ve více než 60 % k rozvoji difuzního zduření (swelling) a edému mozku s poruchou mozkové autoregulace a s porušením hematoencefalické bariéry. Časně po úrazu je mozkový průtok (CBF, Cerebral Blood Flow) u dětí snížen s přechodnou hypoperfuzí a ischemií kortikálních oblastí (při poklesu CBF pod 20 ml/100 g/min). Z biochemických změn se na sekundárním poškození nejvíce podílí laktátová acidóza, uvolnění excitatorních neurotransmiterů (glutamát, aspartát) a zvýšený průnik kalciových a kaliových iontů do buňky.
Vlastní léčebná opatření při závažném KCP u dětí: Poloha pacienta: po stabilizaci pacienta elevace horní poloviny těla do polosedu s neutrální polohou hlavy a krku. Hluboká analgosedace, relaxace: k potlačení bolesti, negativních stimulů a snížení mozkového metabolizmu je nutná hluboká analgosedace, svalová relaxace prvních 24–48 hod pozitivně ovlivní ICP snížením nitrohrudního tlaku, prevencí třesu, křečí a interference s ventilátorem. Hemodynamická stabilita, mozkový perfuzní tlak (CPP): předpokladem je hemodynamická stabilita, hypotenzi co nejdříve korigovat doplněním cirkulujícího objemu a včasným podáním katecholaminů (dobutamin, noradrenalin), optimální hodnoty CPP pro děti jsou 40–65 mmHg. Osmoterapie: cílem je euvolemie a hyperosmolarita, cílová minimální osmolalita je 310–320 mOsm/l. Ke kontrole ICP podáváme kontinuálně hypertonický roztok NaCl (NaCl 3% 0,1–1 ml/kg/hod). Podání manitolu by mělo být zváženo vždy při prudkém zvýšení intrakraniálního tlaku a/nebo náhlém zhoršení neurologického nálezu k zamezení mozkové herniace (Manitol 20 % bolusově 0,5–1 g/kg během 15–30 min). Profylaktické či dlouhodobé podání se u dětí nedoporučuje. Infuzní terapie: obligatorní restrikce tekutin není vhodná, nepodávat hypotonické roztoky (pozor Hartmann 1/1, poloviční roztoky), při objemové resuscitaci včas podat koloidy (škroby, plazma). Kortikosteroidy: jednorázové podání ve farmakologické dávce co nejdříve po úrazu pro jejich pozitivní účinek na stabilizaci buněčných membrán, blokádu uvolnění mediátorů zánětu a tvorby peroxidů obecně po stresové reakci organizmu. Umělá plicní ventilace, hyperventilace: preventivní hyperventilace není indikována, střední hyperventilace ($PaCO_2$ 30–35 mmHg) by měla být zvážena při intrakraniální hypertenzi nereagující po stabilizaci celkového stavu na hlubokou analgosedaci a na osmoterapii, agresivní hyperventilace ($PaCO_2$ < 30 mmHg) by měla být zvážena ke zvládnutí refrakterní intrakraniální hypertenze. Při hyperventilaci je vždy nutné monitorování oxymetrie či průtoků. Barbituráty: podání barbiturátů zvážit při refrakterní intrakraniální hypertenzi u hemodynamicky stabilních pacientů, s možností navození barbiturátového kómatu, nutný invazivní monitoring oběhu, mozkové oxymetrie či průtoků. Hypotermie: vždy zamezit hypertermii, zvážit hypotermii při refrakterní intrakraniální hypertenzi (35–35,5 °C tělesného jádra), nutný invazivní monitoring oběhu, mozkové oxymetrie či průtoků. Neurochirurgická intervence: akutní indikací jsou mozek komprimující epidurální a subdurální hematomy, v průběhu léčby hemorhagické kontuze či infarzace, pokud se chovají expanzivně a alterují CBF zvyšujícím se ICP (ošetření ložiska s dekompresivní kraniektomií). Dekompresivní kraniektomie by měla být zvážena u dětí se závažným poraněním mozku s jednostranným, méně často difuzním, edémem a intrakraniální hypertenzí nereagující

proLékaře.cz | 25.4.2024

na konzervativní léčebné postupy. Drenáž cerebrospinálního moku má být zvážena při intrakraniální hypertenzi, hemocefalu či rozvoji hydrocefalu. Rekonstrukční a kosmetické zákroky mají být odloženy do doby, kdy již nehrozí posttraumatický edém mozku. Antikonvulzivní léčba: preventivní podání není doporučeno, pouze u ložiskové léze s časným záchytem poúrazových křečí (phenytoin).

15. Hypotermie v neurointenzivní péči

Černý V
Klinika anesteziologie, resuscitace a intenzivní medicíny LF UK a FN Hradec Králové

16. Monitorace sekundárního postižení mozku pomocí tkáňové oxymetrie, mikrodialýzy a průtoku krve mozkem u pacientů s poraněním mozku a SAK v neurointenzivní péči

Hejčl A[1], Bolcha M[1], Procházka J[2], Hušková E[3], Sameš M[1]
Krajská zdravotní, a.s., Masarykova nemocnice v Ústí nad Labem, o.z.:
[1] Neurochirurgická klinika UJEP
[2] Centrální JIP
[3] ARIM

V posledních letech jsou v klinické praxi k dispozici nové lokální monitorovací metody mozku, jako je měření průtoku mozkem (Hemedex®), měření tkáňové oxymetrie (Licox®) a měření metabolizmu mozku (mikrodialýza). Od května 2006 do září 2009 jsme aplikovali tzv. multimodální monitoring (MMM) u 49 pacientů. Základem našeho sledování je ICP (49 pacientů), dále používáme měření tkáňové oxymetrie (Licox, 47 pacientů), mikrodialýzu (43 pacientů) a měření průtoku krve mozkem (7 pacientů). Z našich dosavadních pozorování plyne, že elevace intrakraniálního tlaku vede k poklesu tkáňové oxymetrie mozku. Dále, poměr mezi laktátem a pyruvátem (LP poměr) pouze u dvou pacientů předcházel elevaci ICP, a jeho hodnota coby časného markeru rozvíjející se intrakraniální hypertenze je zatím, navzdory literárním datům, diskutabilní. U dvou pacientů jsme při sepsi pozorovali elevaci LP poměru v mozkovém interstitiu. LP poměr tedy může také sloužit jako indikátor sekundárního traumatu mozku na jiném podkladě, než je elevace ICP. Monitorování obou hemisfér mozku ukázala, že v blízkosti poškozené tkáně (např. kontuze) je MMM citlivější indikátor sekundárního poranění mozku v porovnání s monitorováním tkáně nepostižené. Mikrodialýza má i prognostický význam, neboť vysoká hodnota glycerolu koreluje se špatným klinickým výsledkem (úmrtí) pacientů šest měsíců po traumatu. Cílem prezentace je zhodnotit naše tříleté zkušenosti s multimodálním monitorování a přínos pro klinickou praxi.
Podpořeno grantem IGA MZČR NR/8851-4/2006.

17. Léčba pacientů s těžkým SAK, možnosti ovlivnění vazospazmů

Juráň V, Smrčka M, Navrátil O
Neurochirurgická klinika LF MU a FN Brno

Úvod: Léčba pacientů s těžkým spontánním SAK vyžaduje velmi komplexní přístup. Vedle intenzivní péče na ARO, JIP zahrnuje část diagnostickou, chirurgickou, neuromonitoring a specifickou léčbu vazospazmů. Mortalita pacientů ve stavu HH3 a zvláště HH4–5 je stále vysoká, a to přesto, že je tomuto tématu celosvětově dlouhodobě věnována vysoká pozornost.
Materiál a metodika: Na specializované cévní JIP NCHK FN Brno jsme v posledních dvou letech hospitalizovali přes 150 pacientů se SAK. Vazospazmy jsme diagnostikovali ve více než 50 % případů. Mimo monitoring klinického stavu pacienta používáme k diagnostice TCD, DSA nebo CTA. Kromě konvenční terapie (nimodipine, 3H terapie s důrazem na hypertenzi s TK nad 160 syst., hypervolemii s CVT nad 15cm H_2O a hemodiluci ne pod 0,30 Ht, UPV s hypotermií kolem 35 °C, drenáž CSF přes zevní komorovou drenáž nebo spinální drenáží) byly zaznamenány dílčí úspěchy i po obstřiku ganglion stellatum, po intratekální aplikaci nitroprusidu sodného, podáním magnezium sulfátu, statinů, nicardipinu a diltiazemu. Své místo mají i endovaskulární metody – transluminální balónková angioplastika nebo intraarteriální aplikace papaverinu. Výjimečně je prováděna dekompresivní kraniektomie při ischemii mozku a edému mozku podle CT nálezu.
Výsledky: Celková mortalita v souboru našich pacientů dosahovala 15 %, těžká morbidita (GOS 2 a 3) u 16 % pacientů. U většiny pacientů se špatným výsledkem léčby byly diagnostikovány výrazné vazospazmy, část pacientů zemřela na následky prvotního inzultu (tj. early brain injury after SAH). Dva pacienti zemřeli na rebleeding.

proLékaře.cz | 25.4.2024

Závěr: Specializované JIP se širokými diagnosticko-terapeutickými možnostmi spolu s vyškoleným lékařským a sesterským personálem jsou důležitým předpokladem pro uspokojivý výsledek léčby pacientů po těžkém SAK. Prevenci vzniku a agresivní léčby vazospazmů vnímáme jako jeden ze zásadních prostředků pro zlepšení výsledků léčby pacientů se SAK.

18. Mozková oxygenace a výsledný klinický stav u těžkých kraniocerebrálních poranění

Steindler J, Filaun M, Pekař L, Tichý M
Odd. neurochirurgie FN Motol, Praha

Úvod: Cílem studie je analyzovat vztah mezi časnými hodnotami mozkové oxygenace u těžkých kraniocerebrálních traumat a klinickým stavem nemocných jeden rok po úrazu. V literatuře nejsou prokázány jednoznačné hodnoty hypoxického prahu u podobně postižených nemocných.
Metoda: Hodnotili jsme data 25 dospělých pacientů hospitalizovaných s těžkým poraněním mozku s Glasgow Coma Scale (GCS) 8 a méně, u kterých jsme monitorovali parciální tlak kyslíku v mozku ($pbtO_2$) a intrakraniální tlak (ICP) v prvních 24 a 48 hod. Při terapii jsme se snažili udržet hodnoty $pbtO_2$ nad 20 mmHg a ICP pod 20 mmHg. Pro vyhodnocení výsledného klinického stavu jsme užili Glasgow Outcome Scale (GOS) s odstupem 3, 6 a 12 měsíců.
Výsledky: Ve skupině nemocných s výsledným GOS 1–2 měla většina nemocných počáteční hodnoty $pbtO_2$ očekávaně pod 20 mmHg, ale někteří měli iniciální hodnoty $pbtO_2$ překvapivě vyšší. Na druhé straně ve skupině s výsledným GOS 3–5 neměli všichni nemocní očekávané iniciální hodnoty $pbtO_2$ přes 20 mmHg.
Závěr: Je patrný vztah mezi arbitrážně stanoveným prahem $pbtO_2$ 20 mmHg a výsledným klinickým stavem nemocných, ale není jednoznačný. Pro účely jasného stanovení ischemického prahu u nemocných s těžkým monotraumatem mozku bude potřeba shromáždit data z větší skupiny nemocných.
Podpořeno VZ MZ 64203/6308

19. Je centrální diabetes insipidus častá a závažná příčina hypernatremie?

Špatenková V, Hradil J, Suchomel P
Neurocentrum, JIP, Krajská nemocnice Liberec a.s.

Úvod: Hypernatremie patří mezi závažné komplikace v neurointenzivní péči. Typickým syndromem spojovaným s akutním onemocněním mozku je centrální diabetes insipidus (cDI). Prezentujeme retrospektivní zhodnocení hypernatremií na naší neurologicko-neurochirurgické jednotce intenzivní péče (NNJIP) za období pěti let.
Metoda: Kritériem pro výběr pacienta bylo akutní onemocnění mozku, hladina sérového natria nad 150 mmol/l a měřená sérová osmolalita nad 295 mmol/kg. Dle diagnostiky jsme soubor rozdělili na skupinu cDI a ostatní (non-cDI). Pacienti bez hodnot sérové osmolality byli vyřazeni.
Výsledky: Z 1 422 pacientů byla hypernatremie zjištěna u 75 (5 %) pacientů, přičemž cDI jsme diagnostikovali pouze u 8 z nich, 59 jsme klasifikovali jako non-cDI. Průměrná hodnota sérového natria ($p = 0,736$) a sérové osmolality ($p = 0,476$) se u obou skupin významně nelišila. Pacienti s cDI měli významně nižší osmolalitu moče ($p = 0,001$). Nebyly zjištěny významné rozdíly v GCS při vzniku hypernatremie ($p = 0,631$), GOS při propuštění z NNJIP ($p = 0,857$), ve výskytu cerebrálních komplikací ($p = 1,000$) a úmrtností na NNJIP ($p = 0,210$). Ve skupině non-cDI byla významně více podávána antiedematózní terapie ($p = 0,043$) a diuretika ($p = 0,019$). Manitol dostávalo 48 (81,4 %) pacientů.
Závěr: Centrální DI nepatří mezi časté hypernatremie v neurointenzivní péči. Většina hypernatremií byla spojena s antiedematózní léčbou. Prognóza cDI a non-cDI hypernatremií nejspíše nesouvisí s diagnózou, ale s výší hladiny natria.

20. NIRS jako metoda v neurointenzivní péči

Habalová J, Dvořáček A, Kanta M, Bartoš M
Neurochirurgická klinika LF UK a FN Hradec Králové

NIRS je dále se vyvíjející technologie, která zprostředkuje sledování změn v biologických tkáních. Využívá světlo v rozmezí vlnové délky 600–900 nm. První demonstraci použitelnosti infračerveného světla ke sledování kortikálních oblastí mozku neinvazivně přes lebeční kost provedl Jobsis v roce 1977. V dalších 20 letech dochází ke snaze o rozvoj metody, která je neinvazivní, neionizující a okamžitá. Fyziologická interpretace metody: oxygenační odpověď v korové oblasti je popsána jako pokles deoxy Hb a zároveň vzestup oxyhemoglobinu (HbO). Srovnávací studie s fMR prokázaly dobrou prostorovou lokalizaci hemodynamických změn u NIRS. V 90. letech se technika

proLékaře.cz | 25.4.2024

dále rozvíjela i přes existenci jiných modalit, jako PET, fMR, EEG, hlavně pro okamžitý časový interval snímání změn a schopnost sledovat mnohé tkáňové chromofory. Pomocí NIRS lze studovat změny mozkové oxygenace na základní senzorické stimuly i reakce na komplexní kognitivní úkoly. Objevují se snahy využít tuto snadno aplikovatelnou a neinvazivní metodu také v neurointenzivní péči. V současné době převažují tendence k multimodálnímu přístupu ve sledování pacientů s poškozením mozku. V praxi je ke sledování pacientů s poškozením mozku používáno několik rozdílně invazivních a více či méně kontinuálních metod nebo jejich kombinací. Autoři předkládají soubor pacientů sledovaných pomocí NIRS v několika oblastech neurointenzivní péče a srovnávají výsledky s běžnými způsoby monitorování.
Podporováno grantem MZO 00179906.

21. Neuroendokrinní poruchy jako následek kraniocerebrálního traumatu u dětí a dospělých – finální výsledky grantového projektu

Krahulík D, Vaverka M, Zapletalová J, Fryšák Z
Neurochirurgická klinika LF UP a FN Olomouc

Kraniocerebrální poranění je jednou z hlavních příčin závažné morbidity a mortality u dětí. Incidence je uváděna 185–250 na 100 000 dětí do 15 let věku za rok, asi 6 % z nich umírá. Následky u přeživších pacientů jsou pestré: od tělesného postižení různého stupně až k dlouhodobým kognitivním, psychickým a sociálním problémům. Významný bývá tzv. posttraumatický hypopituitarizmus. Současné klinické studie u dospělých pacientů prokázaly, že u více než 30 % se po úrazu mozku objevuje postižení alespoň jedné hormonální osy (nejčastěji gonado- a somatotropní), vzácněji jde o deficit kombinovaný. Za sporný rizikový faktor je považována tíže poranění (postresuscitační Glasgow Coma Scale < 9). Hormonální dysfunkce se může rozvinout nejen v akutní fázi, ale až do 10 let po úrazu (u 70 % poraněných během prvního roku). Na rozdíl od dospělých jsou u dětí uváděna pouze kazuistická sdělení o posttraumatickém hypopituitarizmu, popisující především poruchy dospívání nebo deficit růstového hormonu, které mají nepřehlédnutelnou symptomatologii. Přitom porucha hormonální tvorby (především glukokortikoidů) může nejen akutně ohrozit život pacienta, ale nepoznaný a neléčený chronický deficit provázený apatií, únavností, svalovou slabostí, psychickou nevýkonností může zhoršovat neurologickou symptomatologii, komplikovat rehabilitační léčbu a být příčinou duševních poruch. Autoři předkládají finální výsledky projektu sledování dětí dospívajících a dospělých po kraniocerebrálním poranění.

22. Sedace na JIP

Hušková E, Nalos D
ARIM, Krajská zdravotní, a.s., Masarykova nemocnice v Ústí nad Labem, o.z.

Sedace na JIP – dlouhodobé užití ovlivňuje negativně mimo základní farmakologické vlastnosti jednotlivých farmakologických skupin – imunitu, nervosvalový přenos, návykové – sy odnětí a) sedace k toleranci terapie; b) terapeutická. Ad a) sedace k toleranci terapie: ideálně: sedovaný, spolupracující pacient, s minimalizovanou bolestí, tolerující ETK a ostatní intervence – toto tlumení není třeba přerušovat, pacient v rámci svých možností spolupracuje – snaha benzodiazepiny v této sedaci nepodat či minimalizovat dávku a snižovat ji – většině pacientů stačí k sedaci 50–150 mcg sufentanilu/ad 50 ml FR: 2–4 ml/h (2–12mcg/h) – ventilaci přizpůsobit pacientovi, nikoli pacienta ventilátoru (zde není důvod k terapeutické sedaci) – epileptikům nasadit co nejdříve adekvátní antiepileptickou terapii, nezastupovat pouze benzodiazepiny. Ad b) terapeutická sedace: nemělo by být časté, trvat pouze nejnutnější dobu – sedace, která má za cíl snížit metabolické nároky organizmu (př. ARDS s nutností inverzní řízené ventilace či vysokofrekvenční ventilace, pronační poloha spojená s řízenou ventilací, barbiturátové kóma) – neodtlumovat – ruší terapeutický efekt sedace – použití farmak v takové dávce, která je nutná k terapii daného onemocnění.

23. Funkční vyšetření mozku – zobrazovací (PET) a elektrofyziologické (ERP) k průkazu reziduální kognitivní kapacity u pacientů s dlouhodobou poruchou vědomí

Holečková I[1–3], Fischer C[2,3], Morle D[3], Costes N[4], Lavička P[1]
[1] *Elektrofyziologická laboratoř, Neurochirurgické odd., FN Plzeň*
[2] *Hospices Civils de Lyon, Lyon, France*
[3] *INSERM U 821 (Brain Dynamics and Cognition), Lyon, France*
[4] *CERMEP-imagerie du vivant, Lyon, France*

Cíl: Určení reziduální kognitivní kapacity u pacientů s dlouhodobou poruchou vědomí pomocí registrace kognitivních evokovaných potenciálů (ERP) a měřením mozkového krevního průtoku pozitronovou emisní tomografií (PET).

proLékaře.cz | 25.4.2024

Soubor: Vyšetřili jsme jednu ženu a čtyři muže, věk mezi 21–71 roky. Dva pacienti byli v permanentním vegetativním stavu (PVS, Permanent Vegetative State) postanoxické etiologie, jeden pacient byl v permanentním vegetativním stavu posttraumatické etiologie a dva pacienti představovali stav minimálního vědomí (MCS, Minimally Conscious State) cévní etiologie – po ruptuře intrakraniálního aneuryzmatu. Délka poruchy vědomí se pohybovala mezi 4–72 měsíci. Všichni pacienti byli hodnoceni WHIM (Wessex Head Injury Matrix).
Metoda: Současná registrace mozkového krevního průtoku pomocí PET a dvou modalit ERP: 1. MMN: mismatch negativity a 2. kognitivní komponenta (P3pp) evokovaná vlastním jménem pacienta.
Výsledky: Klinický stav pacientů s PVS a MCS koreluje spíše s elektrofyziologickými výsledky než s výsledky mozkového krevního průtoku. Pomoci PET jsme prokázali ostrůvkovité zachování mozkových funkcí v oblasti asociačních kortexů u PVS i MCS, avšak je-li spojeno s hypoaktivitou v jiných regionech a nevýbavností ERP odpovědí, je nedostatečné pro návrat vědomí.
Závěr: Naše výsledky napovídají, že porucha vědomí je nejspíše dána alterací neuro-metabolického spojení v důsledku poruchy synchronizace a dynamiky mozkových funkcí.

24. Neurochirurgie v době radikální změny úhrad zdravotní péče – příležitosti a rizika

Čech P
Neurochirurgická klinika FN Ostrava a Národní referenční centrum

Systém úhrady zdravotní péče v roce 2009: Akutní lůžková péče, tedy i veškerá neambulantní produkce neurochirurgických pracovišť, je v roce 2009 v ČR hrazena dvěma možnými způsoby: 1. Jakýmkoliv způsobem, na kterém se smluvně dohodne zdravotnické zařízení se zdravotní pojišťovnou. 2. Způsobem stanoveným ve Vyhlášce o stanovení hodnot bodu, výše úhrad zdravotní péče hrazené z veřejného zdravotního pojištění č. 464/150 Sb. V případě nedohody mezi zdravotnickým zařízením a zdravotní pojišťovnou na výši úhrady se postupuje podle bodu 2. Vzhledem k tomu, že obě strany mají většinou zcela odlišné představy o výši úhrady, postupuje se u většiny zdravotní péče podle „Vyhlášky". Všeobecná zdravotní pojišťovna ani jiný způsob úhrady neakceptuje.
Co nařizuje „Vyhláška"? 1. Ambulance v nemocnicích jsou hrazeny stejným způsobem, jako je tomu u ambulantních specialistů (poprvé v historii není platba v paušálu nemocnice). 2. Náhrady kyčelních a kolenních kloubů, operace katarakty, implantace defibrilátorů a kardiostimulátorů jsou hrazeny cenou, na které se dohodne zdravotnické zařízení se zdravotní pojišťovnou (cena se liší většinou podle pojišťoven, zřídka podle zdravotnických zařízení a je vždy nižší než cena stanovená pro DRG). 3. Pacienti, u nichž je v průběhu kalendářního roku spotřebován nemocnicí více než 1 milion Kč (přepočtem body × 0,91 Kč + ZUM + ZULP), jsou hrazeni pomocí bodové hodnoty 0,91 Kč. 4. Celá zbylá produkce, cca **90 %, je hrazena podle klasifikačního systému IR-DRG 1.2**. Body za výkony a ošetřovací dny (včetně JIP, ARO), cena spotřebovaného materiálu (kdysi ZUM, ZULP) a obložnost již nehrají v přímé úhradě zdravotní péče žádnou roli. Bohužel, tyto principy nejsou v mnohých nemocnicích zatím převedeny do hodnocení pracovišť, a dochází tak k divergenci mezi motivací klinik a úhradami péče.
Perspektivy úhrad 2010–2013: Ministerstvo zdravotnictví, svazy zdravotních pojišťoven a sdružení a svazy zdravotnických zařízení se v srpnu 2009 shodly, že akutní lůžková péče bude i v dalších čtyřech letech hrazena pomocí systému DRG.
DRG obecně: Klasifikace DRG (Diagnosis Related Group) rozděluje pacienty (resp. případy hospitalizace) do ekonomicky a klinicky homogenních skupin. Znamená to, že pacienti s podobným typem péče, zákroku, průběhem hospitalizace nebo diagnózou jsou klasifikováni do stejné DRG. Má docházet k postupnému sbližování základních sazeb podle principu „za vyléčení stejné nemoci každému stejné peníze". **Pro zařazení do DRG je určující hlavní diagnóza a provedený výkon.** V případě, že pacient trpí přidruženými chorobami nebo dojde v průběhu hospitalizace ke komplikacím, pak mohou vykázané vedlejší diagnózy způsobit zařazení do DRG s vyšší úhradou. Většina DRG se dělí na tři úrovně závažnosti: bez CC, s CC, s MCC (CC = Complication, Comorbidity; MCC = Major CC).
Základní pojmy v DRG: Relativní váha = nákladovost, cena, úhrada skupiny vyjádřená jako poměrné číslo (index) normované na 1,0000. Vyjadřuje poměry cen mezi jednotlivými DRG skupinami. Relativní váhy jsou jednotné pro celou ČR a platí vždy jeden kalendářní rok. **Casemix** = součet relativních vah všech případů propuštěných v definovaném období (např. v nemocnici za rok). **Low trimpoint** = nejkratší délka hospitalizace, za kterou je vyplácena plná úhrada za případ. **Základní sazba** = cena, za kterou zdravotní pojišťovna u zdravotnického zařízení nakupuje jednotku relativní váhy. Základní sazba je u různých zdravotnických zařízení odlišná a je závislá na historické úhradě, nikoliv na typu zdravotnického zařízení. **Alfa DRG** = vybrané DRG skupiny (celkem 45 % produkce v ČR), u nichž je povolen v roce 2009 nárůst produkce o 15 % a u nichž je zahájeno sbližování základních sazeb (nemocnice za jednotku relativní váhy může dostat více nebo méně peněz než v předcházejícím roce).

proLékaře.cz | 25.4.2024

DRG a neurochirurgie: DRG skupiny, které se nejčastěji vyskytují v neurochirurgii (neúplný výčet):

DRG	Název	Váha	Cca platba
01011	kraniotomie bez CC	3,9413	98 533 Kč
01012	kraniotomie s CC	5,3309	133 273 Kč
01013	kraniotomie s MCC	7,6234	190 585 Kč
01021	spinální výkony bez CC	2,9806	74 515 Kč
01022	spinální výkony s CC	5,1765	129 413 Kč
01023	spinální výkony s MCC	6,2321	155 803 Kč
01031	výkony na extrakraniálních cévách bez CC	2,5868	64 670 Kč
01032	výkony na extrakraniálních cévách s CC	2,9922	74 805 Kč
01033	výkony na extrakraniálních cévách s MCC	3,6285	90 713 Kč
01041	výkony na kraniálních a periferních nervech bez CC	0,4207	10 518 Kč
01042	výkony na kraniálních a periferních nervech s CC	0,5032	12 580 Kč
01043	výkony na kraniálních a periferních nervech s MCC	0,8539	21 348 Kč
01051	uvolnění karpálního tunelu bez CC	0,1469	3 673 Kč
01052	uvolnění karpálního tunelu s CC	0,1989	4 973 Kč
01053	uvolnění karpálního tunelu s MCC	0,1989	4 973 Kč
08031	fúze páteře, ne pro deformity bez CC	5,0770	126 925 Kč
08032	fúze páteře, ne pro deformity s CC	6,2103	155 258 Kč
08033	fúze páteře, ne pro deformity s MCC	6,3886	159 715 Kč
08101	výkony na zádech a krku, kromě fúze páteře bez CC	1,5776	39 440 Kč
08102	výkony na zádech a krku, kromě fúze páteře s CC	2,2343	55 858 Kč
08103	výkony na zádech a krku, kromě fúze páteře s MCC	2,9574	73 935 Kč
10011	výkony na nadledvinkách a podvěsku mozkovém bez CC	2,7991	69 978 Kč
10012	výkony na nadledvinkách a podvěsku mozkovém s CC	3,2324	80 810 Kč
10013	výkony na nadledvinkách a podvěsku mozkovém s MCC	4,8623	121 558 Kč

Platba uvedená v tabulce je čistě orientační, průměrná. Každé zdravotnické zařízení má jinou základní sazbu, a tedy i platbu. Platba se vztahuje k celé hospitalizaci pacienta v jednom zdravotnickém zařízení a zahrnuje veškerá vyšetření, operaci, pobyt na JIP i standardním oddělení.

Stručná charakteristika vybraných skupin: KRANIOTOMIE: Veškeré výkony, u nichž je použita kraniotomie – operace nádorů, cév, hematomů, hydrocefalu se shuntem i bez… – Intravaskulární embolizace nebo stent intrakraniální cévy při hlavní diagnóze SAK nebo onemocnění intrakraniálních cév. SPINÁLNÍ VÝKONY: Především výkony na míše – tumory, hematomy atd. VÝKONY NA EXTRAKRANIÁLNÍCH CÉVÁCH: Karotická endarterektomie. – Zavedení stentu do extrakraniálních cév. – Ale i např. selektivní trombolýza. FÚZE PÁTEŘE: Výhradně výkon 66315 (Instrumentace C, Th, L, S páteře). VÝKONY NA ZÁDECH A KRKU, KROMĚ FÚZE PÁTEŘE: Exstirpace hernie disku, laminektomie atd. bez instrumentace. VÝKONY NA NADLEDVINKÁCH A PODVĚSKU MOZKOVÉM: Operace adenomu hypofýzy jakoukoliv technikou.

Výpočet relativních vah a vliv chování neurochirurgických pracovišť na jejich výši: Relativní váha každé skupiny je ročně přepočítávána na centrální úrovni z nákladů na všechny hospitalizace zařazené do dané skupiny v roce předcházejícím tomuto výpočtu. Váhy na rok 2009 byly vypočítány z hospitalizací roku 2007. Důsledkem tohoto způsobu stanovení relativních vah je, že: 1. Relativní váha skupiny odpovídá průměrným nákladům na pacienty zařazené do dané DRG (je eliminována nespravedlnost Seznamu výkonů, nepoměry bodů za JIP a operace atd.). 2. Nákladovost na pacienty zařazené do jedné DRG se ovšem může značně lišit mezi jednotlivými pracovišti podle jejich spektra výkonů (trepanace pro chronický subdurální hematom má stejnou relativní váhu jako operace tumoru baze lební nebo aneuryzmatu) a nákladovost jednotlivých případů rovněž vykazuje značný rozptyl. Relativní váha je hodnota průměrná! 3. Změna chování (např. snížení nebo zvýšení nákladů, změna spektra pacientů) nebo vykazování se projeví v relativní váze vždy až za dva roky, což může být výhodné i nevýhodné. Relativní váhy neurochirurgických DRG skupin jsou de facto vytvářeny neurochirurgickými pracovišti (s určitou mírou vlivu ortopedických a chirurgických pracovišť u průnikových výkonů spondylochirurgie nebo cévní chirurgie).

Alternativní metoda stanovení relativní váhy: V případě změny celostátního standardu léčby určitého onemocnění je možné stanovit relativní váhu již na následující rok modelovým výpočtem nákladů nutných pro naplnění tohoto standardu.

Změna klasifikace jako nástroj změny úhrady: Klasifikace DRG je živá a zpřesňuje se každý rok. Existují standardní postupy, jak dosáhnout změny klasifikace. Řekněme, že odborná společnost zjistí, že DRG „KRANIOTOMIE" je příliš velká a zvýhodňuje pracoviště, která ošetřují pouze méně nákladné stavy, např. chronické subdurální hematomy. Nebo že specifikace FÚZE PÁTEŘE pouze pomocí vý-

proLékaře.cz | 25.4.2024

konu 66315 je nedostatečná a příliš obecná. Pak je nutno: 1. Vytvořit malou pracovní skupinu, která bude spolupracovat s Národním referenčním centrem (NRC) na vývoji klasifikace. 2. Podat návrh na změnu klasifikace pomocí formuláře na http://drg.nrc.cz/ppnz_formular.html. 3. Klinicky a ekonomicky obhájit návrh na změnu expertní skupině NRC a ta jej následně obhajuje představenstvu NRC.
Seznam výkonů a DRG markery: Zavedení nového výkonu do Seznamu výkonů s bodovými hodnotami je složitý a zdlouhavý proces. Přitom je vliv nového výkonu na úhradu jen nepřímý a projeví se často až za dva roky po jeho schválení – viz výpočet relativních vah. Výkony a jejich bodové hodnoty jsou pouze pomocníkem při alokaci nákladů na jednotlivé případy při výpočtu relativních vah. V případě nutnosti vytvořit nový kód výkonu pro lepší zařazení případu do DRG je možné využít institutu tzv. DRG markerů, které mají pro zařazení do DRG stejný význam jako sazebníkové výkony, ale nemají vlastní bodovou hodnotu a režim jejich schvalování je výrazně rychlejší (cca 6 měsíců). Často jsou například využívány chirurgy pro specifikaci laparoskopických výkonů, v neurochirurgii by mohly pomoci k lepšímu a rychlému rozdělení např. fúzí páteře podle typu a počtu segmentů nebo operací chronických a akutních subdurálních hematomů.
Résumé: Honba za body nemá v současných úhradách význam. – Je nutno dbát na správné kódování diagnóz, hlavních i vedlejších. – Zneužívání systému špatným vykazováním se projeví v poklesu relativní váhy a úhrady. – Cenu naší práce lze významně ovlivnit: chováním, změnami klasifikace, dohodami o způsobu vykazování specifických stavů a operací, standardy léčby.

25. Intraoperační MR – přehled

Beneš V, Netuka D, Kramář F, Belšán T
Neurochirurgická klinika 1. LF UK, IPVZ a ÚVN Praha

Filozofie intraoperační MR je jednoduchá – zvýšení radikality při snížení rizik operace. Z tohoto pohledu je rozhodující pečlivá interpretace vyšetření a provedení vyšetření v anestezii v tříbodovém uchycení hlavy. V zásadě nehraje roli, zda je kraniotomie při vyšetření otevřená či již uzavřená. Důležité je, že chirurg je připraven v operaci v případě potřeby pokračovat. Systém multifunkčního operačního sálu sestává ze dvou nezávislých jednotek: 1. plnohodnotně vybavený operační sál; 2. MR. Obě části jsou schopny fungovat samostatně, za 17 měsíců jsme na sále provedli zhruba 150 operací bez MR vyšetření, na MR provedeme denně 15–20 běžných vyšetření. Rozhodující komponentou celku je kolejnicový systém Viwas, který umožňuje po otevření dvojitých dveří posun celého operačního stolu až k gantry MR přístroje a zpět. Jedno MR vyšetření zabere cca 30 minut. Nedílnou součástí funkčního celku je neuronavigace, neuromonitoring, operační mikroskop s peroperační angiografií (ICG) a ALA technikou. Dále pak nemagnetický anesteziologický přístroj, který je jako jediný přesunován spolu s operačním stolem k MR, nemagnetický tříbodový úchyt hlavy a běžné vybavení operačního sálu, CUSA, vrtačka atd. Od dubna 2008 do srpna 2009 jsme provedli 332 operací s využitím peroperačního vyšetření MR. Počty jednotlivých diagnóz udává tabulka.
Význam intraoperačního MR zobrazení má několik obecných aspektů: 1. Zhodnocení rozsahu resekce. Toto zobrazení dovoluje ihned pokračovat v operaci, zároveň navigujeme reziduální ložiska nádoru. Platí to i obráceně, u plánované neradikální resekce hodnotíme, zda bylo dosaženo plánovaného cíle. 2. Okamžitá pooperační kontrola. Tou je i případ, kdy po MR již v operaci nepokračujeme, protože jsme dosáhli radikální resekce. 3. Renavigace. Jednak navigujeme rezidua nádoru, jednak se lze opakovaně přesvědčit o trajektorii v případě malých a hluboko uložených lézí. Velký význam má u biopsií. 4. Aktuální změna chirurgického plánu. Peroperační traktografie umožňuje dokumentovat pohyb definovaných drah způsobený resekcí expanze a podle toho upravovat plán. Zatím jde spíše o výzkumnou aktivitu. 5. Přesné mapování zejména při epileptochirurgii a při operacích v elokventních oblastech. Neuromonitoring tím získává další významnou kvalitativní úroveň. 6. DWI umožňuje hodnotit odhalit akutní ischemické změny. 7. iMR jsme využili u šesti intramedulárních lézí, kvalita vyšetření byla značná, resekci jsme však vždy řídili více podle neuromonitoringu. 8. Extradurální spinální expanze. Opět k hodnocení rozsahu a radikality resekce. Nezpochybnitelný význam iMR v radikalitě resekce jsme snadno dokumentovali u adenomů a gliomů, přínos iMR v ostatních oblastech dává tušit ohromný potenciál integrovaného systému multifunčního operačního sálu.

iMR duben 2008 až srpen 2009	
AHY	122
jiné selární léze	10
gliom	112
meningeom	23
kavernom	15
aneuryzma	11
epilepsie	7
intramedulární léze	6
meta	6
cysty (absces)	5
hamartom III. komory	3

26. Pooperační reziduum a recidiva adenomu hypofýzy – naše představy a skutečnost

Náhlovský J, Česák T
Neurochirugická klinika LF UK a FN Hradec Králové

Velká část adenomů hypofýzy, s nimiž nemocní přicházejí k operačnímu zákroku, jsou afunkční makroadenomy. Z nich – v naší sestavě – téměř polovina roste infiltrativně do kavernózního splavu či přes spodinu sedla do klínové dutiny. U těchto nádorů by byla

proLékaře.cz | 25.4.2024

snaha o radikalitu zatížena větším rizikem komplikací, a proto často zůstává pooperační reziduum, které je třeba buď sledovat, nebo zamezit jeho růstu, např. ozářením. Předkládáme soubor 34 případů nemocných s adenomy hypofýzy různého typu a velikosti, které jsme ošetřovali v posledních dvou letech, a všímáme si, jak hodnotí radikalitu svého výkonu sám chirurg a jak se tento jeho odhad potvrdí nebo nepotvrdí pooperačním vyšetřením MR. Soubor doprovází několik kazuistik, které ukazují případy s radikálně řešeným mikro- a makroadenomem, ale i s reziduálním tumorem. Za důležité považují autoři, aby byl dobře – tedy individuálně – vyvážen vztah mezi snahou o radikalitu a rizikem vzniku morbidity (léze zrakového nervu, okohybných nervů, pooperační likvorea). Za chirurgickou recidivu pak považujeme jen ty stavy, kde na základě růstu rezidua či znovuobjevení se nádoru tam, kde byl po předchozí operaci prokazatelně odstraněn, je třeba zvažovat nový operační výkon. To vyžaduje grafické sledování nemocného a srovnání řady MR snímků. Takových skutečných recidiv je málo. Víme, že adenomy mají obvykle nízkou růstovou potenci, která s věkem klesá. Přiměřené reziduum s dobrou kvalitou života, bez morbidity vztažené k operaci, považujeme za dobrý výsledek léčby. Radikalitu dál zvyšuje navigace a některé další námi používané metody (CO_2 laser, asistovaná endoskopie, „shaver") a jistě i peroperační MR.

27. Použití 3,0T intraoperační MR u endonazálních endoskopických výkonů

Netuka D, Masopust V, Belšán T, Kramář F, Beneš V
Neurochirurgická klinika 1. LF UK, IPVZ a ÚVN Praha

Úvod: Intraoperační MR (iMR) umožňuje okamžité zobrazení výsledku neurochirurgické intervence během operačního výkonu. V posledních několika letech se iMR dostává do klinické praxe. Tato technika je přínosná zejména při resekcích gliálních nádorů a endonazálních resekcích adenomů hypofýzy.
Materiál a metodika: Technika 3,0 T iMR je v Ústřední vojenské nemocnici používána u endonazálních výkonů od 18. 4. 2008. V období do 30. 9. 2009 bylo na našem pracovišti provedeno celkem 159 endonazálních endoskopických výkonů. Celkem v 15 případech nebyla iMR provedena, a to u operací pro likvoreu (pooperační 8×, spontánní 2×) a dále v těchto případech: pacient s pacemakerem 1×, pacient s feromagnetickým materiálem v lebce 1×, operace přerušena před iMR pro oběhovou instabilitu 1×, revize pro hematom v resekčním lůžku 1×, odmítnutí uhradit iMR zdravotní pojišťovnou 1×. Celkem ve 144 případech byla iMR provedena. Ve 20 případech byla endonazálně resekována non-pituitární léze: epidermoid 4×, cystická léze ne zcela jasné etiologie 4×, meningiom 3×, kraniofaryngeom 2×, absces 2×, v.s. germinální karcinom 1×, karcinom sinonazálního typu 1×, estezioneuroblastom 1×, pozánětlivý pseudoxantom 1×, karcinom báze 1×. Adenom hypofýzy byl resekován celkem ve 124 případech. Vždy před operací bylo stanoveno, zda je cílem operace radikální, nebo parciální resekce. Radikální resekce byla indikována v 70 případech, parciální resekce v 54 případech.
Výsledky: Ve skupině, kde byla cílem operace radikální resekce, iMR potvrdila radikální resekci v 54 případech (77,1 %). Celkem ve 2 případech (2,8 %) byla iMR hodnocena jako radikální resekce, pooperační MR odhalila drobné reziduum adenomu (v jednom případě byl proveden druhý operační výkon, který vedl k radikální resekci). iMR odhalila reziduum tumoru ve 14 případech (20 %). Po iMR bylo ve 12 případech (17,1 %) dosaženo radikální resekce. iMR umožnila zvýšit radikalitu operace v této selektované skupině z 77,1 na 94,2 %. Celkem u 4 pacientů (5,7 %) bylo nutné pooperačně podávat desmopresin, u 3 pacientů (4,2 %) byla provedena reoperace pro likvoreu. Pooperační neurologický deficit se v této skupině nevyskytl. Ve skupině, kde byla indikována parciální resekce, iMR vždy potvrdila reziduum adenomu. Celkem ve 26 případech (48,1 %) bylo v operaci pokračováno a byl dosažen vyšší stupeň resekce. Ve 29 případech (51,9 %) byla operace po iMR ukončena. Celkem u 5 pacientů (9,2 %) byl pooperačně podáván desmopresin, ve 3 případech (5,5 %) byla nutná operační revize pro likvoreu. U jednoho pacienta došlo k unilaterální amauroze (1,8 %), jiná neurologická morbidita se nevyskytla. U jednoho pacienta byla iMR provedena 3×, v 19 případech 2×, v ostatních případech 1×. Technické selhání iMR nebo ohrožení pacienta se během 17 měsíců provozu nevyskytlo.
Závěr: iMR představuje velmi užitečnou techniku umožňující zvýšit radikalitu endonazálních endoskopických operací adenomů hypofýzy. Jedná se o techniku bezpečnou. Zdůrazňujeme však nutnost velmi uvážlivého a pozorného hodnocení iMR nálezů. Dosažené výsledky nás vedou k doporučení provádět resekce makroadenomů v centrech s možností iMR. Za velmi rozumné též považujeme doporučení zahraničních endokrinologických společností provádět tyto výkony v centrech s vyšším počtem operací adenomů hypofýzy (> 50/rok).

28. Naše zkušenosti s gliálními nádory mozku a míchy na multifunkčním operačním sále

Kramář F, Netuka D, Beneš V, Belšán T
Neurochirurgická klinika 1. LF UK, IPVZ a ÚVN Praha

Úvod: Multifunkční operační sál (MFOS) představuje nový trend v možnostech léčby neurochirurgických onemocnění. Z hlediska léčby gliálních nádorů umožňuje „obrazem" navigovanou resekci za účelem maximální radikality při zachované bezpečnosti výkonu.

proLékaře.cz | 25.4.2024

Materiál a metodika: Pacienti podstoupili standardizované předoperační MR vyšetření včetně DWI, traktografie a MR spektroskopie. Ve vybraných případech bylo doplněno funkční MR vyšetření. Následně pacienti před výkonem podstoupili ještě navigační MR vyšetření, v případě high-grade gliomů se jednalo o T1 vážené obrazy, v případě low-grade gliomů o T2 vážené obrazy. V průběhu operace bylo provedeno intraoperační MR vyšetření, na základě kterého byla resekce buď ukončena, nebo pokračovala. Následně pacienti podstoupili do 72 hod standardní pooperační MR vyšetření k porovnání intraoperačních a pooperačních obrazů.
Výsledky: Od dubna 2008 do září 2009 bylo na MFOS odoperováno celkem 117 pacientů s gliomem mozku a míchy, jednalo se o 121 výkonů. Průměrné Karnofsky skóre před operací bylo 93, po výkonu 87. Morbidita dosáhla 20,6 %, mortalita 4,1 %. Nejčastější komplikací bylo pooperační krvácení. Vytyčeného cíle se podařilo dosáhnout v 87 %, ve 13 % výkonů nebyl výkon dostatečný (z toho v 10 případech byl nevhodný zvolený vyšetřovací postup). Celkem bylo radikality resekce dosaženo v 50 případech (41 %). Ve 13 případech byla resekce provedena i za pomoci 5-ALA.
Diskuze: Obrazem navigovaná resekce (intraoperační MR vyšetření, neuronavigace, 5-ALA) představuje nový směr v neurochirurgii, umožňuje chirurgovi dosáhnout optimálního výsledku. Dle našeho názoru slouží k dosažení maximální radikality bez zvýšení morbidity a mortality oproti standardnímu postupu.

29. Evokované odpovědi v intraoperačním monitorování a úskalí multifunkčního operačního sálu

Ostrý S, Stejskal L
Neurochirurgická klinika 1. LF UK, IPVZ a ÚVN Praha

Snímání mikrovoltových napětí bylo dříve myslitelné pouze v laboratorních podmínkách. Pořízené záznamy byly fotografovány z osciloskopu, aby byly trvale zachyceny jedinečné okamžiky průběhu změny napětí snímané z nervu. Dawsonova technika zprůměrnění překrýváním záznamů umožnila lépe určit konzistentní odpovědi. Až strojové zprůměrnění výrazně zpřesnilo a zrychlilo zpracování vnuceného biosignálu. Vstup chirurga na sál vždy byl a je naprostou samozřejmostí, vstup neurofyziologa byl dříve záležitostí mimořádnou. Získání odpovědí v elektricky nepříznivém prostředí operačního sálu bylo významným úspěchem. Vývoj monitorovacích přístrojů přispěl k tomu, že nyní je mimořádností odpovědi nevybavit. Tak se stala i přítomnost neurofyziologa na sále běžným jevem. Jsou operace, kde je jeho nepřítomnost nemyslitelná. Nový sál znamená pro neurofyziologa nové hledání optimálního umístění přístroje, nové vyhledávání příčin rušení signálu a jejich eliminace. Multifunkční operační sál s blízkým generátorem elektromagnetického pole v podobě MR přístroje může být jednou z obtíží. Četnost rušivých artefaktů na multifunkčním sále je o poznání vyšší než na sále běžném. Je třeba věnovat zvýšenou pozornost umístění přístroje k monitorování, výběru síťového okruhu, do kterého je přístroj zapojen, uzemnění pacienta, přístroje i stolu. Na multifunkčním sále bylo za dobu jeho provozu (4/08–9/09) operováno 49 pacientů s intraoperačním monitoringem (28 supratentoriálních expanzí, 6 infratentoriálních, 3 intrakraniální aneuryzmata, 6 karotických endarterektomií a 6 míšních expanzí). Somatosenzorické odpovědi byly monitorovány 47×, motorické 39×, sluchové 3×, elektromyografie 6× a elektroencefalografie 7×. Přechodné nebo trvalé rušení znemožňující hodnocení odpovědí se vyskytlo u 14 pacientů (28,6 %; 11× SEPs, 4× EEG, 2× MEPs, 1× BAEPs). Před intraoperační MR je nutná kompletní demontáž všech elektrod kvůli kvalitě obrazu, nebezpečí uvolnění a poškození MR a také poškození pacienta (nebezpečí vzniku popálenin v místě vpichu elektrody). Nová instalace elektrod je provedena výběrově dle požadavků chirurga, ale také dle možností, které dává poloha pacienta (monitoring n. X a n. XII obvykle již není možný).

30. Cévní neurochirurgie v prostředí multifunkčního operačního sálu

Mohapl M
Neurochirurgická klinika 1. LF UK, IPVZ a ÚVN Praha

Cévní neurochirurgie nepatří mezi typické příklady aplikace intraoperační MR. Od dubna 2008 do srpna 2009 bylo provedeno 332 operací s využitím peroperačního vyšetření MR, z tohoto počtu bylo 11 vyšetření u nemocných během operace aneuryzmatu, 2× AVM, 3× u EC-IC bypassu a 2× u karotické endarterektomie. U operací aneuryzmat je využíváno kombinace kontinuálního elektrofyziologického monitorování, peroperační angiografie s použitím ICG a vyšetření DWI k časné detekci případné ischemie mozku bezprostředně po naložení svorek – u žádného z 11 nemocných vyšetření DWI neprokázalo poruchu cévního zásobení mozku. V prostředí multifunkčního operačního sálu se využití iMR může stát vhodným doplňkem ostatních moderních technologií a umožnit zavedení nových postupů či přispět ke zvýšení bezpečnosti postupů běžně zavedených.

proLékaře.cz | 25.4.2024

31. První zkušenosti s intraoperační MR v Nemocnici Na Homolce

Šroubek J, Klener J, Šetlík M
Odd. neurochirurgie, Nemocnice Na Homolce, Praha

Neurochirurgické oddělení Nemocnice Na Homolce má od roku 2009 k dispozici 1,5T intraoperační MR GE s manuálním navážecím systémem. Intraoperační MR je propojena s navigačním systémem BrainLab, který je v průběhu operačního výkonu aktualizován ihned po dokončení kontrolní MR. Autoři uvádějí své první zkušenosti, přínos, technické detaily a obtíže s využitím iMR při extirpaci intraaxiálních expanzí.

32. Peroperační ultrazvuková navigace

Hrbáč T, Paleček T, Reguli Š et al
Neurochirurgická klinika FN Ostrava

Zdokonalování peroperační navigace o ultrazvukovou modalitu vede k bezpečnější a radikálnější operativě mozkových tumorů. Prozatím využívanou MR navigaci jsme rozšířili o fúzi předoperačního MR s peroperačním ultrazvukovým nálezem. Tato technologie nám umožňuje dosáhnout v kombinací s fluorescencí maximální radikality operativy vysokostupňových gliomů mozku.
Technologie: Navigační systém Metronic Sono Nav.
Soubor: 20 pacientů s mozkovou lézí (gliomy, metastázy, meningeomy, cévní léze).
Závěr: Peroperační ultrazvuková navigace umožňuje větší radikalitu při zajištění dostatečné bezpečnosti. Umožní porovnání MR navigace s aktuálními poměry v mozku zaznamenávanými pomocí ultrazvuku po parciální resekci nebo pouhé změně peroperačních poměrů při odstranění kostní ploténky a odpuštění mozkomíšního moku.

33. Manažment kavernóznych malformácií mozgu

Šteňo J
Neurochirurgická klinika LF UK a FNsP Bratislava

Klinické prejavy kavernóznych malformácií mozgu sú spôsobené krvácaním, ktoré môže mať formu mikroskopického presakovania krvi (oozing) alebo môže byť väčšie (overt haemorrhage), a to intralezionálne alebo do okolitého mozgu, extralezionálne. Oozing spôsobuje v okolitom mozgu gliózu, do ktorej sa ukladá hemosiderín obsahujúci železo, čo sa považuje za príčinu epileptických záchvatov. Väčšie krvácania spôsobujú akútny alebo progredujúci neurologický deficit, v mozgovom kmeni môžu ohroziť aj život pacienta. Štúdia, ktorá hodnotila výsledky 139 pacientov s kavernómami mozgového kmeňa sledovaných viacerými autormi priemerne 35,7 mesiacov, dokumentovala 20% mortalitu. Pri povrchových kavernómoch sa krvácanie vyskytuje približne u 0,5 % pacientov ročne, pri hlboko uložených malformáciach je častejšie, predovšetkým v mozgovom kmeni, kde ročné riziko krvácania dosahuje 2–6 % a pri opakovaných krvácaniach 6–35 %. Údaje z literatúry aj naše vlastné výsledky chirurgického liečenia pacientov s kavernómami vykazujú nízku morbiditu a mortalitu. Pri supratentoriálnych povrchových léziach je takmer nulová vrátane operácií v elokventných oblastiach. Zlepšenie stavu u pacientov s epileptickými záchvatmi do stupňa Engel I po lezionektómii sa udáva v 55,6–98,4 %. Výraznejšie zlepšenie sa pozoruje u pacientov so sporadickými záchvatmi a s epilepsiou trvajúcou menej ako jeden rok. Niektoré štúdie ukazujú, že pri epileptochirurgickom prístupe sa dosahujú lepšie výsledky ako pri lezionektómii, všeobecný súhlas však nebol dosiahnutý. Po operáciach kavernómov mozgového kmeňa je morbidita a mortalita výrazne nižšia ako pri prirodzenom priebehu. Po resekcii kavernómu z mozgového kmeňa alebo z talamu u 30 našich pacientov zomrel do jedného mesiaca po operácii jeden pacient, ktorý bol operovaný v hlbokej kóme po opakovanom krvácaní do mozgového kmeňa. Neurologický deficit sa prehĺbil u dvoch a u ostatných sa nezmenil, častejšie sa zlepšil (vzostup priemerneho Glasgow Outcome Score z 3,6 na 4,2). Najväčším problémom pri hlboko uložených kavernómoch je výber vhodného chirurgického prístupu, ktorý by sa vyhol dôležitým nervovým dráham a jadrám hlavových nervov. Samotné odstránenie lézie zvyčajne nebýva obtiažne. V subakútnom štádiu je technicky podstatne ľahšie ako resekcia fibroticky tuhej malformácie adherujúcej k okolitému mozgovému tkanivu v neskoršom období. Ak je chirurgické riziko vysoké, je vhodné pacientovi odporučiť rádiochirurgickú liečbu, ktorá je pri kavernómoch ešte stále kontroverzná a jej účinnosť je podstatne nižšia ako pri AVM.

34. Aneuryzmata mozkových cév – dynamika vývoje v diagnostice, indikacích a léčbě

Šetlík M
Odd. neurochirurgie, Nemocnice Na Homolce, Praha

Práce se zamýšlí nad vývojem problematiky aneuryzmat mozkových cév a SAK v oblasti diagnostiky, indikací i léčby za posledních 30 let i perspektivami nejbližší budoucnosti. Ukazuje vývoj z pohledu autora, s nímž se za svou kariéru setkal. V oblasti diagnos-

proLékaře.cz | 25.4.2024

tiky sleduje vývoj od přímo píchaných karotických a vertebrálních angiografií ke katetrizační angiografií Seldingerovou metodou. S rozvojem diagnostických metod pak nástup CT a neinvazivní CT AG a MR AG a posléze i s 3D rekonstrukcemi. Standardem zůstává mozková panagiografie rotační s 3D rekonstrukcí. Vývoj indikačních kritérií sleduje od operování klidových tzv. odležených aneuryzmat přes operování v akutní fázi po krvácení před obdobím spazmů a další rozšíření na nekrvácející často náhodně zjištěná aneuryzmata, prodloužení věkového limitu řešených výdutí. Operační řešení popisuje od éry používání operačního mikroskopu s obložením a oblepením výdutě k používáním různých druhů svorek. Pro obtížně řešitelné výdutě pak využití balónkové peroperační komprese, hypotermie, high-flow anastomóz atd. Všímá si rozvoje endovaskulární léčby výdutí s postupným vývojem technickým i indikačních kritérií. Zachycuje vývoj peroperační kontroly radikality vyřazení výdutě a zachování průchodnosti cév pomocí peroperační angiografie, sonografie, fluorescenční angiografie, elektrofyziologie, použití průtokoměrů. Upozorňuje na nedílnou součást komplexní péče o pacienty se SAK před výkony i po nich se zaměřením na prevenci a léčbu spazmů na specializovaných jednotkách intenzivní péče. Zdůrazňuje komplexnost péče ve spolupráci neurologa, neurochirurga a neuroradiologa.

35. Extra-intrakraniální bypass

Přibáň V[1], Fiedler J[1], Schenk I[2], Schenková V[2]
[1] Neurochirurgické odd., Nemocnice České Budějovice
[2] Neurologické odd., Nemocnice Písek, a.s.

Úvod: Extra-intrakraniální bypass je operace, která zažila obrovský rozmach v 70.–80. letech 20. století. Po negativní Barnettově studii byla téměř opuštěna. Nyní na základě nových patofyziologických znalostí a cílené diagnostiky zažívá znovu renezanci. Indikace je v zásadě dvojí: 1. chronický uzávěr vnitřní karotidy s ipsilaterálně vyčerpanou cerebrovaskulární reaktivitou. V tomto případě se provádí nizkoprůtokový bypass mezi a. temporalis superfialis a kortikální větví střední mozkové tepny. 2. nutnost okamžitého obětování karotidy (neklipovatelná aneuryzmata, tumory báze) je důvodem pro vysokoprůtokový bypass; obvykle štěp safény nebo radiální tepny, proximálně našitý na karotidu na krku a distálně na střední mozkovou tepnu, popř. karotidu. Indikace je vzácná.
Materiál a metodika: Na našem pracovišti bylo provedeno 58 EC-IC bypassů u 51 pacientů v období 2/2000–3/2008 v indikaci prevence iktu u ipsilaterálního uzávěru a. carotis interna. Indikace byla stanovena nezávislým neurologickým pracovištěm. Podmínkou byla vyčerpaná cerebrovaskulární reaktivita, stanovená TCD a perfuzním CT se zátěží. Součástí vyšetření je baterie psychologických testů, provedených předoperačně a v odstupu šesti měsíců od operace. Ve stejném období probíhá klinické hodnocení a zhodnocení úpravy cerebrovaskulární reaktivity.
Klinická symptomatologie: 31 pacientů prodělalo opakované TIA, 19 pacientů malý iktus a 8 pacientů mělo jiné symptomy. Ve stejném období byl proveden vysokoprůtokový bypass v jednotlivých případech.
Výsledky: V souboru nebyla zaznamenána perioperační morbidita/mortalita. Z lokálních komplikací se 2× vyskytla osteomyelitis kostní ploténky, 2× chronický subdurální hematom, kožní nekróza a úžinový ulnaris syndrom. V časovém odstupu došlo v jednom případě k uzávěru bypassu. Nezaznamenali jsme nový neurologický deficit ipsilaterálně k uzavřené karotidě. Výsledky psychologických testů byly shodné před operací a v pooperačním období. Výsledky vysokoprůtových bypassů budou dokumentovány na konkrétních případech.
Závěr: Nizkoprůtoková extra-intrakraniální anastomóza je efektivní a bezpečný výkon u správně indikované skupiny pacientů. Vysokoprůtokový bypass je spojen s vyšším operačním rizikem. Vyžaduje proto jasně formulované zdůvodnění, pečlivou přípravu a operační techniku, podloženou laboratorní zkušeností.

36. Arteriovenózní malformace – multimodální přístup u prospektivní studie 153 nemocných

Beneš V, Bradáč O, Charvát F
Neurochirurgická klinika 1. LF UK, IPVZ a ÚVN Praha

Prospektivně provedená studie (1998–2008) měla jediné vstupní kritérium – piální AVM dokumentovaná angiografií na našem pracovišti. Zařadili jsme celkem 153 nemocných, které jsme podle dominantní léčebné modality rozdělili do čtyř skupin. **1. chirurgická:** 74 nemocných, 1 nemocný zemřel v důsledku operace, 1 je těžce hemiparetický. Dvě AVM jsme nedokázali vyřešit. **2. endovaskulární:** 38 nemocných, 78 sezení. Zaznamenali jsme 3 závažné komplikace, radikálně jsme vyřešili 8 AVM. **3. radiochirurgická:** 22 nemocných. Úspěšnost dosud nehodnotíme, zaznamenali jsme 4 krvácení a 1 vážnou komplikaci. **4. observace:** 28 nemocných. 1 AVM spontánně trombozovala, 2 nemocní zemřeli na iniciální krvácení, nevíme o žádné další ruptuře. Celkem jsme vyřešili 53 % AVM (lze očekávat zvýšení tohoto čísla po doběhnutí radiochirurgické léčby) při celkové MM 12,4 % (4,5 % MM byly procedurální komplikace). Naši studii jsme srovnali v rámci metaanalýzy základních publikací. Naše výsledky jsou srovnatelné s publikovanými – chirurgie má úspěšnost 96 % při 7% MM, endovaskulární léčba udává při 7 % vážných komplikací 19% úspěšnost a radiochirurgie při 7 % komplikací bezmála 70% úspěšnost. Za povšimnutí stojí 7% procedurální MM u všech tří modalit. Z tohoto pohledu

proLékaře.cz | 25.4.2024

i z vlastních zkušeností je zjevné, že endovaskulární léčba příliš nemění přirozený průběh onemocnění (50% riziko krvácení v 30leté perspektivě vs 60% u přirozeného průběhu), radiochirurgie v 30leté perspektivě snižuje riziko ruptury na polovinu (30 %) a chirurgie ji prakticky vylučuje (do 5 %). U AVM Spetzler Martin grade I a II všechny tři techniky soutěží a všechny jsou celkem úspěšné. V této skupině chirurgie nabízí nejlepší výsledky při nejmenším procentu komplikací. U SM III se techniky vzájemně doplňují a v této heterogenní skupině je výběr individuální. U SM IV a V jsou v porovnání s přirozeným průběhem všechny techniky i jejich kombinace při nízké efektivitě značně riskantní a nejlepších výsledků lze sice dosáhnout jejich kombinací, ale observace je přesto i z dlouhodobého hlediska bezpečnější. Současným stěžejním úkolem je stanovení významu endovaskulární léčby. První autor dnes již nepoužívá předoperační embolizaci, která dle jeho názoru má při známých rizicích spíše negativní vliv na náročnost, a tím i rizika operace. Kombinace endovaskulární léčby a následné léčby radiochirurgické je diskutabilní, většina radiochirurgů ji dnes spíše odmítá. Samostatná endovaskulární léčba má příliš nízkou úspěšnost. Dosud zcela opomíjená je léčba radiochirurgická následovaná resekcí reziduálního nidu. Ozářené AVM, které měl první autor z různých důvodů možnost operovat, představovaly technicky mnohem méně náročnou operaci nežli operace „nedotčených“ AVM. Nově bychom také měli hodnotit částečnou léčbu AVM. Zdá se, že z dlouhodobé perspektivy i částečné vyřazení AVM snižuje riziko ruptury. Z dlouhodobého pohledu je nezbytné hledat nové léčebné postupy pro AVM SM IV a V, kde všechny dosavadní metodiky mají příliš nízkou úspěšnost při příliš vysokých rizicích.

37. Moderní zobrazovací metody a intervenční postupy v neuroradiologii

Charvát F
Radiodiagnostické odd., ÚVN Praha

Zvýšené nároky současné medicíny na kvalitní a rychlou diagnostiku se promítají i v nárocích na špičkové diagnostické zázemí. MDCT, dnes již zpravidla 64detektorové a více je nenahraditelným standardním vyšetřovacím postupem u kraniocervikálních poranění a zároveň postižení axiálního skeletu. Současně během několika minut dokáže zobrazit extra- i intrakraniální cévní řečiště. Novinkou je i možnost celomozkové perfuze a volume 4D angiografie. Diagnostická angiografie se dnes používá pouze výjimečně, zejména u malformací mozku a míchy ke klasifikaci léze. Nové MR přístroje poskytují vyšší kvalitu zobrazení a spolu se speciálním softwarem umožňují, kromě standardních sekvencí, i možnost funkčního zobrazení a event. traktografie. Tím zvyšují přesnost a bezpečnost následného operačního výkonu. Pro pacienty je výhodná i kombinace neurochirurgického sálu a magnetické rezonance, která umožňuje perioperační vyšetření s vyhodnocením radikality výkonu. Moderní angiografické přístroje jedno- nebo dvouprojekční s vysoce kvalitními detektory a 3D modelací jsou v současné době již nutnou podmínkou pro plánování endovaskulárních intervenčních výkonů. Během posledních let došlo k dramatickému technologickému pokroku zejména u samoexpandibilních stentů. Od letošního roku jsou na trhu k dispozici odpoutatelné stenty (Solitaire) a také hustě pletené stenty (Silk). Pokrok zaznamenala také mechanická trombektomie, kde se využívá stále častěji katétr Merci, a k dispozici bude také systém Penumbra. Jednotlivé novinky v diagnostice i intervencích budou podrobně rozebrány v prezentaci.

38. Peroperační fluorescence v cévní neurochirurgii

Smrčka M, Juráň V, Navrátil O
Neurochirurgická klinika LF MU a FN Brno

V cévní neurochirurgii používáme k peroperační diagnostice ICG (Indocyanine Green) – absorpční pásmo 700–850 nm. Podává se intravenózně a po aplikaci zůstává striktně intravaskulárně. Slouží k peroperační diagnostice v chirurgii mozkových aneuryzmat, AVM nebo při operaci cévního bypassu. V letech 2007–2009 jsme tuto metodu použili u 48 aneuryzmat, pěti AVM a u jedné spinální AV fistuly. V případě aneuryzmat metoda spolehlivě ukáže průchodnost mateřské i dceřiných tepen a plnění nebo neplnění vaku aneuryzmatu. Metoda je méně citlivá k detekci reziduálního krčku a nepomůže u kalcifikovaných nebo trombózovaných aneuryzmat. U AV malformací je nápomocná tím, že spolehlivě odhalí arteriální přívody a venózní odvody malformace kvůli dynamice plnění cévního řečiště.

39. Intraoperační IR 800 videoangiografie – zkušenosti u 47 intrakraniálních aneuryzmat

Klener J, Šetlík M, Šroubek J, Raev S
Odd. neurochirurge, Nemocnice Na Homolce, Praha

Vyřazení vaku výdutě z oběhu při zachování průchodnosti magistrálních cév a perforátorů je základním předpokladem úspěšné mikrochirurgické léčby intrakraniálních aneuryzmat. Intraoperační IR 800 videoangiografie umožňuje pomocí speciálního filtru

proLékaře.cz | 25.4.2024

operačního mikroskopu zobrazit průtok krve vakem výdutě, velkými cévními kmeny i perforátory. V období od ledna 2008 do září 2009 bylo operováno 47 mozkových aneuryzmat u 43 nemocných s použitím IR 800 ICAG. Byl hodnocen přínos metody pro ověření vyřazení vaku z oběhu a průchodnosti, změny průsvitu či změny dynamiky plnění magistrálních cév a perforátorů. Nemocným byla doporučena a následně provedena kontrolní DSA s odstupem 3 týdny–6 měsíců od clippingu a její výsledky korelovány s ICAG. U 39 (83 %) případů byl nález na ICAG konzistentní s intraoperačním očekáváním chirurga, u 5 (11 %) ICAG vedla k modifikaci výkonu – repozici či doplnění klipu; u 3 z důvodu zúžení či opožděného plnění signifikantních cévních struktur, u 2 z důvodu reziduálního plnění vaku. U 3 (6 %) případů byla zaznamenána pooperační ischemie přes vyhovující nález na ICAG. Analýza pooperačních DSA kontrol je ve stadiu vyhodnocování. ICAG je jednoduchou, spolehlivou a neinvazivní metodou zobrazení průtoku cévním řečištěm během operace. Umožňuje spolehlivě posoudit vyřazení vaku z oběhu a průchodnost všech cév zobrazených v operačním poli mikroskopu. Její hlavní limitací je nemožnost posouzení struktur skrytých přímému pohledu.

40. Durální AVM

Charvát F[1], Lacman J[1], Belšan T[1], Beneš V[2]
ÚVN Praha:
[1] Radiodiagnostické odd.
[2] Neurochirurgická klinika 1. LF UK, IPVZ

Úvod: Krvácení z mozkových arteriovenózních malformací představuje 2 % ze všech krvácivých mozkových příhod. Správně stanovená diagnóza a léčebný algoritmus je zásadní ke snížení komplikací léčby a následně morbidity i mortality. AVM tvoří asi 11 % ze všech cerebrovaskulárních malformací v dělení dle McCormicka z roku 1966. Incidence se podle různých studií pohybuje od 0,5 až 18/100 000 pacientů. Z toho durální AVM představují pouze 10–15 % z celkového počtu DAVM. Durální AVM jsou živeny větvemi zevní krkavice nebo durálními větvemi z vnitřní krkavice a vertebrobaziálního povodí. Jde o malformace získané na podkladě traumatu, trombózy, zánětu nebo pooperačně.
Morbidita, mortalita: Nejčastějším projevem durálních AVM je šum v hlavě, tinitus, otok víčka, bolest hlavy, záchvaty a krvácení. Riziko krvácení durálních AVM není přesně známo, ale předpokládá se, že je nižší než 4 %.
Zobrazovací metody: Nejpřesnější neinvazivní diagnostika se provádí na magnetické rezonanci, která dobře charakterizuje typ malformace. CT a CT angiografie je vyšetření doplňující, které může ozřejmit kalcifikace v malformaci. Angiografie je v současné době indikována jako terapeutická buď k řešení rizikových části malformace, jako jsou aneuryzmata na přívodné tepně, fistule nebo varixy na drenážních žilách, a nebo ke kompletnímu vyřazení malformace lepidlem nebo spirálami.
Klasifikace: Durální AVM se dělí na tři typy podle Bordena.
Léčba: U durálních AVM je v současné době přijat tento přístup: 1. konzervativní léčba, 2. embolizace, 3. mikrochirurgie.
Závěr: Durální arteriovenózní zkraty typu Borden I se řadí mezi benigní onemocnění a zpravidla se zde postupuje konzervativně. Naopak DAVM typu Borden II–III představují závažné onemocnění, které je nutno řešit – metodou volby v současné době je embolizace.

41. Náš současný pohled na léčbu spontánního intracerebrálního krvácení – je něco nového?

Buchvald P, Beneš V III, Suchomel P
Neurochirurgické odd., Krajská nemocnice Liberec, a.s.

Spontánní supratentoriální intracerebrální krvácení tvoří asi 20 % všech CMP, přičemž je ze všech typů iktů spojeno s nejvyšší morbiditou a mortalitou. Žádná z publikovaných prospektivních studií neprokázala větší prospěch urgentní chirurgické evakuace hematomu (STICH I a dle Cochrane Databáze Syst.) proti konzervativní léčbě. Přesto je na základě chirurgických zkušeností zřejmé, že jistá řada pacientů může z operačního řešení profitovat. Je třeba stále hledat vhodné indikace a metody evakuace hematomu. V současnosti probíhá studie STICH II zaměřená na lobární krvácení, kde lze očekávat jisté vymezení vhodné skupiny. Nyní postupujeme zpravidla individuálně na základě různých prognostických kritérií (lokalizace a velikost hematomu, klinický stav pacienta a dynamika jeho vývoje, věk, přidružené choroby apod.) a podle vlastních zkušeností pracoviště, které rozhodují o zvoleném způsobu léčby. Retrospektivním zhodnocením souboru 100 pacientů operovaných od roku 2003 do 6/2009 na našem pracovišti nebyl zjištěn zásadní rozdíl proti literárním údajům. Lepší výsledky (soběstační pacienti s lehkým neurodeficitem) byly obecně dosaženy u periferněji uložených hematomů (laterokapsulární a lobární pozice), které nedestruovaly bazální ganglia, a to bez závislosti na velikosti hematomu či přítomnosti komorového krvácení (doplněna komorová drenáž). Talamické varianty krvácení k výkonu neindikujeme. K odstranění hematomu jsme vždy užili otevřenou kraniotomii.

proLékaře.cz | 25.4.2024

42. Časná chirurgická léčba ICH

Vaverka M, Hrabálek L, Krahulík D
Neurochirurgická klinika LF UP a FN Olomouc

Úvod: Intracerebrální hematom (ICH) supratentoriálně postihující většinou při hypertenzi devastujícím způsobem velkou část naší populace bývá periodicky předmětem zájmu neurochirurga. Od práce Beneše st. po současně probíhající STICH II se střídá aktivita s terapeutickým nihilizmem.
Metoda: Trombolytický program, díky osvětové práci olomouckých neurologů, přivádí pacienty velmi časně k zobrazení (MR, CT), a nabízí tak skupinu pacientů s krvácením k realizaci časné chirurgické léčby mezi 3–8 hod po iktu.
Výsledky a diskuze: Autoři předkládají povzbudivé výsledky posledního období u malé skupiny pěti nemocných, kdy evakuace hematomu byla mikrochirurgicky provedena transsylvijskou cestou průměrně za 3 hod po vzniku iktu. Pracovní hypotéza grantového projektu NS10314-3/2009 předpokládá přesné vymezení skupiny nemocných, která bude z časné evakuace profitovat. Dokonalá mikrochirurgická evakuace hematomu bez ohledu na jeho konzistence s bezpečnou kontrolou krvácení bipolární koagulací pod přímou zrakovou kontrolou vede k rychlé dekompresi a transsylvijská cesta minimalizuje akcidentální chirurgické trauma. Takto pak lze minimalizovat sekundární poškození mozku působené tlakovými a biochemickými změnami ve tkáních kolem hematomu i celkově zvýšeným intrakraniálním tlakem.
Závěr: Většina studií, které nepotvrdily příznivé výsledky operační léčby ICH, pracovala s intervalem delším než 36 hod. Autoři v tříletém projektu ověří pracovní hypotézu o předpokládaném pozitivním efektu časné evakuace.

43. LGG – súčasný manažment

Galanda M, Bullová J, Galanda T, Kluzová M
Neurochirurgická klinika SZU a FNsP F. D. Roosevelta Banská Bystrica

Aby sme splnili základnú podmienku v chirurgickej liečbe nízkostupňových gliomov mozgu (LGG) – dosiahnuť maximálnu existirpáciu tumoru pri minimalizovaní permanentného neurologického deficitu –, musíme poznať lokalizáciu funkcií v mozgu, či už na úrovni kortikálnej, alebo subkortikálnej a ich vzťah k patologickému procesu. Kvantita resekcie tumoru má dosah na prirodzený priebeh ochorenia, ak reziduum po operácii LGG po exstirpácii nepresahuje 10 ccm (Duffau, 2005). Morfologické znázornenie mozgových štruktúr je prvoradé, ale je nevyhnutné počítať s interindividuálnou variabilitou funkčnej organizácie v elokventných oblastiach, ktorá môže byť modifikovaná patologickým procesom a neuronálnou plasticitou. Bez funkčného mapovania po odstránení tumoru v tejto oblasti môže vzniknúť permanentný deficit až v 15–28 % (Brell, 2000). Presná detekcia elokventných štruktúr je počas operačného zákroku nevyhnutná. Predoperačne lokalizujeme LGG a funkčné oblasti mozgu pomocou neinvazívnych techník, medzi ktoré patrí MR, fMR, MRS, PET, SPECT, DTI, EEG, magnetoencefalografia. V ojedinelých prípadoch je možné urobiť mapovanie pomocou dočasne implantovanej stimulačnej mriežky priloženej na povrch mozgu. Pred zákrokom sa implementujú predoperačné vyšetrenia do neuronavigácie, v priebehu operácie sa podľa potreby uplatňuje real-time imaging – ultrasonografia, MR, DTI, najmä pre zistenie rezidua tumoru. Pri definovaní dôležitých kortikálnych a subkortikálnych dráh napriek pokrokom v zobrazovacích technikách zostáva informácia, ktorá sa získa intraoperatívne pri priamej elektrickej stimulácii v mozgu, zlatým štandardom. Už v roku 1937 Penfield a Boldrey stanovili technické parametre pre bipolárnu kortikálnu stimuláciu. Princípy tejto metodiky sa využívajú dodnes. Po otvorení dury sa pomocou neuronavigácie a ultrazvuku stanovia morfologické hranice tumoru a po mapovaní kortexu elektrickou stimuláciou sa určia funkčne dôležité oblasti a miesto resekcie mozgového kortexu. Elektrická stimulácia – kortikálna a subkortikálna – sa uplatňuje počas celého operačného zákroku, keď sa operuje v blízkosti elokventnej oblasti. Používajú sa stimulácie, ktoré tvoria krátke série impulzov (4–5) – trainy – o frekvencii 5 Hz s postupne sa zvyšujúcim konštantným prúdom (2–18 mA), pokiaľ sa nedosiahne pohybová odpoveď pri stimulovaní motorického kortexu alebo pri hodnotení kognitívnych funkcií klasické parametre kontinuálnej stimulácie (50 Hz). Systematicky sa prestimuluje celý obnažený kortex, nikdy sa však po sebe neaplikujú dva stimuly na tom istom mieste, aby sa znížila možnosť vzniku epileptického záchvatu (vyskytujú sa v 5 až 20 %). Je výhodné, ak sa zákrok uskutoční ako awake craniotomy – pri vedomí chorého. Umožňuje priamu klinickú kontrolu chorého počas zákroku. Môžu sa vyhodnocovať nielen excitačné fenomény navodené stimuláciou, ale aj inhibícia funkcií. Motorické odpovede sledujeme vizuálne i pomocou elektromyografie. Kognitívne funkcie hodnotí logopéd a psychológ. Pre stimuláciu kortexu aj subkortexu používame nami navrhnutú styletovú elektródu, ktorá umožňuje kontinuálnu stimuláciu počas subkortikálnej resekcie tumorov v kritických oblastiach. Elektróda je registrovaná v navigačnom systéme. Je ňou možné priamo zmenšovať tumor a zároveň stimuláciou okamžite identifikovať prítomnosť nervových dráh. Ak dôjde k indukovaniu funkčnej odpovede, v tejto oblasti sa resekcia ukončí. Takýmto spôsobom je možné bezpečne uskutočniť resekciu LGG aj v elokventnej oblasti.

proLékaře.cz | 25.4.2024

44. Nové trendy v léčbě high-grade gliomů

Kramář F, Netuka D, Beneš V
Neurochirurgická klinika 1. LF UK, IPVZ a ÚVN Praha

Úvod: V posledním desetiletí došlo k významnému posunu při zavádění nových diagnostických a terapeutických přístupů u mozkových high-grade gliomů. Novou vlnu zájmu o léčbu těchto nádorů zvedly především molekulárně genetické a cytogenetické diagnostické postupy, které umožňují stanovovat prognostické faktory těchto nádorů, a tím predikovat dobu přežití (oligodendrogliální nádory) a odpověď na terapii (glioblastom). V rámci operační léčby byl dosažen pokrok především v použití neuronavigace, která upřesňuje orientaci při výkonu, dále použití 5-ALA (fluorescenční diagnostická látka), která zobrazuje viabilní nádor, a tím usnadňuje resekci nádoru v operačním poli. Nejvýznamnějším krokem v této oblasti se ale jeví zavedení intraoperačního MR vyšetření, které umožňuje okamžitou kontrolu resekce. V oblasti detekce upgradingu nízkostupňových gliomů, určení pseudoprogrese či radionekrózy je využíváno porovnání MR spektroskopie a kombinace FLT a FDG PET mozku.
Materiál: V rámci multifunkčního operačního sálu bylo provedeno v průběhu 1,5 roku 121 výkonů u 117 pacientů s gliomy mozku. Standardně jsou výkony uskutečňovány za pomoci neuronavigace. U 13 pacientů byla resekce provedena s pomocí aplikace 5-ALA s dobrým efektem (u jednoho pacienta nedošlo k vychytání barviva v nádoru – histologicky anaplastický oligodendrogliom). V rámci detekce upgradingu či radionekrózy bylo kombinovaným způsobem vyšetřeno již osm pacientů. Cytogenetické vyšetření je standardním postupem u pacientů s oligodendrogliálními nádory, v našem souboru bylo vyšetřeno již více než 100 pacientů. Radikality resekce bylo u high-grade gliomů dosaženo v 41 %.
Diskuze: Využití nových diagnostických a terapeutických postupů umožňuje zpřesnění diagnostiky high-grade gliomů a zvýšení radikality resekce.

45. Nové trendy v terapii high-grade gliomů

Fadrus P[1], Svoboda T[1], Slabý O[2], Lakomý R[3], Keřkovský M[4], Šlampa P[5], Michálek J[6], Sova M[1], Smrčka M[1]
[1] *Neurochirurgická klinika LF MU a FN Brno*
[2] *Odd. onkologické a experimentální patologie, Masarykův onkologický ústav, Brno*
[3] *Odd. klinické onkologie C, Masarykův onkologický ústav, Brno*
[4] *Radiodiagnostická klinika LF MU a FN Brno*
[5] *Klinika radiační onkologie, Masarykův onkologický ústav, Brno*
[6] *I. dětská interní klinika LF MU a FN Brno*

High-grade gliomy jsou nejčastějšími intraaxiálními nádory centrálního nervového systému (CNS). Pro jejich invazivní a infiltrativní růst je nemožná jejich kurativní resekce, a proto se v diagnostice a hlavně v terapii uplatňuje stále ve větší míře mezioborová spolupráce a současně i nové multidisciplinární postupy. K základním terapeutickým postupům stále patří chirurgická resekce s následnou radioterapií a chemoterapií. Cílem chirurgických postupů je získání materiálu pro neuropatologickou diagnostiku a zejména maximálně možná resekce nádorů s jejich cytoredukcí bez poškození funkčně důležitých oblastí mozku. Radikální resekce je signifikantně efektivnější než méně radikální resekce nebo biopsie. Má pozitivní vliv na sledované prognostické faktory, tj. celkovou dobu přežití a čas do progrese onemocnění. K maximálně možné a bezpečné chirurgické resekci napomáhají zobrazovací a funkční metody. Při resekcích v elokventních zónách lze využít jejich předoperační radiologické zobrazení pomocí MR a funkčního MR (fMR) v kombinaci se stereonavigací a peroperačním neurofyziologickým monitoringem. Mezi zobrazovací metody patří také peroperační fluorescence. MR disponuje i dalšími diagnostickými možnostmi, které umožňují zpřesnit diferenciální diagnostiku ložiskových lézí. Jednou z nich je difuzně vážené zobrazení (DWI), které má zásadní význam v diferenciaci tumorózní léze od abscesu, a byla prokázána též závislost DWI obrazu na celularitě tumorózního ložiska. Další z těchto možností je MR zobrazení perfuze, které se může uplatnit např. v odlišení solitární metastázy od high-grade gliomu. Tyto neuroradiologické zobrazovací metody lze využít i jako alternativu ke stereobiopsii. Nejvíce studovaným prediktivním markerem u pacientů s glioblastomem je v současné době metylační stav promotorové oblasti genu pro DNA reparační enzym, O 6-metylguanin-DNA metyltransferázu (MGMT). Ukazuje se ale, že prediktivní potenciál MGMT je velmi limitovaný a citlivějšími prediktory se zdají být markery mající charakter mikroRNA. MikroRNA jsou nově objevnou skupinou krátkých nekódujících RNA (20–25 nukleotidů), které tvoří robustní síť regulátorů genové exprese s pokrytím téměř jedné třetiny celého genomu. Novou léčebnou modalitu u některých solidních nádorů včetně glioblastomu představuje imunoterapie s využitím vakcíny na bázi dendritických buněk. V současné době bylo prokázáno, že zejména u mladších pacientů s glioblastomem dokáže tato vakcína významně prodloužit přežití až na 24 měsíců. Ve spolupráci s Univerzitním centrem buněčné imunoterapie jsme připravili klinický protokol, který umožňuje začlenění imunoterapie s dendritickými buňkami do léčebného protokolu v rámci nové randomizované studie klinické fáze II.

proLékaře.cz | 25.4.2024

46. Epileptochirurgický přístup k benigním nádorům mozku

Tichý M[1], Kršek P[2], Štěrbová K[2], Zámečník J[3]
FN Motol, Praha:
[1] Odd. neurochirurgie
[2] Klinika dětské neurologie UK 2. LF
[3] Ústav patologie a molekulární medicíny UK 2. LF

Úvod: U dětí s benigními supratentoriálními nádory je epilepsie nejčastější manifestací, záchvaty se objevují až u 50 % postižených. U části nemocných mohou vést k chronické farmakorezistentní epilepsii.
Materiál: V průběhu let 2004 až 2008 bylo provedeno 12 operačních výkonů dle protokolu rozšířeného epileptochirurgického přístupu u dětských pacientů s benigním tumorem mozku a refrakterní epilepsií. Histopatologicky se jednalo o gangliogliomy (7×) a DNET (5×). Pooperační deficit přetrvával u jednoho nemocného (hemianopsie u okcipitální resekce), u ostatních se upravil po rehabilitaci. U čtyř pacientů byla léčba AED vysazena, u ostatních je postupně snižována.
Výsledky a souhrn: Podrobné epileptologické vyšetření před neurochirurgickým výkonem je u některých pacientů s mozkovými nádory nezbytné. Moderní techniky MR spektroskopie pomáhají neinvazivně ozřejmit povahu expanzivního procesu. Video EEG a PET mohou ukázat, že epileptogenní zóna zasahuje i za hranice MR detekované léze. To může zásadně ovlivnit volbu neurochirurgického přístupu, např. místo čisté lezionektomie je potřeba volit lezionektomii rozšířenou. Stěžejní argument pro epileptochirurgický a nikoli jen čistě neurochirurgický přístup u těchto diagnóz pak přináší histopatologické vyšetření resekované tkáně, které v našem souboru odhalilo ve vysokém procentu koincidenci benigního tumoru s vrozenou poruchou vývoje mozkové kůry – kortikální dysplazií.
Podpořeno VZ MZ 64203/6308.

47. Nitrolební meningiomy

Kozler P[1], Beneš V[1], Kramář F[1], Netuka D[1], Charvát F[2], Hrabal P[3]
ÚVN Praha:
[1] Neurochirurgická klinika 1. LF UK, IPVZ
[2] Radiologické odd.
[3] Patologické odd.

V letech 1998–2008 jsme na klinice operovali 525 nitrolebních meningiomů u 485 pacientů (16× zvětšení rezidua, 14× vícečetné meningiomy, 10× recidiva). Povrchních bylo 43,6 %, hluboko uložených 56,4 %. Na toto téma bylo předneseno devět přednášek (abstraktovaných), publikováno šest originálních článků v časopisech, dvě kapitoly v monografiích a byly řešeny dva granty. Dlouholetá sledování pacientů po operaci ukazují, že biologické chování meningiomů neodpovídá definici benigního nádoru (WHO st. I). Důkazem jsou nutné reoperace a použití jiných léčebných modalit v průběhu života u pacientů s meningiomy. Naší snahou bylo určit optimální léčebnou modalitu a definovat parametry, které predikují osud nemocných z hlediska pooperačího deficitu a rizika recidivy. U pacientů s velkým rizikem operace (kategorie 3 a 4 podle klasifikace ASA) jsme zavedli metodu embolizace meningiomu endovaskulární superselektivní technikou bez následné operace. U více než 40 % takto ošetřených meningiomů přinesla metoda pacientům užitek. U operovaných jsme se soustředili na tyto parametry: lokalizace, elokvence, peritumorální edém, intenzita signálu edému, typ vaskularizace meningiomu, stupeň WHO, histologická varianta, exprese VEGF a proliferační index. Parametry jsme sledovali u 40 pacientů v prospektivní longitudinální studii. Lokalizace – konvexita: 16 (40 %), PS: 8 (20 %), falx: 3 (7,5 %), FB: 2 (5 %), pterionální: 7 (17,5 %), alární: 4 (10 %). Elokvence – elokventní area: 22 (55 %), non-elokventní area: 18 (45 %). Peritumorální edém – žádný (EI = 1): 16 (35 %); malý (EI = 1–2): 10 (25 %); střední (EI = 2–3): 10 (25 %); těžký (EI > 3): 6 (15 %). Intenzita signálu edému – zvýšená: 24 (60 %), nezvýšená: 16 (40 %). Typ vaskularizace meningiomu – durální: 19 (47,5 %), piální + durální: 21 (52,5 %). Stupeň WHO: st. I. – 32 (80 %), st. II. – 7 (17,5 %), st. III. – 1 (2,5 %). Proliferační index Ki67: < 2 % – 31 (77,5 %), 2 (5 %) – 7 (17,5 %); > 6 % – 2 (5 %). Skóre VEGF exprese: 0 – 3 (7,5 %), 1 – 10 (25 %), 2 – 12 (30 %), 3 – 15 (37,5 %). Ke statistické analýze uvedených parametrů jsme použili Pearson Chi-Square test a t-test (statistická významnost $p < 0,05$). Z analýzy vyplynulo, že rizikovými faktory, které predikují horší pooperační průběh, jsou elokvence okolního mozku, přítomnost edému, zvýšená intenzita signálu edému a piální typ vaskularizace. Mezi faktory, které predikují vyšší riziko recidivy, patří WHO st. II, III, vysoká exprese VEGF a vyšší proliferační index. Ve zmíněné longitudinální studii, která probíhala v letech 2004–2005, byla nulová mortalita a morbidita 7,5 % (tři neurologické deficity – dvakrát hemianopsie, jednou monoparéza). Standardní stanovení klinických, radiologických a histopatologických parametrů se jeví jako základní podmínka pro objektivní hodnocení dlouholetých výsledků operační léčby nitrolebních meningiomů. Podle těchto parametrů budeme hodnotit celý soubor po pěti letech, tedy koncem roku 2010.

proLékaře.cz | 25.4.2024

48. Nádory plexus chorioideus u dětí

Ventruba J, Štěrba J, Skotáková J, Pavelka Z, Zitterbart K et al
Klinika dětské chirurgie, ortopedie a traumatologie, odd. dětské neurochirurgie, LF MU a Dětská nemocnice FN Brno

Tumor chorioidálního plexu byl poprve popsán v roce 1933. Nádory plexus chorioideus jsou tumory vycházející z epitelu chorioidálních plexů postranních komor, IV. a III. komory. Rozlišuje se forma benigní – choroid plexus papilloma (WHO gr. I), semimaligní – atypický papilom chorioidálního plexu (WHO gr. II), a maligní – chorioid plexus karcinom (WHO gr. III). Chorioid plexus papilom je řídce se vyskytující benigní tumor, převážně u dětí do dvou let věku, a to převážně v postranních komorách. Choroid plexus karcinom často roste do přilehlé mozkové tkáně a šíří se likvorovými cestami. Tyto tumory mohou blokovat likvorové cesty a být příčinou obstrukčního vnitřního hydrocefalu. Jsou to tumory velmi vzácné, které tvoří jen 0,5–0,6 % primárních nádorů CNS a kolem 2 % dětských mozkových tumorů. V prvním roce života bývá diagnostikováno 10 až 20 % těchto tumorů, kde tvoří 12–14 % všech malignit. 50 % tumorů je lokalizováno v postranních komorách, 37 % ve IV. a 9 % ve III. komoře. Autoři ve svém sdělení předkládají své vlastní zkušenosti s problematikou ošetřování těchto vzácných tumorů, kdy za posledních 15 let (1994–2008) bylo v DN v Brně operováno a ošetřováno 287 mozkových tumorů, z toho 7 těchto vzácných nádorů chorioidálního plexu (což je cca 2,5 %). Autoři porovnávají své zkušenosti a výsledky s literárními sděleními jiných pracovišť ve světě.
Podpořeno grantem IGA MZ ČR 9873-3.

49. Strategie léčby pacientů s hemangioblastomy

Kalita O, Vaverka O, Hrabálek L, Šantavá A, Hlobílková A et al
Neurochirurgická klinika LF UP a FN Olomouc

Úvod: Hemangioblastom (HB) patří mezi pomalu rostoucí, benigní nádory nervového systému (WHO gr. 1). Typicky se nachází v zadní jámě lební. HBs se dle literárních údajů vyskytují v 75–80 % jako sporadické a v 25–20 % jako hereditární v rámci von Hippel-Lindauovy choroby (mVHL). Rozdíl je ve věku manifestace, postižení jednotlivých části CNS a výskytu vícečetných lézi. Indikace chirurgie u obou „typů" manifestních HBs nepřekračují zavedené mikrochirurgické standardy. Problémem je skupina nemocných postižených mVHL (recidivy, vznik dalších ložisek CNS, vývoj extraneurálních tumorů). Právě na tyto nemocné je zaměřena naše strategie.
Metoda: Každému pacientovi je proveden základní skríning (oční pozadí, UZ dutiny břišní, MR zbytku CNS). Při pozitivním nálezu: CT břicha, urologické, chirurgické a endokrinologické vyšetření. Ze skupiny s negativním základním skríningem jsou vybráni nemocní: do 50 let; nemocní s HBs uloženými mimo mozeček, taktéž s recidivujícími a mnohočetnými lézemi; pacienti s rodinou anamnézou, ke kterým jsou přidání příbuzní z první linie s HBs. Všem je doplněno genetické vyšetření na somatickou mutaci mVHL (3p25–26). Touto selekcí za dva roky vznikla skupina 10 pacientů.
Výsledky a závěry: V prezentaci je ukázána dostupná a rychlá identifikace problematické skupiny nemocných, ohrožených vývojem další projevů mVHL. V rychlém přehledu budou shrnuty výsledky sledování, indikace a postupy operací vzhledem k jednotlivým manifestacím nemoci.

50. Imunoterapie s využitím nové generace dendritických buněk u pacientů s primárním glioblastomem

Michálek J, Skálová K, Sova M, Fadrus P, Smrčka M
Univerzitní centrum buněčné imunoterapie, MU, Brno

Dendritické buňky (DB) patří mezi antigen prezentující buňky schopné cíleně a efektivně aktivovat T lymfocyty. V posledních letech se diskutuje o postupech in vitro přípravy DB pro potřeby klinických studií s protinádorovou imunoterapií. Nová generace DB vyvinutá v Univerzitním centru buněčné imunoterapie (UCBI) má veškeré předpoklady k efektivní stimulaci vlastního imunitního systému pacienta především vzhledem ke schopnosti produkce interleukinu IL-12 a ve schopnosti stimulovat vlastní protinádorové lymfocyty. Glioblastom je v současné době považován za onemocnění s infaustní prognózou, kdy i přes dosavadní chirurgickou léčbu (totální či subtotální resekce nádoru) a radioterapii se medián přežití pohyboval v rozmezí 6–9 měsíců. Zařazením temozolomidu došlo k prodloužení mediánu přežití na 12 měsíců. Na základě zkušeností UCBI a zahraničních pracovišť s vakcínami na bázi dendritických buněk u dalších typů nádorů (renální karcinom, melanom, karcinom prostaty, mnohočetný myelom) se lze domnívat, že navození dlouhodobé remise prostřednictvím vakcinace je možné. Pro potřeby akademické klinické studie fáze II ve spolupráci s Neurochirurgickou klinikou LF MU a FN Brno a Masarykovým onkologickým ústavem jsme validovali přípravu vakcíny na bázi DB nové generace s vysokou produkcí IL-12 pro pacienty s glioblastomem. Celý proces výroby vakcíny pro-

proLékaře.cz | 25.4.2024

bíhá v čistých prostorách UCBI a protokol klinické studie byl schválen Státním ústavem pro kontrolu léčiv jako jediný svého druhu v České republice. Podrobné výsledky budou prezentovány s důrazem na využití imunoterapie v kombinaci se standardními léčebnými postupy u pacientů s glioblastomem.
Práce byla podpořena granty MŠMT NPVII 2B06058 a IGA MZČR 9875-4.

51. Resekce gliomů inzuly – volumetrické hodnocení radikality

Bartoš R, Sameš M, Zolal A, Radovnický T, Hejčl A et al
Neurochirurgická klinika, Krajská zdravotní a.s., Masarykova nemocnice o.z., Ústí nad Labem

Prospektivně vedený soubor tvoří osm pacientů s inzulárním gliomem odoperovaných v období 18 měsíců, což umožnilo nabytí určité zkušenosti. Radikalita resekce byla hodnocena dvěma metodami, jednoduchou: aproximací ke tvaru rotačního elipsoidu, a náročnější: volumetrie pomocí semiautomatické segmentace. V našem souboru jsme nezaznamenali trvalou neurologickou morbiditu, při dosažení průměrné 84% (56–100%) redukce objemu nádoru, v podskupině sedmi objemných a pro resekci náročných gliomů WHO gr. II a III 82% (56–94%). Volumetrie pomocí semiautomatické segmentace vykazovala minimální odchylku mezi jednotlivými měřeními a měla zejména při hodnocení rezidua tumoru nezastupitelnou roli. Léčebný postup u pacienta s nízkostupňovým inzulárním gliomem není jednoznačný, hlavní rozhodnutí leží samozřejmě na samotném pacientovi. Naše doporučení však preferuje aktivní a maximálně radikální přístup, zejména pro riziko rychlé progrese nediagnostikovaného anaplastického astrocytomu. Zásadní význam pro bezpečnost operace má intraoperativní monitorování motorických evokovaných potenciálů a pečlivá mikrochirurgická preparace větvení arteria cerebri media včetně znalosti pozice laterálních lentikulostriatálních perforátorů.

52. Intramedulární astrocytom – soubor 15 pacientů

Beneš V III[1], Bradáč O[2], Ostrý S[2], Buchvald P[1], Kramář F[2] et al
[1] *Neurochirurgické odd., Krajská nemocnice Liberec, a.s.*
[2] *Neurochirurgická klinika, Krajská zdravotní a.s., Masarykova nemocnice, o.z., Ústí nad Labem*

Cíl: Intramedulární astrocytom (IA) patří mezi vzácnější nádory postihující centrální nervový systém. Na základě nejasností v literatuře vztahující se k tomuto tématu jsme provedli zhodnocení vlastního souboru.
Soubor a metodika: Retrospektivní analýza všech pacientů s diagnózou IA operovaných v letech 2003–2009.
Výsledky: Soubor tvořilo 15 pacientů průměrného věku 42,6 let. Dle McCormickovy klasifikace náleželo pět pacientů do stupně I, čtyři do stupně II, jeden do stupně III a pět do stupně IV. Radikální resekce nebyla dosažena v žádném případě, 11 pacientů podstoupilo subtotální resekci, čtyři biopsii. Bezprostřední pooperační morbidita/mortalita činila 20 %. Histologicky se jednalo o IA nižšího stupně (grade) ve 13 případech, 1× o grade III a IV. V dlouhodobém sledování (průměr 29,3 měsíce) zemřelo dalších pět pacientů, čtyři na progresi základního onemocnění. U dvou pacientů byla zaznamenána recidiva. Medián celkového přežití byl stanoven na 35,8 měsíce. Jako pozitivní prognostický faktor pro celkové přežití byl identifikován nižší věk pacienta, mužské pohlaví a přítomnost nádorové cysty.
Závěr: Nižší věk pacienta, mužské pohlaví a přítomnost nádorové cysty byly identifikovány jako pozitivní faktory ovlivňující celkové přežití pacientů s IA. Ačkoliv pacienti s nízkostupňovým IA mohou žít dlouhé období bez známek onemocnění, progrese je vždy možná. Maximálně bezpečná resekce pravděpodobně prodlouží období bez progrese, ale nesmí jí být dosaženo za cenu zhoršení neurologického stavu.

53. Konzervativní vs chirurgická léčba SCM po osmi letech

Kadaňka Z, Bednařík J, Novotný O, Urbánek I, Dušek L
Neurologická klinika LF MU a FN Brno

Úvod: Není dosud známo, zda výsledky chirurgické dekomprese u nemocných s mírnou a středně těžkou spondylogenní kompresivní cervikální myelopatií předčí léčbu konzervativní.
Typ studie: Prospektivní randomizovaná dlouholetá studie.
Cíl: Porovnání konzervativní a chirurgické léčby mírných a středně těžkých forem spondylogenní cervikální myelopatie.
Metody: Šedesát čtyři nemocných bylo náhodně rozděleno do dvou skupin. Skupina A (32 nemocných) byla léčena konzervativně a skupina B (32 nemocných) chirurgicky. Výsledky léčby byly hodnoceny modifikovanou škálou JOA, rychlostí chůze

proLékaře.cz | 25.4.2024

na 10 m, skórem denních aktivit zaznamenaných na video a posuzovaných dvěma zaslepenými pozorovateli před léčbou a po 100 měsících a škálou subjektivního hodnocení výsledků léčby samotnými pacienty.
Výsledky: Během studie zemřelo 16 nemocných bez souvislosti s vertebrogenním onemocněním či operací. Pro konečnou analýzu zůstalo ve skupině A 26 a ve skupině B 22 nemocných. Mezi oběma skupinami nebyl statisticky významný rozdíl v mJOA skóre, v subjektivním hodnocení pacienty a ve skóre denních aktivit. Rovněž nebyl rozdíl v hodnocení rychlosti chůze na 10 m s pevným startem.
Závěry: Porovnání výsledků konzervativní a chirurgické léčby lehkých a středně těžkých forem SCM bez progrese ve 100 měsíců trvající studii nevykázalo v průměru signifikantní rozdíl ve výsledném stavu.

54. Zhodnocení výsledků užití funkční náhrady bederní meziobratlové ploténky – vlastní zkušenosti

Paleček T, Mrůzek M, Fedorko Š
Neurochirurgická klinika FN Ostrava

Degenerativní onemocnění meziobratlové ploténky (DDD) je v populaci velmi rozšířeno a tvoří závažný socioekonomický problém. Chirurgická léčba této diagnózy zažila velký rozmach po publikaci Mixtera a Barra vydané v roce 1934. Mimo dekompresně stabilizační výkony se již od počátku druhé poloviny minulého století začalo uvažovat o funkční náhradě postižené meziobratlové ploténky. Vývoj se zaměřoval jak na obnovení viskoelasticity disku, tak i na zachování pohybu. V experimentu bylo vyvinuto a patentováno více než 100 druhů náhrad, z nichž se dostala do klinického užití pouze malá část. Dne 19. září 1984 byla poprvé implantována tříkomponentová náhrada disku SB Charité Modular Type I, která se stala dále po několik let jediným užívaným funkčním implantátem. Později v průběhu 90. let došlo k vývoji dalších náhrad – Prodisc, Maverick, Charité II–III, FlexiCore – a tím rovněž k výraznému rozšíření jejich implantací. Oproti dříve prováděným fuzním výkonům se očekávalo od funkční náhrady, že mimo odstranění generátoru diskogenní bolesti a restaurace výšky disku (obnovení anatomie zadních kloubů a otevření foramin pohybového segmentu) bude zachován pohyb, který zabrání rozvoji přetížení přilehlého segmentu (ASD). Indikace byly poměrně široké: low-back pain diskogenního původu, postdiskektomický low-back pain bez přítomnosti epidurální fibrózy, lehčí formy degenerativní instability, foraminální stenóza, ADS. Někteří autoři aplikovali několika etážově u vícečetných degenerací disku v L-páteři (Bertagnoli) nebo u degenerativní skoliózy L-páteře (Marnay). První výsledky s krátkodobým follow-up byly velmi povzbudivé. Na Neurochirurgické klinice FN Ostrava jsme započali s aplikací funkční náhrady Prodisc od konce roku 2001 a do konce roku 2008 jsme indikovali k této operaci 77 pacientů. Za optimální dobu hodnocení výsledků operací v oblasti bederní páteře považujeme follow-up 5–10 let, proto jsme se rozhodli hodnotit pacienty operované v letech 2001 až 2004. Jedná se celkem o 45 pacientů, převahu tvořily ženy (28), průměrný věk 42,6 let. U všech byla aplikována náhrada Prodisc L standardním miniinvazivním retroperitoneálním přístupem. Indikace jsme zúžili na low-back pain (LBP) syndrom diskogenního původu 29 a postdiskektomický syndrom projevující se dominantně bolestí zad. Nejčastěji jsme operovali v segmentu L5/S1 (20), L4/5 (16), L3/4 (2), bisegmentálně L4/5 + L5/S1 (7). Pacienti byli sledováni 3, 6, 12, 24 měsíců po operaci a dále 1× za rok se zhodnocením RTG funkčních snímků, VAS, ODI a neurologického nálezu. V souboru jsme hodnotili VAS a ODI celkově a zvlášť u skupiny s postdiskektomickým syndromem, VAS a ODI v závislosti na věku pacientů (skupina do 40 a nad 40 let) funkcí náhrady po pěti letech na funkčních RTG snímcích celého souboru, funkcí náhrady na RTG ve vztahu k operovanému segmentu, a funkci náhrady po pěti letech v závislosti na věku. Rovněž jsme porovnávali výsledky VAS a ODI v závislosti na funkci náhrady. Z výše uvedených hodnocení jsme došli k závěrům: 1. Z aplikace funkční náhrady jednoznačně profitovala skupina pacientů věku do 40 let. 2. Zachovaná funkce náhrady dává předpoklad lepšího klinického výsledku. 3. Segment L5/S1 se zdá být z pohledu zachování funkce nejproblematičtější. 4. Aplikace Prodiscu L u pacientů s postdiskektomickým syndromem dle výsledků hodnocení po pěti letech se jeví jako možná alternativa chirurgické léčby při striktním dodržení indikačních kritérií.

55. Kompromis fúze a dynamické stabilizace – DTO systém

Chrobok J, Kučera R, Prokop L
Odd. neurochirurge, Nemocnice Na Homolce, Praha

Chirurgická léčba degenerativní choroby bederní páteře zahrnuje techniky dekompresivní, fúzní a dynamické stabilizace. Vzhledem k tomu, že je poměrně časté postižení páteře polystrukturální i polysegmentální, jsou chirurgické taktiky různě kombinovány. Dekomprese a fúze je sice zlatý standard ošetření kompresivních diskopatií, ale jako vedlejší produkt této léčby je často pozorována akcelerovaná degenerace přilehlého segmentu. Přestože degenerace přilehlého segmentu je relativně častým jevem, pouze malý počet těchto pacientů podstoupí reoperaci. Proto je vhodné před plánovanou primární fúzí pečlivě vyšetřit sousední

proLékaře.cz | 25.4.2024

pohybové segmenty, zvláště při použití rigidní fixace. Tato situace je aktuální v případě pravých spondylolistéz, těžkých forem degenerativní diskopatie (DDD) s hypomobilitou, kde přilehlý segment často již vykazuje známky degenerativního postižení. V tomto případě je potřeba koncentrovat pozornost na tuto etáž a posoudit MR stupeň diskopatie, CT grading spondylartrózy, funkční snímky k vyloučení instability a event. doplnit diskografii. Při pozitivním nálezu degenerativní deteriorace vedlejšího segmentu pak ošetřit i tuto etáž. Jako ideální řešení se nabízí kombinace fúze s rigidní instrumentací na indikovaný segment a dynamická stabilizace na přilehlý segment. Tyto podmínky splňuje DTO systém, který se skládá s klasické fúzní části reprezentované rigidními tyčemi a navazujícím systémem Dynesys. Autoři popisují své první zkušenosti s touto technikou.

56. Miniinvazivní perkutánní stabilizace páteře

Vaněk P, Saur K, Häckel M
Neurochirurgická klinika 1. LF UK, IPVZ a ÚVN Praha

Pro posouzení vlivu disekce paravertebrálních svalů na výsledek chirurgické léčby jsme porovnali tři techniky ošetření nízkostupňové instability LS páteře technikou instrumentované TLIF. Studie byla vedena prospektivně se střední dobou sledování 26 měsíců. Dvacet sedm nemocných (skupina 1) bylo operováno standardní technikou středočárové incize, u 38 nemocných byla instrumentace provedena z paramediánních Wiltseho řezů (skupina 2) a 27 nemocných bylo instrumentováno technikou perkutánních šroubů (skupina 3). Byl sledován operační čas, krevní ztráty, množství peroperačních komplikací a zavedení šroubů. Profil bolesti byl během prvního pooperačního týdne měřen škálou VAS. Hodnoty VAS a ODI (Oswestry Disability Index) byly zaznamenávány během kontrol 6 týdnů, 3 a 6 měsíců, 1 a 2 roky po operaci. Spokojenost nemocných a kvalita kostního spojení byly hodnoceny dva roky po výkonu. Ve skupině 2 a 3 byly krevní ztráty významně nižší než ve skupině 1. Profil bolesti byl během prvního týdne významně příznivější ve skupině 2 a 3. V dalším sledování nebyl zaznamenán významný rozdíl mezi skupinami. Šrouby byly transpedikulárně zavedeny nejlépe ve skupině 3. Kvalita kostního spojení se dva roky po výkonu v jednotlivých skupinách nelišila. Miniinvazivní techniky TLIF nezajišťují lepší střednědobé klinické výsledky než standardní středočárové přístupy, nicméně nabízejí komfortnější průběh časně pooperačního období. Mezitělová déza není závislá na užité technice.

57. Pokroky a limitace léčby páteřních metastáz

Řehák S[1], Málek V[1], Melichar B[2], Ryška P[3], Taláb R[4]
LF UK a FN Hradec Králové:
[1] Neurochirurgická klinika
[2] Klinika onkologie a radioterapie
[3] Radiodiagnostická klinika
[4] Neurologická klinika

Rozvoj chirurgických metod, rozpracování přístupů k páteři i výrazný pokrok v použití kovových implantátů během posledních 20 let způsobil, že většina metastatických procesů v páteři je dnes chirurgicky řešitelná. Projevy páteřních metastáz nemusí být terminálními projevy maligního onemocnění. Šíření maligního procesu do páteře je provázeno vznikem míšní komprese, která se v klinickém obraze projeví poruchou hybnosti většinou dolních končetin s dramatickým zhoršením kvality života, které je provázeno sníženou soběstačností. Klíčové pro rozhodování o způsobu léčby páteřních metastáz je správné stanovení předpokládané expektace života. Z našeho souboru 107 operovaných pacientů mělo 52 % expektaci života okolo šesti měsíců a 30 % okolo tří měsíců. Z hlediska chirurgického rozsahu postižení páteře se u 52 % pacientů šířil proces mimo obratel a v 46 % se jednalo o mnohočetné postižení páteře. Zásadní pro dobrou pooperační neurologickou prognózu a soběstačnost pacienta je předoperačně zachovalá schopnost chodit. V našem souboru bylo předoperačně 58 pacientů (tj. 55 %) upoutáno na lůžko pro neurologický deficit. Upoutání trvalo průměrně pět dní před přijetím na neurochirurgií. Hlavní indikace pro chirurgickou léčbu páteřních metastáz je vznik míšní komprese metastatickým procesem, nestabilita páteře způsobená patologickou frakturou nebo farmakologicky neovlivnitelná krutá bolest. Radikalita – tedy paliativní nebo radikální operace, a tím i náročnost chirurgického výkonu – musí vycházet z přesvědčení chirurga, že operací zlepší neurologické postižení, stabilitu páteře a pacientovi se umožní přežití v užitečné kvalitě s dobrou soběstačností. Cílem paliativní metody je zmírnění bolestí a zlepšení zbytku života, která zahrnuje částečné odstranění tumoru, dekompresi nervových struktur a stabilizaci páteře. Paliativní operaci jsme indikovali u 72 % pacientů, zejména pro krátkou expektaci života a/nebo rozsáhlý proces v páteři a/nebo těžký neurologický deficit. Cílem extirpační (radikální) metody je prodloužení dobrého života nemocného. Zahrnuje radikální exstirpaci nádoru a dekompresi nervových struktur s následným použitím instrumentace k rekonstrukci a stabilizaci páteře, kterou jsme použili jen u 28 % pacientů. Chirurgickým uměním je indikovat k operaci vhodné pacienty a při rozhodnutí operovat nalézt optimální kompromis mezi radikalitou výkonu

proLékaře.cz | 25.4.2024

a ziskem pro pacienta. Hledání ideální cesty pokračuje ve všech léčebných modalitách a je v neustálém vývoji. Z hlediska obnovy schopnosti chodit po chirurgické operaci páteřních metastáz jsou neuspokojivé. Ze skupiny 58 pacientů předoperačně upoutaných na lůžko zůstalo v nezměněném stavu 42 pacientů (tj. 72 %), a to i přes úspěšnou chirurgickou dekompresi míchy a stabilizaci páteře. Vlastní radikalita výkonu neovlivnila významně návrat schopnosti chodit. Limitací úspěšné chirurgické léčby metastatického onemocnění páteře zůstává opožděné stanovení správné diagnózy.

58. Současný stav a perspektivy vývoje pohyblivých náhrad krční meziobratlové ploténky

Suchomel P
Neurochirurgické odd., Krajská nemocnice Liberec, a.s.

První mobilní náhradu krční ploténky implantoval Jan Goffin v Lovani v roce 2000. Stalo se tak pod vlivem v té době široce přijímané aplikace podobných protéz v bederní oblasti. Obtížnost přístupu do retroperitoneálního prostoru a ne příliš přesvědčivé klinické výsledky vedly postupně k jistému útlumu bederních aplikací. Naopak snadná chirurgická dostupnost a zvyšující se četnost diagnostikovaných degenerativních onemocnění krční páteře způsobily výrazný, až překotný nárůst užití náhrad v oblasti krční. Souvisle s předchozím se projevil i zájem komerčních subjektů a významně narostla řada dostupných implantátů. Hlavním cílem aplikace protézy je zachovat pohyb v nepříliš degenerovaném segmentu, obvykle postiženém měkkým výhřezem disku, a tak ochránit segmenty sousedící před pohybovým přetížením, které logicky plyne z dosud častěji užívané fúze. V současné době jsou celosvětově aplikovány krční protézy u pacientů v řádech tisíců. Existuje celá řada typů komerčně dostupných implantátů. Většina z nich ale ne zcela respektuje přirozené pohybové vzorce páteřního segmentu. Publikované výsledky jsou obvykle příliš optimistické a na nízké úrovni evidence. Řada autorů zdůrazňuje klinické efekty podobné a lepší než ve skupinách ošetřených fúzí segmentu a zcela opomíjí biomechanické aspekty. Komplikace, které existují a o kterých odborná veřejnost v kuloárech hovoří, jsou prezentovány zřídka. Výskyt nepohyblivých implantátů či kostního přemostění protézy v dlouhodobém sledování je popisován také sporadicky. Vzhledem k tomu, že autoři považují snahu o zachování pohybu v páteřním segmentu za logickou a v indikovaných případech perspektivní, je nasnadě obava z opačného efektu příliš entuziastických sdělení. Pouze upřímné prospektivní hodnocení vlastních zkušeností, tak jak bude předloženo, může být rozumným podkladem pro další vývoj pohyblivých náhrad disku.

59. Rezonanční frekvenční analýza při zjišťování stability náhrady meziobratlové ploténky v bederní páteři – experiment

Filip M[1], Linzer P[1], Čapek L[2], Němeček P[2], Hájek P[2]
[1] *Neurochirurgické odd., Krajská nemocnice T. Bati, a.s., Zlín*
[2] *Technická univerzita v Liberci*

PLIF dnes patří mezi časté operační výkony na bederní páteři. Tvar náhrady významně ovlivňuje její oseointegraci s následnou tvorbou mezitělové fúze. Dle našich znalostí dnes neexistuje přijatá metodologie, která by peroperačně optimalizovala tvar implantátů pro následné vytvoření stabilní fúze. Peroperačně pro optimalizaci tvaru se v některých medicínských oborech při aplikaci implantátu využívá fyzikální metoda – rezonanční frekvenční analýza (RFA). Největší použití je v dentální implantologii, kde ji poprvé aplikoval Meredith v letech 90., a metoda zde našla široké uplatnění. Cílem tohoto příspěvku je zjistit potenciál RFA při zjišťování primární stability u náhrad meziobratlové ploténky (cage) při PLIF, který by se dal v budoucnu využít ve spondylochirurgii.

60. Volba způsobu operační stabilizace poraněné torakolumbální páteře podle MR – konečné výsledky prospektivní studie

Hrabálek L, Bučil J, Vaverka M, Houdek M, Kalita O et al
Neurochirurgická klinika LF UP a FN Olomouc

Posouzení míry nestability poraněné hrudní a bederní páteře je základní podmínkou pro stanovení správného léčebného postupu. Proto je kladen takový důraz na přesné zobrazení rozsahu a lokalizace poškození kostních a vazivových struktur. Autoři hodnotili prospektivně všechny pacienty (117) s poraněním hrudní a bederní páteře vyšetřené magnetickou rezonancí (MR). Byla prokázána 100% spolehlivost MR v průkazu poranění zadního vazivového komplexu. Dále pacienti se zlomeninou typu A, léčení zadním přístupem transpedikulární (TP) fixací, mají ve vyšším věku a při prokázaném vyšším stupni poranění zadního podélného vazu sklon ke snižování disku a těla a k rozvoji intraspongiózní herniace do obratlového těla a ke kyfotizaci. U mladších ne-

proLékaře.cz | 25.4.2024

mocných byla v průběhu 18 měsíců tendence ke snížení intenzity signálu disku (STIR) a tito pacienti přitom vykazovali nejlepší funkční výsledky. Nejvyšší stupeň poranění disku a krycích desek, ošetřený pouze TP fixací, vedl k výrazně horším funkčním výsledkům a větší míře kyfotizace, než tomu bylo u poranění disku nižšího stupně. Pacienti s vyšším stupněm poranění disku léčení zadní TP fixací si ve srovnání s pacienty po provedené náhradě disku častěji stěžují na střední až silnou bolest s nutností občas přerušit denní aktivity. Zhodnocení stupně poranění disku na MR po úrazu má prediktivní význam jak pro prognózu hojení zlomeniny, tak pro konečný klinický efekt operace a může se stát důležitou součástí indikačního algoritmu, zejména při zvažování předních náhrad.

61. Využití interspinózní stabilizace u dynamických stenóz a instabilit bederní páteře – dvouleté zkušenosti

Málek V, Kaltofen K, Adamkov J, Česák T, Řehák S
Neurochirurgická klinika LF UK a FN Hradec Králové

Autoři prezentují dvouleté zkušenosti s používáním interspinózního stabilizačního systému (ISS) při operační léčbě dynamických stenóz a instabilit nižšího stupně bederní páteře u starších nemocných. ISS představuje v indikovaných případech (u vybrané skupiny pacientů) jednoduchou, levnou a dostatečně stabilní neutralizaci zadních elementů po provedené dekompresi bederní páteře s dobrými pooperačními výsledky. Implantát se jednoduše implantuje a umožňuje malou dynamiku páteřního segmentu. Není vhodný pro segment L5/S1 a pro víceetážové instability. Autoři dále nedoporučují tento typ operace používat u instabilit větších než 5 mm a u mladších nemocných. V těchto případech je třeba volit jiný operační výkon.

62. Srovnání biochemických markerů tkáňového poškození mezi miniinvazivními a klasickými operacemi pro bederní diskopatie

Linzer P, Filip M, Kremr J, Šámal F, Jurek P
Neurochirurgické odd., Krajská nemocnice T. Bati, a.s., Zlín

Miniinvazivní operační techniky se uplatňují jak při operacích bederních výhřezů, tak u rozsáhlejších výkonů, jako jsou dekomprese, PLIF a perkutánní transpedikulární fixace. Ve srovnání s klasickými operačními technikami mají tyto nové postupy přinést minimalizaci operačního přístupu a traumatizace tkání a ve svém důsledku menší pooperační bolestivost a rychlejší pooperační rehabilitaci. Na našem pracovišti využíváme k operačnímu řešení bederních diskopatií miniinvazivní diskektomii s využitím tubulárních retraktorů (METRx), dále mikrodiskektomii s retraktory podle Caspara a klasickou makrodiskektomii. K objektivnímu zhodnocení míry invazivity uvedených technik jsme použili vyšetření sérových biochemických markerů svalového poškození (sérové hladiny kreatinkinázy a myoglobinu) a markerů celkové zánětlivé odpovědi (interleukinu IL6 a C-reaktivního proteinu). Celkem bylo do prospektivní studie zahrnuto 100 pacientů operovaných pro výhřez bederní meziobratlové ploténky a rozděleno do skupin podle použité operační techniky. Odběry biochemických markerů byly prováděny předoperačně, 1., 3. a 7. pooperační den, a vyhodnoceny rozdíly mezi jednotlivými skupinami pacientů. V závěru jsou probírány výhody a nevýhody zmíněných operačních technik.

63. Izolovaná stabilizace a korekce předního sloupce u zlomeniny torakolumbální páteře

Řehoušek P, Chlouba V, Přibáň V
Neurochirurgické odd., Nemocnice České Budějovice

Zlomeniny torakolumbální páteře, zvláště pak torakolumbální junkce, jsou nejčastějšími kostními poraněními páteře. Hranice operační a konzervativní léčby jsou stále předmětem diskuze. Zásadou v léčbě však zůstává protekce nervových struktur, dosažení biomechanické stability a zachování fyziologického zakřivení axiálního skeletu. Diagnóza poranění se opírá o klinický stav, základní RTG, CT a MR vyšetření. Zobrazovací metody nám pak umožní stanovit rozsah poškození kostních, osteoligamentózních a nervových struktur, a stanovit tak případné chování postiženého segmentu při fyziologickém zatížení. Na základě těchto poznatků využíváme AO klasifikačního schématu zlomenin torakolumbální páteře. Tato klasifikace zohledňuje mechanizmus poranění, patomorfologii postiženého segmentu a prognostické faktory při hojení. Izolovaná stabilizace a restituce předního sloupce torakolumbální páteře patří mezi operační metody, které z biomechanického hlediska nahrazují funkci kolabovaného obratlového těla. Vycházíme-li z AO klasifikace, jedná se o zlomeniny typu A, a to A1.2, A1.3, A.2, A.3. Klasifikaci provádíme na základě

proLékaře.cz | 25.4.2024

klinického RTG, CT a MR vyšetření páteře. V současné době na našem pracovišti tímto typem stabilizace ošetříme 30 % fraktur torakolumbální páteře indikovaných k operačnímu řešení.

64. Perkutánní interspinózní implantát In-Space – dva roky zkušeností

Steindler J, Janouš P, Leško R, Tichý M
Odd. neurochirurgie FN Motol, Praha

Cíl: Účelem práce je zhodnocení výsledků minimálně invazivního operačního zákroku u nemocných operovaných pro degenerativní postižení bederní páteře.
Metoda: Hodnotili jsme klinický vývoj skupiny nemocných po perkutánním zavedení interspinózního implantátu In-Space. Do souboru jsme od listopadu 2007 zařadili 12 nemocných. Průměrný věk byl 42 let s rozptylem 14 až 71 let. Prostor L3/4 byl operován v jednom případě, prostor L4/5 v deseti případech, prostor L5/S1 ve dvou případech (jedna nemocná byla operována ve dvou segmentech). Pomocí instrumentária jsme v celkové anestezii u nemocného v poloze na břiše pod RTG kontrolou zaváděli zboku do interspinózního prostoru dilatátory a na závěr jsme implantovali mezitrnový implantát In-Space. Průměrná doba operace byla 35 minut, krevní ztráty byly prakticky nulové. Při perkutánním zavádění jsme nezaznamenali žádnou komplikaci.
Výsledky: Výrazné či částečné zlepšení potíží udalo osm nemocných (67 %), čtyři nemocní (33 %) se po dočasném zlepšení vrátili do předoperačního stavu. Nezaznamenali jsme žádnou infekční komplikaci. Pooperačně měli nemocní minimální bolest v oblasti rány, bylo možné je mobilizovat ihned po operaci a jejich propuštění bylo možné v prvních dnech po výkonu.
Závěr: Minimálně invazivní přístup využívající perkutánně zaváděný interspinózní implantát In-Space je dle našich zkušeností u správně indikovaných nemocných vhodnou možností při operační léčbě degenerativního postižení bederní páteře.
Podpořeno VZ MZ 64203/6308.

65. Vestibulární schwannomy

Zvěřina E[1] Betka J[2], Chovanec M[2], Kluh J[2], Kraus J[2]
[1] *Neurochirurgická klinika 3. LF UK a FN Královské Vinohrady, Praha*
[2] *Klinika ORL a chirurgie hlavy a krku UK 1. LF a FN Motol, Praha*

Informace vychází z literatury a z osobní sestavy několika set operovaných za 29 let a z analýzy 240 operovaných v posledních 11 letech na Klinice ORL a chirurgie hlavy a krku 1. LF UK. VS vyrůstá z přechodové zóny vestibulární části n. VIII v pyramidě. Patří do chirurgie lební baze s možností uchování sluchu. Nádor neroste uniformně, až 1/3 malých VS (I. a II. st.) se skoro nezvětšuje, 6 % dokonce spontánně regreduje. Větší nádory (III. a IV. st.), zvláště v mládí, rostou agresivně. Je třeba opakovaným vyšetřením prokázat, že VS progreduje (I. a II. st.). Rostoucí VS všech stupňů mohou být definitivně vyléčeny úplným odstraněním mikrochirurgickou technikou s monitorováním funkcí, s minimální mortalitou, morbiditou a také se zachováním sluchu. Pacienti mohou být na celý život vráceni do původní životní aktivity. Translab. přístup nedovolí uchovat sluch, subtemporální a retromastoideální ano. Stereoradiochirurgie (SR) pomocí LGN, LINAC umožňuje potlačit růst (tzv. control rate) u VS I. a II. st., jen výjimečně u větších nádorů. Výsledky mikrochirurgie a SR nelze srovnávat, protože mikrochirurgie řeší celou problematiku VS včetně největších, život ohrožujících nádorů. SR k léčbě vybírá pouze malé VS a do svých úspěchů zahrnuje až 30 % nerostoucích VS. Za malpraxi lze označit neúplné odstranění VS, vedoucí k dalšímu růstu VS a následné léčení SR. Reoperace z vitální indikace vedou k daleko horšímu stavu než primární radikální operace. Histologie zde prokazuje neúčinnost SR.

66. Chirurgie baze lební – transtemporální přístupy

Sameš M, Vachata P, Bartoš R, Pavlov V, Derner M
Neurochirurgická klinika UJEP a Krajská zdravotní, a.s., Masarykova nemocnice v Ústí nad Labem, o.z.

Úvod: Chirurgie baze lební byla v historii dlouho oblastí „nikoho", pro otorinolaryngology se anatomicky nacházela příliš kraniálně, pro neurochirurgy příliš kaudálně. Od 80. let začaly vznikat mezioborové pracovní skupiny, které byly fascinovány výzvou a anatomickou složitostí této oblasti. Subspecializace chirurgie baze lební byla definována v roce 1992 v Hannoveru a od tohoto roku vznikají národní společnosti a pravidelně jsou organizovány mezinárodní kongresy ve všech kontinentech. Cílem práce je podat přehled vlastních zkušeností a současných literárních odkazů na chirurgii v oblasti temporální kosti.

proLékaře.cz | 25.4.2024

Materiál a metodika: Autoři referují indikace, základní anatomické body a široké klinické využití transtemporálních přístupů u cévních lézí, nádorů a úrazů. Na souboru 11 případů přímé intratemporální rekonstrukce faciálního nervu demonstrují konkrétní výsledky. Věk pacientů byl v rozmezí 12–64 let s průměrem 42 let, interval od poranění nervu do rekonstrukce 1–48 měsíců.
Výsledky: Všichni pacienti ze sledovaného souboru dosáhli stupně reinervace House-Brackmann 3 a lépe při sledování 1–5 let. Výsledky jsou prezentovány u všech dalších demonstrovaných případů.
Závěr: O existenci chirurgie baze lební dnes není pochyb. Jedná se o jediný způsob, jak účinně tyto patologie léčit. Je nezbytné ovládat analýzu snímků, chirurgickou anatomii, variety přístupů a pro pacienta zvolit individuálně ten nejlepší a nejjednodušší.

67. Chirurgická léčba tumorů baze přední jámy lebeční

Choc M[1], Vacek P[1], Kastner J[2]
FN Plzeň:
[1] Neurochirurgické odd.
[2] Radiodiagnostická klinika LF UK

Baze přední jámy lebeční je tvořena stropem orbity a optického kanálku, zadní stěnou frontálního sinu, laminou cribriformis, stropem etmoidálních sklípků, sfenoidální dutiny a tureckým sedlem. Tumory baze přední jámy lební tvoří nesourodou skupinu svou etiologií, rozsahem růstu, invazí do intrakraniálního prostoru, orbit či paranazálních dutin a obličejového skeletu. V předoperační rozvaze je vyhodnocována klinická symptomatika, CT vyšetření, NMR vyšetření a v indikovaných případech CTA, MRA či DSA. Neurochirurgické transkraniální extra-intradurální přístupy přinášejí dobrý přehled v rozsahu celé baze přední jámy a nádory této oblasti mohou být kompletně řešeny neurochirurgem. Extenzivně rostoucí tumory zasahující více kompartmentů a významně obličejový skelet vyžadují kooperaci neurochirurga, oftalmologa, otorinolaryngologa, stomatochirurga a plastického chirurga. K tumorům orbity a optického kanálku s intrakraniální propagací přistupuje neurochirurg standardně laterální orbitotomií, orbitozygomatickým přístupem či frontolaterální kraniotomií s horní orbitotomií a případnou dekompresí optického kanálku. Rekonstrukce stropu orbity je prevencí pooperačního enoftalmu. K benigním tumorům čichové rýhy, planum sfenoidale, diafragmatu sedla s intrakraniální propagací je standardně využíváno frontální či bifrontální kraniotomie, případně orbitozygomatického či frontoorbitálního přístupu. Při léčbě extradurálních tumorů v selární oblasti, sfenoidálního sinu a etmoidálních sinů je logický přední transkraniální a transfaciální mikrochirurgický přístup ve většině případů vytěsňován endoskopickým endonazálním přístupem. V indikovaných případech je přínosem peroperační obrazová navigace. Řešení rozsáhlých, infiltrujících nejčastěji maligních tumorů přední jámy lební s propagací do intrakraniálního prostoru, orbit a paranazálních dutin vyžaduje často interdisciplinární kooperaci se stanovením nejvhodnějšího technologického postupu s racionálním řešením rekonstrukce defektu tvrdé pleny a skeletu baze lební. Dokonalá předoperační příprava s cílenou antibiotickou profylaxí a pooperační péče zaměřená na nekomplikované zhojení plastiky spodiny lebeční jsou podmínkou úspěchu takového řešení. Chirurgická léčba rozsáhlých tumorů často vyžaduje i extenzivní přístup k bazi lební. V posledních letech je ve světové literatuře věnováno stále více pozornosti endoskopickým endonazálním přístupům i ke stále rozsáhlejším tumorům baze přední jámy lebeční s intradurální propagací. Autoři předkládají vlastní zkušenosti s léčbou pacientů s tumory baze přední jámy lebeční. V endoskopické chirurgii vidí novou modalitu otevírající nové možnosti. Její uplatnění je perspektivní, avšak předpokládá kritické zvažování limitů takového přístupu.

68. Meningeomy postihující optický nerv – ještě stále místo pro práci neurochirurga?

Vaverka M
Neurochirugická klinika FN Olomouc

Úvod: Stereotaktická radiochirurgie v posledních letech prokázala svoji bezpečnost a efektivitu a byla široce využita při léčbě komplexních patologií baze lební. Počet meningeomů primárně léčených touto moderní metodou narůstá. Mezi meningeomy, které postihují optický nerv, patří jednak vzácné meningiomy pochvy optiku, dále tumory rostoucí v kavernózním splavu a postihující optik sekundárně, meningeomy planum sphenoideale, tuberculum sellae a skupina spheno-orbitálních meningeomů.
Metoda: Mezi 185 meningiomy léčenými v rozmezí 2002–2007 skupina 33 (18 %) významně postihovala optik. U všech nemocných bylo k dispozici předoperační CT a MR vyšetření, operační záznamy včetně fotodokumentace byly studovány a sledování nemocných bylo delší než jeden rok.
Výsledky a diskuze: Optik bývá zasažen u meningeomů přední baze lební v překvapivě vysokém počtu případů. Stupeň postižení kolísá od pravého obrůstání nervu (encased) k tenké vrstvičce nádoru obalující nerv, která není postižitelná ani MR zobrazením. Fragilita a zranitelnost struktur optického nervu je závislá na poranění jeho cévního zásobení, které netoleruje hrubší chi-

proLékaře.cz | 25.4.2024

rurgickou manipulaci. Intaktní arachnoideální membrána intradurální části optiku a extradurální obnažení nervu snesením kosti v oblasti orbity, optického kanálku a fissury orbitalis superior s přední klinoidektomií podle Dolence umožnily bezpečnou identifikaci nervu a jeho úplné uvolnění ve všech případech. V žádném případě nedošlo ke zhoršení předoperační funkce nervu a počet komplikací v souboru byl zanedbatelný. Primární extradurálně byl nerv uvolněn ve všech případech a u velkých nádorů pak operace pokračovala strandardní technikou, založenou na principu 4 D: (Devascularisation, Deattachment, Decompression, Dissection) s širokým otevřením Sylvijské rýhy. Speciální pozornost byla věnována uzávěru tvrdé pleny a výplni prázdného prostoru po exstirpaci nádoru a kostěného krytu pomocí volného tukového laloku. Výsledky limituje předoperační postižení zrakové dráhy a pacienti s minimálními poruchami vykazují výsledky významně lepší. Znamená to, že léčba by měla být iniciována již při minimálních změnách, zvláště v případech se slepotou na opačném oku. Radiační dávka, kterou optik toleruje, je stále předmětem diskuze a kolísá podle různých autorů. Normální nerv toleruje kolem 8 Gy, zatímco hraniční dávka nutná pro kontrolu růstu meningeomu začíná na 14 Gy. Následné použití obou metod – radiochirurgie a mikrochirurgie – v léčebném algoritmu je posunem a vytváří paradigma současnosti.

Závěr: Meningeomy postihující optický nerv vyžadují speciální pozornost a techniku, díky které mohou být ve většině případů kompletně odstraněny. Extradurální odbroušení kostěných struktur na počátku výkonu je výhodné z několika důvodů: dovoluje atakovat významné cévní zásobení již na počátku výkonu, přidává chirurgický prostor pro manipulaci a přední clinoidectomie výrazně zlepší přístupový úhel pro další fázi operace. U rozsáhlých nádorů se změněnou anatomií usnadní časnou identifikaci nervu. V dlouhodobém horizontu při recidivě nádoru dekomprese umožní posun nervu bez postižení funkce. V případě nutnosti časné radioterapie nerv zbavený meningeomu dovoluje bezpečnější dosažení léčebné dávky záření pro kontrolu růstu nádoru. Histologické vyšetření přináší zásadní informace pro další strategii léčby u meningeomů při známém běhu na dlouhou trať. Speciálním problémem pak zůstávají okohybné nervy, které jsou toho času hlavním limitem neurochirurga.

69. Perzistujúci embryonálny recessus infundibuli

Šteňo A, Popp AJ, Wolfsberger S, Belan V, Šteňo J
Neurochirurgická klinika LF UK a FNsP Bratislava

Perzistujúci embryonálny recessus infundibuli (PERI) je raritná anomália tretej mozgovej komory (3K) s nejasnou patogenézou. Vo všetkých siedmich doteraz popísaných prípadoch bol PERI prítomný len u dospelých pacientov so súčasným nálezom hydrocefalu, v štyroch prípadoch i s nálezom „empty sella". To viedlo k dohadom, že pri vzniku PERI hrá dôležitú úlohu zvýšený intraventrikulárny tlak. Na našom pracovisku sme verifikovali PERI u 24-ročného muža bez súčasného nálezu hydrocefalu a bez obrazu „empty sella", pričom poruchy hypofyzárnych funkcií sa prejavili už od detského veku retardáciou rastu. Magnetická rezonancia (MR) zobrazila cystickú expanziu vo zväčšenom tureckom sedle. Komunikácia cysty s 3K bola suponovaná, ale nie zjavná. Pacient bol v 14 rokoch transkraniálne operovaný a komunikácia bola potvrdená. Neskôr realizované MR vyššej kvality jasne ukázalo komunikáciu medzi 3K a selárnou cystou cez kanál v trubicovitej stopke hypofýzy. Tento nález, spolu so znalosťou embryonálneho vývinu infundibula, vedú k záveru, že PERI môže byť vývojovou anomáliou spôsobenou inhibíciou obliterácie dolnej časti pôvodnej embryonálnej diencefalickej výchlipky. PERI je teda extenziou dutiny 3K do sedla. Jeho odlíšenie od iných cystických lézií selárnej oblasti môže byť dôležité pri rozhodovaní o terapeutickom postupe, pretože pokus o transnazálnu extirpáciu cysty by viedol ku komunikácii medzi 3K a nosovou dutinou, s nutnosťou vodotesnej rekonštrukcie selárnej spodiny.

70. Endoskopický endonazální binostrální navigovaný přístup k adenomům hypofýzy – prvních 18 měsíců zkušeností

Vacek P[1], Hrabě V[2], Mraček J[1]
FN Plzeň:
[1] Neurochirurgické odd.
[2] Otorinolaryngologická klinika LF UK

Již od počátků operativy nádorů tureckého sedla jsou známy dva přístupy: transkraniální a transsfenoidální. V 60. letech začal převládat přístup transsfenoidální a od konce 90. let se postupně začíná prosazovat přístup endoskopicky endonazsální, který v současné době prakticky zcela ovládl chirurgii nádorů tureckého sedla a dále se rozšiřuje jeho uplatnění po bazi lební oběma směry – na planum sphenoidale a clivus. V posledních 18 měsících jsme endoskopicky endonazálně operovali 19 pacientů s adenomy hypofýzy. Všechny operace bezrámově navigujeme, operujeme ve spolupráci s ORL lékařem binostrální technikou, bez resekování nosních skořep. Šestnáct pacientů mělo afunkční adenom, tři pacienti měli adenom somatotropní, 11 adenomů bylo gigantických. Radikální resekci tumoru jsme dosáhli v 74 % případů, tři rezidua jsme reoperovali, dvě nechali ozářit gama nožem,

proLékaře.cz | 25.4.2024

zaznamenali jsme 7× peroperační likvoreu, ani jednou pooperační. Navigovaný endoskopický endonazální binostrální přístup k adenomům hypofýzy poskytuje dokonalý přehled a dostatečnou možnost manipulace v operačním poli, a umožňuje tak bezpečnou resekci i gigantických adenomů. Nezanedbatelný je i větší pooperační komfort pacienta a kratší doba hospitalizace.

71. Endonazální endoskopicky asistovaná resekce nádorů baze lební

Lipina R[1], Matoušek P[2], Paleček T[1]
FN Ostrava:
[1] Neurochirurgická klinika
[2] Otorinolaryngologická klinika

Autoři shrnují své zkušenosti s endoskopicky asistovanou technikou při endonazálních operacích v oblasti lebeční baze za dvouleté období od května 2007 do června 2009. Celkem bylo operováno 32 pacientů. U dvou pacientů se jednalo o kraniofaryngeom, u jednoho pacienta o meningeom a u zbylých 29 pacientů o adenom hypofýzy, z toho ve třech případech funkční. Ve dvou případech byla provedena jen biopsie, totální exstirpace pak byla provedena u 17 pacientů. U zbylých 13 pacientů s afunkčními makroadenomy hypofýzy byla provedena parciální resekce s následnou regresí chiazmatického syndromu. Samotná exstirpace byla vykonána endoskopicky asistovanou binostrální technikou, od roku 2008 s asistencí ORL lékaře při operačním přístupu. Při šesti operacích (u meningiomu, kraniofaryngeomu a ve čtyřech případech makroadenomu hypofýzy) byla nutná plastika tvrdé pleny s použitím náhrady a přechodnou zevní lumbální drenáží. Likvorea se objevila u jednoho pacienta, kde byla nutná operační revize, u jednoho pacienta s radikálně resekovaným makroadenomem přetrvával diabetes insipidus s nutností medikace. Mortalita byla v našem souboru nulová. Endoskopicky asistované transnazální operace jsou dle našich zkušeností bezpečnou metodou, zlepšující pooperační přehled a méně traumatizující pacienta. Po získání zkušeností s touto technikou lze pak indikace rozšířit z adenomů i na další expanze v oblasti baze lební.

72. Likvorea jako první příznak invazivních makroprolaktinomů

Česák T[1], Náhlovský J[1], Řehák S[1], Němeček S[2], Růžička J[2] et al[3]
LF UK a FN Hradec Králové:
[1] Neurochirurgická klinika
[2] Klinika ušní, nosní a krční
[3] Interní klinika

Spontánní nosní likvorea u neoperovaných makroprolaktinomů patří k poměrně vzácným prvotním projevům tohoto onemocnění. Literárně udávaná incidence spontánní likvorey kolísá u neléčených prolaktinomů kolem 2,5 %. Jako doprovodný příznak, resp. nežádoucí účinek léčby dopaminergními agonisty se vyskytuje až v 6,1 % případů. Potenciální komplikace v podobě meningitidy, pneumocefalu nebo intrakraniálního abscesu mohou vyústit ve fatální důsledek až ve 25–50 % případů. Literární studie zaměřující se na tento fenomén jsou víceméně sporadické z důvodů jednak vzácného výskytu tohoto příznaku, jednak absence histologického materiálu. Většina těchto spontánních likvoreí bývá totiž zvládnuta cílenou plastikou defektní spodiny sedla nebo spontánně ustane po úpravě dávky medikamentů. Autoři v přednášce přinášejí literární přehled problematiky, diskutují o možné účasti proliferačních markerů invazivních adenomů a seznamují s vlastním souborem nemocných.

73. Panelová diskuze – likvorea

Choc M, Masopust V, Markalous B, Náhlovský J, Svárovský J