

Komplikovaná herpetická nekrotizující meningoencefalitida s nutností neurochirurgické intervence – kazuistika

Complicated Herpetic Necrotising Meningoencephalitis Requiring Neurosurgical Intervention – a Case Report

Souhrn

Herpetická onemocnění centrálního nervového systému, především pak formy nekrotizující meningoencefalitidy, jsou vždy závažným onemocněním. Letální komplikací této infekce je zpravidla krvácení do encefalitických ložisek v mozku. Při diagnostice a terapii je nezbytná týmová spolupráce infektologa, neurologa, neurochirurga a radiodiagnostika. Práce uvádí známé klinické jednotky infekce virem herpes simplex typ 1 a typ 2, patofyziologii této infekce, principy diagnostiky a léčby. Dále popisuje kazuistiku komplikované herpetické nekrotizující meningoencefalitidy s nutností neurochirurgické intervence.

Abstract

Herpetic diseases of the central nervous system, in particular certain forms of necrotising meningoencephalitis, are always perceived as a serious conditions. What may render this infection lethal is bleeding into encephalitic parts within the brain. Close collaboration between infectologist, neurologist, neurosurgeon and the radiodiagnostic team is vital to diagnosis and therapy. This study addresses viral herpes simplex types 1 and type 2, their pathophysiology, diagnostics and treatment. It also outlines the casuistics of complicated herpetic necrotising meningoencephalitis requiring neurosurgical intervention.



MUDr. Petr Prášil
Klinika infekčních nemocí
LF UK a FN Hradec Králové
Sokolská 581
500 05 Hradec Králové
e-mail: PPrasil@seznam.cz

Přijato k recenzi: 27. 5. 2008
Přijato do tisku: 20. 11. 2008

Klíčová slova

neuroinfekce – herpes simplex typ 1
– herpes simplex typ 2 – nekrotizující
encefalitida – intrakraniální krvácení

Key words

neuroinfections – herpes simplex type 1
– herpes simplex type 2 – necrotizing
encephalitis – intracranial hemorrhage

Úvod

Herpes simplex virus typ 1 (labialis) a typ 2 (genitalis) (HSV-1 a HSV-2) je jeden z virů čeledi *Herpesviridae*. Pro tyto viry je charakteristické, že po proběhlé primoinfekci přetrvávají v latentním stavu v hostitelském organismu po celý život. Přežívají v nervové (HSV-1 a HSV-2, virus varicella – zoster, humanhominis virus 6 aj.) či lymfatické tkáni (cytomegalovirus a virus Epstein-Barrův). Mohou se aktivovat při snížené obranyschopnosti hostitele, zejména pak při poklesu buněčné imunity a vyvolat opakované infekce (rekrudescence) [1]. Herpes simplex virus (HSV) je vyvolavatelem řady onemocnění od asymptomatických primoinfekcí až po život ohrožující onemocnění, především pak infekce centrálního nervového systému (CNS).

Zdrojem tohoto viru je infikovaný člověk, a to jak se zjevnými projevy infekce, tak asymptomaticky nosič. Přenos HSV-1 se děje především slinami a kontaminovanými předměty, HSV-2 se přenáší zvláště pohlavním stykem. Matka infikovaná virem HSV může infikovat novorozence [2], který se nakazí buď intrauterinně (5%), v průběhu porodu (85%), nebo v prvních čtyřech týdnech života (10%) [3]. Při reaktivaci virus putuje descendentně nervovými vlákny infikovaného neuronu do míst periferních nervových zakončení, kde napadá epitelární buňky a fibroblasty kůže a sliznice. Ve stadiu aktivního onemocnění se mohou sekundárně infikovat monocytů a T lymfocytů periferní krve, které zprostředkují šíření viru hematogenní cestou. Tak se následně může rozvinout generalizované onemocnění, které se klinicky projevuje jako encefalitida, pneumonie či ezofagitida, nebo se mohou infikovat i kmenové buňky kostní dřeně [2,4]. Tento mechanismus se uplatňuje především u pacientů s prokázanou imunodeficiencí, ale i u nemocných, kde imunodeficit nebyl verifikován. Jako spouštěcí mechanismus může být i inaparentní infekce, hormonální dysbalance či menstruační cyklus. Proto tyto generalizované formy onemocnění nacházíme i u pacientů s negativním klinickým předchorobím a tyto závažné stavy přicházejí jakoby z plného zdraví.

Mezi primární infekce vyvolané virem HSV-1 řadíme akutní herpetickou gingivostomatitidu, primární herpetickou faryngitidu a folikulární konjunktivitidu.

Primární infekce HSV-2 jsou herpes genitális a primární perianální a anální herpes. Z opakovaných nákaz HSV-1 diagnostikujeme často herpes labialis, herpetickou keratitidu, keratokonjunktivitidu a blefaritidu, z infekcí HSV-2 jsou to recidivující genitální léze a oba typy mohou vyvolat léze také na končetinách.

Herpetické infekce CNS znamenají vždy závažné onemocnění. Podle věku pacientů lze toto onemocnění rozdělit do dvou skupin. Již výše citované neonatální herpetické encefalidity, které téměř vždy způsobují HSV-2. Druhou skupinu reprezentují dospělí a děti starší tří měsíců. Tato skupina zahrnuje tyto klinické jednotky: 1. herpetická ložisková nekrotizující encefalitida způsobená převážně HSV-1, která je v zemích západního světa nejčastější fatálně probíhající encefalitidou [5]; 2. herpetická meningitida vyvolávaná většinou HSV-2, ale může také dojít k transverzální myelitidě nebo k sakrální radikulopatii. Patogeneze herpetických infekcí centrálního nervového systému není dosud zcela objasněna. Zdá se, že 60% onemocnění je výsledkem reaktivace viru, který perzistuje v trigeminálních gangliích. Odtud virus proniká do mozku, kde se množí. HSV má tropismus k buňkám nervového systému zakódovaný v částech svého genomu, pravděpodobně v části genomu kódujícího glykoprotein B (gB), nestrukturální virový protein ICP 35 nebo enzym tymidinkinázu (TK). Pokud zde dojde k mutacím, získá mutovaný virus zvýšenou schopnost vyvolávat infekce CNS [6–9]. Pro HSV infekce CNS je charakteristické především riziko sekundárního krvácení do encefalitických ložisek v mozku s možným rychlým fatálním koncem. Průkaz HSV v mozkomíšním moku je v současné době rutinní a standardní záležitostí pomocí polymerázové řetězové reakce (PCR) s primery odvozenými ze sekvence pro glykoprotein D (gD-1) u HSV-1 a s primery pro HSV-2 odvozenými ze sekvence pro glykoprotein G (gD-2) [10–12]. Sérologická diagnostika se jeví jako nespolehlivá.

Kazuistika

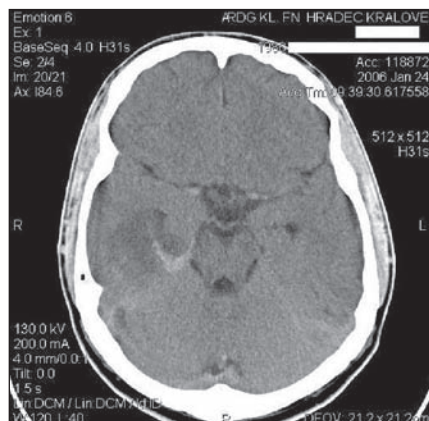Anamnéza

Devatenáctiletý student střední školy, žijící v okresním městě. V dětství trpěl opakovanými respiračními infekcemi, pro recidivující tonzilitidy byla provedena tonzilektomie. Asi rok před nynějším onemocněním

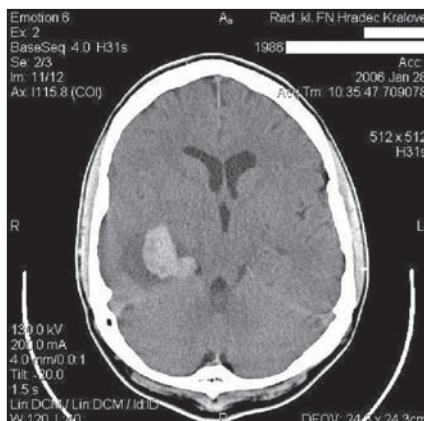
byl léčen pro herpetickou keratitidu lokálními nesystémovými antivirovými léky trvale nebere. Alergie neudává. V rodině se nikdo s ničím neléčí. První obtíže se objevily asi 14. ledna – teploty kolem 38,0 °C, bolesti hlavy v oblasti pravého spánku, postupně se rozvinula světloplachost. Pro tyto obtíže odeslán praktickým lékařem k ORL vyšetření, zde nález oboustranně vpáčených bubínků, ztlustění sliznice v obou maxilárních sinech. Vysloveno podezření na katarální maxilární sinusitidu a oboustrannou otitidu. Léčen analgetiky, antipyretiky, lokálními antiseptickými kapkami. Pro nelepšení obtíží byl 20. ledna přijat na spádové infekční oddělení. Tam konstatovány pozitivní horní meningeální příznaky, na CT mozku popsáno hypodenzní ložisko vpravo temporálně velikosti 1 × 2 cm. I přes negativní markery zánětu zvažován intracerebrální absces. Na MR mozku 22. ledna zobrazeno ischemické či v diferenciální diagnóze encefalitické ložisko. Pro tento nález domluven překlad na kliniku infekčních nemocí. Před překladem podán intravenózně acyklovir a cefotaxim.

Další průběh

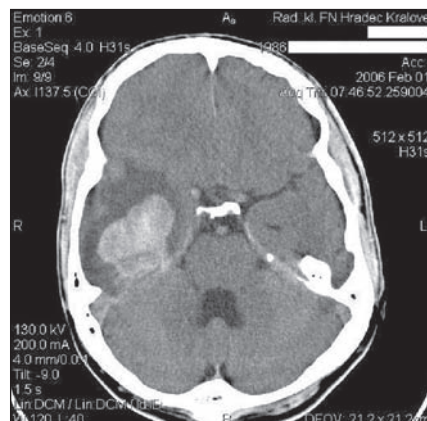
Při přijetí (22. ledna) na kliniku infekčních nemocí pacient febrilní, kardiopulmonálně stabilní, neurologický nález v normě, stěžuje si na mírné bolesti hlavy. Základní laboratoř bez pozoruhodností. V mozkomíšním moku nález 390/mm³ segmentů, 154/mm³ lymfocytů, erytrocytů 0/mm³, glykorachie 4,04 mmol/l, Cl 117 mmol/l, protein 0,4 g/l, laktát 2,3 mmol/l, laktátdehydrogenáza 0,93 ukat/l. Mikroskopie a kultivace likvoru negativní. Hlášena pozitivita HSV DNA1 metodou PCR. Pokračováno v terapii acyklovirem, cefotaximem podáván celkem pět dní do vyloučení boreliové koincidence (negativní DNA borelií metodou PCR z likvoru a negativní antiboreliové protilátky v séru). Na CT mozku 24. ledna byla patrna mírná progresivní ložiska na velikost 3 × 4,5 cm s drobnou hemoragickou složkou a mírným přetlakem středočárových struktur doleva o 2 mm (obr. 1). 28. ledna provedeno další CT mozku s nálezem hematomu velikosti 34 × 40 × 70 mm (v místě známého ložiska) s hypodenzním lemlem, edém postihoval asi 1/3 pravé hemisféry, známky středočárového posunu (obr. 2). Neurochirurg doporučuje zatím konzervativní



Obr. 1. CT mozku z 24. ledna: encefalitické ložisko vpravo temporálně vel. 3 x 4,5 cm s drobnou hemoragickou složkou, mírný přetlak středočárových struktur doleva.

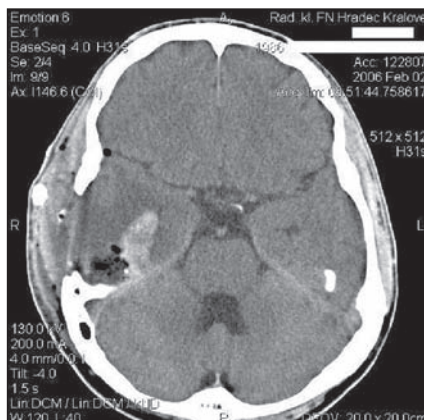


Obr. 2. CT mozku z 28. ledna: hematom vpravo temporálně vel 34 x 40 x 70 mm s hypodenzním lemem, edém 1/3 pravé hemisféry.

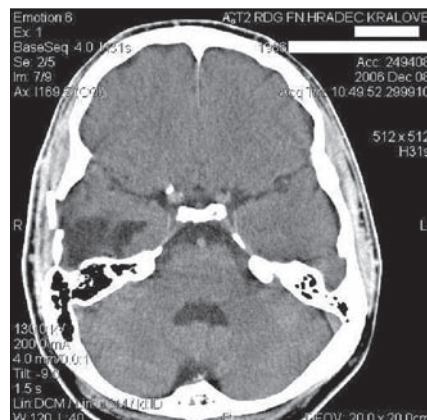


Obr. 3. CT mozku z 1. února: hematom temporobazálně o průměru cca 7 cm, prosakování krve subependymálně do trigona pravé postranní komory a subarachnoideálně vpravo.

postup. V dalších dnech nemocný afebrilní, kardiopulmonálně stabilní, subjektivně se cítil lépe, zlepšení bolestí hlavy. 1. února však dochází k náhlému zhoršení celkového stavu. Pacient somnolentní, ale lze s ním navázat slovní kontakt, byl plně orientován, s normálním neurologickým nálezem, stěžoval si na kruté bolesti hlavy. Na akutním CT mozku popsán nárůst středočárového posunu na 15 mm, temporobazálně vpravo hematoma o průměru 7 cm s prosakováním krve subependymálně do trigona pravé postranní komory a subarachnoideálně vpravo (obr. 3). Neurochirurg rozhodl o překladi na neurochirurgickou kliniku, kde ve stejný den provedena evakuace hematomu a resekce bazální části temporálního laloku z pravostranné kraniektomie, ponechána zevní dekomprese při odstraněné kostní ploténce. Pooperační průběh byl bez komplikací, kostní ploténka uchována k plánované replantaci. Na pooperačním CT mozku nález rezidua hematomu, bez přesunu středočárových struktur, mírný edém pravé hemisféry (obr. 4). 7. února pacient převzat zpět na kliniku infekčních nemocí, zde pokračováno v protiviřivé léčbě acyklovirem (celkem 28 dní). V neurologickém nálezu byla patrná diskrétní centrální insuficience n. VII. vlevo a frustní paréza levé dolní končetiny – tento nález verifikován neurologem. Jinak afebrilní, kardiopulmonálně stabilní. V dalších dnech dochází k postupnému zlepšování celkového stavu, nemocný realimentován perorálně, rehabilitován na lůžku vleže. Při



Obr. 4. CT mozku z 2. února: pooperační stav – reziduum hematomu, mírný edém pravé hemisféry.



Obr. 5. CT mozku z 1. prosince: rozložení destičky Palacosu™, spodní část vpáčena do nitrolebí.

vertikalizaci se 12. února objevuje likvorea z pravého nosního průduchu, která laboratorně verifikována (beta 2 transferin pozitivní). Provedeno HRCT baze lební, kde známky komunikace s mastoideálními sklípky (které vyplněny tekutinou) v oblasti kraniektomie, nalezen vzduch intrakraniálně v návaznosti na komunikaci. Vzhledem k tomuto nálezu zajištěn cefotaximem a 16. února transportován na neurochirurgickou kliniku k dalšímu řešení. 21. února provedena plastika dury a mastoideálních sklípků a plastika kostí cementem (Palacos™). Pooperační průběh bez komplikací a pacient byl propuštěn 42. den hospitalizace do domácího léčení. Dále byl sledován ambulantně infektologem a neurologem. V domácím ošetřování postupně odeznívání bolestí hlavy, reziduální paréza n. VII. vlevo

a frustní monoparéza levé dolní končetiny prakticky odezněla, na audiogramu zaznamenána lehká převodní nedoslýchavost v hlubších frekvencích. 9. května vakcinován proti invazivním pneumokokovým infekcím (Pneumo 23™). Na EEG přetrvává abnormní nález – lateralizace grafu s hypofunkčními projevy v pravé parietotemporální oblasti a parietofrontotemporálně vpravo. Po skončení hyperventilace nastupují drobné hyperfunkční projevy synchronních skupin alfa a theta vln frontocentrálně vpravo s občasným šířením do levé parietofrontotemporální krajiny. Epi grafoelementy nebyly zachyceny. Bylo doporučeno sledování, nález na EEG se prakticky nemění do září stejného roku. 1. prosince navštívil neurochirurgickou ambulanci – udeřen kamarádem loktem do oblasti hlavy temporálně

vpravo. Stěžuje si na přetrvávající bolesti hlavy, není však vegetativní doprovod. Na CT je patrné rozlomení destičky Palacosu™ a spodní část je asi 3 mm vpáčena do nitrolebni. Mozek pod vpáčením bez čerstvých traumatických změn (obr. 5). Neurochirurg doporučuje konzervativní postup.

Počátkem následujícího roku již vyřazen ze sledování neurologické kliniky a předán do péče spádovému ambulantnímu neurologovi. Nemocný v té době bez obtíží, bez neurologického deficitu, EEG nálezu se nemění.

Na jaře stejného roku zastižen parciální ložiskový epileptický záchvat, neurolog zahajuje antiepileptickou terapii s dobrým efektem bez recidivy záchvatů. V současné době nemocný užívá levetiracetam (Keppra™) v dávce 2 × 500 mg per os. Dokončil střední školu, pracuje jako finanční poradce.

Diskuze

Herpetické neuroinfekce, zvláště vyvolané virem HSV-1 či HSV-2, představují vždy závažné onemocnění. Tato etiologie tvoří až 25 % virových neuroinfekcí u evropských pacientů. Jedná-li se o formu neléčené ložiskové nekrotizující encefalidity, může být průběh tohoto onemocnění fatální. Je vždy nutná těsná spolupráce infektologa, neurologa, neurochirurga, radiodiagnostika a biochemika. Nezbytná je vždy rychlá diagnostika a včasné zahájení specifické antivirové terapie. Ale i přes adekvátně vedenou léčbu nelze vyloučit možnost vzniku hemoragicko-nekrotických změn v mozku, které je nutno řešit neurochirurgicky [13–15]. Popsaná kauzistika je typickým příkladem, jak komplikovaně může toto onemocnění pro-

bíhat, a proto je nutné na možnost této choroby myslet. Každý intrakraniální CT nálezu, který vykazuje typickou lokalizaci pro herpetickou infekci CNS (temporální či frontotemporální krajina), by měl být upřesněn magnetickou rezonancí. Vyšetření mozkomíšního moku se stanovením HSV DNA 1, 2 metodou PCR je pak logickým vyústěním našeho diagnostického úsilí [14,16]. Prodělaná herpetická infekce v předchorobí nám může (ale nemusí) naši diferencially diagnostickou rozvahu usnadnit. Vždy bychom měli pátrat po případném buněčném či humorálním imunodeficitu nebo po infekcích asociovaných s poruchou imunity, především pak vyloučit infekci HIV/AIDS. Každá prokázaná anatomická léze CNS by pak měla být zhodnocena a sledována neurologem a neurochirurgem. Nesmíme váhat s antivirovou terapii, která by měla být nasazena co nejdříve (nejlépe ihned po vyslovení podezření na toto onemocnění), musí být podávána dostatečně dlouho (u nekrotizujících herpetických encefalid minimálně 21 dní) a v dostatečné dávce (10 mg/kg po 8 hodinách i.v. – pokud zvolíme acyklovir) [17,18].

Literatura

- Havlik J et al. Infekce vyvolané virem Herpes simplex typu 1 a 2. In: Havlik J (ed). Infektologie: učebnice pro lékařské fakulty. 2nd ed. Praha: Avicenum 1990: 264–269.
- Whitley RJ, Lakeman F. Herpes simplex virus infection of the central nervous system: therapeutic and diagnostic considerations. Clin Infect Dis 1995; 20: 414–420.
- Corey L, Whitley RJ, Stone EF, Mohan K. Difference between herpes simplex virus type 1 and 2 neonatal encephalitis in neurological outcome. Lancet 1988; 1(8575–8576): 1–4.
- Zaia J. Viral infections with bone marrow transplantation. Hematol Oncol Clin North Amer 1990; 4(3): 603–623.

- Rathore MH, Mercurio K, Halstead D. Herpes simplex virus type 1 meningitis. Pediatr Infect Dis J 1996; 15: 824–828.
- Goldsmith SM, Whitley RJ. Herpes simplex encephalitis system. Philadelphia: BC Decker 1991: 283–299.
- Craig CP, Nahmias AJ. Different pattern of neurologic involvement with herpes simplex virus types 1 and 2: isolation of herpes simplex virus type 2 from the buffy coat of two adults with meningitis. J Infect Dis 1973; 127(4): 365–372.
- Davis LE, Johnson RT. An explanation for the localization of herpes simplex encephalitis? Ann Neurol 1979; 5(1): 2–5.
- Rozenberg F. Molecular pathogenesis of HSV latency and neurovirulence. Eurogin, European conference of STDs; Paris 1996.
- Suchánková A, Piskunová N, Žampachová E, Dostál V, Plišková L. Použití polymerázové řetězové reakce (PCR) v diagnostice neuroinfekcí vyvolaných herpes simplex virem 1 a 2. Klin Mikrobiol Inf Lék 2000; 6(2): 34–38.
- Cantin E, Chen J, Gaidulis L, Valo Z, McLaughlin-Taylor E. Detection of herpes simplex virus DNA sequences in human blood and bone marrow cells. J Med Virol 1994; 42(3): 279–286.
- Aurelius E, Johansson B, Sköldenberg B, Staland A, Forsgren M. Rapid diagnosis of herpes simplex encephalitis by nested polymerase chain reaction assay of cerebrospinal fluid. Lancet 1991; 337(8735): 189–192.
- Lobovská A et al. Herpes simplex virus 1, 2. In: Lobovská A (ed). Infekční nemoci. Praha: Univerzita Karlova 2001: 181–182.
- Dostál V et al. Herpetická encefalitida. In: Dostál V (ed). Infektologie. Praha: Karolinum 2004: 237–238.
- Grist NR, Ho-Yen DO, Walker E. Diseases of infection. An illustrated textbook. Oxford: Oxford University Press 1994: 170–172.
- Read SJ, Jeffery KJ, Bangham CR. Aseptic meningitis and encephalitis: the role of PCR in the diagnostic laboratory. J Clin Microbiol 1997; 35(3): 691–696.
- Mandell GL, Bennet JE, Dolin R. Herpes simplex virus. In: Mandell GL, Bennet JE, Dolin R (eds). Principles and Practice of Infectious Diseases. 6th ed. Philadelphia: Elsevier Churchill Livingstone 2005: 1773–1774.
- Sköldenberg B, Forsgren M, Alestig K, Bergström T, Burman L, Dahlqvist E et al. Acyclovir versus vidarabine in herpes simplex encephalitis: randomised multicentre study in consecutive Swedish patients. Lancet 1994; 2(8405): 707–711.

Plenární setkání Evropské sítě pro Huntingtonovu nemoc (EHDN) v roce 2010 v Praze

Šesté plenární zasedání EHDN, které proběhne společně se setkáním Evropské Huntingtonské Asociace (EHA), se koná v Praze od 3. do 5. září.

Akce je určena po lékaře, vědce, členy EHA a rodinné příslušníky postižených osob. Bude zajištěn simultánní překlad do češtiny.

Registraci je nutné realizovat do 31. července 2010.

Bliže www.euro-hd.net/html/ehdn2010/registration