

Léčba juxtafacetární cysty bederní páteře dynamickou interspinózní stabilizací – kazuistika

Treatment of Juxtafacet Cyst of the Lumbar Spine by Dynamic Interspinous Stabilization – a Case Report

Souhrn

Juxtafacetární cysta bederní páteře je příčinou lumbaga a kořenových obtíží v 1–10 % případů a o souvislosti jejich výskytu s nestabilitou segmentu se stále diskutuje. Nikdo z autorů dosud nereféroval o použití dynamické formy stabilizace, bez resekce cysty, při jejich léčbě. První referencí o tomto originálním postupu je právě prezentovaná kazuistika. Cílem sdělení také bylo poukázat na zcela novou filozofii v operaci juxtafacetární cysty, jejímž záměrem je primární ovlivnění stability segmentu pomocí miniinvazivně zavedeného interspinózního implantátu. Muž ve věku 56 let byl vyšetřen pro dlouhodobé lumbago a kořenový syndrom L5 vpravo. MR prokázala mírnou oboustrannou laterální stenózu v segmentu L3/4 s degenerativní olistézou L3 o 2–3 mm a 2 mm velkou juxtafacetární cystu v L4/5 vpravo. Po půl roce došlo k nárůstu cysty na velikost 7 × 5 × 13 mm a klinické obtíže se i přes intenzivní konzervativní terapii prohloubily. Následně bylo provedeno miniinvazivní perkutánní zavedení interspinózních implantátů In-Space (Synthes, USA) z laterálního přístupu do etáže L3/4 a L4/5. Pacient snesl výkon bez komplikací a udával okamžitou a úplnou úlevu od kořenových obtíží a výraznou redukci lumbaga, tento efekt přetrvává i deset měsíců po operaci. Kontrolní MR po devíti měsících prokázala resorpci juxtafacetární cysty v L4/5. Optimální léčba juxtafacetárních cyst není dosud stanovena. Tradiční resekce cysty odstraní pouze kompresi kořene, nikoliv příčinu vzniku juxtafacetární cysty, tedy degenerativní kloubní změny a nestabilitu. Interspinózní rozpěrka umožní dynamickou stabilizaci segmentu, sníží zatížení meziobratlových kloubů a tím umožní resorpci cysty a ústup klinických obtíží pacienta. Perkutánní miniinvazivní aplikace interspinózní rozpěrky In-Space je šetrnou metodou dynamické stabilizace s velmi dobrou tolerancí.

L. Hrabálek¹, M. Adamus²

LF UP a FN Olomouc:

¹ Neurochirurgická klinika

² Klinika anesteziologie a resuscitace



MUDr. Lumír Hrabálek, Ph.D.

Neurochirurgická klinika

LF UP a FN Olomouc

I. P. Pavlova 6

775 20 Olomouc

e-mail:

lumir.hrabalek@seznam.cz

Přijato k recenzi: 26. 1. 2010

Přijato do tisku: 10. 3. 2010

Klíčová slova

bederní páteř – juxtafacetární cysta –
bederní dynamická stabilizace

Key words

lumbar spine – juxtafacet cyst – lumbar
dynamic stabilization

Abstract

Juxtafacet cysts of the lumbar spine cause low back pain and radicular leg pain in 1–10% of cases. Spinal instability appears to be the main causative factor in the etiopathogenesis of synovial cysts. None of the literature to date mentions referral to dynamic stabilization for treatment without surgical cyst excision. In this case report, we describe dynamic interspinous implantation for treatment of juxtafacet cyst for the first time. The aim of this report is to introduce interspinous implant insertion, quite a novel approach to surgical treatment that shifts treatment emphasis to achievement of spine stability through a percutaneous, minimally invasive technique. The patient, a 56-year-old male, presented with low back pain and right L5 nerve-root pain. MRI revealed degenerative spondylolisthesis (2–3 mm) and stenosis at segment L3/4 and a right L4/5 juxtafacet cyst. Six months later, the cyst had increased in size to 7×5×13 mm and despite intensive conservative treatment, the patient's symptoms became worse. We performed percutaneous, minimally invasive insertion of In-Space (Synthes, USA) interspinous implants from a lateral approach to the L3/4 and L4/5 level. Postoperatively and at 10-month follow-up, the patient reported complete resolution of radicular symptoms without complications. MRI of the lumbar spine nine months after surgery revealed complete resorption of the juxtafacet cyst. Obvious surgical removal of facet cysts makes possible direct decompression of the nerve root, but the cause of development of the cyst (facet degeneration and instability) remains without treatment. Interspinous implant is intended to stop the segmental extension and protect the posterior elements (mainly) by reducing stress on the facet joints. This is the mechanism that allows resorption of the juxtafacet cyst and relief of symptoms. The percutaneous, minimally invasive insertion of an In-Space interspinous implant is a considerate and safe method of dynamic stabilization, very well tolerated by the patient.

Úvod

Juxtafacetární cysta bederní páteře je příčinou lumbaga a kořenových obtíží v 1–10 % případů. O souvislosti jejího výskytu s nestabilitou segmentu se stále diskutuje. Z rozboru literatury je zřejmé, že se autoři při operaci juxtafacetární cisty omezují na prostou extirpaci cisty bez stabilizace, nebo doplňují fúzi segmentu [1–4]. Nikdo z autorů dosud nereferoval o použití dynamické formy stabilizace, bez resekcce cisty. První referencí tohoto originálního postupu je právě prezentovaná kazuistika. Cílem sdělení bylo současně poukázat na zcela novou filozofii v operaci juxtafacetární cisty, jejímž záměrem je primární ovlivnění stability segmentu pomocí miniinvasivně zavedeného interspinózního implantátu.

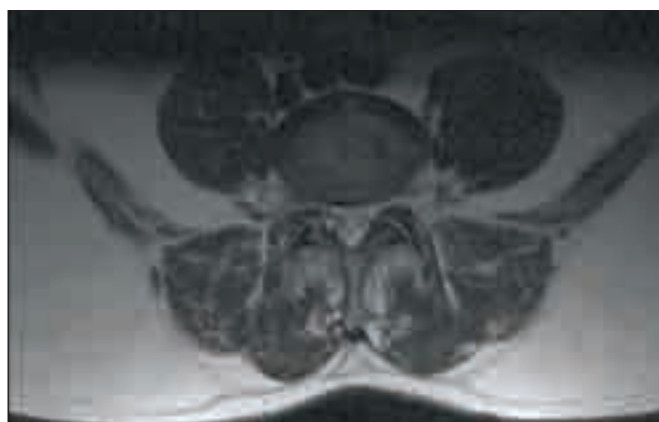
Kazuistika

Muž ve věku 56 let byl po dobu několika let opakovaně léčen pro lumbago s vy-

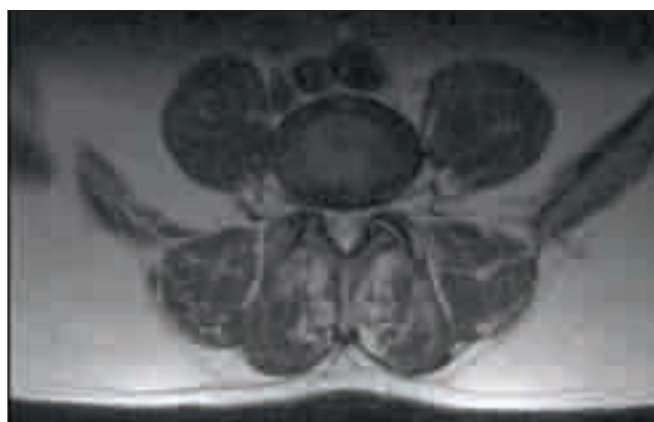střelováním bolesti po zevní straně pravého stehna a bérce. Užíval analgetika a v únoru 2008 byl odeslán k neurochirurgické konzultaci s vyšetřením posledních dvou etází lumbosakrální (LS) páteře počítačovou tomografií (CT). Na CT se zobrazila jen mírná protruze disku v L4/5 a L5/S1 prostoru. Při klinickém vyšetření se prokázala hypestezie na zevní straně stehna vpravo bez poruch hybnosti dolních končetin, Lasegueův test byl pozitivní oboustranně až při dotažení. Pacient podstoupil rehabilitaci a v srpnu 2008 magnetickou rezonancí (MR) LS páteře. MR prokázala mírnou oboustrannou laterální stenózu v segmentu L3/4 s degenerativní olistézou L3 o 2–3 mm a 2 mm velkou juxtafacetární cystu v L4/5 vpravo. Pro nevýrazný nálezh byla indikována „periradikulární terapie“ (PRT) pod CT zaměřením na kořen L5 vpravo, s aplikací směsi 2 ml Diprophosu a 5 ml 0,5% Marcainu. Tento kořenový obstrůk byl proveden cel-

kem čtyřikrát, vždy v týdenním odstupu. PRT měla jen přechodný efekt a pacient pokračoval v rehabilitaci. V únoru 2009 kontrolní MR prokázala stacionární nálezh s výjimkou nárůstu juxtafacetární cisty v segmentu L4/5 vpravo, která již dosahovala velikosti 7 × 5 × 13 mm (obr. 1). Klidové a funkční skiagrafické vyšetření vyloučilo větší nestabilitu (translace nad 3 mm) a prokázalo mobilitu všech segmentů. Iritičně zánikový kořenový syndrom L5 vpravo se zvýraznil, současně pacient udával i klaudikace v pravé dolní končetině po 500 m chůze, ale klinickému obrazu stále dominovalo lumbago. Antalgický stoj a chůze byly v typickém mírném předklonu.

Vzhledem k úpornosti a progresi obtíží byla zvažována operace. Indikace k operaci byla vedena rozvahou, že primární degenerativní změny nastaly v nestabilní etáži L3/4 a výsledkem byla laterální stenóza, která segment L3/4 sice



Obr. 1. MR L4/5, axiální sken, T2 – vážený. Zobrazení juxtafacetární cisty (hyperintenzivní) v L4/5 kloubu vpravo, velikost 7 × 5 × 13 mm. Před operací.



Obr. 2. MR L4/5, axiální sken, T2 – vážený. Cysta je resorbována. Po operaci 9 měsíců.

stabilizovala, ale současně mohla být zdrojem zvláště klaudikačních obtíží. Zřejmě z přetížení nižšího přilehlého segmentu L4/5 i zde nastaly spondylartrotické změny, navíc s vývojem intraspinalní cysty vpravo. Expanze cysty se tak podílela na kořenovém syndromu L5 vpravo. Přímá operační revize a dekomprese obou sledovaných prostorů se autorovi nejevila jako adekvátní, navíc s rizikem destabilizace segmentů. Proto jsme se rozhodli pro dynamickou interspinózní stabilizaci v segmentu L3/4 a L4/5, bez operační revize kanálu páteřního. Pacient souhlasil a v březnu 2009 bylo provedeno miniinvasivní perkutánní zavedení interspinózních implantátů In-Space (Synthes, USA) z laterálního přístupu.

Operační postup

Pacient byl operován v celkové anestezii, v pronační poloze a po parenterálním podání profylaktické dávky antibiotika (Zinacef 1,5 g). Interspinózní prostory L3/4 a L4/5 byly zaměřeny operačním rentgenovým C ramenem v bočné a předozadní projekci. Kožní incize délky 1 cm na pravém boku pacienta vycházela z tohoto zaměření. Pod skiagrafičkou kontrolou v obou projekcích byl přes incizi, podkožím a přes pravý m. multifidus zaveden dilatátor a poté odpovídající implantační tubus do interspinózního prostoru L4/5, jen mírně dorzálně od intervertebrálních kloubů L4/5. Implantační kanál, tedy vzdálenost incize od interspinózního prostoru, dosáhl délky 15 cm. Speciálním aplikátorem byla tubusem vložena do prostoru mezi processus spinosi i vlastní rozpěrka In-Space. Po zajištění pozice implantátu rozvinutím čtyř kovových křídélek byl aplikátor i s tubusem odstraněn a In-Space zůstal v pozici. Autor zvolil nejmenší velikost implantátu o průměru 8 mm. Obdobným postupem a ze stejné kožní incize byl zaveden In-Space velikosti 8 mm interspinózně i do segmentu L3/4, následoval uzavěr operační rány jedním kožním stehem. Operační čas nepřesáhl 15 min a krevní ztráty nebyly žádné.

Pooperační péče

Pacient snesl výkon bez komplikací a udával okamžitou a úplnou úlevu od kořenových obtíží. Druhý den byl vertikalizován, posazoval se, chodil, zahájil rehabilitaci a odpoledne byl propuštěn domů. Pozitivní efekt přetrvával i při klinické kontrole

po třech měsících, hodnotu VAS (visual analogue scale) pro bolest v dolních končetinách udával 0 v klidu i po zátěži, VAS pro lumbago 5, měl ještě mírné bolesti v levém boku a kyčli. Po této kontrole nastoupil zpět do svého původního fyzicky náročného zaměstnání. MR LS páteře provedená devět měsíců po operaci odhalila resorpci juxtafacetární cysty v segmentu L4/5 (obr. 2) a tomuto nálezu odpovídal nadále příznivý klinický stav. Klidové a funkční skiagrafičké vyšetření prokázalo stálou, korektní pozici implantátů a zachování mobility při úplném omezení extenze obou segmentů.

Hodnoty ODI (Oswestry disability index), VAS pro kořenové bolesti, VAS pro lumbago, segmentální úhel L3/4 a L4/5, sagitální profil LS páteře a ROM (range of motion) v L3/4 a L4/5 před operací a 10 měsíců po operaci jsou uvedeny v tab. 1.

Diskuze

Mnoho autorů referujících o problematice juxtafacetárních cyst se zmiňuje o roli instability při formaci této cysty [1–4]. Howington et al uvádějí nestabilitu a opakovaná mikrotraumata dokonce jako hlavní faktor vzniku cysty [2]. Proto někteří autoři zdůrazňují nutnost co nejmenší invaze do páteře při chirurgickém odstranění cysty k prevenci zhoršení nestability operované etáže [5].

Souvislost nestability segmentu se vznikem cysty je zřejmá z několika indicií.

K rozvoji cysty dochází nejčastěji v nejmobilnějším segmentu L4/5. Lyons et al, kteří

prezentovali dosud největší soubor 194 pacientů s cystou, tuto skutečnost zdůraznili [3]. Métellus et al při rozboru literatury shledali výskyt cyst v etáži L4/5 v 62 % případů [4]. Navíc je cysta ve 43–48 % provázena degenerativní spondylolistézou, která již je projevem zjevné nestability [1,4,5]. Souvislost cysty s mobilitou segmentu je zřejmá i z posledního návrhu jednotné terminologie pro tyto cystické formace „cystic formations of mobile spine“ (CYFMOS) [6]. Po chirurgické resekci cysty nastávají u části operovaných recidivy obtíží a recidivy cyst a důvodem je trvání příčiny jejich vzniku. Recidivě cysty zabrání spolehlivě stabilizace fúzí segmentu [7].

Souvislost vzniku cysty s degenerativním postižením intervertebrálních kloubů je očividná. Histologické vyšetření cyst prokazuje příčinnou souvislost degenerace kloubní s formací synoviální cysty [8]. Výskyt juxtafacetárních cyst provází spondylartróza ve 40–100 % případů [1,4].

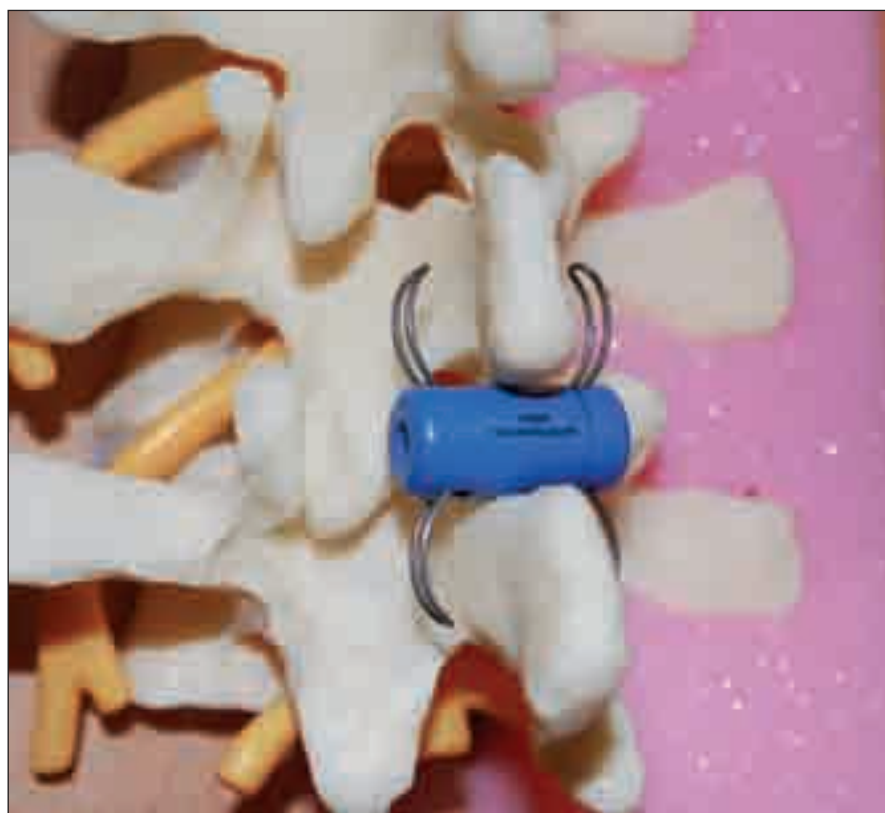Juxtafacetární cysta se na MR zobrazí jako zřetelně ohraničená expanze s hladkou stěnou, lokalizována je extradurálně a v přímé souvislosti s kloubní štěrbinou. Obvykle je cysta v T1 hyposignální a v T2 hypersignální ve srovnání s likvorem, i když intenzita může kolísat s ohledem na obsah proteinů v cystě [4,7]. Součástí cysty může být plyn, kalcifikace a hematoma. MR je metodou volby v diagnostice cyst, má 90% senzitivitu ve srovnání se 70% senzitivitou CT vyšetření [1,3].

Optimální léčba juxtafacetárních cyst není dosud stanovena. V jednom případě byla uvedena dokonce spontánní resorpce

Tab. 1. Výsledky před a po operaci.

	Před operací	Po operaci
ODI	42	8
VAS kořenový	4	0
VAS lumbago	7	0
SÚ L3/4	7,5	4
SÚ L4/5	20,5	19
sagitální profil	50,5	45,5
ROM L3/4	7	8
ROM L4/5	16	15

ODI: Oswestry Disability Index (procenta 0–100), VAS kořenový: visual analogue scale (body 1–10) pro kořenové bolesti, VAS lumbago: visual analogue scale (body 1–10) pro lumbago, SÚ L3/4 a L4/5: segmentální úhel L3/4 a L4/5 (úhel ve stupních), sagitální profil: sagitální profil LS páteře měřený mezi dolní krycí deskou Th 12 a horní krycí deskou S1 (úhel ve stupních), ROM L3/4 a L4/5: rozsah pohybu z flexe do extenze v L3/4 a L4/5 (úhel ve stupních)



Obr. 3. Model bederní páteře s pozicí implantátu In-Space mezi spinózními výběžky.

cysty, ale ověření proběhlo jen na základě CT vyšetření [9]. Konzervativní forma léčby je klid na lůžku, medikace analgetik a anti-revmatik, fyzioterapie, korzetoterapie, transkutánní elektrostimulace, epidurální nebo intraartikulární injekce steroidů a aspirace cysty. Konzervativní terapie ale nebývá většinou dostatečně účinná a efekt zajistí až chirurgické odstranění cysty [5].

Operace by měla být provedena co nejdříve, než dojde k rozvoji neurologického deficitu [1,7,10]. O chirurgické technice extirpace cysty se nadále diskutuje a záleží na velikosti cysty, její adhezenci k duřnému vaku a přítomnosti dalších patologií. Métellus et al doporučují u menších cyst o velikosti do 8 mm mediální facetektomii, foraminotomii a parciální hemilaminektomii. U větších cyst nad 8 mm kompletní hemilaminektomii, protože tyto cysty často adherují k duři [4]. Nevýhodou resekce cysty je možnost komplikací, zvláště vzniku likvorové píštěle, která je pravděpodobnější než u operací hernie disku, neboť cysta většinou adhezuje k duřnému vaku.

Resekce cysty odstraní pouze kompresi kořene, nikoliv příčinu vzniku

juxtafacetární cysty, tedy degenerativní kloubní změny a nestabilitu. Stabilita segmentu se může operací cysty naopak zhoršit a řešením pak bývá fúze. Vzhledem k tomu, že se jedná o onemocnění, kde dominuje patologické postižení meziobratlových kloubů a z nich také cysta vychází, zdá se logické, že operační stabilizací zejména zadních páteřních struktur docílíme zlepšení klinického stavu. Právě interspinózní implantát odlehčení zátěže kloubků umožní tím, že brání extenzi [11]. Z uvedeného vyplývá, že snížení mobility i zatížení segmentu může pozitivně ovlivnit i vývoj cysty. Zvláště pak, pokud je stabilizace provedena miniinvasivně, bez destrukce jakékoliv struktury páteře nebo paravertebrálních svalů. Takovou metodou je perkutánní zavedení In-Space do interspinózního prostoru. In-Space je vyroben z PEEKu (poly-ether-ether-ke-ton), je válcovitého tvaru průměru 8–16 mm a délky 20 mm, po stranách opatřen čtyřmi vysunovatelnými titanovými křídly k trvalému zajištění pozice (obr. 3). Na MR nezpůsobuje žádné artefakty.

Histologické vyšetření povahy cysty pozbylo významu. Vzhledem ke klinické prezentaci, léčbě i konečnému výsledku není podstatné, zda se jedná o synoviální cystu nebo ganglion. Velmi pravděpodobně se jedná jen o rozdílné konečné body stejného degenerativního procesu [1].

Závěr

Mobilita segmentu a spondylartróza jsou hlavními etiologickými faktory vzniku juxtafacetární cysty. Dynamická interspinózní stabilizace segmentu sníží zatížení meziobratlových kloubů a tím umožní resorpci cysty a ústup klinických obtíží pacienta.

Perkutánní miniinvasivní aplikace interspinózní rozpěrky In-Space je šetrná metoda dynamické stabilizace a je velmi dobře tolerována.

Literatura

1. Boviatsis EJ, Staurinou LC, Kouyialis AT, Gavra MM, Stavrinou PC, Themistokleous M et al. Spinal synovial cysts: pathogenesis, diagnosis and surgical treatment in a series of seven cases and literature review. *Eur Spine J* 2008; 17(6): 831–837.
2. Howington JU, Connolly ES, Voorhies RM. Intraspinous synovial cysts: 10-year experience at the Ochsner Clinic. *J Neurosurg* 1999; 91 (Suppl 2): 193–199.
3. Lyons MK, Atkinson JL, Wharen RE, Deen HG, Zimmermann RS, Lemens SM. Surgical evaluation and management of lumbar synovial cysts: the Mayo Clinic experience. *J Neurosurg* 2000; 93 (Suppl 1): 53–57.
4. Métellus P, Fuentes S, Adetchessi T, Levrier O, Flores-Parra I, Talianu D et al. Retrospective study of 77 patients harbouring lumbar synovial cysts: functional and neurological outcome. *Acta Neurochir (Wien)* 2006; 148(1): 47–54.
5. Shah RV, Lutz GE. Lumbar intraspinal synovial cysts: conservative management and review of the world's literature. *Spine J* 2003; 3(6): 479–488.
6. Christophis P, Asamoto S, Kuchelmeister K, Schachenmayr W. „Juxtafacet cysts“, a misleading name for cystic formations of mobile spine (CYFMOS). *Eur Spine J* 2007; 16(9): 1499–1505.
7. Khan AM, Girardi F. Spinal lumbar synovial cysts. Diagnosis and management challenge. *Eur Spine J* 2006; 15(8): 1176–1182.
8. Wilby MJ, Fraser RD, Vernon-Roberts B, Moore RJ. The prevalence and pathogenesis of synovial cysts within the ligamentum flavum in patients with lumbar spinal stenosis and radiculopathy. *Spine* 2009; 34(23): 2518–2424.
9. Mercader J, Muñoz Gomez J, Cardenal C. Intraspinous synovial cyst: diagnosis by CT. Follow-up and spontaneous remission. *Neuroradiology* 1985; 27(4): 346–348.
10. Vaněk P, Hackel M. Intraspinální lumbální synoviální cysty II - chirurgická léčba 13 nemocných. *Cesk Slov Neurol N* 2009; 72/105(1): 61–64.
11. Hrabálek L, Novotný J, Kolučová J, Vaverka M, Kalita O, Langová K. Změny parametrů páteře po implantaci bederní interspinózní rozpěrky DIAM. *Cesk Slov Neurol N* 2009; 72/105 (4): 337–342.