

Léze radiálního nervu a možnosti pozdní rekonstrukce funkce šlachovým transferem

Radial Nerve Lesions and the Possibilities of Functional Reconstruction Using Late Tendon Transfer

Souhrn

Cíl studie: Zhodnocení klinických výsledků u pacientů s ireparabilní lézí radiálního nervu. **Metodika:** Autoři hodnotí soubor 16 pacientů (15 mužů, 1 žena), s věkovým průměrem 34 let (rozptyl 17–55), ve kterém provedli v letech 2002–2009 rekonstrukci funkce extenze prstů a zápěstí šlachovými transfery při ireverzibilním poškození radiálního nervu. Časový odstup od poranění k šlachovému transferu byl 23,6 (8–42) měsíců. Klinické hodnocení svalové síly a rozsahu pohybu proběhlo u 14 pacientů s časovým odstupem 30,6 (3–81) měsíců. **Výsledky:** U všech pacientů bylo dosaženo plné funkce transferovaných svalů se svalovou silou 4–5°, a tím došlo k plnému obnovení funkce ruky ve smyslu aktivní extenze zápěstí a prstů. Medián rozsahu pohybů dosažené extenze byl 42,5° (10–65°) u zápěstí, 0° (0–10°) u prstů a 50° (45–70°) u palce. Medián hodnoty DASH skóre byl 26,05 (21,66–38,11). **Závěr:** S ohledem na dosažitelné výborné funkční výsledky po provedených šlachových transferech autoři, v souladu s literárními údaji, apelují na včasnost indikací k těmto výkonům, a to především v případech, kde časový odstup od poranění nervu v oblasti proximální poloviny paže k rekonstrukčnímu výkonu řešící reinervaci je delší než 8 měsíců a zvláště pak při koincidenci přítomnosti defektu nervu více než 4–5 cm. V těchto případech, kdy je nutné použití nervových štěpů, je efekt rekonstrukcí nervu s tímto časovým odstupem zatížen horšími funkčními výsledky. Součástí těchto rekonstrukcí by mělo být i zvážení indikace simultánního šlachového transferu, který eliminuje případné negativní výsledky regenerace nervu.

Abstract

Aim: Evaluation of clinical results in patients with irreparable lesion of the radial nerve. **Methods:** The authors evaluate a group of 16 patients (15 males, 1 female), average age 34 years (17–55), in whom they have performed functional reconstruction of the finger and wrist extension by tendon transfers in irreversible lesion of the radial nerve in the years 2002–2009. The mean time interval between lesion and tendon transfer was 23.6 (8–42) months. Clinical evaluation of muscle strength and range of motion was performed in 14 patients with at a mean time interval of 30.6 (3–81) months. **Results:** Full function of the transferred muscles with muscle strength of 4–5 degrees was achieved in all patients; thus hand function has been fully restored to the extent of active extension of wrist and fingers. The median of the extension achieved was 42.5° (range 10°–65°) in the wrist, 0° (0°–10°) in the fingers and 50° (45°–70°) in the thumb. The median DASH score value was 26.05 (21.66–38.11). **Conclusion:** With respect to achievable and excellent functional results after the performance of tendon transfers, the authors – in accord with reported data – would like to appeal for timely indication of these procedures, especially in cases when the time interval between the nerve lesion in the proximal part of the arm and the reconstructive procedure addressing re-innervation exceeds 8 months, and particularly if the nerve defect is also larger than 4–5 cm. In these cases, when the use of nerve grafts proves necessary, nerve reconstructions after such a long time interval provide less satisfactory functional results. These reconstructions should also include an assessment of indications for simultaneous tendon transfer, which eliminates possible negative results of nerve regeneration.

I. Čizmář¹, E. Ehler², J. Pilný³,
D. Ira¹, P. Višňa¹, P. Dráč¹

¹Traumatologické oddělení
LF UP a FN Olomouc

²Neurologická klinika FZS UPa
a Pardubické krajské nemocnice, a.s.

³Ortopedické oddělení FZS UPa
Pardubické krajské nemocnice, a.s.



doc. MUDr. Igor Čizmář, Ph.D.
Traumatologické oddělení
LF UP a FN Olomouc
I. P. Pavlova 6
775 20 Olomouc
e-mail: igor.cizmar@fnol.cz

Přijato k recenzi: 10. 3. 2010
Přijato do tisku: 11. 6. 2010

Klíčová slova

paréza – radiální nerv – šlachový transfer – DASH skóre

Key words

paresis – radial nerve – tendon transfer – DASH score

Úvod

Léze radiálního nervu významně limituje funkčnost horní končetiny. K poškození dochází nejčastěji v úrovních uvedených v tab. 1 a na obr. 1. Největší výskyt lézí radiálního nervu je spojen s poraněním a zlomeninami v oblasti paže [1,2]. Tento nerv je smíšený nerv s převahou motorických vláken a má velmi dobrý reinerivační potenciál. Předpoklad úspěšného průběhu reinerivace při traumatické lézi n. radialis je ovšem reálný jedině tehdy, pokud nerv byl správně a včas ošetřen, nejedná se o vysokou lézi nervu s rozsáhlým defektem nervu (5 cm a více), nedošlo k výraznější devastaci tkáně v okolí léze nervu, či nejde-li o polymorbidního jedince [1]. V případě ireverzibilního poškození radiálního nervu šlachové transfery umožní obnovit pohyb extenze zápěstí a prstů. U palce dochází k obnově abdukčně-extenčního pohybu. Šlachové transfery jsou v tomto případě považovány za metodu volby [2–4]. Indikací k těmto výkonům je i traumaticky vzniklý defekt svalstva či šlach extenzorů předloktí nebo centrální neurologický výpadek, např. při mišním traumatu.

Soubor a metodika

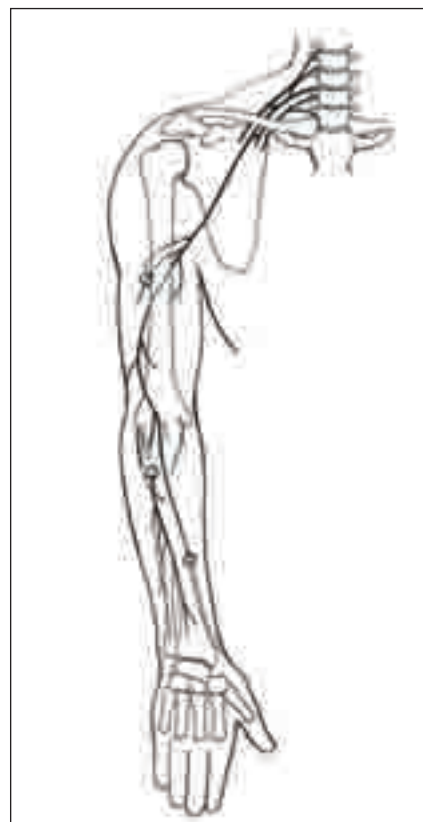Pacienti, kterým byla provedena rekonstrukce pohybu při ireparabilní lézi radiálního nervu, byli operováni v časovém období 2002–2009, a to na dvou pracovištích jedním chirurgem. Do souboru bylo zařazeno 16 pacientů (15 mužů a 1 žena). Těmto pacientům byla provedena rekonstrukce šlacho-svalovým transferem s časovým odstupem od úrazu v průměru 23,6 (8–42) měsíců. Ke klinickému hodnocení s průměrným odstupem od operace 30,6 (3–81) měsíců se dostavilo 14 pacientů. Anamnestické údaje souboru pacientů jsou uvedeny v tab. 2. Soubor pacientů byl hodnocen klinickým vyšetřením, rozsah pohybu byl měřen goniometrem a svalová síla byla stanovena šestistupňovou škálou (0–5 st.) dle Medical Research Council [5]. Spokojenost pacientů s funkčním výsledkem transferu a jejich profesní a sociální reintegraci jsme hodnotili skórovacím dotazníkem DASH (Disabilities of the arm, shoulder and hand), tvořený 30 otázkami s hodnocením 1–5. Výsledné skóre je v možném rozsahu od 0 do 100, kdy vzrůstající hodnota odpovídá závažnosti postižení končetiny [6].

Operační technika

Výkon je prováděn v celkové anestezii v bezkrevném operačním poli naloženým turniketem na paži. Ze tří kožních incízi jsou uvolněny od distálních úponů aktivní svaly. Musculus (m.) flexor carpi ulnaris (FCU) je přenesen a našit na šlachovou část m. extensor digitorum communis (EDC) II–V, m. pronator teres (PT) je svým distálním úponem suturován s m. extensor carpi radialis brevis (ECRB) a m. palmaris longus (PL) je suturován s m. extensor pollicis longus (EPL). Ve dvou případech, kdy tento sval chyběl, jsme použili alternativně m. flexor digitorum superficialis (FDS) IV. prstu. Šlachy jsou transferovány a suturovány vždy v korektním předpětí tak, aby byl zaručen volný pohyb ruky do flexe i extenze. Pooperační rigidní fixace v extenzi prstů i zápěstí byla přiložena na pět týdnů (obr. 2a–c).

Výsledky

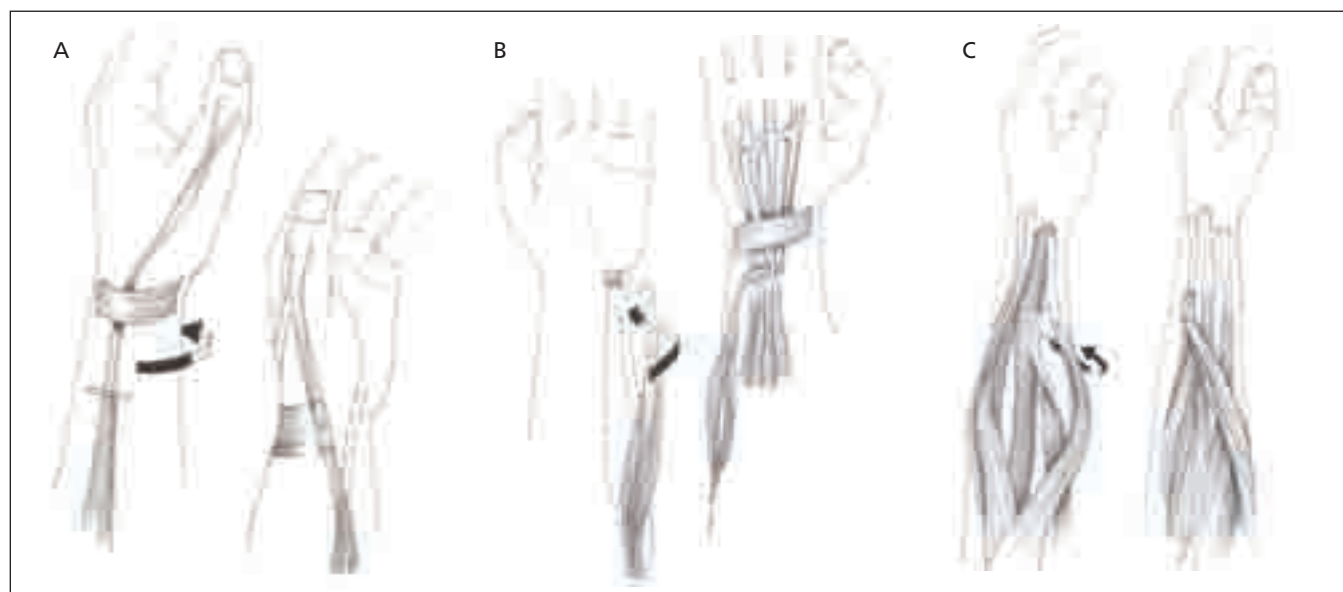
Funkční zhodnocení souboru a dosažené klinické hodnoty v obnoveném rozsahu pohybu a získané svalové síle jsou sumarizovány v tab. 2. U všech pacientů bylo dosaženo obnovení pohybu prstů, palce i zápěstí do extenze umožňující funkční úchop rukou a manipulaci s předměty. Medián hodnoty DASH skóre ve sledo-



Obr. 1. Typická místa poranění nervu: v axile, ve střední části paže, v oblasti hlavičky vřetenní kosti a v oblasti n. superficialis na distálním předloktí a zápěstí.

Tab. 1. Výšková lokalizace léze radiálního nervu a její příčiny.

Lokalizace léze n. radialis	Příčiny
1: v axile	komprese vysokými berlemi, opěrkami chodítka komprese proti vnitřní ploše humeru (ebrieta)
2: na paži	zevní komprese (ebrieta, přiložení, škrtilda, anestezie) fraktury humeru tupá traumata (při sportu) těžká nárazová práce (komprese vnitřní hlavou m. triceps) benigní tumory nervu, paže iatrogenní léze (injekce, dlahy, při anestezii) pouřazové komplikace (svalek, cévní, myositis ossificans)
3: n. interosseus posterior	fraktury a dislokace radia poranění měkkých tkání (hematomy, kontuze) iatrogenní léze (resekce hlavičky radia, fixace fraktur, artroskopie lokte, zřízení a-v píštěle pro hemodialýzu) úžinový syndrom (i profesionální) lipom, myom, ganglion, cysty pozdní léze – po traumatech loktech
4: léze terminální části n. interosseus posterior	traumata měkkých tkání cévní, benigní tumory, abnormní cévy či vazivový pruh



Obr. 2. Schéma šlachového transferu.

Obr. 2a. Šlacha svalu PT přenesena na šlachovou část svalu ECRB.

Obr. 2b. Šlacha svalu FCU přenesena na šlachovou část svalu EDC.

Obr. 2c. Šlacha svalu PL přenesena na šlachovou část svalu EPL.

pronator teres (PT), extensor carpi radialis brevis (ECRB), flexor carpi ulnaris (FCU), extensor digitorum communis (EDC), palmaris longus (PL), extensor pollicis longus (EPL)

Tab. 2. Tabulka hodnot souboru pacientů.

Pacient	Ročník	Etáž	Domi- nantní ruka	Výkon na nervu	Odstup úraz/op. (měsíce)	Extenze zápěstí (stupně)			Extenze prstů (MP) (stupně)			Extenze palce (stupně)			DASH
						SS	roz- sah	druhá ruka	SS	roz- sah	druhá ruka	SS	roz- sah abdukce	druhá ruka	
1	1985	H	Ano	Ano	26	4	50	60	5	0	10	4	45	80	27,66
2	1942	H	Ne	Ano	42	5	65	70	4	0	15	4	50	70	34,55
3	1979	H	Ano	Ano	28	4	30	65	5	5	25	5	60	70	28,33
4	1981	H	Ano	Ne	8	4	30	70	5	10	25	5	70	90	21,66
5	1985	L	Ano	Ne	32	5	65	70	5	5	20	4	50	65	33,33
6	1982	H	Ano	Ne	12	4	40	65	4	0	15	4	60	80	23,33
7	1975	L	Ano	Ano	21	4	10	65	5	0	20	4	45	70	24,44
8	1965	H	Ano	Ano	25	4	50	60	5	0	10	4	45	85	20,22
9	1953	H	Ano	Ano	41	5	65	70	4	0	15	4	50	65	31,77
10	1983	H	Ne	Ne	25	4	40	65	5	5	25	4	50	80	23,33
11	1971	H	Ne	Ano	9	5	45	60	4	0	15	5	60	70	28,33
12	1981	L	Ne	Ano	29	4	30	65	4	0	20	4	65	90	21,66
13	1961	H	Ano	Ano	11	5	65	65	4	10	20	5	50	85	38,11
14	1955	H	Ne	Ne	21	5	40	65	5	0	10	5	70	80	23,33
Průměr	38 let				23,6										
Medián						4	42,5	65,0	5	0,0	17,5	4	50,0	80,0	26,1

Etáž poranění: H (high): nad rozhraním střední a distální třetiny humeru, L (low): pod hranicí střední a distální třetiny humeru
SS: svalová síla dosažená po transferu

vaném souboru byl 26,05 (21,66–38,11). Deset pacientů ze 14 se vrátilo ke své bývalé profesi.

Diskuze

Při vysoko uložené lézi radiálního nervu, ve střední třetině paže a výše, dochází často až k plegii jak dorzální skupiny svalů předloktí, tak i radiální skupiny – m. brachioradialis (BR), m. extensor carpi radialis longus (ECRL), ECRB, a m. extensor carpi ulnaris (ECU). Při této kompletní lézi dochází k přepadání ruky i prstů volárně. Je rovněž těžce postižena úchopová funkce ruky. Při chybějící fixaci ruky v neutrální poloze je síla flexe prstů oslabena asi pětkrát [7]. Burkhalter je přesvědčen, že největší funkční ztrátou u pacientů s lézí n. radialis je právě slabost úchopu-stisku [8]. Dočasným řešením tohoto problému podle Burkhaltera, ale i dalších autorů, je časný transfer PT na ECRB [9]. Jde o šlachové spojení end (PT) to side (ECRB), přičemž kontinuita ECRB není porušena. Nově získaná funkce ECRB po reinerivaci tedy není ve výrazné interferenci s transferem. Z uvedeného vyplývá, že časný transfer, i když jde o invazivní postup, bychom mohli povahou přiřadit spíše ke konzervativnímu postupu, protože jeho funkcí je dlahování a nejde o definitivní terapii léze n. radialis. Transfer má tedy sloužit jako „vnitřní dlaha“ po dobu regenerace nervu, obnovit sílu úchopu ruky a pomáhat v reinerivaci funkční podporou postiženého svalu a sloužit jako náhrada v případech, kdy výsledky nervové reparační jsou nepříznivé. Burkhalter zároveň zdůrazňuje tři principy časného (dočasného) transferu: transfer by neměl omezit stávající funkci ruky, neměl by vytvářet deformitu, když dochází k návratu funkce reinerivovaných svalů a neměl by omezovat eventuální konverzi. Intervence v podobě časného šlachového transferu je relativně těžko obhajitelná v případech, kdy reparační nervu dává předpoklad dobrého výsledku. Na druhou stranu, ale nabízí možné jednoduché kompromisní řešení v případech, kdy chirurg má peroperačně pochybnosti o úspěchu rekonstrukčního výkonu na nervu.

Při lézi v oblasti lokte a distálněji již nedochází k paréze extenzorů zápěstí a tehdy vážně extenze pouze prstů se zachovanou určitou fixací ruky v neutrální poloze. Vzhledem k oslabení svalu extensor carpi ulnaris a při zachovaných ra-

diálních extenzorech dochází k radiální deviaci – dukci ruky, což je pro správný úchop rovněž nevýhodné. Pokud je léze n. interosseus posterior lokalizována distálně, pak je funkce svalu extensor carpi ulnaris zachována a extenze ruky je vyrovnaná (bez současné radiální dukce) [10].

Radiální nerv je ze všech velkých nervů nevhodnější pro suturu nervu i aplikaci nervových štěpů, protože obsahuje převážně motorická vlákna a místo poranění nervu je většinou blízko motorických plotének [8]. Rozhodujícími faktory pro úspěch operace je věk pacienta, míra poranění, rozsah defektu, případné poranění jakož i časový odstup od poranění [11]. Autoři Kallio et al dosáhli lepších funkčních výsledků po sekundární rekonstrukci, kdy použitý štěp byl menší než 5 cm [12]. Dolenc se zase domnívá, že čas od úrazu do chirurgického výkonu je mnohem důležitější než délka samotného štěpu [13]. V literatuře nacházíme excelentní výsledky v 78–90 % po časné rekonstrukci radiálního nervu [14–17]. Předmětem řady odborných diskuzí s mnohými protichůdnými názory je načasování výkonu – tedy, zda se pokusit o pozdní rekonstrukci nervu nebo obnovit funkci šlachovým transferem, když paréza přetrvává delší čas od úrazu [18–20]. Výška léze n. radialis je podle Loweho rozhodující [2]. U pacientů s nízkou a střední lokalizací léze n. radialis je vzdálenost motorických plotének od regenerujících axonů relativně krátká, a tak primární suture či použití nervového štěpu s 3–4měsíčním odstupem mají dobrou prognózu. Naopak regenerující axony musí překonat velkou vzdálenost při vysokých lézích n. radialis. U těchto nemocných Lowe doporučuje šlachový transfer do tří měsíců od úrazu. V případech, kdy se chirurg rozhodne při pozdní rekonstrukci nervu pro suturu či použití nervových štěpů a ne pro šlachový transfer, by měl být přesvědčen o úspěchu operace. Při neúspěchu takového postupu to bude stát pacienta promarněných 4–6 měsíců života a jeden operační výkon navíc. V našem souboru jsme provedli dvakrát simultánně rekonstrukční výkon na nervu se šlachovým transferem a v obou případech nedošlo k reinerivaci. V obou případech šlo o reoperace, kdy neurochirurgické revize byly prováděny s odstupem 16 a 22 měsíců od úrazu a jednalo se o náhradu defektu nervu nervovými štěpy. Vzhledem k pozitivnímu funkčnímu

efektu rekonstrukčního výkonu tito pacienti následně nedodržovali předoperační režim s elektrostimulací, která pozitivně ovlivňuje reinerivaci a celkový funkční výsledek. Dva pacienti ze souboru se nedostavili k hodnocení, z toho jeden nebyl občanem ČR a druhý nereagoval na písemnou výzvu.

Brown navrhuje provést šlachový transfer k obnově extenze zápěstí, prstů i palce co nejdříve po primárním úraze, když je prognóza reparační suture či nervovým štěpem evidentně špatná. Jako indikaci udává defekt nervu více než 4 cm v oblasti střední paže a výše, rozsáhlou ránu nebo ztrátu kožního krytu a měkkých tkání nad nervem [21]. Toto stanovisko zastává i Green s tvrzením, že nemá význam čekat v případě, že šance pro regeneraci nervu jsou malé [19]. U tří našich pacientů, u kterých byl přítomen nervově-svalový defekt paže a předloktí, a u jednoho pacienta s neošetřenou lézí radiálního nervu až ve výši plexu jsme indikovali šlachový transfer bezprostředně po verifikaci nálezu.

Doba, za kterou lze končetinu plně funkčně zatížit a pacient využije potenciál provedeného transferu, je 12 týdnů [22]. Doba rigidní fixace u našich pacientů byla pět týdnů a následná rehabilitace trvala v průměru další měsíc. Synergistické transfery, jako je i transfer svalu tibialis posterior po peroneální paréze, velmi dobře reagují na rehabilitaci a novou funkci si pacient rychle osvojí [23]. Subjektivní hodnocení a sociálně-profesní reintergrace podle DASH skóre prokazují jen velmi malé snížení schopnosti vykonávat běžné denní činnosti, což je spolu s krátkou dobou rekonvalescence hlavní argument zastánců šlachových transferů k jejich časnější indikaci [2,24]. V našem souboru pacientů nedošlo ke zhoršení funkce horní končetiny při srovnání s předoperačním stavem. Výpadek funkce svalů, které byly použity k náhradě funkce plegických svalů, neměl vliv na změnu pooperační funkce končetiny.

Pokud se pooperačně zhodnotí reparační nervu jako úspěšná, doporučuje Green vyčkat „dostatečně dlouhou dobu“, než indikuje transfer. Výpočet „dostatečně dlouhého času“ vychází z rychlosti regenerace nervu podle Seddona – 1 mm/den [14]. Tento fakt znamená, že může uběhnout 5–6 měsíců, než dojde k reinerivaci a návratu funkce nejproximálnějšího svalu

(BR a ECRL) po reparaci nervu ve střední třetině paže.

Rozšířením mikrochirurgické techniky sutury a její aplikace u reparací periferních nervů dochází k snížení počtu provedených šlachových transferů [25]. Dobré výsledky primárních rekonstrukcí ve vysokém procentu dávají šanci na kompletní restituci a vyplatí se vyčkat s transferem mimo indikace uváděné Brownem [21]. Na druhou stranu neexistuje 100% úspěšnost reinervací po rekonstrukčních výkonech, a je tedy velmi důležitá znalost alternativních kroků v podobě šlachových transferů. Pacienti byli předoperačně informováni o možnosti „zpětného“ transferu do fyziologického stavu v situaci, že dojde k dostatečné reinervaci. U žádného z prezentovaných pacientů jsme však neprovedli žádný „zpětný“ transfer. Z našeho souboru byli dva pacienti odesláni z neurochirurgického pracoviště, ostatní se dostavili na základě informace od rehabilitačních pracovníků či na základě informace z médií. Průměrná doba od úrazu k transferu byla dva roky a je srovnatelná s publikovanými pracemi [3,4].

Závěr

Technicky dobře provedený šlachový transfer má velmi dobré funkční výsledky a umožňuje časný návrat do běžného života. Včasná a správná indikace těchto výkonů je zcela zásadní v případech, kde je časový odstup od poranění nervu v oblasti proximální poloviny paže k rekonstrukčnímu výkonu řešícím reinervaci delší než 8 měsíců nebo jsou přítomny špatné strukturální podmínky v intervenční oblasti kompromitující dobrý vý-

sledek rekonstrukce nervu. Toto rozhodnutí ovlivňuje kvalitu života pacienta v případě neúspěšné regenerace nervu.

Literatura

- Richards RR. Tendon transfers for failed nerve reconstruction. In: Mackinnon SE (ed). *Clinics in Plastic Surgery: Peripheral Nerve Surgery*. Philadelphia: Saunders 2003: 223–246.
- Lowe JB jr, Sen SK, Mackinnon SE. Current approach to radial nerve paralysis. *Plast Reconstr Surg* 2002; 110(4): 1099–1113.
- Thomsen NO, Dahlin LB. Injury to the radial nerve caused by fracture of the humeral shaft: timing and neurobiological aspects related to treatment and diagnosis. *Scand J Plast Reconstr Surg* 2007; 41(4): 153–157.
- Üstun ME, Ogün TC, Büyükmumcu M. Neurotization as an alternative for restoring finger and wrist extension. *J Neurosurg* 2001; 94(5): 795–798.
- Medical Research Council. *Aids to the investigation of peripheral nerve injuries*. 2nd ed. Medical Research Council War Memorandum No. 7. London: HMSO 1943: 1.
- Hudak PL, Amadio PC, Bombardier C. Development of an upper extremity outcome measure: the DASH (disabilities of the arm, shoulder and hand). The Upper Extremity Collaborative Group (UECG). *Am J Ind Med* 1996; 29(2): 602–608.
- Bowden RE, Napier EJ. The assessment of hand function after peripheral nerve injury. *J Bone Joint Surg Br* 1961; 43: 481–483.
- Burkhalter WE. Early tendon transfer in upper extremity peripheral nerve injury. *Clin Orthop* 1974; 1: 68–79.
- Brand PW, Hollister A. Operations to restore muscle balance of the hand. In: Brand PW, Hollister A (eds). *Clinical mechanics of the hand*. 2nd ed. St. Louis: Mosby 1992: 46–58.
- Sammer DM, Chung KC. Tendon transfers: part I. Principles of transfer and transfers for radial nerve palsy. *Plast Reconstr Surg* 2009; 123(5): 169–174.
- Mailander P, Berger A, Schaller E, Ruhe K. Results of primary nerve repair in the upper extremity. *Microsurgery* 1989; 10(2): 147–150.
- Kallio PK, Vastamäki M, Solonen KA. The result of secondary microsurgical repair of radial nerve in 33 patients. *J Hand Surg Br* 1993; 18(3): 320–322.
- Dolenc V. Radial nerve lesions and their treatment. *Acta Neurochir* 1976; 34: 235–239.
- Seddon H. *Surgical disorders of the peripheral nerves*. Edinburgh: Churchill Livingstone 1972: 244–302.
- Kalomiri D, Soucacos P, Beris A. Nerve grafting in peripheral nerve microsurgery of the upper extremity. *Microsurgery* 1994; 15(7): 506–511.
- Frykman G, Gramyk K. Results of nerve grafting. In: Gelberman R (ed). *Operative Nerve Repair and Reconstruction*. Philadelphia: Lippincott 1991: 87–113.
- Noaman H, Khalifa AR, El-Deen MA. Early surgical exploration of radial nerve injury associated with fracture shaft humerus. *Microsurgery* 2008; 28(8): 635–642.
- Allan CH. Functional results of primary nerve repair. *Hand Clin* 2000; 16(1): 67–72.
- Green D, Hotchkiss R, Pederson W, Wolfe S (eds). *Operative hand surgery*. 5th ed. New York: Churchill Livingstone 2005: 1113–1131.
- Ohlbauer M, Sauerbier M, Heitmann C, Germann G. Improved outcome of nerve injuries in the upper extremity. *Nervenarzt* 2006; 77(8): 922–930.
- Brown PW. The time factoring surgery of upper extremity peripheral nerve injury. *Clin Orthop* 1970; 68: 14–21.
- Reynolds C. Preoperative and postoperative management of tendon transfers after radial nerve injury. In: Mackin E, Callahan A, Skirven T, Schneider L, Osterman A (eds). *Rehabilitation of the Hand and Upper Extremity*. 5th ed. St. Louis: Mosby 2002: 821–831.
- Pilný J, Čizmář I, Ehler E. Transpozice šlachy m. tibialis posterior – efektivní řešení parézy peroneálních svalů. *Cesk Slov Neurol N* 2009; 72(3): 279–283.
- Altintas AA, Altintas MA, Gazyakan E, Gohla T, Germann G, Sauerbier M. Long-term results and the Disabilities of the Arm, Shoulder, and Hand score analysis after modified Brooks and D'Aubigne tendon transfer for radial nerve palsy. *J Hand Surg* 2009; 34(3): 474–478.
- Nigst H. Ersatzoperationen bei Radialislähmungen. In: Buck-Gramcko D, Nigst H (eds). *Motorische Ersatzoperationen der oberen Extremität, Hand und Unterarm*. Stuttgart: Hippokrates 1991: 18–53.