

# Invazivní mykotické sinusitidy

## Invasive Fungal Sinusitis

### Souhrn

Invazivní forma mykotické sinusitidy je vzácné onemocnění postihující především pacienty s defekty imunitního systému. Nejčastějšími původci jsou houby ze třídy Zygomycetes (rod *Absidia*, *Mucor*, *Rhizopus*) a z rodu *Aspergillus*. Onemocnění je charakterizováno tkáňovou destrukcí a rychlým šířením prostřednictvím vaskulární a perineurální invaze. Predilekčně postižené struktury jsou očníce a centrální nervový systém. Příznaky jsou zpočátku necharakteristické. Podezření by měl vzbudit každý nejasný febrilní stav, který neodpovídá na antibiotickou terapii, zvláště pak u imunosuprimovaného pacienta. V pozdních stádiích závisí symptomatika především na rozsahu postižení okolních tkání. Vzhledem k rychlému šíření do orbity, měkkých tkání tváře a především nitrolebí a k vysoké mortalitě je nutná včasná diagnostika. Kromě radiologických známek šíření procesu je pro definitivní stanovení diagnózy invazivní formy zánětu rozhodující histologické vyšetření. V léčbě se uplatňuje kombinace chirurgického řešení a vysokých dávek celkově podávaných antimykotik, nejlépe v kombinaci. Onemocnění zasluhuje zvýšenou pozornost zvláště s posledních let, v souvislosti s prodlužováním života hematologických pacientů.

### Abstract

The invasive form of fungal sinusitis is a rare disease, but it occurs commonly in immunodeficient patients. The fungi most often responsible for these infections are zygomycetes (*Absidia*, *Mucor*, and *Rhizopus* spp.) and *Aspergillus* spp. The disease is characterized by tissue destruction and rapid spread via vascular and perineural invasion. Typically affected structures are the orbit and central nervous system. The initial signs are often non-specific. The clinician must maintain a high index of suspicion when an immunocompromised patient experiences fever of unknown origin, not responding to antibiotic therapy. The later symptoms are dependent on the type and extent of destruction of the surrounding structures. The rapid spread to the orbit, soft tissue of the face and to the intracranial space, with a high mortality rate, make a prompt and appropriate diagnosis of this infection crucial. Imaging methods demonstrate the invasive process at the skull base and its extension, while histology is critical for determining the invasive form of fungal infection. The recommended treatment is aggressive surgical removal of the fungal material in combination with intravenous antifungal therapy. Especially in recent years, the disease has become worthy of far closer attention because of the increasing number of surviving haemato-oncological patients.

### Úvod

Mykotické sinusitidy jsou poměrně vzácnou formou zánětů paranazálních dutin (PND), nicméně výskyt těchto infekcí má stoupající tendenci [1]. Většina mykotických zánětů probíhá ohraničeně, bez sklonu k šíření do okolních struktur a často s dobrou prognózou. U pacientů s poruchou imunitního systému však může docházet k rozvoji invazivních forem, jejichž průběh bývá provázen tvorbou očníchových a nitrolebních komplikací a vysokou mor-

talitou [2]. Práce představuje stručný přehled literárních údajů o invazivních mykotických sinusitidách (IMS). Cílem je přiblížit problematiku IMS širší lékařské veřejnosti a ukázat možnosti diagnostiky a léčby těchto život ohrožujících stavů.

### Klasifikace mykotických zánětů PND

Přestože klasifikace mykotických sinusitid není zcela jednotná, v literatuře se nejčastěji používá dělení na invazivní a neinva-

**P. Čelakovský<sup>1</sup>, J. Vokurka<sup>1</sup>, J. Laco<sup>2</sup>, I. Hybášek<sup>1</sup>**

LF UK a FN Hradec Králové:

<sup>1</sup> Ušní, nosní a krční klinika

<sup>2</sup> Fingerlandův ústav patologie



**MUDr. Petr Čelakovský, Ph.D.**

**Ušní, nosní a krční klinika**

**LF UK a FN Hradec Králové**

**Sokolská 581**

**500 05 Hradec Králové**

**e-mail: celpet@centrum.cz**

Přijato k recenzi: 2. 9. 2010

Přijato do tisku: 11. 10. 2010

### Klíčová slova

invazivní mykotická sinusitida – nitrolební a orbitální komplikace

### Key words

invasive fungal sinusitis – intracranial and orbital complications

Podpořeno VZ Ministerstva zdravotnictví  
ČR 00179906

zivní formu [3]. Neinvazivní typ je představován dvěma jednotkami – alergickou mykotickou sinusitidou (alergická mykotická sinusitis) a plísňovým mycetomem (fungal ball). Mezi invazivní formy patří jednak akutní fulminantní mykotická sinusitida, jednak chronická invazivní (indolentní) mykotická sinusitida, kterou někteří autoři [1] dále dělí na granulomatózní a non-granulomatózní formu zánětu (tab. 1).

Fulminantní IMS mívá rychlý průběh s anamnézou kratší než čtyři týdny

INVAZIVNÍ MYKOTICKÉ SINUSITIDY

a typicky vzniká u pacientů s defektem imunitního systému. Chronické invazivní (indolentní) formy se mohou objevit i u imunokompetentních pacientů. Často začínají jako formy neinvazivní, k následné přeměně na invazivní typ zánětu může docházet postupně při nedostatečné či opožděné léčbě. Onemocnění bývá dlouhodobější než u fulminantní formy, v průběhu zánětu často dochází k charakteristické slizniční reakci s tvorbou granulační tkáně [4]. Oba typy IMS predisponují k postižení očníce a nitrolebnímu šíření (tab. 2) [5].

**Etiologie a výskyt invazivních forem mykóz**

Invazivní formy mykotických zánětů bývají diagnostikovány u pacientů s poruchou imunity, především u hematologických malignit a diabetu. K dalším možným predispozičním faktorům patří transplantace kostní dřeně, chemoterapii indukovaná neutropenie, stavy po transplantaci parenchymatózních orgánů, pokročilé stadium HIV infekce, septikemie, hepatitida, jaterní cirhóza, ledvinné selhání a také

**Tab. 1. Dělení mykotických infekcí paranazálních dutin.**

<b>Neinvazivní mykotická sinusitida</b>	<b>Invazivní mykotická sinusitida</b>
alergická mykotická sinusitida	akutní fulminantní forma
mycetom	chronická (indolentní) forma – granulomatózní
	chronická forma non-granulomatózní

intravenózní lékový abúzus [6,7]. Jelikož neutrofilny hrají významnou roli v buněčných obranných mechanismech proti plísňové infekci, důležitým činitelem jsou kvantitativní a funkční defekty cirkulujících neutrofilních granulocytů [5,8]. Rozsah a trvání neutropenie je tedy zásadní rizikový faktor pro vývoj invazivních forem mykotické infekce [9].

Incidence saprofytických forem mykóz v oblasti PND je udávána v rozmezí 2–10 % [8]. Invazivní forma je však extrémně vzácná, její výskyt závisí vždy na typu souboru a populaci pacientů. Všeobecně má však rozšíření invazivních mykóz stoupající tendenci, především v důsledku častěji používané imunosupresivní léčby a zavádění agresivních režimů

chemoterapie [5]. Celkový výskyt invazivních mykotických infekcí u jednotlivých skupin onkologických nemocných uvádí ve svém článku Sedláček [10]. Zatímco invazivní aspergilové infekce se vyskytují vzácně u solidních nádorů, u akutní leukemie dosahuje incidence až 10 % a po alogenní transplantaci krvetvorné tkáně dokonce 10–20 %. Incidence IMS je podstatně nižší, jelikož výskyt plicní formy výrazně převažuje nad postižením PND.

**Jednotlivé mikroorganismy**

Nejčastějšími původci jsou houby ze třídy Zygomycetes (rod Absidia, Mucor, Rhizopus) a z rodu Aspergillus [4,11], přičemž za nejinvazivnější a nejrychleji se šířící formu infekce je považována mukormy-

**Tab. 2. Klinické rozdíly u jednotlivých forem mykotických infekcí PND.**

Forma mykózy	Symptomy	Výskyt	Zobrazovací vyšetření	Histologie
akutní fulminantní	horečky, kašel, nosní sekrece, epistaxe, cefalea, rychlý, často letální průběh	hematologičtí pacienti, leukemie, stav po transplantaci kostní dřeně	měkkotkáňové zastínění PND, infiltrace okolních struktur, časté nitrolební postižení, kostní destrukce může chybět (vasikulární šíření)	mykotická invaze krevních cév, vaskulitida s trombózou, tkáňová ischemie, nekrózy
chronická granulomatózní	predilekční postižení očníce, protruze bulbu, diplopie	pacienti bez poruchy imunity, typicky z oblasti Indie a Pákistánu	jednostranné měkkotkáňové zastínění jedné či více PND, infiltrace očníce, možná imitace tumoru	mykotická invaze tkání, výrazná zánětlivá infiltrace s tvorbou granulomů
chronická non-granulomatózní	chronický průběh, časté postižení očníce (syndrom orbitálního apexu) měkkých tkání tváře a nitrolebí	pacienti s diabetem a po kortikoterapii	měkkotkáňové zastínění jedné či více PND, infiltrace okolních tkání s častým postižením apexu orbity	mykotická invaze tkání, nevýrazný zánětlivý infiltrát
alergická mykotická sinusitida	nosní obstrukce, patologická sekrece, hyposmie, tvorba nosních polypů	alergici, astmatici	rozsáhlé postižení všech PND a nosní dutiny oboustranně nehomogenním infiltrátem, možná kostní destrukce či přítomnost hladinky tekutiny	chronický zánětlivý infiltrát s eozinofilií, často bez přímého průkazu mykózy
mycetom	jednostranná nosní sekrece a obstrukce, bolesti nad postiženou dutinou, může být asymptomatický	zdraví jedinci bez poruchy imunity	solitární jednostranné postižení, možná destrukce stěn tlakem mycetomu, nehomogenní zastínění s přítomností kontrastních tělísek	histologický či cytologický průkaz mykotických elementů v mycetomu, sliznice dutiny nepostižena

kóza. Z rodu *Aspergillus* se jedná nejčastěji o *Aspergillus fumigatus*, méně často bývá diagnostikován *Aspergillus terreus*, *flavus* a *niger* [5,12]. V literatuře jsou však popsána kazuistická sdělení o pacientech s IMS, na jejichž vzniku se podílí celá řada dalších typů mykóz (*Candida albicans*, *Schizophyllum commune*, *Cryptococcus neoformans*, *Pseudallescheria boydii*, *Alternaria alternata* a *Arthrographis kalrae*) [13,14].

### Cesty šíření, formy postižení

IMS je vzácná život ohrožující infekce PND, která je charakterizována tkáňovou destrukcí a rychlým šířením prostřednictvím vaskulární invaze a kostní destrukce. Predilekčně postižené struktury jsou očníce a centrální nervový systém – CNS [1,14].

Cesta přenosu mykotické infekce bývá inhalační a plíce a také PND jsou tudíž nejčastějším sídlem primární mykotické infekce. Předchází porušení slizničního povrchu bakteriální infekcí, alergií či lokálním traumatem může být iniciálním faktorem invaze [15,16]. Po infikování hostitele inhalační cestou vzniká nekrotizující vaskulitida nosu a PND. Infekce se dále rychle šíří do očníce, měkkých tkání tváře a nitrolebí, především díky perivaskulární a perineurální invazi, případně přímým přestupem infekce na okolní struktury [17]. V postižené oblasti vzniká hnisavá trombarteritida s následnou ischemií tkání [11]. Ke kostní destrukci však dochází až v pozdějších fázích, a proto bývá prokazatelná pouze u 50 % případů IMS [18].

Zcela rozhodující význam pro další šíření nákazy má dle Hosseiniho et al [7] postižení fossa pterygopalatina (FP). Dle této koncepce dochází primárně k postižení nosní sliznice. Do oblasti FP se nákaza šíří prostřednictvím foramen sphenopalatinum. Z oblasti FP infekce pokračuje do očníce a retrobulbárního prostoru cestou fisura orbitalis inferior a podél infraorbitálního nervu i do měkkých tkání tváře. S další progresí infekce dochází k obliteraci cévních struktur, což vede k nekrotizaci kůže obličejové a patra. Pterygo-maxilární fisura umožňuje přestup mykózy do oblasti infratemporální jámy s postižením pterygoidních svalů. K nitrolebnímu šíření většinou dochází až po infiltraci orbitálního apexu cestou kavernózního sinu [7].

Postižení CNS aspergilovou infekcí bylo poprvé popsáno v roce 1943. Nejčastěji

se jedná o sekundární hematogenní infekci při plicní formě aspergilózy, k šíření do nitrolebí však může docházet i přímým přestupem infekce z okolních struktur – PND, očníce a ucha. K přestupu infekce dochází nejčastěji šířením predisponovanými otvory podél nervových struktur, vzácněji pak osteomyelitidou kostí baze lební, přímou invazí tureckého sedla, kavernózního sinu, případně cestou karotidy. Formy nitrolební mykotické infekce mohou zahrnovat osteomyelitidu lebečních kostí, meningitidu, meningo-encefalitidu, mozkový absces, trombózu kavernózního sinu, infarkt a vzácně také plísňové aneurizma [16,19]. Mozkový infarkt je typickou komplikací postižení cévních struktur CNS mykózou. Cévní invaze spolu s šířením mykotických elementů do cévního lumen způsobuje cévní trombózu a případně následnou embolizaci mykotických hmot [16]. Tendenci k angioinvasi vykazují především některé druhy zygomycet (např. rod *Mucor*) a některé druhy rodu *Aspergillus*, jež produkují enzym elastázu [16,20].

### Symptomatologie

Symptomy invazivních forem mykotických infekcí závisí na typu a rozsahu postižení jednotlivých anatomických struktur [8]. V počátečních stádiích se setkáváme s nespecifickými symptomy. Podezření na možnost mykotické sinusitidy by měl vzbudit každý nejasný febrilní stav, který neodpovídá na antibiotickou terapii, zvláště pak u imunosuprimovaného pacienta. Při lokalizované formě zánětu bývají příznaky obdobné akutní, případně chronické rinosinusitidě. Mezi typické symptomy patří epistaxe, nosní obstrukce, patologická nosní sekrece a bolest či otok v krajině tváře [6,12,21].

V dalším průběhu následuje nejčastěji rozvoj očních příznaků při orbitální propagaci infekce. Může vzniknout peri-orbitální otok, exoftalmus, porucha vize, diplopie, hypestezie trigeminu, případně známky syndromu orbitálního apexu až trombóza kavernózního sinu [5]. Neurologické či ložiskové příznaky bývají známkou intrakraniálního šíření. Vznikají v případě tvorby nitrolebních abscesů, případně při tromboflebitidě velkých intrakraniálních cév [11]. Při postižení hypofýzy může dojít i ke vzniku endokrinní dysfunkce [8,22].

Hosseini et al [7] popsali klinickou symptomatologii 10 pacientů s rinocerebrální

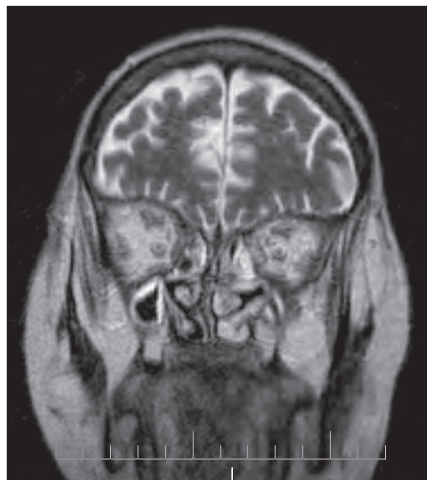
mukormykózou. K nejčastějším symptomům patřily febrilie, tvorba tmavých nekrotických krust v nosních dutinách, otok měkkých tkání tváře, tvářové parestezie či paréza lícního nervu, protruze bulbu, ptóza víčka, chemóza spojivky, periorbitální edém, ztráta vize, oftalmoplegie a nekróza patra. U dvou pacientů došlo v důsledku postižení CNS ke komatóznímu stavu s hemiparézou.

### Diagnostika

Při endoskopii nosu a nosohltanu můžeme nalézt hustou, tmavou, hnisavou nosní sekreci. V oblasti septa a skořep bývají tmavá až nekrotická ložiska, která vznikají v důsledku ischemie sliznice na základě vaskulární trombózy [7].

Laboratorní známky zánětu stejně jako sérologická vyšetření poskytují rozporuplné údaje. Výsledky bývají často zkrácené současným defektem imunitního systému, a tudíž nedostatečnou imunitní odpovědí. Také vyšetření mozkomíšního moku bývá většinou negativní i v případě nitrolebního postižení [7].

Počítačová tomografie (CT) a magnetická rezonance (MR) slouží především k upřesnění rozsahu invazivního růstu v oblasti PND, očníce a baze lební [5]. Přestože výsledek zobrazovacího vyšetření bývá nespecifický a výsledek může být mylně interpretován jako nádorové postižení [8,23], ve správném klinickém kontextu vzniká podezření na invazivní mykotickou infekci již na podkladě CT či MR [11]. Typické je měkkotkáňové zastínění PND, často s hyperdenzním materiálem v centrální části dutiny, slizniční hypertrofií a chyběním hladinek tekutiny. V MR obraze bývá mykotické ložisko ve všech sekvencích typicky hypodenzní, můžeme se však setkat i s ložiskovými hyperdenzitami, zřejmě v důsledku přítomnosti solí železa a magnézia v mycetomu [11]. Častá je měkkotkáňová infiltrace okolních struktur a chybění typických tukových prostor v oblasti tváře, infratemporální a pterygopalatinální fosy. Může se objevit protruze bulbu v důsledku infiltrace retrobulbárního prostoru a kavernózního sinu [11]. Typickým příznakem orbitální invaze z etmoidů je odtlačení vnitřního přímého svalu laterálně a jeho hypertrofie v důsledku zánětlivé infiltrace (obr. 1). Mezi intrakraniální nálezy patří mozkový infarkt v důsledku plísňové tromboflebitidy, mykotické emboly a abs-



Obr. 1. Invazivní mykóza PND s propagací do očníce – MR v koronární projekci.

Zastínění etmoidů, infiltrace okoohybných svalů a retrobulbárního prostoru se známkami neuritidy optiku oboustranně.

cesy čelního laloku [11]. Mezi vzácně popisované radiologické známky intrakraniální propagace mykózy patří i vznik pneumocefalu [15].

Diagnóza bývá stanovena na základě klinických symptomů, zobrazovacích metod, mikroskopického a histologického vyšetření odebraného materiálu [15]. Kromě radiologických známek šíření procesu je pro definitivní stanovení diagnózy rozho-

dující histologické vyšetření (obr. 2). Opírá se o histopatologický průkaz plísni ve sliznici, podslizničních vrstvách, krevních cévách a kostech [3]. Mikroskopické vyšetření a případná kultivace umožní rozlišení jednotlivých forem mykóz. Slibným typem vyšetření se jeví identifikace původce mykotické infekce v peroperačně získaném materiálu molekulárně-biologickými metodami, zejména metodou PCR [5].

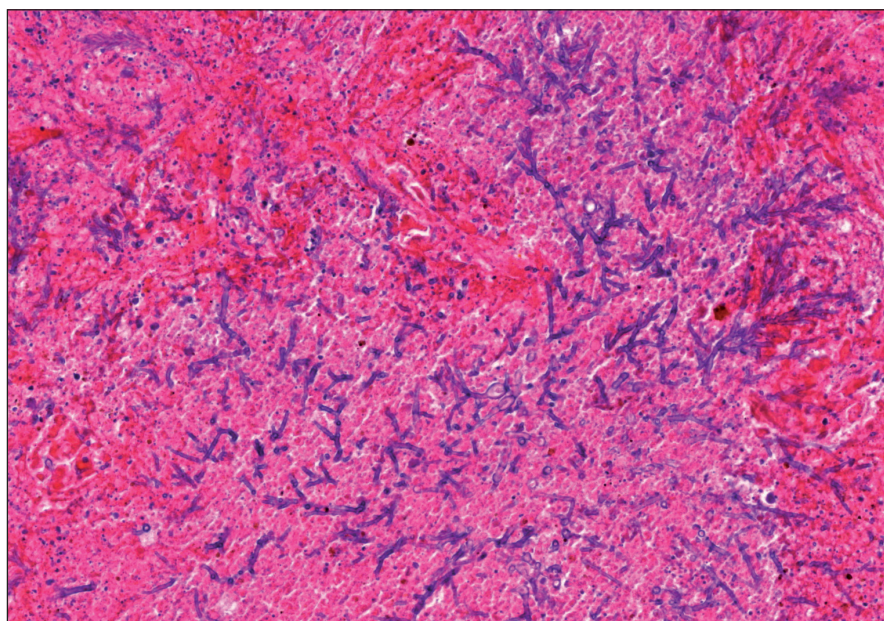
Diagnostická kritéria pro stanovení diagnózy IMS popsali deShazo et al [24]. Požadováno je potvrzení sinusitidy zobrazovacím vyšetřením a histopatologický nálezní invaze mykotických elementů. Jak již bylo zdůrazněno, výsledky laboratorních vyšetření bývají necharakteristické a samotné zobrazovací vyšetření není spolehlivé pro rozlišení jednotlivých forem zánětů PND. Histologické vyšetření a potvrzení tkáňové invaze je tedy určujícím faktorem pro stanovení správné diagnózy. Přesto lze klinicky nalézt jisté rozdíly, jak mezi invazivní a neinvazivní formou zánětu, tak mezi jednotlivými typy IMS [25,26]. Charakteristické znaky jednotlivých forem mykotických sinusitid shrnuje tab. 2.

### Léčba

Rychlá progresse choroby, především u akutní fulminantní formy, je nezhřídkatelná. Včasná diagnostika a agresivní léčba včetně chirurgického ošetření, anti-

mykotik, a korekce predispozičních faktorů má proto zásadní význam [15]. Jak v diagnostické, tak v léčebné části je bezpodmínečně nutná mezioborová spolupráce, která jediná může zabezpečit zvážení všech aspektů a rizik. Otolaryngologické vyšetření by mělo být standardní součástí diagnostického algoritmu u imunosuprimovaných pacientů, zvláště pak u nemocných s již diagnostikovanou mykotickou infekcí v jiné oblasti.

V případě klinických a radiologických známek možné invazivní mykotické infekce by mělo být bezprostředně indikováno chirurgické ošetření. Chirurgie má význam nejen pro odstranění nekrotických tkání, ale i pro upřesnění diagnózy a zajištění ventilace a drenáže postižených PND. Indikace a především rozsah chirurgické intervence závisí na několika faktorech – rozhodující roli hraje imunitní stav pacienta, celkový stav a přidružené choroby, forma a typ mykózy a v neposlední řadě rozsah invaze do okolních tkání. Při plánování chirurgické léčby je nutností spolupráce různých chirurgických pracovišť (neurochirurg, oční lékař, otolaryngolog) s hematologem. Měl by být pečlivě zvážen risk vlastní operativní výkonu u imunosuprimovaného nemocného s častou poruchou koagulace. Kromě rizik spojených s celkovou anestezí a možností krvácení spočívají možné komplikace operativní výkonu v poranění očníce, kraniálních nervů, mozkových obalů a mozku s možností vzniku sekundární intrakraniální infekce [8,27]. Na přesný rozsah chirurgické intervence se názory různí. Většina autorů doporučuje chirurgickou léčbu s uchováním funkčně důležitých struktur. Radikální léčba spočívající často i v exenteraci očníce je doporučována pouze v jasně indikovaných případech v závislosti na celkovém stavu a prognóze nemocného. Kennedy et al [12] demonstrovali obdobné léčebné výsledky u pacientů po radikální chirurgické operaci jako při limitovaném ošetření PND. Hachem et al [6] u souboru nemocných s invazivní aspergilovou sinusitidou dosáhli výrazně lepších výsledků u pacientů léčených chirurgicky než u nemocných léčených pouze antimykotiky. Operace spočívala v endoskopickém odstranění mykotických hmot a nekrotických tkání až po dosažení makroskopicky zdravé tkáně. K upřesnění rozsahu operace autor využíval i per-



Obr. 2. Histopatologický obraz plicní formy invazivní mykotické infekce. Aspergillus ve formě větvících se vláken v terénu hemoragicko-nekrotizující pneumonie (hematoxylin-eozin, zvětšení 300x).

operační histologické vyšetření. Hosseini et al [7] doporučují exploraci fossa pterygopalatina u všech pacientů s rinocebrální mukormykózou, jelikož tuto oblast považuje za klíčovou pro další šíření infekce do očnice, nitrolebí, patra a měkkých tkání tváře.

Potvrdí-li histolog tkáňovou invazi, je prioritou včasné nasazení celkové antimykotické léčby, nejlépe v kombinaci [8]. Z jednotlivých antimykotik jsou nejčastěji používána: amfotericin B, flucytosin, rifampicin, a intrakonazol. Nevýhodou amfotericinu B je vysoká nefrotoxicita a také nutnost použití parenterální formy léku. V poslední době jsou na trhu dostupná některá nová širokospektrá antimykotika (vorikonazol, caspofungin), která prokazují nižší toxicitu při dostatečné účinnosti, především na zástupce rodu *Aspergillus*. Další nespornou výhodou je i existence perorální formy léku. Problematické je však užívání vorikonazolu u mukormykóz, jelikož třída Zygomycetes je proti tomuto léku rezistentní [10]. Výsledek kultivace a citlivosti je tedy pro úspěšnou a racionální antimykotickou léčbu nezbytností. Menší část autorů nepodává systémová antimykotika v případě, že byla provedena chirurgická exstirpace mykotických elementů do zdravé tkáně a nejsou známky durální invaze [28]. Většina autorů však doporučuje postoperativní antimykotickou terapii vždy, je-li prokázána histologicky invazivní forma [8,27,29].

Vzhledem k tomu, že penetrace antimykotik do CNS nebývá dostatečná, doporučuje se u mykotických meningitid kombinace s intratékální aplikací léků. Popsána byla i přímá intrakavitární aplikace léku u mozkového mykotického abscesu [30]. Knipping et al [5] doporučují na podkladě vlastních zkušeností s nitrolebním šířením aspergilové infekce doplnění léčby o hyperbarickou oxygenaci. Důležitou součástí léčby je stabilizace imunitního systému. Pro posílení buněčné a humorální imunity lze zvážit podání cytokinů, granulocytárních koncentrátů, případně faktor stimuluji tvorbu granulocytů [10,27].

### Prognóza

Mortalita IMS je nadále vysoká, u intrakraniální formy infekce se pohybuje mezi

50–95 %, přičemž nejdůležitějším prognostickým faktorem je imunitní stav pacienta [8]. K relapsům navíc dochází u více než 50 % úspěšně léčených pacientů. Nutné je pooperační sledování s dlouhodobou antimykotickou medikací.

### Závěr

Invazivní forma mykotické sinusitidy je vzácné onemocnění postihující především pacienty s defekty imunitního systému. Vzhledem k rychlému šíření do okolních tkání včetně nitrolebí a vysoké mortalitě je nutná včasná diagnostika. V léčbě se uplatňuje kombinace chirurgie s vysokými dávkami celkově podávaných antimykotik, nejlépe v kombinaci. Onemocnění zasluhuje zvýšenou pozornost zvláště v posledních letech v souvislosti s prodlužováním života hematoonkologických pacientů.

### Literatura

1. Michael RC, Michael JS, Ashbee SH, Mathews MS. Mycological profile of fungal sinusitis: An audit of specimens over a 7-year period in a tertiary care hospital in Tamil Nadu. *Indian J Patol Mikrobiol* 2008; 51(4): 493–496.
2. Thrasher RD, Kingdom TT. Fungal infection of the head and neck: an update. *Otolaryngol Clin North Am* 2003; 36(4): 577–594.
3. DeShazo RD, Chapin K, Swain RE. Fungal sinusitis. *N Engl J Med* 1997; 337(4): 254–259.
4. Taj-Aldeen SJ, Chiny-Lopez A. Allergic *Aspergillus flavus* rhinosinusitis: a case report from Qatar. *Eur Arch Otorhinolaryngol* 2003; 260(6): 331–335.
5. Knipping S, Holzhausen HJ, Koesling S, Bloching M. Invasive aspergillosis of the paranasal sinuses and the skull base. *Eur Arch Otorhinolaryngol* 2007; 264(10): 1163–1169.
6. Hachem RY, Boktour MR, Hanna AH, Husni R, Hanna EY, Keutgen X et al. Sinus surgery combined with antifungal therapy is effective in the treatment of invasive aspergillus sinusitis in neutropenic patients with cancer. *Infection* 2008; 36(6): 539–542.
7. Hosseini SM, Borghesi P. Rhinocerebral mucormycosis: pathways of spread. *Eur Arch Otorhinolaryngol* 2005; 262(11): 932–938.
8. Pinzer T, Reiss M., Bourquain H, Krishnan KG, Schackert G. Primary aspergillosis of the sphenoid sinus with pituitary invasion – a rare differential diagnosis of sellar lesions. *Acta Neurochir* 2006; 148(10): 1085–1090.
9. Dunn JJ, Wolfé MJ, Trachtenberg J, Kriesel JD, Orlandi RR, Carrol KC. Invasive fungal sinusitis caused by *Scybalidium dimidiatum* in a lung transplant recipient. *J Clin Microbiol* 2003; 41(12): 5817–5819.
10. Sedláček P. Terapie invazivních mykotických infekcí u imunosuprimovaných pacientů. *Onkologie* 2008; 2(3): 186–190.
11. Chan LL, Singh S, Jones D, Diaz EM jr, Ginsberg LE. Imaging of mucormycosis skull base osteomyelitis. *Am J Neuroradiol* 2000; 21(5): 828–831.
12. Kennedy CA, Adams GL, Neglia JP, Giebink GS. Impact of surgical treatment on paranasal fungal infection in bone marrow transplant patients. *Otolaryngol Head Neck Surg* 1997; 116(6): 610–616.
13. Xi L, Fukushima K, Lu Ch, Takizawa K, Liao R, Nishimura K. First case of *Arthrographis kalrae* ethmoid sinusitis and ophthalmitis in the People's Republic of China. *J Clin Microbiol* 2004; 42(10): 4828–4831.
14. Chin-Hong PV, Sutton DA, Roemer M, Jacobson MA, Aberg JA. Invasive fungal sinusitis and meningitis due to *Arthrographis Kalrae* in a patient with AIDS. *J Clin Microbiol* 2001; 39(2): 804–807.
15. Lin JJ, Wu CHT, Hsia SH, Wang HS, Lin KL. Pneumocephalus: A rare presentation of *Candida sphenoid sinusitis*. *Pediatr Neurol* 2009; 40(5): 398–400.
16. Hurst RW, Judkins A, Boler W, Chu A, Loevner LA. Mycotic aneurysms and cerebral infarction resulting from fungal sinusitis: Imaging and pathologic correlation. *Am J Neuroradiol* 2001; 22(5): 858–863.
17. McLean FM, Ginsberg LE, Stanton CA. Perineural spread of rhinocerebral mucormycosis. *AJNR Am J Neuroradiol* 1996; 17(1): 114–116.
18. DelGaudio JM, Swain RE jr, Kingdom TT, Miller S, Hudgins PA. Computed tomographic findings in patients with invasive fungal sinusitis. *Arch Otolaryngol Head Neck Surg* 2003; 129(2): 236–240.
19. Bazan C, Rinaldi MG, Rauch RR, Jinkins JR. Fungal infections of the brain. *Neuroimaging Clin N Am* 1991; 1: 57–88.
20. Rhodes J, Bode R, McCuan-Kirsch C. Elastase production in clinical isolates of *Aspergillus*. *Diagn Microbiol Infect Dis* 1988; 10(3): 165–170.
21. Schwarz S, Thiel S. Clinical presentation of invasive aspergillosis. *Mycoses* 1997; 40 (Suppl 2): 21–24.
22. Berger SA, Edberg SC, Davis G. Infectious disease in the sella turcica. *Rev Infect Dis* 1986; 8(5): 747–755.
23. Tzen KY, Yen TC, Lin KJ. Value of Ga-67 SPECT in monitoring the effects of therapy in invasive aspergillosis of the sphenoid sinus. *Clin Nucl Med* 1999; 24(12): 938–941.
24. deShazo RD, O'Brien M, Chapin K, Soto-Aguilar M, Gardner L, Swain R. A new classification and diagnostic criteria for invasive fungal sinusitis. *Arch Otolaryngol Head Neck Surg* 1997; 123(11): 1181–1188.
25. Reddy CE, Gupta AK, Singh P, Mann SB. Imaging of granulomatous and chronic invasive fungal sinusitis: Comparison with allergic fungal sinusitis. *Otolaryngol Head Neck Surg* 2010; 143(2): 294–300.
26. deShazo RD. Syndromes of invasive fungal sinusitis. *Med Mycol* 2009; 47 (Suppl 1): S309–S314.
27. Rizk SS, Kraus DH, Gerresheim G, Mudan S. Aggressive combination treatment for invasive fungal sinusitis in immunocompromised patients. *Ear Nose Throat J* 2000; 79(4): 278–284.
28. Kurita H, Shiokawa Y, Furuya K, Segawa H, Sano K. Parasellar aspergillus granuloma extending from the sphenoid sinus: report of two cases. *Surg Neurol* 1995; 44(5): 489–494.
29. Swift AC, Denning DW. Skull base osteitis following fungal sinusitis. *J Laryngol Otol* 1998; 112(1): 92–97.
30. Elgamel E, Murshid W. Intracavitary administration of amphotericin B in the treatment of cerebral aspergillosis in a non immune-compromised patient: case report and review of the literature. *Br J Neurosurg* 2000; 14(2): 137–141.