

# Progredující axonální senzitivně-motorická multifokální polyneuropatie u pacientky s chronickou hepatitidou C

## Progressive Axonal Sensory and Motor Multifocal Polyneuropathy in a Patient with Chronic Hepatitis C

### Souhrn

V současné době je obecně uznáváno pět druhů infekčních hepatitid: A, B, C, D a E. Z neurologického hlediska je nejvýznamnější hepatitida C (infekce HCV), která je přenosná především krví, a v České republice až do roku 2006 incidence onemocnění stoupala. U hepatitidy C je častá anikterická i asymptomatická forma, akutní stadium se často nediodagnostikuje a přechází do chronicity až v 80 %. Extrahepatální komplikace infekce HCV se vyskytují až u 36 % nemocných. Nejčastější jsou periferní neuropatie, které mohou být asociovány přímo s infekcí HCV, ale většinou jde o souvislost se smíšenou kryoglobulinémií (kryoglobulinemie s vaskulitidou nebo bez ní). Asi 50–80 % nemocných se smíšenou kryoglobulinémií má známky současné infekce HCV. Naopak asi u 50 % nemocných s protilátkami proti HCV lze prokázat smíšenou kryoglobulinu. Postižení periferních nervů u kryoglobulinemie bývá asi v 50–70 %. Je prezentována kazuistika 45leté nemocné s progredující axonální senzitivně-motorickou multifokální polyneuropatií na podkladě systémové vaskulitidy při chronické hepatitidě typu C a smíšené kryoglobulinemii. Při léčbě pegylovaným interferonem a ribavirinem došlo rychle k poklesu a následně negativní sérové HCV RNA metodou polymerázové řetězové reakce, ale polyneuropatie nadále progredovala. K zastavení progresu došlo až při terapii rituximabem.

### Abstract

Five kinds of infectious hepatitis are currently generally recognized, categorised as A, B, C, D and E. From a neurological point of view, the most important is hepatitis C (HCV infection), which is transmitted primarily by blood; its incidence in the Czech Republic has been increasing since 2006. The anicteric and asymptomatic form is common, and many acute HCV infections are not recognized and proceed into the chronic form in up to 80% of cases. Extrahepatic complications of HCV infection occur in as many as 36% of sufferers. Peripheral neuropathies are the most common and may be associated either directly with HCV infection or with a very high degree of association with mixed cryoglobulinemia (cryoglobulinemia with or without vasculitis). Approximately 50–80% of patients with mixed cryoglobulinemia have signs of current HCV infection. Conversely, mixed cryoglobulins can be demonstrated in 50% of patients with antibodies against HCV. Involvement of peripheral nerves in cryoglobulinemia is about 50–70%. The case report presented concerns a 45-year-old female patient with progressive sensory and motor axonal multifocal polyneuropathy caused by systemic vasculitis in chronic hepatitis C and mixed cryoglobulinemia. Treatment with PEGylated interferon-alpha and ribavirin was associated with a rapid decrease and consequently negative HCV RNA virus in sera according to polymerase chain reaction results but polyneuropathy still progressed. Subsequent treatment with rituximab met with discontinuation of progression.

Z. Ambler<sup>1</sup>, V. Hejda<sup>2</sup>

LF UK a FN Plzeň:

<sup>1</sup> Neurologická klinika

<sup>2</sup> I. interní klinika



prof. MUDr. Zdeněk Ambler,  
DrSc., FCMA

Neurologická klinika

LF UK a FN Plzeň

Alej Svobody 80

323 00 Plzeň

e-mail: ambler@fnplzen.cz

Přijato k recenzi: 20. 5. 2010

Přijato do tisku: 11. 6. 2010

### Klíčová slova

hepatitida C – kryoglobulinemie –  
periferní neuropatie

### Key words

hepatitis C – cryoglobulinemia –  
peripheral neuropathy

Práce byla podpořena výzkumným  
záměrem MŠM 0021620816

Tab.1. Základní charakteristiky virových hepatitid [1].

Typ hepatitidy a viru	HAV RNA	HBV DNA	HCV RNA	HDV RNA	HEV RNA
Inkubační doba (dny)	15–45 (30)	30–180 (60–90)	15–160 (50)	30–180 (60–90)	14–60 (40)
<b>Přenos:</b>					
fekálně-orální	+++	–	–	–	+++
perkutánní	–	+++	+++	+++	–
perinatální	–	+++	+/-	+	–
sexuální	–	++	+/-	++	–
fulminantní průběh (%)	0,1	0,1–1,0	vzácně	5–20	1–2
přechod do chronicity (%)	0	1–10	70–80	běžný	vzácně u imunosuprimovaných

**Úvod**

Hepatitida je zánětlivé onemocnění jater často virového původu. V současné době je obecně uznáváno pět druhů infekčních hepatitid: A, B, C, D, E. Někdy se mluví i o hepatidě G (tab. 1) [1]. Z neurologického hlediska je nejvýznamnější hepatitida C (infekce HCV), která je přenosná především krví a měla v České republice vzestupnou incidenci až do r. 2006 (v roce 1995 3,1; 2005 již 10,8/100 000 obyvatel) (graf 1) [2]. Hepatitida C má nenápadný začátek, častá je anikterická i asymptomatická forma a akutní stadium se často nediodagnostikuje. Studie o přirozeném průběhu HCV infekce ukazují, že 55–85 % pacientů, kteří se infikují virem hepatitidy C, není schopno přirozeným

způsobem virus eliminovat a infekce přejde do chronického stadia [3]. Základním vyšetřením je průkaz protilátek anti-HCV metodou ELISA, v pozitivním případě je nutné doplnit vyšetření přítomnosti HCV RNA v séru polymerázovou řetězovou reakcí (PCR). Z extrahepatálních komplikací infekce HCV jsou nejčastější periferní neuropatie (kryoglobulinemie s vaskulitidou nebo bez ní), méně často se vyskytují centrální komplikace (iktus nebo jiné projevy v důsledku vaskulitidy) [4–7]. Periferní neuropatie může být asociována přímo s infekcí HCV, ale většinou jde o souvislost se smíšenou kryoglobulinemií [8–10]. Většina smíšených kryoglobulinemií, označovaných jako esenciální, jsou ve vztahu k HCV a HCV infekce

je nejčastější příčinou kryoglobulinemie. Z dalších projevů je častá purpura – kožní vaskulitida, artralgie až artritidy, chronické teploty a únava. Významné je spojení smíšené kryoglobulinemie (typ II a III) a HCV. Asi 50–80 % nemocných se smíšenou kryoglobulinemií má známky současné HCV. Naopak asi u 50 % nemocných s protilátkami proti HCV lze prokázat smíšenou kryoglobulinu. Postižení periferních nervů u kryoglobulinemie bývá asi v 50–70 % [11,12].

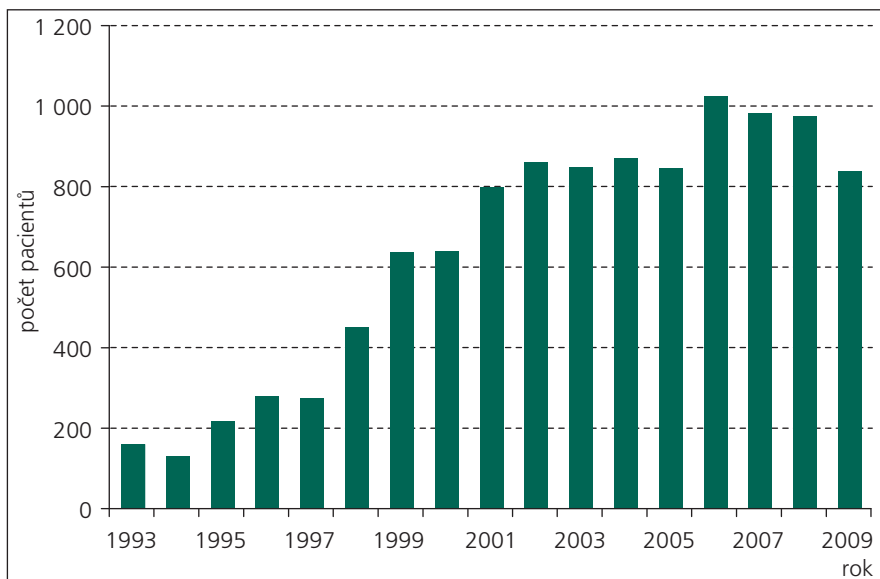
Je prezentována kazuistika 45leté nemocné s progresující axonální senzitivně-motorickou multifokální polyneuropatií na podkladě systémové vaskulitidy při chronické hepatidě typu C a smíšené kryoglobulinemii. Při léčbě pegylovaným interferonem a ribavirinem došlo rychle k poklesu a následně negativní sérové HCV RNA metodou PCR, ale polyneuropatie nadále progresovala. Zastavení progresy nastalo až při terapii rituximabem.

**Kazuistika**

V současné době 45letá žena, imigrantka z Ukrajiny. Od roku 1997 (od svých 33 let) byla sledována pro kožní změny na dolních končetinách (DK), které byly interpretovány jako Henochova-Schönleinova purpura, a bylo uvažováno o suspektním systémovém onemocnění pojiva nevyhraněného charakteru. Měla pozitivní revmatoidní faktor (RF). Od 03/2006 udávala neobratnost prstů a horší citlivost levé ruky, která se v dalším průběhu lehce zlepšovala. Od 03/2007 začala neobratnost i v pravé ruce, od 04/2007 horší citlivost na pravém nártu a zhoršení chůze pro slabost pravé DK.

V této době byla poprvé vyšetřena na neurologické klinice s obrazem postupného rozvoje multifokální axonální polyneuropatie, dominantní bylo postižení n. medianus oboustranně, ale i n. ulnaris, menší postižení bylo na DK. Vysloveno podezření na vaskulitidu.

Při EMG neurografii byly zjištěny nízké amplitudy sumačního motorického akčního potenciálu (CMAP) po stimulaci n. medianus oboustranně (vpravo 0,2; vlevo 0,3 mV) a nevybavné senzitivní nervové akční potenciály (SNAP), nízké amplitudy SNAP na n. ulnaris, výrazněji vpravo, nízká amplituda CMAP na n. tibialis vpravo (registrace abductor hallucis brevis), lehce prodloužená latence F vlny na n. peroneus vpravo a nižší amplitudy



Graf 1. Stoupající incidence hepatitidy C v České republice [1].

SNAP na n. peroneus i suralis, výrazněji vpravo. Jehlová EMG prokázala fibrilace a pozitivní ostré vlny v m. abductor pollicis brevis stupně 3+ a simplifikaci oboustranně, v menší míře byla patologická spontánní aktivita i v m. interosus dorsalis I vlevo.

### Laboratorní výsledky

Sedimentace erytrocytů (FW) 30/50, lehká leukocytóza ( $11 \times 10^9/l$ ) a trombocytóza ( $400 \times 10^9/l$ ), aspartátaminotransferáza (AST) 1,01; alaninaminotransferáza (ALT) 0,84 (norma do 0,67  $\mu\text{kat/l}$ ); gama-glutamyltransferáza (GGT) v mezích normy. Protilátky ANCA i antinukleární faktor (ANF) byly negativní. RF byl výrazně zvýšený – 3 200 (norma 0–25 kIU/l).

### Dermatologické vyšetření a kožní biopsie

Nález na kůži svědčil pro vaskulitidu typu livedo racemosa, obraz ale neměl charakter Henochovy-Schönleinovy purpury.

### Nervosvalová biopsie

Následně byla provedena nervosvalová biopsie (n. suralis a m. peroneus brevis), která prokázala zánětlivé postižení středně velkých cév v perimysiu; v epineuriu i endoneurálně kolem drobných cév a kapilár byly přítomny perivaskulární lymfocytární pláště. Nález byl uzavírán jako obraz systémové vaskulitidy postihující ve svalové tkáni kalibr od středně velkých cév, arteriol až po kapiláry s mikroinfarkty svalové tkáně, dále byla zastížena vaskulitida vasa nervorum s axonální neuropatií a rysy Wallerovy degenerace (doc. MUDr. J. Zámečník, FN Motol). Nemocná byla krátkodobě léčena kortikosteroidy a pulzy cyklofosfamidu bez zjevného efektu.

V průběhu dalšího vyšetření byly prokázány pozitivní protilátky anti-HCV a potvrzena přítomnost virové nukleové kyseliny (HCV RNA) metodou PCR – 1 190 E3 IU/ml (vysoká hodnota). Pozitivní byly rovněž kryoglobuliny.

Jaterní biopsie (12/2007) prokázala chronickou hepatitidu C s mírnými projevy zánětlivé aktivity a s mírnou periportální fibrózou.

### Definitivní závěr

Chronická hepatitida typu C, vysoká viremie, smíšená kryoglobulinemie. Progredující multifokální axonální neuropatie

Tab. 2. Extrahepatální manifestace u infekce HCV [7].

Výrazná a prokázaná asociace	Středně vyjádřená asociace
smíšená kryoglobulinemie	systémová vaskulitida bez kryoglobulinemie
purpura: kožní vaskulitida	lymfom sleziny
periferní neuropatie	lymfom non-Hodgkinova typu z B buněk
artralgie, nedeformující artritidy	sicca syndrom
chronické teploty	porphyria cutanea tarda
membranózně proliferativní glomerulonefritida typu 1	<b>Malá asociace</b>
únava, subjektivní pocity slabosti	trombocytopenie
	diabetes mellitus typu 2
	autoimunitní thyreoiditis
	lichen planus

na podkladě systémové vaskulitidy při základním onemocnění.

V 02/2008 byla zahájena terapie pegylovaným interferonem  $\alpha$ -2a (Pegasys) a ribavirinem (Copegus). Při léčbě došlo k signifikantnímu poklesu HCV RNA metodou PCR ve 4. týdnu terapie s následnou jeho negativizací ve 12. týdnu léčby a postupně i normalizaci AST i ALT.

Při neurologické a EMG kontrole 04/2008 však byla prokázána progresivní neurogeního postižení na horních končetinách (HK), manifestovala se léze pravého n. peroneus a začaly rovněž neuropatické bolesti.

Při probíhající terapii pegylovaným interferonem a ribavirinem došlo k normalizaci jaterních testů a negativizaci HCV RNA metodou PCR, ale neurologické postižení progredovalo. Proto byla zahájena v 06/2008 terapie rituximabem (Mabthera), byly podány celkem čtyři dávky i.v. po 600 mg. Po této léčbě došlo k zastavení progresivní neuropatie a i mírnému zlepšení klinického obrazu i EMG parametrů. Zlepšení trvá i v současné době, nejsou neuropatické bolesti a klinický i EMG nález je nyní (05/2010) stacionární. RF se významně snížil, ale hodnoty jsou stále významně zvýšeny – 483 kIU/l.

### Diskuze

Extrahepatální neurologické projevy u hepatitidy A a B jsou poměrně vzácné. Mnohem častější jsou extrahepatální manifestace u infekce HCV, vyskytují se až u 36 % pacientů (tab. 2) [7]. Z neurologického hlediska je významná zejména smíšená kryoglobulinemie a s ní často související periferní neuropatie.

Kryoglobuliny jsou imunoglobuliny, patologické protilátky, které precipitují za nižších teplot, v laboratorních podmínkách v séru, jež je ochlazen pod 37°C. Dělí se do tří základních kategorií. Typ I obsahuje jen monoklonální imunoglobulin, většinou IgG nebo IgM. Typ II obsahuje směs monoklonálního a polyklonálního imunoglobulinu a typ III obsahuje směs polyklonálních imunoglobulinů. Typ I bývá asociován s lymfoproliferativními onemocněními (např. mnohočetný myelom nebo Waldenströmova makroglobulinemie). Smíšené kryoglobulinemie (typ II a III) jsou spojovány s onemocněními stimulujícími imunitní systém (onemocnění autoimunitní, infekce a chronické záněty), častá je zejména asociace s chronickou hepatitidou C a charakteristický je zvýšený RF. Klinický význam kryoglobulinemie je dán intravaskulární precipitací imunoglobulinů, což může způsobit mechanickou obstrukci malých cév. Výsledkem je pak Raynaudův syndrom a imunokomplexová vaskulitida [6,9,11–13]. Někdy se může u infekce HCV rozvinout i vaskulitida podobná periarteritis nodosa bez současné kryoglobulinemie [14].

Periferní neuropatie bývá přítomna asi u 10 % pacientů s hepatitidou C [8–10]. Obvykle má charakter převážně senzitivní axonální nebo multifokální (mononeuropatie multiplex) polyneuropatie v důsledku vaskulitidy. Vzácněji se může vyskytnout i obraz chronické zánětlivé demyelinizační polyneuropatie (CIDP) a byla popsána i těžká forma s respirační insuficiencí, která příznivě reagovala na cyklofosfamid [15]. Pro diagnózu infekce

HCV nestačí pozitivní protilátky anti-HCV, ale musí být potvrzena přítomnost HCV RNA metodou PCR.

Základem terapie HCV je interferon- $\alpha$  a ribavirin, které vedou i ke zlepšení vaskulitických projevů. Někdy však po této léčbě nedochází ke zlepšení neuropatie a ta může nadále progredovat nebo se i zcela nově manifestovat [14,16–18].

Rituximab je chimérická monoklonální protilátka proti transmembránovému antigenu CD 20, který se nachází na B lymfocytech a byl úspěšně použit při léčbě některých autoimunitních neuropatií [19]. Jeho použití se doporučuje i u terapie neuropatií u hepatitidy C, kde při léčbě interferony nedojde ke zlepšení neuropatie nebo dojde k relapsu [6].

U naší nemocné není možné přesně určit dobu primoinfekce HCV, ale lze usuzovat, že kožní změny na DK byly již projevem vaskulitidy (ale nikoli Henochovy-Schönleinovy). Jednoznačné podezření na vaskulitidu vzniklo až při rozvoji multifokální axonální polyneuropatie. U těchto nemocných, ale i jiných formách polyneuropatie s nejasnou příčinou, je vhodné vyšetřit panel protilátek, zejména anti-HCV a kryoglobuliny. Pokud při standardní léčbě interferony a ribavirinem nedojde

ke zlepšení, je další terapeutickou možností rituximab.

#### Literatura

1. Infekce v ČR – EPIDAT [online]. Dostupné z URL: <http://www.szu.cz/publikace/data/infekce-v-cr>.
2. Plíšek S, Galský J. Virové hepatitidy. ČLS JEP – Doporučené postupy pro praktické lékaře. Reg. č. o/020/016. Dostupné z URL: <http://www.cls.cz/dokumenty2/postupy/r016.rtf>.
3. Husa P. Virová hepatitida C. *Klin Farmakol Farm* 2009; 23: 30–34.
4. Khella SL, Souayah N. Hepatitis C: a review of its neurologic complications. *Neurologist* 2002; 8(2): 101–106.
5. Sène D, Limal N, Cacoub P. Hepatitis C virus-associated extrahepatic manifestations: a review. *Metab Brain Dis* 2004; 19(3–4): 357–381.
6. Cacoub P, Saadoun D, Limal N, Léger JM, Maisonneuve T. Hepatitis C virus infection and mixed cryoglobulinaemia vasculitis: a review of neurological complications. *AIDS* 2005; 19 (Suppl 3): S128–S134.
7. Sterling RK, Bralow S. Extrahepatic manifestations of Hepatitis C virus. *Curr Gastroenterol Rep* 2006; 8(1): 53–59.
8. Primavera A, Cocito L, Reni L, Caponnetto C, Abbruzzese M. Peripheral neuropathies and chronic hepatitis C. *J Peripher Nerv Syst* 2000; 5: 47–48.
9. Nemni R, Sanvito L, Quattrini A, Santuccio G, Camerlingo M, Canal N. Peripheral neuropathy in hepatitis C virus infection with and without cryoglobulinaemia. *J Neurol Neurosurg Psychiatry* 2003; 74(9): 1267–1271.
10. Santoro L, Manganelli F, Briani C, Giannini F, Benedetti L, Vitelli E et al. Prevalence and characteristics of peripheral neuropathy in hepatitis C virus population. *J Neurol Neurosurg Psychiatry* 2006; 77(6): 626–629.
11. Boukhris S, Magy L, Senga-mokono U, Loustaudratti V, Vallat JM. Polyneuropathy with demyelinating

- features in mixed cryoglobulinemia with hepatitis C virus infection. *Europ J Neurol* 2006; 13(9): 937–941.
12. Moretti R, Torre P, Antonello RM, Cattaruzza T, Pizzolato G. Peripheral neuropathy in hepatitis C virus-related mixed cryoglobulinaemia: existing treatments and a positive symptomatic response to oxcarbazepine. *Func Neurol* 2006; 21(3): 137–140.
  13. Ammendola A, Sampaolo S, Ambrosone L, Ammendola E, Ciccone G, Migliaresi S et al. Peripheral neuropathy in hepatitis-related mixed cryoglobulinemia: Electrophysiologic follow-up study. *Muscle Nerve* 2005; 31(3): 382–385.
  14. Jacobi C, Müller HD, Korporal M, Back T, Wildemann B. Mononeuropathy multiplex as a result of treatment with interferon- $\alpha$  and ribavirin in a patient with hepatitis C. *Eur J Neurol* 2008; 15(6): e55–e56.
  15. Chin RL, Sander HW, Brannagan TH, De Sousa E, Latov N. Demyelinating neuropathy in patients with hepatitis C virus infection. *J Clin Neuromuscul Dis* 2010; 11(4): 209–212.
  16. Boonyapisit K, Katirji B. Severe exacerbation of hepatitis C-associated vasculitic neuropathy following treatment with interferon alpha: A case report and literature review. *Muscle Nerve* 2002; 25(6): 909–913.
  17. Beuthien W, Mellinghoff HU, von Kempis J. Vasculitic complications of interferon- $\alpha$  treatment for chronic hepatitis C virus infection: case report and review of the literature. *Clin Rheumatol* 2005; 24(5): 507–515.
  18. Hirovani M, Nakano H, Ura S, Yoshida K, Niino M, Yabe I et al. Chronic inflammatory demyelinating polyneuropathy after treatment with interferon-alpha. *Intern Med* 2009; 48(5): 373–375.
  19. Kilidireas C, Anagnostopoulos A, Karandreas N, Mouselimi L, Dimopoulos MA. Rituximab therapy in monoclonal IgM-related neuropathies. *Leuk Lymphoma* 2006; 47(5): 859–864.