

# Využití kombinace metod magnetické rezonance pro diagnostiku tumorů

## Using a Combination of Magnetic Resonance Techniques for Tumour Diagnosis

### Souhrn

Optimální volba léčby pacientů s tumorem je z hlediska její úspěšnosti podmíněna správnou a přesnou diagnózou. Přestože zobrazování pomocí magnetické rezonance, počítačové tomografie či pozitron-elektronové transmise jsou již delší dobu používány v klinické praxi jako uznávané diagnostické metody, v případech intrakraniálních tumorů to jsou kombinace těchto metod s protonovou MR spektroskopií (1H MR), které přinášejí přesnější informace o povaze a rozsahu postižení. 1H MR spektroskopie neinvazivně poskytuje informace o biochemických pochodech v tumoru. Tento souborný článek shrnuje dostupné poznatky o metabolických změnách v jednotlivých typech tumorů či jiných patologiích v lidském mozku projevujících se ve spektrech magnetické rezonance a zabývá se současnými možnostmi využití kombinace několika MR diagnostických metod (MR zobrazování, spektroskopie, difuzometrie, relaxometrie) pro upřesnění rozsahu patologického procesu, jehož znalost je významná pro vhodné plánování terapie.

### Abstract

Correct and accurate diagnoses are essential for choosing the most successful treatment options for patients with tumours. While magnetic resonance imaging, computer tomography and positron-emission tomography have been used for some time in clinical practice as well-established diagnostic methods, it is a combination of these methods with proton MR spectroscopy (1H MR) that provides more precise information on the nature and extent of disability in patients with intracranial tumours. 1H MR spectroscopy non-invasively provides information on biochemical processes in the tumour. This comprehensive review summarises existing knowledge on metabolic changes in different types of tumours or other pathologies of the human brain reflected through magnetic resonance spectra and is concerned with the options currently available for using a combination of several MR diagnostic methods (MR imaging, spectroscopy, diffusometry, relaxometry) to determine the extent of the pathological process; knowledge of which is important for planning an appropriate therapy.

**D. Wagnerová<sup>1</sup>, D. Urgošík<sup>2,4</sup>,  
M. Syrůček<sup>3</sup>, M. Hájek<sup>1</sup>**

<sup>1</sup>Základna radiodiagnostiky a intervenční radiologie, Institut klinické a experimentální medicíny, Praha

<sup>2</sup>Odd. stereotaktické a radiační neurochirurgie, Nemocnice Na Homolce, Praha

<sup>3</sup>Odd. patologie, Nemocnice Na Homolce, Praha

<sup>4</sup>Neurologická klinika 1. LF UK a VFN v Praze



**Ing. Milan Hájek, DrSc.**  
Základna radiodiagnostiky  
a intervenční radiologie  
IKEM  
Václavská 1958/9  
140 21 Praha 4  
e-mail: miha@medicon.cz

Přijato k recenzi: 1. 2. 2010

Přijato do tisku: 9. 8. 2010

### Klíčová slova

tumory – MR spektroskopie – MR difuze – korelace metod

### Key words

tumours – MR spectroscopy – MR diffusion – correlation of methods

Podporováno IGA MZCR NS/9654-4,  
MZOIKEM2005, MSM0021620849  
a MSMTCR LC554

## Úvod

MR spektroskopie byla poprvé použita již před více než půl stoletím a původně sloužila pro studium složení a struktury převážně organických sloučenin. Později, v souvislosti s technickým vývojem, přispěla výraznou měrou i ke studiu řady biomolekul a v současné době je tato metoda nejrozšířenější metodou strukturní analýzy v chemii a biochemii. Od samých počátků využívání MR byl zájem řady pracovníků zaměřen na studium tkání a na in vivo studie zvířat a člověka. Teprve v 70. letech minulého století technický pokrok umožnil konstrukci zařízení pro in vivo MR zobrazování a spektroskopii. Metoda se především díky své neinvazivnosti brzy dostala do popředí zájmu klinických i vědeckých pracovníků jako nástroj pro studium biochemických pochodů v živé tkáni. Protože tato metoda nemění jejich přirozený průběh, lze s její pomocí sledovat mnoho patologických dějů. Ty se obvykle vyznačují změněným metabolismem buněk, což se projeví nejen na výsledném tvaru spektra, ale i na hodnotě následně spočtených koncentrací daných metabolitů. Kromě sledování metabolitů metodami protonové MR spektroskopie se sledují i další izotopy, a to především jádra izotopů  $^{13}\text{C}$ ,  $^{31}\text{P}$ ,  $^{19}\text{F}$ . Tyto přednosti MR spektroskopie se široce využívají v základním a klinickém výzkumu a MR spektroskopie přispěla výrazným způsobem k pochopení biochemických pochodů v mozku [1].

V klinické praxi není použití MR spektroskopie tak rozsáhlé jako uplatnění MR

zobrazování. Je to především kvůli nízké citlivosti měření z důvodu malé koncentrace metabolitů v pozorované tkáni, vyšší časové náročnosti a obtížím s vyhodnocováním spekter. V současné době však již většina výrobců vybavuje MR tomografy nástroji pro automatické získání a zpracování spekter ze studované oblasti, což její používání výrazně zjednodušuje. To přispívá k postupnému uplatňování metody MR spektroskopie jako součásti komplexního vyšetření s ostatními MR postupy. Typickým příkladem je použití MR spektroskopie při vyšetřování tumorů. Přestože techniky MR zobrazování jsou v současné době velmi dokonalé a existuje celá řada prací zabývajících se diagnostikou intrakraniálních tumorů, mnoho diagnostických otázek stále zůstává nevyřešeno [2,3].

Cílem tohoto článku je shrnout nové poznatky o klinických aplikacích 1H MR spektroskopie při vyšetřování tumorů mozku dospělých jedinců a možnosti využití výsledků kombinace různých MR metod pro přesnější stanovení rozsahu patologie. Dále tento článek ukáže na problémy při získávání jednotlivých typů dat, především pak spektroskopických. Na základě jejich analýzy čtenáře seznámí s výhodami a nevýhodami jednotlivých spektroskopických parametrů pro hodnocení různých onemocnění.

## Základní principy 1H MR spektroskopie

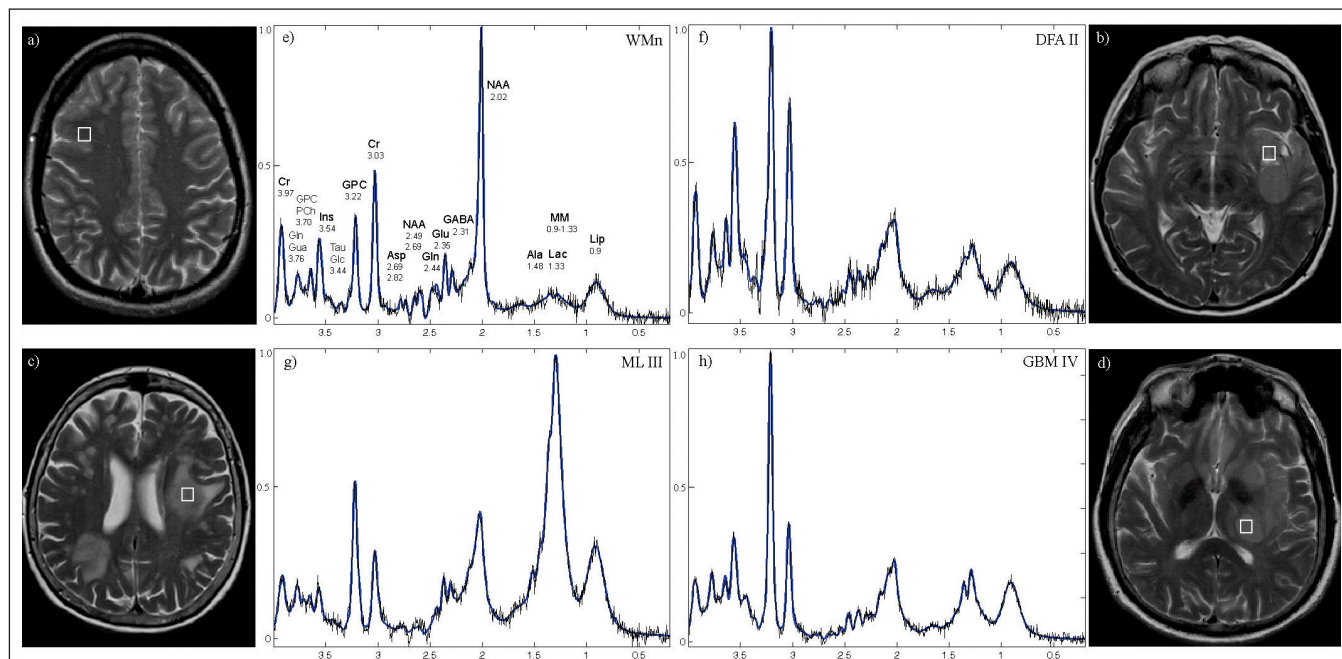
O základní principech pojednáme jen krátce, protože jsme je popsali v českém i anglickém písemnictví již dříve [4,5]. Za-

tímco MR zobrazování poskytuje informace o struktuře tkáně, 1H MR spektroskopie umožňuje sledování až 26 důležitých metabolitů v lidském mozku. A to jak kvalitativně, tak i kvantitativně pomocí vnitřních standardů. Tyto metabolity vypovídají o neuronální aktivitě, membránových pochodech jako proliferaci či degradaci, energetickém metabolismu anebo procesech vedoucích k nekróze mozkové tkáně. Základní rozlišení jednotlivých signálů ve spektru je způsobeno jevem zvaným chemický posun. Vzniká v důsledku různého chemického prostředí jednotlivých částí metabolitů a jeho výhodou je nezávislost na velikosti magnetického pole. Jedná se totiž o frekvenční posun vztažený k referenčnímu metabolitu při daných polích a vyjadřuje se v jednotkách ppm (parts per million) [6]. Hodnoty chemických posunů lze nalézt v literatuře [5,7] a specializovaných databázích. Ve spektru je chemický posun znázorněn na ose x, osa y vyjadřuje intenzitu signálů. Plocha pod jednotlivými signály je úměrná počtu protonových jader přispívajících k danému signálu, tj. koncentraci příslušných metabolitů. Spektrum z frontální bílé hmoty centra semiovale je zobrazeno na obr. 1e, odpovídající MR pak na obr. 1a. Vybrané důležité signály jsou na tomto spektru popsány i s hodnotou jejich chemického posunu. Abychom však dosáhli požadovaného tvaru spektra, je nutné při měření používat dodatečné techniky na potlačení signálu vody a tuků. Koncentrace protonů ve vodě může být totiž 100 000krát vyšší než koncentrace jednotlivých metabolitů.

Tab. 1. Souhrn změn signálů jednotlivých metabolitů při různých typech onemocnění.

	NAA	Cho	Cr	Ins + Gly	Lac	Glu + Gln	Ala	MM	Lip
AS GII,III	↓	↑↑	↔	↑↑	↑	↔	↔	↑	↔
AS GIV	↓↓	↓	↔↓	↑	↑	↔	↔	↑	↔
LYM	↓↓	↑	↓↓	↔	↔↑	↔	↔	↑	↑↑
MET	↓↓	↑	↓	↔	↑	↔	↔	↔	↑
MEN	↓↓	↑↑	↓↓↓	↔	↑	↑↑	↑	↔	↓
GBM	↓↓↓	↑↑, ↓↓ (n)	↓↓↓	↔↑	↑↑ (n)	↔	↔	↑	↑↑
GC	↓	↑	↑↑	↑↑	↔	↔	↔	↔	↔
ZAN, INF	↓↓	↑	↓	↔	↔	↔	↔	↔	↔

AS – astrocytom, G – stupeň tumoru, LYM – lymfom, MET – metastáza, MEN – meningeom, GBM – glioblastoma multiform, GC – gliomatosis cerebri, ZAN – zánět, INF – infarkt, NAA – sloučeniny N-acetylaspartátu, Cho – sloučeniny cholinu, Cr – sloučeniny kreatinu, Ins – inositol, Gly – glycin, Lac – laktát, Glu – glutamát, Gln – glutamin, Ala – alanin, MM – makromolekuly, Lip – lipidy. Značky: ↑↑↑ – výrazně zvýšen, ↑↑ – zvýšen, ↑ – mírně zvýšen, ↔ – nezměněn, ↓ – mírně snižen, ↓↓ – snižen, ↓↓↓ – výrazně snižen, téměř nulový, (n) – nekrotická tkáň vyskytující se v měřené oblasti



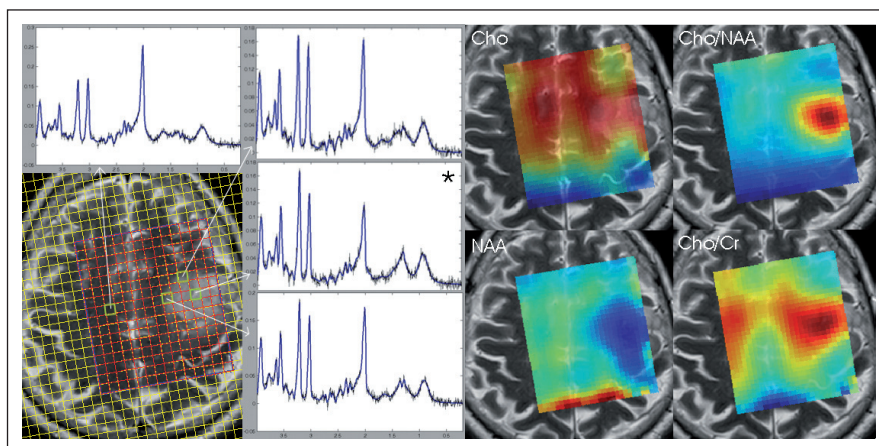
Obr. 1. Experimentální a vypočtená (modrá barva) 1H MR spektra z bílé hmoty centra semiovale zdravé kontroly (e) a z jednotlivých typů lézí (f–h) a odpovídající transverzální MR obrázky (a–d) s vyznačenými spektroskopickými voxely na 3T.

Sekvence PRESS-SI (Point Resolved Spectroscopy Imaging), echo čas TE = 30 ms, repetiční čas TR = 1 510 ms, počet akvizic NA = 4. Umístění MRS voxelu v lézi odpovídá místu provedené stereotaktické biopsie. Intenzity jednotlivých signálů vždy vztaženy k nejvyššímu signálu ve spektru. WMn – normální bílá hmota, DFA II – difuzní fibrilární astrocytom stupně II, ML III – maligní lymfom stupně III, GBM IV – glioblastom stupně IV. Spektra vypočtena programem LCModel. Jednotlivé signály představují funkční skupiny sloučenin: Ala – alanin, Asp – asparát, Cr – kreatin, GABA –  $\gamma$ -aminobutyrát, Glc – glukóza, Gln – glutamin, GPC – glycerofosfocholin, Glu – glutamát, Gua – guanidinoacetát, Ins – myo-inositol, Lac – laktát, Lip – lipidy, MM – makromolekuly, NAA – N-acetylasparát, PCh – fosfocholin, Tau – taurin; u každého metabolitu uvedena hodnota chemického posunu.

V MR spektroskopii se měří spektra dvěma technikami: technikou vyšetřování jednoho sledovaného objemu (Single Voxel Spectroscopy, SVS) a spektroskopickým zobrazováním (CSI). Pomocí SVS získáme spektra z jedné lokalizované oblasti. Vyšetřovaný objem (dále voxel) záleží na velikosti patologie a technických možnostech zařízení, nejčastěji se však pohybuje v rozmezí 3–10 cm<sup>3</sup>. Poměr signál/šum (SNR) závisí lineárně na velikosti voxelu a roste s druhou odmocninou počtu akvizic. Proto se spodní hranice velikosti voxelu volí s ohledem na kvalitu získaného spektra. Spektroskopickým zobrazováním se měří spektra z několika VOI najednou (obr. 2). Podobně jako v případě MR zobrazování se spektra matematicky zpracovávají a intenzity signálů se převádějí na koncentrace (např. programem LCModel [8]). Pro každý metabolit zvláště je užitečné zobrazit vypočtené koncentrace ze všech voxelů pomocí barevně naškálované mapy [9]. To vizuálně usnadňuje interpretaci dat a podává informace o prostorovém rozložení metabolitů a změnách v jejich koncentracích. Tento postup interpretace je

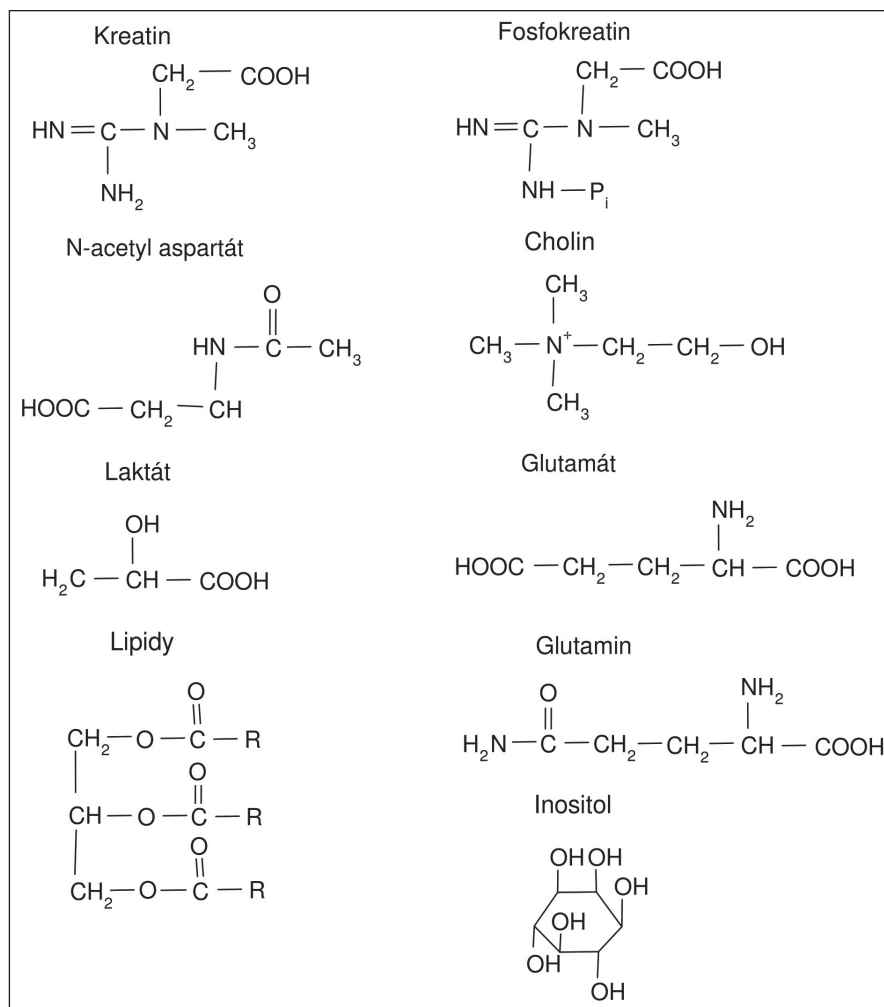
běžný ve všech komerčních softwarech pracujících on-line i off-line. Metody CSI se využívá při lokalizaci a rozsahu lézí ve tkáních, což je u tumorů mozku velmi důležité pro plánování chirurgických či

radiačních výkonů [10]. Kvalita spektra je významně ovlivněna homogenitou magnetického pole B<sub>0</sub> a homogenitou radiofrekvenčního pole B<sub>1</sub>. Při stanovení diagnózy je nutné spektra nejen vizuálně



Obr. 2. 1H MRS spektra a spektroskopické mapy pacienta s tumorem naměřená pomocí spektroskopického zobrazování při 3T.

Sekvence PRESS-SI, TR/TE/NA = 1 510 ms/30 ms/4. Spektrum označené hvězdičkou odpovídá místu, ze kterého byla provedena stereotaktická biopsie (Oligodendrogliom GII). Nahoře vlevo spektrum z normálně vypadající bílé hmoty, další spektra z různých míst léze. Vpravo metabolické mapy: cholinových sloučenin, NAA a poměrů Cho/NAA a Cho/Cr.



Obr. 3. Strukturální vzorce nejvýraznějších metabolitů v 1H MR spektru.

kontrolovat, ale také pracovat s chybami určení koncentrací jednotlivých metabolitů [11].

Obě spektroskopické techniky, SVS i CSI, používají k získání MR signálu radiofrekvenční pulzy, jejichž kombinace se nazývají sekvence. V MR spektroskopii jsou nejčastější dvě techniky, a to Stimulated Echo Acquisition Mode (STEAM) a Point Resolved Spectroscopy (PRESS). Pomocí sekvence STEAM je možné dosáhnout obecně kratšího echo času TE (často až 1 ms), což je výhodné při kvantifikaci metabolitů s velmi krátkými relaxačními časy, jako jsou lipidy a makromolekuly, glutamin, glutamát či myo-inositol [2]. Naopak sekvence PRESS nabízí vyšší SNR než STEAM.

Volba vhodného TE závisí nejen na povaze patologie, ale i na způsobu vyhodnocování dat. Pro zjišťování relativního zastoupení metabolitů je výhodné pou-

žít delší TE (nad 100 ms). Toho lze využít např. při určování asymetrie mezi stejnými místy v kontralaterální oblasti mozku [12,13]. Použití delšího TE je vhodné také pro vizuální kontrolu dat, protože signály většiny metabolitů s krátkým T2 (Lip, Glu, GABA...) již nejsou pozorovatelné a nepřekrývají se s dominantními signály NAA, Cr a cholinových sloučenin. Nepřekrývající se signály ve spektru se také lépe kvantifikují. Nevýhodou však je snižující se SNR. Jak již bylo uvedeno v předchozím odstavci, výhodou použití krátkého TE (do 30 ms) je možnost sledování většího počtu metabolitů.

Intenzita signálů ve spektrech může být vyjádřena dvěma způsoby, a to absolutně nebo relativně. Relativní intenzitou signálu se rozumí intenzita vztažená k intenzitě jiného signálu, a je pak tedy bezrozměrnou veličinou. Pokud využíváme metodu absolutní kvantifikace dat (např.

v laboratorních jednotkách), správné hodnoty koncentrací metabolitů je nutné vypočítat dodatečnými korekcemi (na relaxační časy, segmentaci tkáně,...).

### Metabolický profil lidského mozku

Metabolickým profilem lidského mozku rozumíme kvalitativní a kvantitativní popis všech MR spekter lidského mozku a za normální profil se obvykle považuje soubor spekter z vyšetřovaných voxelů zdravých dobrovolníků popsaný průměrnými hodnotami koncentrací metabolitů a jejich chemickými posuny (obr. 1). Tento soubor lze studovat jako část velkých databází spekter metabolickými statistickými metodami.

Pro klinickou in vivo MR spektroskopii je však častější individuální přístup ke každému spektru, který je založen na detailním pozorování signálů příslušejících jednotlivým sloučeninám.

Pomocí 1H MRS lze pozorovat následující sloučeniny: N-acetylaspartát (NAA), N-acetylaspartyl glutamát (NAAG), kreatin (Cr), fosfokreatin (PCr), cholin (Chol), fosfocholin (PCho), glycerofosfocholin (GPC), inositol (Ins), laktát (Lac), alanin (Ala), aspartát (Asp), aminobutyrate (GABA), glukóza (Glc), glutamin (Gln), glutamát (Glu), glycin (Gly), guanidinoacetát (Gua), alifatické části lipidů a fosfolipidů (Lip), makromolekuly (MM), taurin (Tau), fenylalanin (Phe), histamin (His). V běžné klinické praxi není nutné, ale ani možné sledovat a hodnotit všechny výše zmíněné sloučeniny. Vzájemné překryvy signálů metabolitů ve spektru a nízké koncentrace některých z metabolitů velmi zvyšují nepřesnosti v kvantitativním zpracování dat. Nejvýraznějšími, a tedy nejlépe hodnotitelnými metabolity v 1H MR spektru jsou sloučeniny NAA, Cr a Cho, Lac, Ins a Lip a na vyšších polích (3T) pak i Glu a Gln. Strukturální vzorce těchto látek jsou uvedeny na obr. 3.

Rozsáhlé studie metabolických pochodů pomocí MR spektroskopie a dalších biochemických metod přinesly informace o důvodech změn intenzit signálů metabolitů ve spektrech ve srovnání s normálním metabolickým profilem. Největší signál ve spektru (obr. 1) patří metylové skupině NAA, který je považován za marker neuronů. V lézích dochází k jeho významnému snížení v důsledku infarktu či demyelinizace, a tím k neu-

ronální dysfunkci. Dalšími významnými jsou metylové signály sloučenin cholinu (Chol + PCho + GPC) a kreatinu/fosfokreatinu (Cr + PCr). Koncentrace cholinových sloučenin (Cho) se v tumorech zvyšuje. Husté hypercelulární oblasti vykazují značné zvýšení intenzity Cho v gliomech [14], zatímco další oblasti u infiltračního okraje a nekrotického jádra se vyznačují menším zvýšením jeho intenzity. Jelikož je PCho základní biosyntetický prekurzor membránových fosfolipidů, je souvislost zvýšené koncentrace PCho přisouvána zrychlení membránového a fosfolipidového metabolismu. Hladina PCho může být tedy zvýšena i z důvodu lepší membránové syntézy potřebné v aktivně proliferujících buňkách [15]. Z biologického hlediska však dříve zmíněné důvody zvýšení Cho spolu souvisí. Tkáň, která vykazuje vysoký stupeň proliferace nebo která je ontogeneticky pozměněna, také pravděpodobně vykazuje vysokou celularitu bez přítomnosti vyrovnávacích apoptotických mechanismů nebo omezení prokrvení dané oblasti. Sloučeniny kreatinu jsou ukazatelem energetického metabolismu buněk a jsou redukovány v astrocytomech a téměř chybí v meningeomech, schwannomech a metastázách [2]. V tumorech vyššího stupně se vyskytuje vysoký signál Lac (doublet), který je produktem anaerobní glykolýzy. V cystách a nekrotické tkáni ale dochází ke zvyšování jeho koncentrace nezávisle na stupni tumoru. Významným ukazatelem nekrózy tkáně, která je histologicky považována za ukazatel tumorů vyššího stupně, jsou lipidy.

### Charakteristiky jednotlivých typů tumorů

Při stanovení typu a stupně tumoru mozku se běžně využívá konvenční MR zobrazování se zvýrazněním buněk s poškozenou hematoencefalickou bariérou pomocí kontrastních látek na bázi komplexů gadolinia. To je ovšem ne vždy zcela spolehlivé, protože hyperintenzní signál tumoru na T2 váženém obrazu může představovat infiltraci tumorem, vazogenní edém nebo oboje [2]. Metodami SVS byly zjištěny určité znaky spekter u jednotlivých typů tumoru a tyto poznatky mohou být s výhodou použity pro doplnění MR výsledků. Jak bude vysvětleno dále, tyto znaky je však nutné brát v případě rozsáhlých a heterogenních lézí jen jako informativní, protože charakter spektra je

značně závislý na umístění daného voxelu uvnitř tumoru. Poznatky o jednotlivých typech tumorů lze shrnout takto:

- a) U gliálních tumorů je typickým nálezem snížená koncentrace NAA, normální či mírně snížený Cr a zvýšený signál Cho a Lac a MM. Koncentrace cholinových sloučenin [Cho] roste u tumorů WHO grade II a III, ale klesá u grade IV, pravděpodobně z důvodu prostupující nekrózy [2]. Zvýšený Ins byl nalezen často v maligních a agresivních primárních tumorech. V tumorech nižšího grade je zvýšení Ins větší než v tumorech vyššího grade [16]. 1H MR spektrum 62leté pacientky s histologicky ověřenou diagnózou difuzního fibrilárního astrocytomy WHO grade II je zobrazeno na obr. 1f, příslušné transverzální MR pak na obr. 1b.
- b) Společným znakem maligních lymfomů je nízký NAA, velmi nízký Cr, zvýšený Cho a výrazný signál Lip. Lac může být beze změn, ale i zvýšený. Studie zabývající se jejich diferenciací vzhledem k toxoplazmóze či multifokální encefalopatii zatím nepřinesly jednoznačné výsledky [17,18]. 1H MR spektrum 67leté pacientky s histologicky ověřenou diagnózou maligního lymfomu stupně III je zobrazeno na obr. 1g, příslušné transverzální MR pak na obr. 1c.
- c) 1H spektra metastáz jsou podobná těm u astrocytomů vyššího stupně a lymfomů, nízký NAA, Cr a vysoký Cho, Lac a Lip. Největší rozdíl ve spektrech mezi glioblastoma multiforme (GBM) a metastázami (MET) byly zaznamenány u signálu Ins + Gly s tendencí vyššího signálu u GBM [19].
- d) Meningeomy jsou charakteristické chybějícím nebo velice nízkým Cr, NAA a Lip a nápadně zvýšeným Cho a Glu + Gln. Velmi často také bývá zvýšená koncentrace Ala či Lac [19,20]. V porovnání s GBM či MET mají velmi nízkou koncentraci Lip na 1.3 ppm.
- e) U glioblastomů není často pozorován Ins, ale zvýšený Gly na stejné pozici být přítomný může. Je zde téměř nulová koncentrace NAA i Cr a výrazný signál Lip. Signál sloučenin Cho může být různý, od velmi vysokého při rozpadu membrán až po téměř nulový v případě nekrózy. Také výrazně navýšený Lac značí přítomnost nekrózy v měřené oblasti. 1H MR spektrum 46letého pacienta s histologicky ověřenou diagnó-

zou glioblastomu stupně IV je zobrazeno na obr. 1g, příslušné transverzální MR pak na obr. 1d.

- f) Ve spektrech gliomatosis cerebri je výrazně zvýšen Cr a Ins, snížen NAA a mírně zvýšen Cho.
- g) Záněty a infarkty vykazují spektra podobná těm u maligních lymfomů, zvýšený Cho/Cr a snížený NAA.

Důležitým poznatkem je také vliv radiční zátěže na následnou 1H MR spektroskopii. Snižující se Cho a zvyšující se Lac či Lip v tumoru ukazují na změnu aktivního tumoru v nekrotickou tkáň [21]. Naopak vysoký Cho značí progresi tumoru.

### Využití kombinace metod pro zjištění hranic tumoru

Logickým použitím MR spektroskopie, která poskytuje kvantitativní údaje o zastoupení metabolitů v tkáních, je porovnání MRS výsledků s ostatními kvantitativními hodnotami získávanými zobrazovacími MR metodami. Z tohoto hlediska jsou nevhodnějšími hodnotami difuzní parametry a relaxační časy T1 a T2.

Přesná diagnóza je základ pro nevhodnější klinickou léčbu pacientů s intrakraniálním tumorem. Při chirurgických zákrocích je velmi důležité znát rozsah patogenní oblasti tak, aby byla odstraněna co největší část tumoru bez poškození nervové funkce mozku [22].

V oblastech postižených patologickým procesem dochází ke změnám metabolismu, ale i strukturu tkáně. Právě tyto změny lze využít při měření difuzních vlastností vody ve tkáních a také jejich relaxačních časů. Metoda difuzně váženého zobrazování (DWI) odráží jak fyzikálně-chemické vlastnosti tkáně (např. viskozitu, teplotu), tak i její strukturální části (makromolekuly, membrány a intracelulární organely) [23]. Z difuzních měření bylo zjištěno, že vyšší difuzní koeficient (TrADC) odpovídá oblastem s nižší celularitou (cysty, nekrózy, edémy) [24], což souvisí s výskytem relativně velkého extracelulárního objemu, kde je difuze méně omezena. Ve zdravé tkáni je z důvodu většího intracelulárního prostoru difuze omezena. Nižší hodnotu TrADC než zdravá tkáň vykazují tumory s pevným jádrem.

V mnohých případech se také ukázalo, že změny ve spektrech odrážející biochemické procesy jsou viditelné dříve než

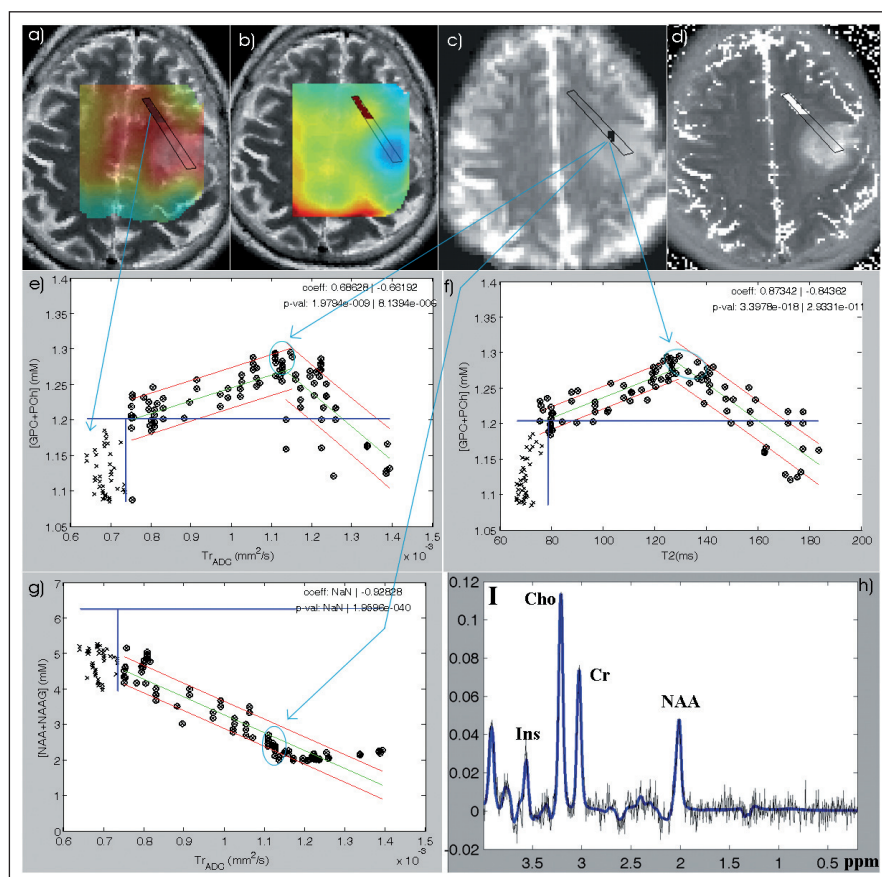
na ostatních diagnostických metodách [7]. Protože každý typ měření poskytuje různou informaci o stavu tkáně, může kombinace několika na sobě nezávislých metod přinést nový pohled na možný rozsah patologické oblasti.

Z výsledků SVS, CSI a DWI byla zjištěna statisticky významná korelace mezi koncentrací cholinových sloučenin [Cho] a TrADC u lidských gliomů [15,25–29], přestože důvod podporující hypotézu lineární závislosti mezi zmíněnými parametry nebyl dosud objasněn. Tyto studie byly prováděny v magnetickém poli 1.5T a většina z nich byla zaměřena na studium glioblastomů WHO grade IV. Výsledky studií ukazují, že hustota nádorových buněk hraje významnou roli v určování hladiny koncentrace cholinových sloučenin. Další

studie [30] také prokázala pozitivní korelaci mezi koncentrací cholinu a celularitou v tumoru a inverzní korelaci mezi hodnotou ADC a celularitou, ale neprokázala souvislost mezi indexem buněčné proliferace a normalizovaným Cho signálem nCho. Z toho tedy vyplývá, že hustota buněk má výrazně větší vliv na cholinový signál než předpokládané zrychlení membránového pohybu. U většiny publikovaných prací byly korelace mezi [Cho] a TrADC stanoveny z měření oblastí s různými stadiem onemocnění u několika pacientů jak metodou SVS, tak i CSI. Nevýhodou použití SVS pro studium tumorů je jejich heterogenita. Výsledek korelace pak záleží na tom, zda do měřeného objemu byla zahrnuta i část zdravé tkáně či nikoliv. Příkladem může být obr. 2, kde je patrné,

jak se liší spektra z různých částí tumoru. Naše studie [25] se oproti ostatním zaměřila na zkoumání existence dané korelace u jednotlivých pacientů, a to metodou zpracování spektroskopických a difuzních obrazů bod po bodu. Během této studie byl vyvinut program, který poloautomaticky využívá získanou korelaci pro separaci zdravé tkáně od patologické. Touto metodou však vedle záporné korelace mezi již zmíněnými veličinami u glioblastomů GIV byly v grafu odhaleny i jiné oblasti mimo tuto korelaci: oblast charakterizovaná nízkým [Cho] a vysokým TrADC, což by mělo odpovídat nekrotické tkáni. Dále oblast svými hodnotami spadající do intervalu hodnot zdravých kontrol. Pixely příslušející těmto bodům tedy značí zdravou tkáň. A nakonec skupina bodů s vysokou koncentrací Cho a difuzí jako u zdravých kontrol, což poukazuje na vysokou proliferativní aktivitu buněk. Důležitým předpokladem této metody byla neexistence zmíněné korelace u zdravých dobrovolníků. Tato hypotéza byla potvrzena. U gliomů nižšího stupně než GIV byla vedle záporné korelace pozorována i korelace kladná. Pro její existenci se nabízí vysvětlení, že v případě tumorů nižšího stupně se MR vlastnosti tkáně mění postupně ve srovnání s typem tumoru grade IV. Příklad pacienta s oligodendrogliomem stupně II naměřeným na 3T je zobrazen na obr. 4. Oblast zdravé tkáně je vyčleněna modrými čarami získanými automaticky z dat zdravých kontrol. Pixely odpovídající těmto křížkům jsou zobrazeny na příslušných spektroskopických a relaxačních mapách. V grafu závislosti [Cho] na TrADC a v grafu [Cho]-T2 jsou patrné kladné i záporné korelace. Jejich průsečík je místem největší buněčné proliferace. Nezávisle na těchto výsledcích byla v tomto místě provedena i stereotaktická biopsie. Jak je patrné z grafu, u tohoto pacienta nebyla nalezena oblast odpovídající vlastnostem nekrotické tkáně, což bylo potvrzeno i výsledky následné biopsie. V grafu závislosti [NAA + NAAG] na TrADC se vyskytuje pouze záporná korelace, která vypovídá o ztrátě neuronové aktivity směrem do centra tumoru a o postupném rozpadu buněčných struktur.

Z tohoto uvedeného příkladu použití různých obrazových modalit u jednoho pacienta je patrné, jak různý biofyzikální základ jednotlivých měření ovlivňuje pohled na rozsah patologické oblasti. Pokud bychom vzali v úvahu pouze klasické



Obr. 4. MR obrazy a jejich korelace u pacienta s gliomem stupně II.

a) cholinová mapa; b) NAA + NAAG mapa zobrazená na T2 váženém MR obraze; c) difuzní obraz; d) T2 relaxační mapa; e) korelace [Cho] – TrADC; f) korelace [Cho] – T2; g) korelace [NAA] – TrADC; h) spektrum (PRESS TR/TE/NA = 1 510 ms/135 ms/4) z místa odebrané biopsie (Oligodendrogliom GII) vyznačeného na obraze c); a), b), d) zvýrazněné pixely odpovídají křížkům na grafech e–g. Tyto oblasti odpovídají předpokládané zdravé tkáni.

e–g) Zelená přímka představuje lineární fit dat. Červené čáry odpovídají 95% intervalu spolehlivosti pro fit lineární regrese. Modré čáry ukazují maximální hodnoty daných veličin podle dat z kontrolních skupin.

MR obrazy, byl by rozsah patologie odlišný od výsledků získaných z difuzních měření, stejně tak by se lišil od výsledků spektroskopického zobrazování. Z tohoto pohledu je tedy kombinace různých typů vyšetření zásadní pro plánování terapie i chirurgických výkonů, navíc kombinování těchto metod automaticky pomocí matematické korelace biologických dat může tuto práci usnadnit.

Z hlediska časového zatížení pacienta je tato metoda uspokojivá, celková délka daného protokolu, tj. MR, MRS, DTI a relaxační měření, nepřesahuje jednu hodinu. Avšak i tato metoda má svá omezení. Především se jedná o kvalitu naměřených dat, která závisí nejen na vybavenosti přístroje, ale také na zkušenostech personálu. Pohybové artefakty vedou ke znehodnocení jak spektroskopických, tak i difuzních či relaxačních obrazů a následně pak k zavádějícím korelacím. U spektroskopických měření je také důležité správné nastavení homogenity magnetického pole, což bývá zvláště u tumorů z důvodu jejich heterogenity obtížné. Získáme tak signály s malou pološířkou, které se nepřekrývají, a díky správnějšímu fitu naměřených dat i přesnější hodnoty koncentrací jednotlivých metabolitů. V magnetickém poli 3T se také výrazně projevuje vliv artefaktu chemického posunu na získané korelace a rovněž se ukazuje jako užitečné provádět korekci na B0 a B1 nehomogenity [31].

### Závěr

Závěry mnoha studií a i klinická praxe ukazují, že určení rozsahu patologie je značně obtížné, mimo jiné také proto, že různé diagnostické metody dávají různé výsledky. V mnohých případech, jako jsou intrakraniální tumory či epilepsie, může MR spektroskopie v kombinaci s ostatními metodami přinést přesnější informace o rozsahu a povaze postižení. Různé typy patologií lze identifikovat dle charakteristických změn ve spektrech, které jsou navíc často viditelné ještě před strukturními změnami tkáně způsobujícími změny např. v MR obrazech. Metoda MRS je však náročná nejen časově, ale také technicky. Proto pro její správné diagnostické využití je nutné znát její výhody a nevýhody pro různá onemocnění. Pro různé typy, lokalizaci i rozsah patologie jsou vhodnější jiné spektroskopické techniky (SVS či CSI), jiné parametry sekvencí (TR, TE,...), ale také jiné vyhodnocení (kvalitativní či kvantitativní). Po na-

měření kvalitních spekter je však zároveň nutné umět s těmito spektry správně pracovat a mít k dispozici pokročilé postupy na jejich zpracování. A v případě kvantitativního vyhodnocování využívat všech dostupných korekcí a data pacientů porovnávat s vlastní databází kontrolních hodnot.

Nové výzkumy také ukazují, že pro potřeby plánování chirurgických výkonů by bylo možné v klinické praxi běžně používané vizuální hodnocení obrazů doplnit o informace z programů, které automaticky či poloautomaticky určují rozsah patologie na základě přesných matematických korelací mezi těmito různými diagnostickými metodami.

### Literatura

- Ross B, Bluml S. Magnetic resonance spectroscopy of the human brain. *Anat Rec* 2002; 265: 54–84.
- Sibtain NA, Howe FA, Saunders DE. The clinical value of proton magnetic resonance spectroscopy in adult brain tumours. *Clin Radiol* 2007; 62(2): 109–119.
- Oh J, Cha S, Aiken AH, Han ET, Crane JC, Stainsby JA et al. Quantitative apparent diffusion coefficients and T2 relaxation times in characterizing contrast enhancing brain tumors and regions of peritumoral edema. *J Magn Reson Imaging* 2005; 21(6): 701–708.
- Dezortová M, Hájek M, Čáp F, Babiš M, Mališ J, Tichý M et al. MR spektroskopie při sledování nádorových onemocnění mozku. Kvalitativní interpretace 1H MR spekter. *Cesk Slov Neurol N* 1994; 57/90(4): 162–168.
- Hájek M, Dezortova M. Introduction to clinical in vivo MR spectroscopy. *Eur J Radiol* 2008; 67(2): 185–193.
- Prosser V et al. Experimentální metody biofyziky. Praha: Academia 1989.
- Dezortová M, Burian M, Hájek M. Stanovení absolutních a relativních koncentrací některých metabolitů v mozkové tkáni metodou 1H MR spektroskopie. *Ces Radiol* 1997; 51: 311–317.
- Provencher SW. Estimation of metabolite concentrations from localized in vivo proton NMR spektra. *Magn Reson Med* 1993; 30(6): 672–679.
- Jíru F, Burian M, Skoch A, Hájek M. LC Model for spectroscopic imaging. *Magn Reson Mater Phy* 2003; 16 (Suppl 1): S211.
- Stadlbauer A, Gruber S, Nimsky C, Fahlbusch R, Hammen T, Buslei R et al. Preoperative grading of gliomas by using metabolite quantification with high-spatial resolution proton MR spectroscopic imaging. *Radiology* 2006; 238(3): 958–969.
- Jíru F, Skoch A, Klose U, Grodd W, Hájek M. Error images for spectroscopic imaging by LCModel using Cramer-Rao bounds. *Magn Reson Mater Phy* 2006; 19(1): 1–14.
- Hájek M, Komárek V, Dezortová M, Hlavnička P, Šmejkalová M, Faladová L et al. Určování epileptogenního ložiska metodou 1H MR spektroskopie. *Cesk Slov Neurol N* 1995; 58/91(2): 103–107.
- Hájek M, Krsek P, Dezortova M, Marusic P, Zamecnik J, Kyncil M et al. 1H MR spectroscopy in histopathological subgroups of mesial temporal lobe epilepsy. *Eur Radiol* 2009; 19(2): 400–408.
- Gill SS, Thomas DG, Van Bruggen N, Gadian DG, Peden CJ, Bell JD et al. Proton MR spectroscopy of intracranial tumours: in vivo and in vitro studies. *J Comput Assist Tomogr* 1990; 14(4): 497–504.

15. Gupta RK, Sinha U, Cloughesy TF, Alger JR. Inverse correlation between choline magnetic resonance spectroscopy signal intensity and the apparent diffusion coefficient in human glioma. *Magn Reson Med* 1999; 41(1): 2–7.

16. Castillo M, Smith JK, Kwock L. Correlation of myo-inositol levels and grading of cerebral astrocytomas. *AJNR Am J Neuroradiol* 2000; 21(9): 1645–1649.

17. Simone I, Federico F, Tortorella C, Andreola C, Zimatore G, Giannini P et al. Localized 1H-MR spectroscopy for metabolic characterisation of diffuse and focal brain lesions in patients infected with HIV. *J Neurol Neurosurg Psychiatry* 1998; 64(4): 516–523.

18. Chang L, Miller BL, McBride D, Cornford M, Oropilla G, Buchthal S et al. Brain lesions in patients with AIDS: H-1 MR spectroscopy. *Radiology* 1995; 197(2): 525–531.

19. Majos C, Alonso J, Aguilera C, Serrallonga M, Perez-Martin J, Acebes JJ et al. Proton magnetic resonance (H1 MRS) of human brain tumours: assessment of differences between tumour types and its applicability in brain tumour categorization. *Eur Radiol* 2003; 13(3): 582–591.

20. Ott D, Hennig J, Ernst T. Human brain tumours: assessment with in vivo proton MR spectroscopy. *Radiology* 1993; 186(3): 745–752.

21. Rock JP, Hearshen D, Scarpace LMS, Croteau D, Gutierrez J, Fisher JL et al. Correlation between magnetic resonance spectroscopy and image-guided histopathology, with special attention to radiation necrosis. *Neurosurgery* 2002; 51(4): 912–920.

22. Howe FA, Opstad KS. 1H MR spectroscopy of brain tumours and masses. *NMR Biomed* 2003; 16(3): 123–131.

23. Pierpaoli C, Jezzard P, Basser P, Barnett A, and Di Chiro G. Diffusion tensor MR imaging of the human brain. *Radiology* 1996; 201(3): 637–648.

24. Krabbe K, Gideon P, Wagn P, Hansen U, Thomsen C, Madsen F. MR diffusion imaging of human intracranial tumors. *Neuroradiology* 1997; 39(7): 483–489.

25. Wagnerova D, Jíru F, Dezortova M, Vargova L, Sykova E, Hájek M. The correlation between 1H MRS Choline concentrations and MR diffusion trace values in human brain tumors. *Magn Reson Mater Phy* 2009; 22(1): 19–31.

26. Yang D, Korogi Y, Sugahara T, Kitajima M, Shigematsu Y, Liang L et al. Cerebral gliomas: prospective comparison of multivoxel 2D chemical-shift imaging proton MR spectroscopy, echoplanar perfusion and diffusion-weighted MRI. *Neuroradiology* 2002; 44(8): 656–666.

27. Irwan R, Sijens PE, Potze JH, Oudkerk M. Correlation of proton MR spectroscopy and diffusion tensor imaging. *Magn Reson Imaging* 2005; 23(8): 851–858.

28. Catalaa I, Henry R, Dillon WP, Graves EE, McKnight TR, Lu Y et al. Perfusion, diffusion and spectroscopy values in newly diagnosed cerebral gliomas. *NMR Biomed* 2006; 19(4): 463–475.

29. Khayal IS, Crawford FW, Saraswathy S, Lamborn KR, Chány SM, Cha S et al. Relationship between choline and apparent diffusion coefficient in patients with gliomas. *J Magn Reson Imaging* 2008; 27(4): 718–725.

30. Gupta RK, Cloughesy TF, Sinha U, Garakian J, Lazareff J, Rubino G et al. Relationships between choline magnetic resonance spectroscopy, apparent diffusion coefficient and quantitative histopathology in human glioma. *J Neurooncol* 2000; 50(3): 215–226.

31. Jíru F, Hájek M. Correction for inhomogeneous B1 and B0 fields in water referenced spectroscopic imaging of the human brain. 26th Ann Sci Meeting ESMRMB 2009: 439.