

# Difuzně vážený obraz a možnost predikce vývoje mozkové žilní trombózy na magnetické rezonanci – dvě kazuistiky

## Diffusion-weighted Image and the Prediction of Brain Venous Thrombosis Development on Magnetic Resonance – Two Case Reports

### Souhrn

Prezentujeme dva případy diagnostikované mozkové žilní trombózy s rozsáhlým nálezem podporujícím ischemii při konvenčním MR vyšetření. Na MR angiografii byla zobrazena trombóza hlubokých žilních struktur a mozkových splavů. Nálezy se lišily v modalitě DWI (diffusion weighted imaging) a v ADC (apparent diffusion coefficient) mapách. V prvním případě byl v postižených strukturách v DWI signál zvýšený a v ADC mapách střední až snížený, což indikovalo cytotoxický edém a ischemickou lézi. Ve druhém případě byl v DWI signál střední až nízký, v ADC mapách zvýšený, což indikovalo vazogenní edém. Těžký klinický nálezu u obou pacientek vyžadoval hospitalizaci a antikoagulační terapii. U první pacientky ještě za šest měsíců od začátku příznaků přetrvávaly známky organického psychosyndromu, bolesti hlavy a vertigo. Na MR přetrvávalo reziduum ischemické prokrvácené léze v levém thalamu. U druhé pacientky došlo během 14 dní k úplné remisi MR obrazu a normalizaci klinického stavu. DWI a ADC mapy nejen přispívají k diagnóze CVT, ale i umožňují určitou predikci klinického vývoje.

### Abstract

We present two cases with diagnoses of cerebral venous thrombosis with extensive pathological changes supporting ischemia on conventional MR imaging (MRI). MR angiography disclosed thrombosis of the vein of Galen and cerebral sinuses. The findings were different on diffusion-weighted imaging (DWI) and on ADC maps. The first case exhibited high signal intensity on DWI and intermediate-to-low signal intensity on ADC (apparent diffusion coefficient) maps in the affected area. This indicated cytotoxic oedema and ischemic lesions. The second case showed intermediate-to-low signal intensity on DWI and high signal intensity on ADC maps. This indicated vasogenic oedema. The severe clinical status of both patients necessitated admittance to the intensive care unit and anticoagulation therapy. In the first case, six months after symptoms onset, signs of organic psychosyndrome, cephalaea and vertigo remained. MRI indicated that a residue of the haemorrhage ischemic lesion in the left thalamus persisted, with high signal on T2WI and low signal with mild hypersignal margin on T1WI. In the second case, MR findings and normalization of clinical status after anticoagulation therapy indicated complete remission. We suggest that DWI and ADC contribute to diagnosis and enable a certain degree of prediction of clinical course.

A. Burgetová<sup>1</sup>, Z. Seidl<sup>1,2</sup>,  
J. Lisý<sup>3</sup>, P. Dušek<sup>4</sup>, M. Mašek<sup>1</sup>,  
M. Vaněčková<sup>1</sup>

<sup>1</sup> Radiodiagnostická klinika

1. LF UK a VFN v Praze

<sup>2</sup> Vyšší zdravotnická škola, Praha 5

<sup>3</sup> Klinika zobrazovacích metod

2. LF UK a FN v Motole, Praha

<sup>4</sup> Neurologická klinika

1. LF UK a VFN v Praze



MUDr. Andrea Burgetová, Ph.D.

Radiodiagnostická klinika

1. LF UK a VFN v Praze

Kateřinská 30

128 08 Praha 2

e-mail [andrea.burgetova@vfn.cz](mailto:andrea.burgetova@vfn.cz)

Přijato k recenzi: 29. 6. 2010

Přijato do tisku: 13. 9. 2010

### Klíčová slova

mozková žilní trombóza – magnetická rezonance – difuzně vážené obrazy – posterior reversible encephalopathy syndrome

### Key words

cerebral venous thrombosis – magnetic resonance imaging – diffusion weighted imaging – posterior reversible encephalopathy syndrome

Tato studie byla podpořena granty ministerstva zdravotnictví MZO/00064165 a MSMTO21620849.

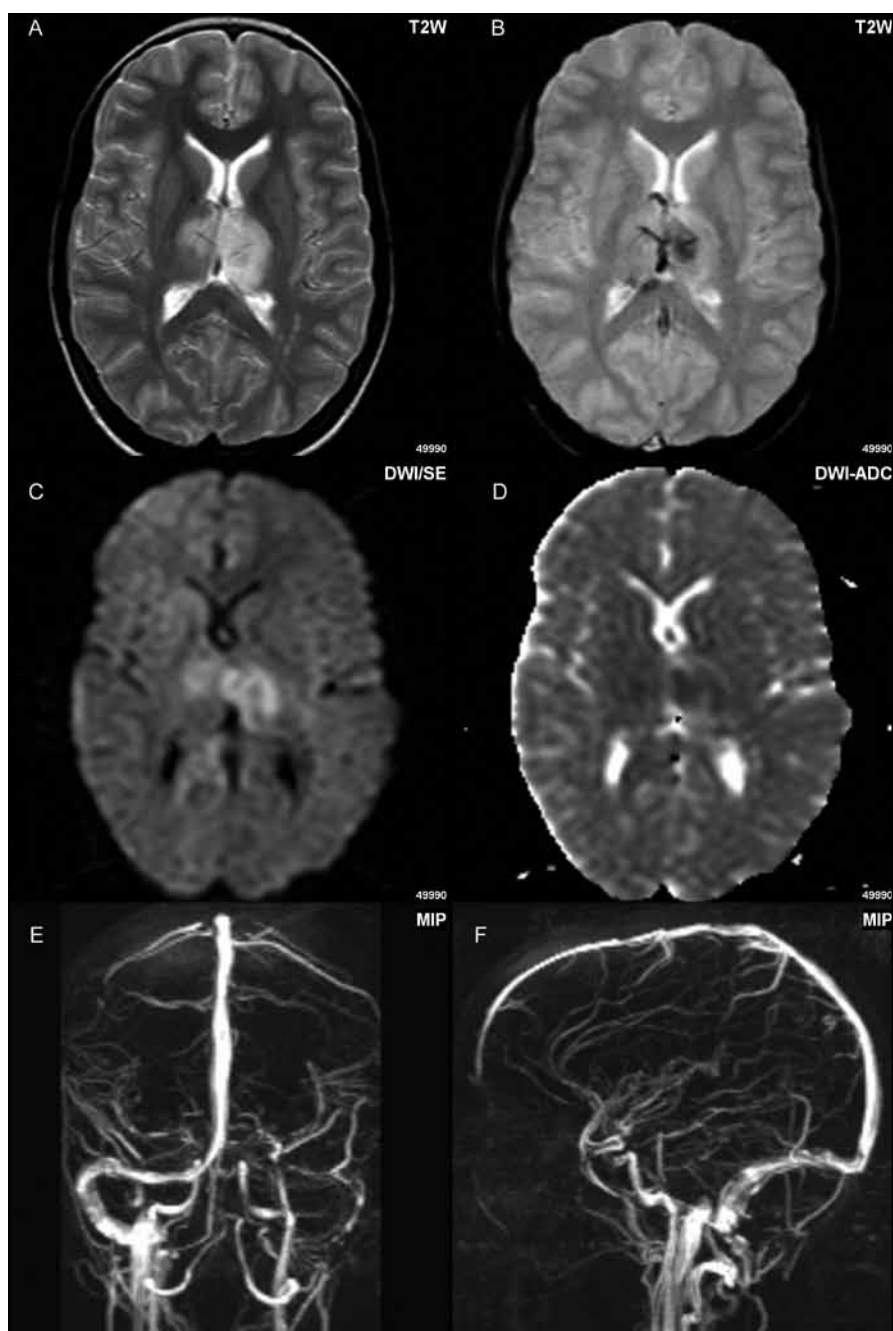
## Úvod

Incidence mozkové žilní trombózy (cerebral venous thrombosis, CVT) se pohybuje mezi třemi až čtyřmi případy na milion obyvatel a rok, častěji jsou postiženy ženy, které v dospělé populaci tvoří až 75 % případů [1]. Rizikovými faktory jsou vrozené nebo získané protrombotické podmínky včetně těhotenství a šestinedělí, rovněž užívání perorální hormonální antikoncepce je spojeno se zvýšeným rizikem CVT. Klinický obraz CVT zahrnuje bolesti hlavy, nauzeu, zvracení, epileptické záchvaty, edém papil, ložiskové neurologické příznaky, často hemiparézu. K diagnostice CVT významně přispívají zobrazovací metody, zvláště výpočetní tomografie (CT) a magnetická rezonance (MR). Nativní CT má limitovanou senzitivitu, může ukázat známky venózního infarktu, postkontrastně je typický tzv. empty delta sign. Konvenční MR obrázky ukazují absenci flow void fenoménu v postižené žíle či splavu a jinak nespecifické tkáňové změny, zvýšení signálu v T2 a snížení v T1 váženém obraze [2]. Angiografické vyšetření pomocí výpočetní tomografie (CTA) nebo magnetické rezonance (MRA) obvykle potvrdí klinické podezření na CVT. Nové techniky MR, jako jsou difuzně vážené obrázky (DWI), nejen přispívají k diagnostice, ale i umožňují hlubší pohled do patofyziologických mechanismů a dovolují predikci vývoje klinického nálezu. Pokud je CVT diagnostikována správně a včas, má více než 80 % pacientů po adekvátní terapii relativně dobrou prognózu [1].

## Kazuistika 1

Šestnáctiletá pacientka byla přijata pro 14 dní trvající bolesti hlavy. Cefalea byla výrazná, difuzní, stálá, budící ze spaní, postupně progredující. Den před přijetím se objevilo opakované zvracení bez nauzey. V den vyšetření byla pacientka bradypsychická, občas reagovala inadekvátně. V objektivním nálezu byla pozorována dysartrie, retrográdní amnézie, frustní hemiparéza vpravo a intermitentní třes horních končetin. V anamnéze bylo užívání antikoncepce. V laboratorních nálezech: INR 1,0; APTT 27,2; TT 14,2; D-dimer 340; APC R 1,3. Byla prokázána Leidenská mutace v heterozygotní konstituci a mutace MTHFR C677T.

Konvenční MR zobrazila patologické léze prakticky v celém thalamu na levé



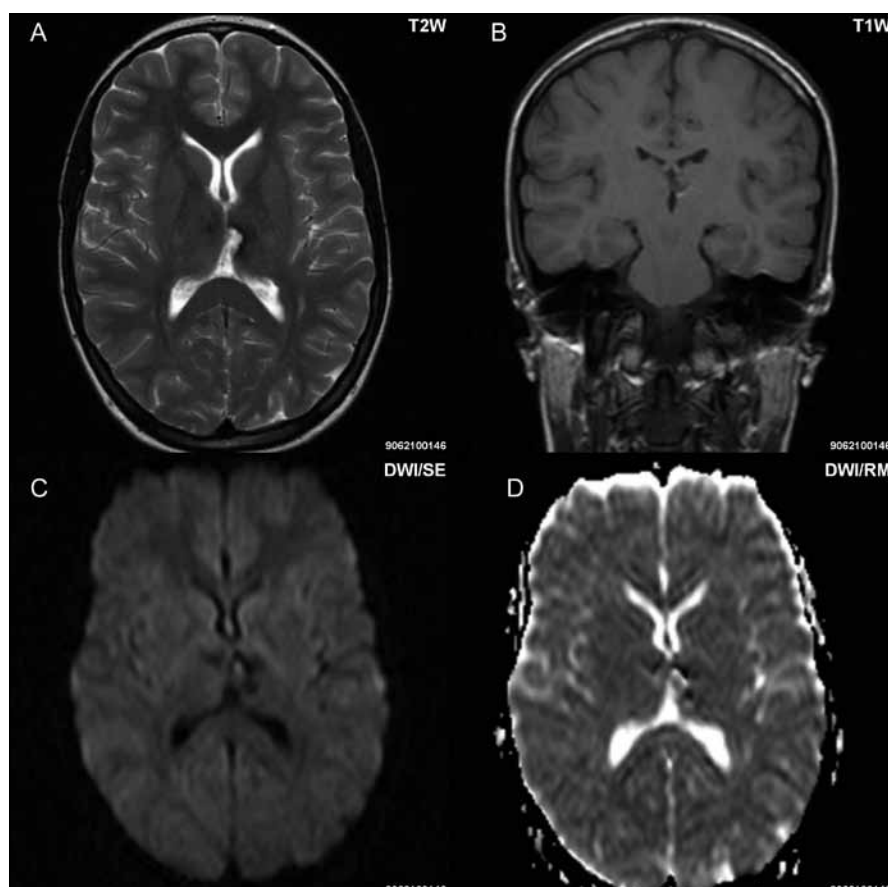
Obr. 1a, b. T2 vážený obraz ukazuje zvýšený signál prakticky v celém thalamu na levé straně a v přední části thalamu vpravo, v T2-FFE je v části levého thalamu snížený signál, což svědčí pro hemoragickou komponentu.

Obr. 1c, d. V DWI ( $b = 1\ 000\ \text{s/mm}^2$ ) je signál v postižených strukturách převážně zvýšený, v ADC mapách je signál snížený v levém thalamu a střední až lehce snížený v pravém thalamu.

Obr. 1e, f. Na MRA ve venózní fázi se objevuje trombóza ve strukturách hlubokého žilního systému, v sinus rectus a v sinus transversus a sigmoideus na levé straně.

straně a v přední části thalamu na straně pravé mající v T2 váženém obraze a FLAIR zvýšený signál, diskrétně snížený v T1 váženém obraze. V FFE T2 váženém obraze

byl patrný v části levého thalamu snížený signál. V DWI byl signál v postižených strukturách převážně zvýšený, v ADC mapách byl signál snížený v levém thalamu



Obr. 2a, b. MR kontrola za 6 měsíců ukazuje reziduální nález v levém thalamu – zvýšený signál v T2 a snížený v T1 váženém obraze s hypersignálním lemem. Obr. 2c, d. Reziduální nález v DWI ( $b = 1\ 000\ \text{s}/\text{mm}^2$ ) a ADC mapách.

a střední až lehce snížený v pravém thalamu. Nález svědčil pro ischemické léze s restrikcí difuze v obou thalamech, vlevo s hemoragickou složkou. Na MRA ve venózní fázi byla prokázána trombóza ve strukturách hlubokého žilního systému, v sinus rectus a v sinus transversus a sigmoideus na levé straně (obr. 1). Byla zahájena antikoagulační terapie.

Další kontroly ukazovaly postupné zlepšování klinického stavu, nicméně i za šest měsíců od začátku příznaků trvaly známky organického psychosyndromu (deprese, zhoršení fyzické i psychické výkonnosti), nemocná udávala bolesti hlavy a intermitentní vertigo.

Kontrolní MR vyšetření za šest měsíců ukazovalo reziduální nález, v levém thalamu přetrvával zvýšený signál v T2 a snížený v T1 váženém obraze s jemným hypersignálním lemem. Drobná reziduální léze byla v pravém thalamu. Patologický signál v postižených oblastech byl rovněž v DWI a ADC mapách (obr. 2). Došlo k rekanalizaci hlubokého žilního systému

a splavů, reziduální trombóza byla v sinus rectus při confluens a nevelká rezidua byla v sinus transversus a sigmoideus vlevo.

### Kazuistika 2

Sedmatřicetiletá pacientka byla přijata s dva dny trvajícím bolestmi hlavy, ráno v den přijetí udávala vertigo, diplopii, nebyla schopna samostatné chůze. Během vyšetření byla nemocná somnolentní, v objektivním nálezu jsme pozorovali protruzi levého bulbu, parézu VI. nervu vlevo, lehkou centrální parézu levé horní končetiny a pravé dolní končetiny. Bez antikoncepce v anamnéze. V laboratorním nálezu při příjmu: INR 1,0; APTT 73,5; TT 53,0; D-dimer 723; genetické determinované poruchy koagulace nepotvrzeny.

Konvenční MR zobrazila léze v bazálních gangliích, thalamech a v periventriculární bílé hmotě oboustranně zvýšeného signálu v T2 váženém obraze a FLAIR, diskrétně sníženého v T1 váženém obraze. V DWI byl signál v postižených strukturách střední až nízký,

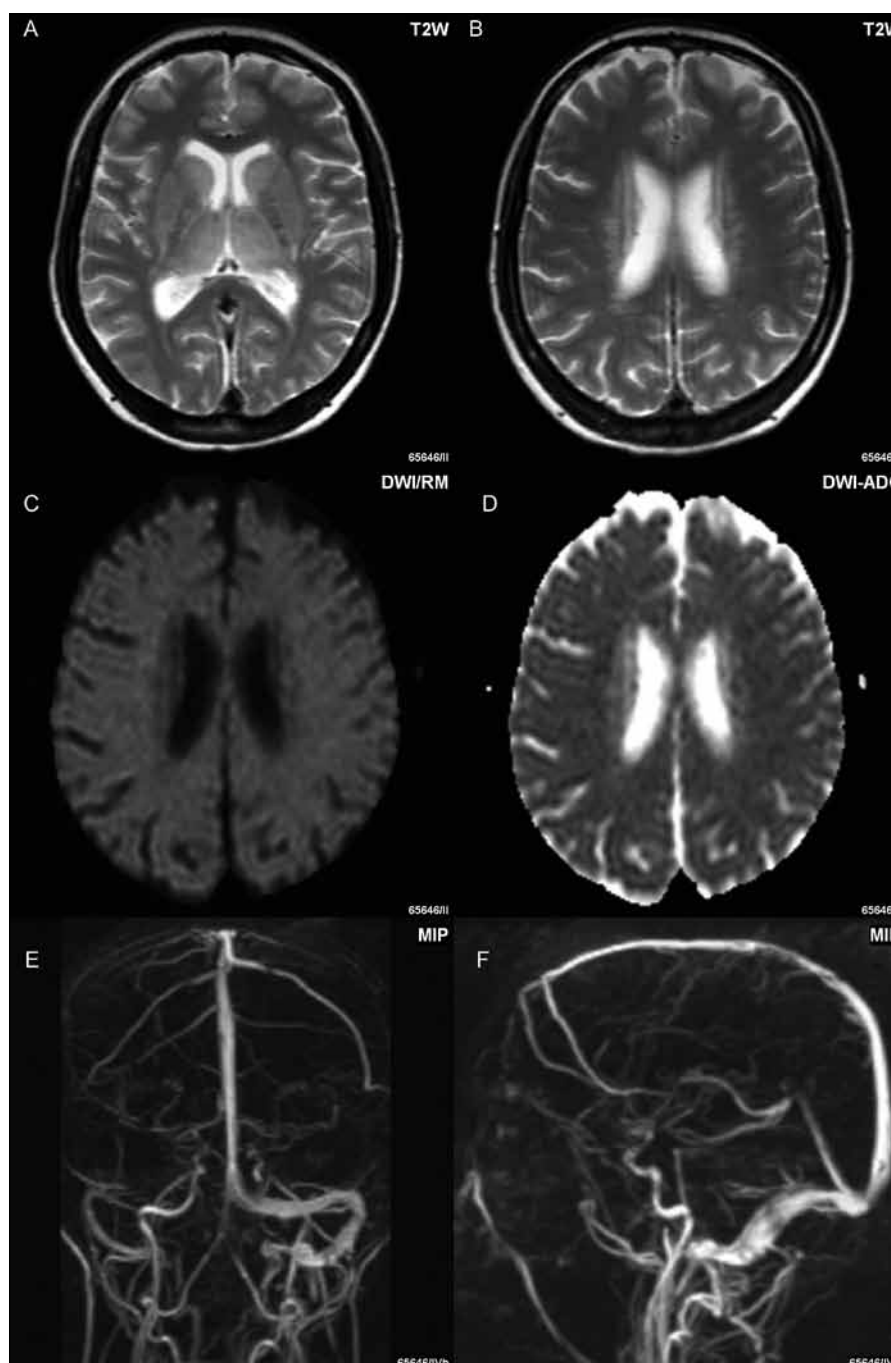
v ADC mapách byl signál zvýšený. MRA ve venózní fázi prokázala trombózu vena Galeni a mozkových splavů (sinus sagittalis superior, sinus rectus, confluens sinuum, sinus transversus bilaterálně a sinus sigmoideus vpravo) (obr. 3). Byla zahájena antikoagulační terapie. Během 14 dní při kontrolním MR vyšetření došlo k „normalizaci“ nálezu (obr. 4), rovněž klinický stav se upravil, pacientka byla bez obtíží, objektivní nález bez ložiskové symptomatologie, pacientka byla propuštěna do domácího ošetření.

### Diskuze

Diagnostika CVT zůstává stále v řadě případů obtížná a vyžaduje využití senzitivních a specifických diagnostických metod. MR s využitím MRA ve venózní fázi se ukazuje jako optimální diagnostická modalita. Korelátom komplikací CVT v mozkové tkáni v MR obraze jsou nespecifické změny, v T1 váženém obraze snížená intenzita signálu v postižené oblasti, po aplikaci kontrastní látky někdy pozorujeme nehomogenní enhancement. V T2 váženém obraze je v postižených strukturách zvýšený signál, nezděrná bývá přítomna hemoragická složka [2].

Technika MR-DWI umožňuje odhalit patofyziologické mechanismy změn, protože poměrně spolehlivě rozlišuje cytotoxický a vazogenní edém [3]. Původně DWI našly širší využití v časně diagnostice akutních cévních mozkových příhod, kde během několika prvních minut až hodin, zobrazují cytotoxický edém v důsledku arteriální okluze [4]. S cytotoxickým edémem (zvýšený signál v modalitě DWI a snížený v ADC mapách) jsou spojeny mozkové infarkty a perzistující abnormality (nekrózy) v T2 vážených obrazech, event. FLAIR na kontrolních vyšetřeních, což potvrzuje ireverzibilitu takových lézí („jádro infarktu“). Na druhé straně vazogenní edém (střední až nízký signál v DWI a zvýšený signál v ADC mapách) může být reverzibilní a na kontrolních snímcích dochází často k úplné remisi změn patrných při MR vyšetření [5].

Naše hypotéza je, že na základě diferenciace cytotoxického a vazogenního edému pomocí MR-DWI lze posoudit závažnost poškození mozkové tkáně a přispět tak i k prognóze klinického vývoje CVT. Limitací v předpovědi rozsahu mozkových změn v DWI a ADC



Obr. 3a, b. T2 vážené obrazy ukazují zvýšený signál v bazálních gangliích, thalamu a periventrikulární bílé hmotě oboustranně.

Obr. 3c, d. V DWI ( $b = 1\ 000\ \text{s/mm}^2$ ) je střední až snížený signál v periventrikulární bílé hmotě oboustranně, v ADC mapách je v odpovídající lokalizaci signál zvýšený.

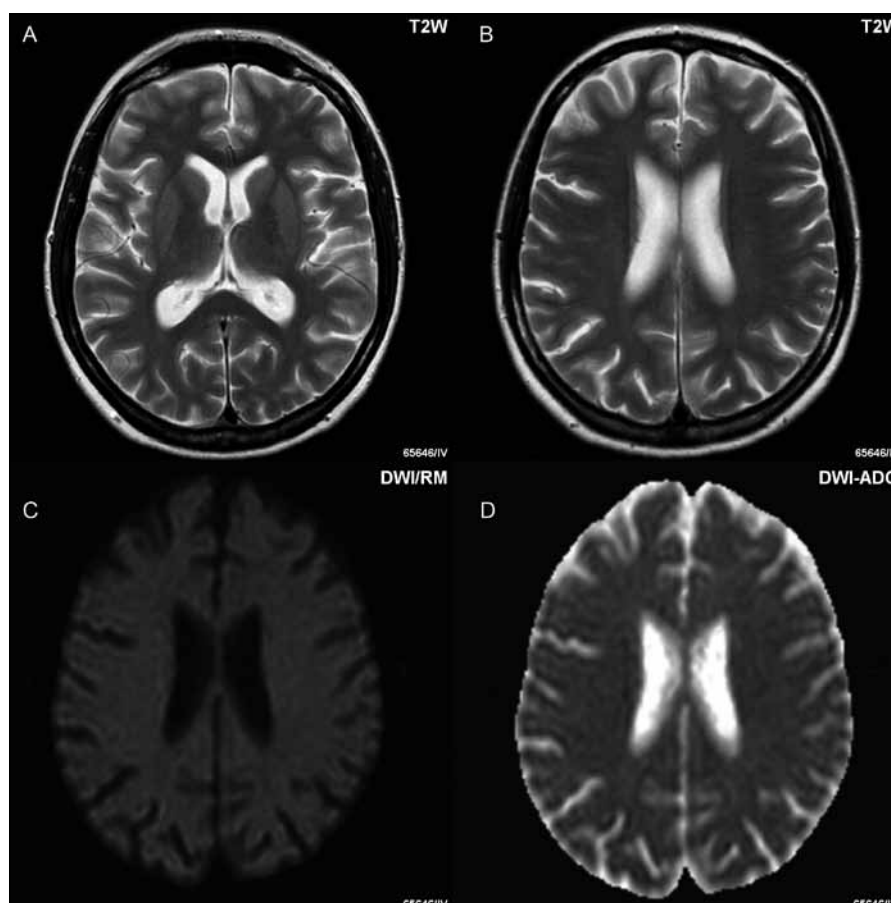
Obr. 3e, f. Na MRA je trombóza vena Galeni, sinus sagitalis superior, confluens sinuum a sinus transversus a sigmoideus vpravo.

může být přítomnost hematomu v postižených strukturách. Rozpadové produkty hemoglobinu deoxyhemoglobin a zejména methemoglobin jsou paramagnetické, zatěžují DWI susceptibil-

ními artefakty a znemožňují adekvátní výpočet hodnot ADC. Hemoragickou složku však prokážeme již v konvenčním MR zobrazení, především v silně T2 vážených obrazech.

V literatuře se objevuje několik prací, které prezentují využití DWI u CVT [6–9]. Patofyziologické mechanismy jsou u venózní trombózy odlišné od arteriálních uzávěrů. Při žilní trombóze dochází k poruše žilního odtoku, snížení průtoku krve nebo obstrukci kapilárního oběhu a zvýšení objemu krve v mozku, což vede ke zvýšení nitrolebního tlaku. V případě venózní okluze bývá významnější komponentou vazogenní edém (většinou reverzibilní) než edém cytotoxický, který je spojován se změnami ireverzibilními, tedy spíše s nepříznivou prognózou. Studie na zvířatech s uměle navozenou CVT s využitím MR ukázala, že cytotoxický edém hraje určitou roli v časných stádiích žilní trombózy (v prvních 30 min), potom může přejít do edému vazogenního [8]. Předpokládáme, že existují dvě možnosti. První skupina nemocných, u kterých se cytotoxický edém „transformuje“ ve vazogenní a ty mají prakticky normální difuzně vážený obraz a dobrou prognózu. Druhá skupina, kde cytotoxický edém zřejmě přetrvává, mají patologický nálezu v difuzně vážených obrazech. ADC mapy se musí vždy posuzovat s DWI. V případě tkáňových změn u CVT jde pravděpodobně o komplexní patofyziologický proces, kde mohou být přítomny současně oba typy edému a k nekróze dochází pouze v případech, kdy je překročen ireverzibilní práh. Lövblad et al popsali dva případy hluboké žilní trombózy, u nichž se centrálně v mozkové tkáni objevila koexistence vazogenního a cytotoxického edému se zvýšeným signálem v DWI a sníženým v ADC mapách, v jehož místě se rozvinulo ložisko infarktu [6,7]. Další autoři publikovali případ mozkové žilní trombózy podobný našemu s lokálním zvýšením ADC hodnot, což odpovídalo vazogennímu edému. Zde došlo k úplné normalizaci MR nálezu a remisi klinických příznaků [9].

Máme hypotézu, že tento obraz vazogenního edému je možné zařadit do kategorie PRES (posterior reversible encephalopathy syndrome). Předpokládá se, že patofyziologickým mechanismem v případě PRES je porucha mozkové cévní autoregulace. V jejím důsledku dochází k endoteliální dysfunkci, zvýšené permeabilitě hematoencefalické bariéry, vazogennímu edému a mikrohemoragiím. U CVT vzniká narušení hematoencefalické bariéry zvýšením žilního tlaku s následným únikem tekutiny do extracelulárního prostoru. I když



Obr. 4a–d. T2 vážené obrazy, DWI ( $b = 1\ 000\ \text{s}/\text{mm}^2$ ), ADC mapy, normalizace nálezu po terapii.

vyvolávající příčiny jsou různé, konečný patofyziologický mechanismus je obdobný, to je porucha hematoencefalické bariéry, společná je rovněž kompletní reverzibilita nálezu. PRES byl poprvé popsán u hypertenzních krizí (hypertenzní encefalopatie), dnes je však spojován již s řadou dalších patologických stavů, s eklampií, s neurotoxicitou některých imunosupresiv, event.

chemoterapeutik (interferon alfa, cyklosporin, takrolimus) a s uremickou encefalopatií, která je důsledkem selhání ledvin (akutní glomerulonefritida, lupusová nefropatie), s autoimunitními chorobami [5,10]. Původně byl PRES popisován v obraze MR jako víceméně symetrický edém parietooccipitálně, dnes však víme, že může postihovat i jiné oblasti mozku [10].

Soudíme, že kromě diagnostiky mohou MR-DWI a ADC mapy u pacientů s CVT přispět k predikci klinického vývoje. Závěrem bychom chtěli tímto poznatkem podpořit, aby MR-DWI byly součástí běžného vyšetřovacího protokolu i pro svoji časovou nenáročnost a aby jejich interpretaci bylo věnována náležitá pozornost.

#### Literatura

1. Stam J. Thrombosis of the cerebral veins and sinuses. *N Engl J Med* 2005; 352(17): 1791–1798.
2. Yuh WT, Simonson TM, Wang AM, Koci TM, Tali ET, Fisher DJ et al. Venous sinus occlusive disease: MR findings. *AJNR Am J Neuroradiol* 1994; 15(2): 309–316.
3. Schaefer PW, Buonanno FS, Gonzales RG, Schwamm RH. Diffusion-weighted imaging discriminates between cytotoxic and vasogenic oedema in patient in eclampsia. *Stroke* 1997; 28(5): 1082–1085.
4. Warach S, Gaa J, Siewert B, Wielopolski P, Edelman RR. Acute human stroke studies by whole brain echo planar diffusion, weighted magnetic resonance imaging. *Ann Neurol* 1995; 37(2): 231–241.
5. Kinoshita T, Moritani T, Shrier DA, Hiwatashi A, Wang HZ, Numaguchi Y. Diffusion-weighted MR imaging of posterior reversible leukoencephalopathy syndrome. A pictorial essay. *J Clinical Imaging* 2003; 27(5): 307–315.
6. Lövblad KO, Bassetti C, Schneider J, Ozdoba C, Remonda L, Schroth G. Diffusion-weighted MRI suggests of the coexistence of cytotoxic and vasogenic oedema in e case of deep cerebral venous thrombosis. *Neuroradiol* 2000; 42(10): 728–731.
7. Lövblad KO, Bassetti C, Schneider J, Guzman R, El-Koussy M, Remonda L et al. Diffusion-weighted MR in cerebral venous thrombosis. *Cerebrovas Dis* 2001; 11(3): 169–176.
8. Röther J, Waggie K, van Bruggen N, de Crespigny A, Moseley ME. Experimental cerebral venous thrombosis: evaluation using magnetic resonance imaging. *J Cerebral Blood Flow Metab* 1996; 16(6): 1353–1361.
9. Keller E, Flacke S, Urbach H, Schild HH. Diffusion- and perfusion-weighted magnetic resonance imaging in deep cerebral venous thrombosis. *Stroke* 1999; 30(5): 1144–1146.
10. Fugate JE, Claassen DO, Cloft HJ, Kallmes DF, Kozak OS, Rabinstein AA. Posterior reversible encephalopathy syndrome: associated clinical and radiologic findings. *Mayo Clin Proc* 2010; 58(5): 427–432.