proLékaře.cz | 10.8.2025



# Progredující spasticita, kognitivní deficit a nevýbavné kortikální motorické evokované potenciály jako klinické příznaky pravděpodobné primární laterální sklerózy – kazuistika

## Progressing Spasticity, Cognitive Deficit and Non-elicitable Cortical Motor Evoked Potentials as Signs of Probable Primary Lateral Sclerosis – a Case Report

A. Kopal[1], E. Ehler[1], I. Rektorová[2,3]

[1] Neurologická klinika, Pardubická krajská nemocnice
[2] Výzkumná skupina Aplikované neurovědy, Středoevropský technologický institut, CEITEC MU, Brno
[3] I. neurologická klinika LF MU a FN u sv. Anny v Brně

✉ doc. MUDr. Irena Rektorová, Ph.D.
Centrum pro kognitivní poruchy
I. neurologická klinika
LF MU a FN u sv. Anny v Brně
Pekařská 53
656 91 Brno
e-mail: irena.rektorova@fnusa.cz

Přijato k recenzi: 3. 2. 2011
Přijato do tisku: 1. 4. 2011

### Souhrn
Choroby motorického neuronu (motor neurone diseases) zahrnují heterogenní skupinu chorob, které postihují horní motoneuron a/nebo dolní motoneuron. K této skupině chorob patří zejména amyotrofická laterální skleróza a primární laterální skleróza. Amyotrofická laterální skleróza je obvykle definována jako fatální neurodegenerativní onemocnění, které progresivně postihuje horní i dolní motoneuron, průměrné přežití je 3–5 let, zřídka může být i delší. Primární laterální skleróza je idiopatické nefamiliární neurodegenerativní onemocnění horního motoneuronu.

### Abstract
Motor neurone diseases comprise a heterogeneous group of disorders that affect the upper motor neurone and/or the lower motor neurone. Both amyotrophic lateral sclerosis and primary lateral sclerosis fall into the category of motor neurone diseases. Amyotrophic lateral sclerosis is usually defined as a fatal neurodegenerative disorder that progressively affects both the upper and lower motor neurone, with mean survival between three and five years, although long-term survival may occur, albeit infrequently. Primary lateral sclerosis is an idiopathic, non-familial neurodegenerative disorder of the upper motor neurone.

### Klíčová slova
choroby motorického neuronu – primární laterální skleróza – amyotrofická laterální skleróza – spasticita – motorické evokované potenciály – kognitivní deficit

### Key words
motor neurone diseases – primary lateral sclerosis – amyotrophic lateral sclerosis – spasticity – motor evoked potentials – cognitive deficit

Práce podpořena výzkumným záměrem MSM 0021622404.

proLékaře.cz | 10.8.2025



## Úvod

Pozvolna narůstající svalová hypertonie je poměrně častá potíž, pro kterou je nemocný odeslán k neurologickému vyšetření. Prvním diagnostickým krokem je určení typu hypertonie – rigidita, spasticita, porucha inhibice, změny svalové tkáně či vaziva. Dalším krokem je určení rozsahu svalové hypertonie – na končetinách, akrálně, na trupu, generalizovaná. Pak je nutno pátrat po dalších klinických příznacích – dysartrii, dysfagii, poruše čití, kognitivním postižení. A poté následuje hodnocení pomocných vyšetření – biochemických výsledků, EMG, EP, EEG, likvoru, MR a další [1,2]. Přes současné diagnostické možnosti nebývá stanovení diagnózy snadné a již vůbec ne rychlé [3].

Popisujeme kazuistiku 64leté pacientky s několik let narůstající generalizovanou hypertonií, celkovou pohybovou zpomaleností, s časným rozvojem dysfagie, dysartrie a poruchy chůze a postupně se rozvíjejícím kognitivním deficitem.

## Vlastní kazuistika

U 64leté ženy se po více než tři roky rozvíjí generalizovaná spasticita s časnou poruchou chůze a brzy nastupující dysfagií a dysartrií a celkovou pomalostí pohybů. Rodinná anamnéza je negativní z hlediska nynějšího onemocnění, i když otec spáchal sebevraždu v mladém věku. Tři sestry a dva synové jsou zdrávi. Pacientka pracovala jako laborantka v lékárně. Nikdy neprodělala žádné otravy či úrazy hlavy nebo míchy s bezvědomím. Abúzus alkoholu či drog neguje, je nekuřačka. V předchorobí nemocné je chronická migrenózní cefalea, v mládí neuralgie trigeminu vpravo, pro kterou podstoupila úspěšnou termokoagulaci Gasserského ganglia. Pět let je pacientka léčena pro arteriální hypertenzi (metoprolol 100 mg denně). Prodělala hysterektomii, dilataci striktury ureteru. V srpnu 2008 byla na neurochirurgii provedena extirpace malého meningeomu konvexity fronto-parietálně vlevo. Avšak tehdy již přítomná spasticita se operací nijak nezměnila. V září 2009 byla s těmito potížemi přijata na neurologickou kliniku v Pardubicích.

V klinickém nálezu v roce 2009 dominovala spasticita s nápadnou pomalostí pohybů, mírná pravostranná převaha postižení, pomalá řeč, dysfagie, ušla s pomocí dvou osob několik krůčků. Z laboratorních vyšetření byl pouze cholesterol mírně vyšší (6,38 mmol/l). V likvoru byla velmi mírná hyperproteinorachie (0,44 g/l) s normálním cytologickým nálezem. MR mozku (včetně podání kontrastní látky) prokázalo zvýšení signálu bílé hmoty v zadním raménku vnitřní kapsuly a oboustranně frontodorzálně. Bylo doplněno MR krčního úseku s nálezem degenerativních změn páteře bez myelopatie. Radiolog vyslovil podezření na leukodystrofii či amyotrofickou laterální sklerózu. Neuropsychologické vyšetření prokázalo kognitivní deficit s dominujícím snížením psychomotorického tempa, postižením paměti a schopnosti vizuálně-percepční diskriminace. EEG vyšetření bylo abnormní pro nepravidelnost základní aktivity. Výsledky vyšetření zrakových a sluchových evokovaných potenciálů (VEP, BAEP) byly v normě. Nejzajímavějším nálezem byl výsledek vyšetření motorických evokovaných potenciálů (MEP) na horních a dolních končetinách, který svědčil pro úplnou nevýbavnost kortikální odpovědi na horních i dolních končetinách oboustranně při zcela normální výbavnosti při stimulaci kořenů (obr.1a, b). Vyšetření EMG neprokázalo lézi periferního motoneuronu ani senzitivních vláken. Nemocná byla propuštěna domů bez jasně stanovené diagnózy. V březnu 2010 byla přijata znovu na neurologickou kliniku v Pardubicích. Tehdy již nebyla schopna chůze, ale pouze stoje u postele, a to jen s pomocí další osoby. Mírně zhubla (z 51 na 47 kg). Pohyby byly nápadně pomalé, řeč pomalá, dysartrická, ale obsahově správná, pacientka byla plně orientovaná osobou, časem i prostorem. Nález na MR mozku (nativní) byl popisován jako stacionární, pouze s přítomností změn signálu bílé hmoty periventrikulárně, oboustranně frontodorzálně a v zadním raménku vnitřní kapsuly. EEG vyšetření ukázalo nízkou amplitudu a nepravidelnou základní aktivitu, bez progrese. Neuropsychologické vyšetření neprokázalo progresi kognitivního deficitu, pacientka byla bez známek demence. Dominoval deficit v oblasti pozornosti, parciální deficit exekutivních funkcí, pracovní paměti, vizuo-motorické koordinace a motoriky. Nález opakovaného vyšetření MEP byl beze změn. Byl proveden skríning na leukodystrofie dospělého věku. Výsledek enzymatického vyšetření v leukocytech a normální nález glykolipidů v moči nesvědčil pro diagnózu metachromatické leukodystrofie.

V léčbě jsme zkoušeli nasazovat levodopu v rámci testování dopaminergní odpovědi zvláště pro celkovou hypo- a bradykinezi a výraznou progredující svalovou hypertonii charakteru zejména spasticity. Nebylo možné odlišit ani možnou spoluúčast rigidity. Pacientka však snášela pouze malé dávky (3 × 100 mg) bez klinického efektu. Mírný symptomatický efekt mělo nasazení baklofenu (až 40 mg denně).

Vzhledem k progresi spasticity, kdy byla nemocná pohybově omezena pouze na postel a sedačku, s trvajícím kognitivním deficitem a nevýbavností kortikální odpovědi MEP, jsme pacientku doporučili k diagnostickému pobytu na I. neurologickou kliniku FN u sv. Anny v Brně, kde byla hospitalizována v druhé polovině října 2010. Komunikace s pacientkou byla ztížena díky těžké spastické dysartrii. Dle jejího sdělení je zřejmé, že potíže začaly

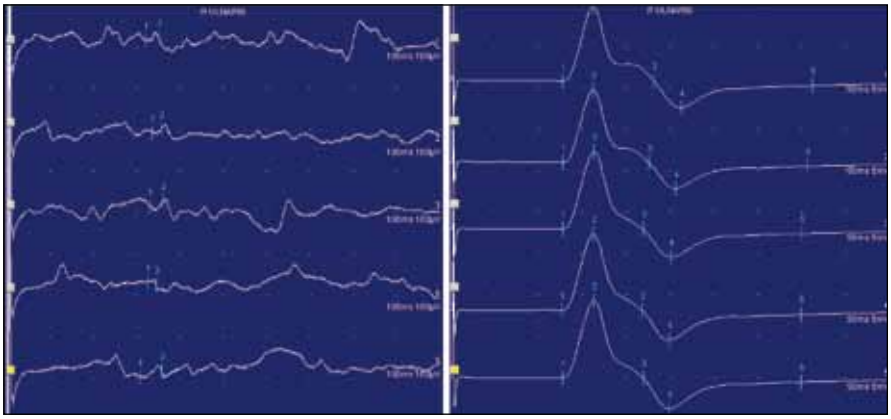

**Obr. 1a, b. Ukázka vyšetření MEP nervi ulnaris vpravo.**
N. ulnaris vpravo (R) – ADM: kortikální odpověď (1) nevybavena, radikulární (2): 13,35 ms/8,4 mV.

proLékaře.cz | 10.8.2025



před více než třemi lety poruchou chůze se zakopáváním pravé dolní končetiny o špičku a progrese nyní již těžkého hybného postižení (pacientka upoutána na lůžko) byla akcelerována zejména v posledních třech měsících.

Objektivně neurologicky při přijetí byla patrná zvláště spastická kvadruparéza s pravostrannou převahou, klonus ruční i nožní bilaterálně. V rámci pyramidového syndromu dochází k mírnému snížení svalové síly v kvadrudistribuci opět s pravostrannou převahou a výraznému zpomalení všech pohybů. Nebyly přítomny žádné známky současně probíhajícího periferního postižení, které by svědčily pro syndrom amyotrofické laterální sklerózy. Dále dominovala již popisovaná těžká spastická dysartrie s dysfagií, zatímco čití zůstává intaktní. Pokud lze spolehlivě hodnotit, normální bylo i klinické vyšetření mozečku a extrapyramidového systému. Pacientka byla schopna udělat několik krůčků s dopomocí dvou osob a s výraznou instabilitou. Chůzi lze hodnotit jako výrazně spastickou. Klinický nález svědčil pro diagnózu primární laterální sklerózy.

Z pomocných metod jsme doplnili vyšetření somatosenzorických evokovaných potenciálů (SSEP) s abnormním nálezem pouze pro centrální úsek SSEP n. medianus při stimulaci zprava, zatímco nález SSEP n. tibialis oboustranně byl v mezích normy. Detailní neuropsychologické vyšetření prokázalo parciální deterioraci kognitivních schopností vzhledem k očekávané premorbidní úrovni, v popředí bylo mírné oslabení exekutivních funkcí, konstrukce a vizuo-spaciálních schopností. Aktuální intelektový výkon se pohyboval v pásmu populačního průměru. Mnestické funkce byly celkově bez potíží, ve složce sluchové nadprůměrné (MQ = 120), ve složce vizuální v pásmu populačního průměru. Exekutivní funkce byly mírně oslabeny v oblasti výkonového psychomotorického tempa, plánování a řízení pozornosti. Cílená verbální fluence byla ve složce sémantické průměrná. Konstrukčně praktické schopnosti a vizuo-spaciální funkce byly mírně narušeny, vázla konstrukce i vizuální percepce a analýza. Symbolické funkce byly bez specifických potíží. Skóre MoCA testu (Montreal Cognitive Assessment) [4] bylo 27 bodů z maximálního počtu 30 bodů.

Zopakovali jsme MR vyšetření mozku (nativní) s popisovanou kortikosubkortikální mozkovou atrofií zejména ve frontotemporálních oblastech oboustranně (obr. 2a; T2 sekvence, koronální řez), mírně výrazněji vpravo. Nebyla patrná výraznější nebo selektivní atrofizace precentrálních gyrů. Byly přítomny stranově symetrické pruhovité hyperintenzity v T2 a FLAIR sekvencích v dorzální třetině zadního raménka vnitřní kapsuly (obr. 2b; T2 sekvence, axiální řez). Ve srovnání s předchozím vyšetřením z 9/2009 byl stav stacionární.

Dále jsme provedli vyšetření pomocí 18-FDG (Fluoro-Deoxy-Glukóza) PET mozku s nálezem symetrické distribuce radiofarmaka bez ložiskových změn.

Za hospitalizace došlo přes intenzivní fyzioterapii a logopedickou péči k další progresi spasticity a řeč se stává již nesrozumitelnou. Postupně byla vysazena levodopa bez objevení se extrapyramidové symptomatiky. Baklofen byl postupně navýšen na dávku 60 mg denně, dále nasazeno antidepresivum ze skupiny SSRI (escitalopram 10 mg) a teofylin 200 mg denně pro kombinovanou dušnost při dysfunkci respiračních svalů v rámci základního onemocnění a chronickou obstrukční bronchopulmonální nemoc. Diagnosticky jsme onemocnění pacientky uzavřeli jako primární laterální sklerózu.

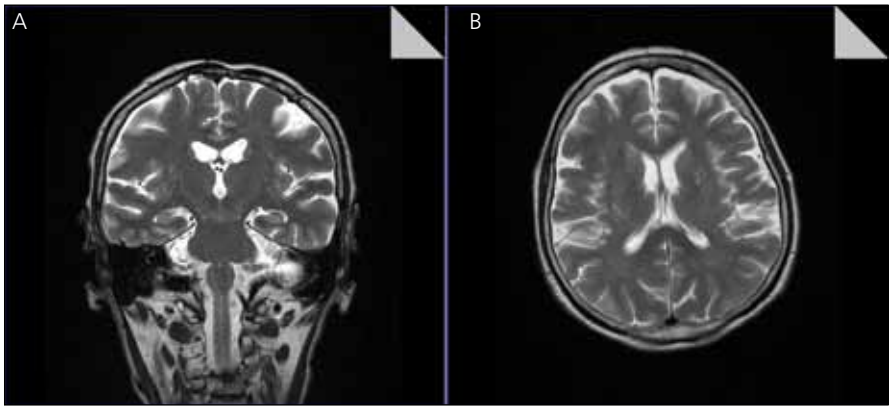


**Obr. 2a. MR mozku, T2 sekvence, koronální řez.**
**Obr. 2b. MR mozku, T2 sekvence, axiální řez.**

## Diskuze

Primární laterální skleróza (PLS) tvoří asi 1,6–5 % nemocných ze širší skupiny nemocí motoneuronu [2]. Nemocní mají podstatně pomalejší progresi onemocnění ve srovnání s amyotrofickou laterální sklerózou (ALS), většinou se dožijí více než deseti let od vzniku potíží. Onemocnění typicky začíná v páté až šesté dekádě života. Diagnostická kritéria primární laterální sklerózy jsou uvedena v tab. 1.

Velmi důležitá je diferenciální diagnostika PLS proti ALS, která má podstatně horší prognózu i omezenější možnosti symptomatické léčby. Klinicky se nemocní s ALS ihned při manifestaci choroby častěji vyznačují svalovou slabostí zejména dolních končetin či rozvojem bulbárních příznaků. Později v průběhu choroby mívají větší úbytek hmotnosti a redukci vitální kapacity plic. Podstatné je postižení centrálního a zároveň i periferního motoneuronu [5]. V typických PLS případech začíná rozvoj svalové hypertonie na dolních končetinách a šíří se postupně na trup, horní končetiny až na bulbární svalstvo [3]. K základní klinické triádě PLS (také Erbově triádě) patří tedy hypertonus, hyperreflexie a mírná svalová slabost [2]. Na podkladě analýzy klinických dat 661 nemocných s ALS a 43 s PLS stanovili Tartaglia et al [1] tato rozlišující kritéria: svalová hypertonie byla jediným klinickým příznakem u 47 % nemocných s PLS a pouze u 4 % s ALS, v průběhu choroby rozvoj atrofie svalů končetin (2 proti 100 %), trvání choroby (11,2 ± 6,1 proti 3,8 ± 4,2 let) a úmrtnost v průběhu 16 let sledování (33 proti 89 %). V současné době se diferencují tři klinické formy, a to ascendentní, multifokální a spastická paraparéza [6]. Prvou potíží naší nemocné byla svalová hypertonie, slabost a únavnost chůze, více na pravé dolní končetině. V průběhu několika měsíců se však objevila generalizovaná hypertonie s pomalou řečí, dysfonií, spastickou dysartrií a dysfagií. Jednalo se tedy o ascendentní formu PLS.

proLékaře.cz | 10.8.2025



**Tab. 1. Diagnostická kritéria primární laterální sklerózy [2].**

| |
|---|
| **Klinická kritéria** |
| 1. Nález poruchy horního motoneuronu při vyšetření (spasticita, patologické reflexy, event. slabost) |
| 2. Končetinové a/nebo bulbární postižení |
| 3. Trvání 4 a více let |
| 4. Progresivní průběh |
| 5. Věk počátku příznaků nad 20 let |
| 6. Event. močové obtíže |
| **Vylučovací kritéria** |
| 1. Nález poruchy dolního motoneuronu při vyšetření (fascikulace, atrofie) |
| 2. Senzitivní příznaky při vyšetření |
| 3. Pozitivní rodinná anamnéza |
| **Komplementární nálezy (podporující diagnózu)** |
| 1. TMS s prodloužením CMCT a poklesem kortikální excitability (např. absence MEP) |
| 2. MRS s poklesem poměru NAA/Cr a NAA/Cho v motorické kůře |
| 3. DTI s poklesem FA a zvýšením ADC v zadním raménku capsula interna |
| **Vylučovací kritéria** |
| 1. Známky myelopatie |
| 2. Abnormální likvorový nález |
| 3. Známky strukturální abnormity nebo demyelinizačního onemocnění dle MR mozku nebo míchy |
| 4. Abnormální motorické nebo senzorické NCS dle EMG |
| 5. EMG nález podporující El Escorial kritéria pro ALS |
| 6. Známky hereditární spastické paraplegie nebo mutace ALS2 genu |
| **Klasifikace primární laterální sklerózy (PLS)** |
| ***1. Klinická PLS (splněná výše uvedená kritéria)*** |
| ***2 Suspektní PLS (trvání příznaků do 4 let a známky minimální denervace dle EMG, která nesplňují El Escorial kritéria pro ALS, jinak splněná výše uvedená kritéria)*** |
| ***3. Komplikovaná PLS = PLS plus (splněná klinická kritéria nebo známky suspektní PLS a současně známky demence, parkinsonizmu nebo senzorických abnormalit)*** |

ADC: Apparent Diffusion Coefficient, Cho: cholin, CMCT: Central Motor Conduction Time, Cr: kreatin, DTI: Diffusion Tensor Imaging, EMG: elektromyografie, FA: Fractional Anisotropy, MEP: motorické evokované potenciály, NAA: N-acetylaspartát, NCS: Nerve Conduction Study, TMS: transkraniální magnetická stimulace

Velmi obtížné je i klinické odlišení hereditární spastické paraparézy (HSP) od PLS, nemáme-li jasnou pozitivní rodinnou anamnézu. Sporadicky se mohou vyskytovat zejména formy HSP s mutací genu pro spastin (SPG4) a pro paraplegin (SPG7) [7]. U mutace SPG7 genu je kromě spastické paraplegie popisována také bilaterální ptóza víček a lehké poruchy exekutivních funkcí [8]. Počátek klinických příznaků na horních končetinách nebo v bulbární oblasti, rozvoj bulbárních symptomů či jasná asymetrie v průběhu nemoci mohou podpořit diagnózu PLS. Nové možnosti v genetickém testování pro HSP jsou přínosem pro pacienty se sporadickou formou nemocí horního motoneuronu, neboť HSP má obecně příznivější prognózu než PLS.

V rámci diferenciální diagnostiky je vhodné myslet také na možnou multisystémovou atrofii, progresivní supranukleární paralýzu, neurosyfilis, deficit vitaminu B12, infekci HTLV-1 (lidský T lymfocytotropní virus), lymeskou boreliózu, paraneoplastický syndrom a neurologické postižení při HIV [2,5].

Vedle spasticity ovšem mohou být u PLS přítomny i další symptomy, zejména abnormity v okulomotorice (porucha sledovacích pohybů, syndrom progresivní supranukleární paralýzy), kognitivní porucha (frontální dysexekutivní syndrom) a jako pozdní příznak i močová urgence a/nebo inkontinence [2]. Naše pacientka neměla v době hospitalizace ani poruchu okulomotoriky ani močové potíže, ale neuropsychologické vyšetření odhalilo mírnou kognitivní poruchu se snížením psychomotorického tempa, poruchou exekutivních, konstrukčních a vizuo-spaciálních funkcí, tedy vázanou na fronto-parietální korové oblasti. Zvláště frontální typ mírného kognitivního deficitu až demence bývají popisovány v rámci spektra frontotemporálních lobárních degenerací a nemocí motoneuronu (Motor Neuron Disease; v literatuře označováno zkratkou FTLD-MND) [9,10].

PLS se vyznačuje časným postižením pyramidových drah a motorické kůry. To lze demonstrovat pomocí MR, které se nejčastěji projevuje atrofií gyrus precentralis, méně specifická je přítomnost T2 hyperintenzit v zadní třetině raménka vnitřní kapsuly [3,11]. Analogicky na FDG (Fluoro-Deoxy-Glukóza) PETu lze pozorovat snížení metabolizmu v pericentrálních korových oblastech [12]. Tyto markery na zobrazovacích metodách však nemusejí být přítomny a patří pouze mezi pomocné symptomy svědčící pro diagnózu. U naší pacientky byly přítomny pouze změny na MR mozku v oblasti vnitřní kapsuly. Tyto změny se však mohou vyskytovat např. i u ALS a dokonce mohou

proLékaře.cz | 10.8.2025



být přítomny i u malého procenta zdravých jedinců.

Pomocí PET s použitím [$^{11}$C] flumazenilu, který se váže na benzodiazepinovou podjednotku GABA-A receptoru, lze prokázat ztrátu či dysfunkci neuronů. Tato metoda (resp. zmiňovaný radioligand) u nás není dostupná. Dle literatury se u nemocných s PLS nacházejí popisované změny v precentrální oblasti a u pacientů s ALS pak v přední frontální i orbiculofrontální kůře. Touto metodou lze rozlišit mozkové změny u ALS proti PLS [13].

Neurofyziologická vyšetření podporují diagnózu PLS nepřítomností spontánní aktivity při jehlové EMG (nejsou fibrilace ani fascikulace). Typickým nálezem svědčícím pro postižení pyramidové dráhy je nevýbavnost korových MEPů nebo mnohonásobné prodloužení jejich latencí [3,11,14,15]. U naší nemocné EMG nález nevykazoval žádné známky léze periferního motoneuronu, rovněž motorická i senzitivní neurografie měly normální výsledky. Při vyšetření MEP jsme nikdy nezískali kortikální odpověď, přitom periferní odpověď byla zcela v normě.

V symptomatické léčbě nemocných s PLS se využívá zejména možnost ovlivnění výrazné svalové hypertonie (stiffness) spojené s nápadnou pomalostí pohybů. Používá se baklofen, tizanidin i benzodiazepiny [3], a to vždy společně s rehabilitací. Při dobrém efektu se myorelaxancia podávají dlouhodobě. U vysokého stupně spasticity s maximem postižení dolních končetin a trupu je indikována intratékální baklofenová pumpa [16]. Při rozvoji výrazných poruch polykání je nezbytná úprava stravy (mletá, zahušťování) a při další progresi i zavedení perkutánní endoskopické gastrostomie. Přídatná antidepresivní terapie je nutností. U naší nemocné jsme se snažili ovlivnit svalovou hypertonii s nápadnou pomalostí pohybů, která napodobovala parkinsonský syndrom, pomocí levodopy, avšak bez podstatnějšího efektu. Zajímavé je, že i u PLS byly popsány příznaky parkinsonizmu s výraznou zpomaleností pohybů, hypomimií se sníženou frekvencí mrkání, instabilitou chůze a poruchou její iniciace. Tyto možné symptomy však podle autorů nejsou způsobeny lézí bazálních ganglií, ale frontálním deficitem a svalovou zpomaleností při těžké spasticitě [17]. O něco výraznější terapeutický efekt na generalizovanou spasticitu měl u naší pacientky baklofen (až 60 mg denně).

## Závěr

U 64leté dosud zdravé ženy se začala postupně rozvíjet generalizovaná spasticita. Již zpočátku se vyskytla dysfonie, spastická dysartrie a dysfagie s následnou lehkou redukcí váhy a s rozvojem mírného kognitivního deficitu s výrazným snížením psychomotorického tempa, poruchou exekutivních a vizuo-spaciálních funkcí bez narušení paměti (postižení zejména fronto-parietálních oblastí). Nebyly přítomny žádné známky postižení periferního motoneuronu nebo poruchy čití. Na MR mozku byly patrny pouze méně specifické změny intenzity v oblasti zadního raménka vnitřní kapsuly. Při vyšetření MEP nebyly vybaveny kortikální odpovědi. Klinický obraz a výsledky neurofyziologických vyšetření byly základem pro stanovení diagnózy primární laterální sklerózy. V diferenciální diagnostice je nutné odlišení zejména od ALS, multisystémové atrofie a hereditární spastické paraparézy. PLS se typicky vyznačuje progresivní spasticitou, celkovým motorickým zpomalením, mírnou svalovou slabostí a dlouhodobým přežitím.

## Zkratky

**EEG** elektroencefalografie
**EMG** elektromyografie
**EP** evokované potenciály
**MR** magnetická rezonance
**PET** pozitronová emisní tomografie
**SSRI** selektivní inhibitory zpětného vychytávání serotoninu

## Literatura


**1.** Tartaglia MC, Rowe A, Findlater K, Orange JB, Grace G, Strong MJ. Differentiation between primary lateral sclerosis and amyotrophic lateral sclerosis: examination of symptoms and signs at disease onset and during follow-up. Arch Neurol 2007; 64(2): 232–236.
**2.** Singer MA, Statland JM, Wolfe GI, Barohn RJ. Primary lateral sclerosis. Muscle Nerve 2007; 35(3): 291–302.
**3.** Keller O. Amyotrofická laterální skleróza, onemocnění motoneuronu. Ces Slov Neurol N 2006; 69/102(6): 408–417.
**4.** Nasreddine ZS, Phillips NA, Bédirian V, Charbonneau S, Whitehead V, Collin I et al. The Montreal Cognitive Assessment, MoCA: a brief screening tool for mild cognitive impairment. J Am Geriatr Soc 2005; 53(4): 695–699.
**5.** Gordon PH, Cheng B, Katz IB, Mitsumoto H, Rowland LP. Clinical features that distinguish PLS, upper motor neuron-dominant ALS, and typical ALS. Neurology 2009; 72(22): 1948–1952.
**6.** Floeter MK, Mills R. Progression in primary lateral sclerosis: a prospective analysis. Amyotroph Lateral Scler 2009; 10(5–6): 339–346.
**7.** Brugman F, Veldink JH, Franssen H, de Visser M, de Jong JM, Faber CG et al. Differentiation of hereditary spastic paraparesis from primary lateral sclerosis in sporadic adult-onset upper motor neuron syndromes. Arch Neurol 2009; 66(4): 509–514.
**8.** Warnecke T, Duning T, Schirmacher A, Mohammadi S, Schwindt W, Lohmann H et al. A novel splice site mutation in the SPG7 gene causing widespread fiber damage in homozygous and heterozygous subjects. Mov Disord 2010; 25(4): 413–420.
**9.** Rektorová I. Frontotemporální lobární degenerace – diagnóza z neuro-psychiatrického pomezí. Neurol Prax 2006; 7(4): 208–211.
**10.** Meier SL, Charleston AJ, Tippett LJ. Cognitive and behavioral deficits associated with the orbitomedial prefrontal cortex in amyotrophic lateral sclerosis. Brain 2010; 133(11): 3444–3457.
**11.** Pringle CE, Hudson AJ, Munos DG, Kiernan JA, Brown WF, Ebers GC. Primary lateraly sclerosis. Clinical features, neuropatology and diagnostic criteria. Brain 1992; 115(Pt 2): 495–520.
**12.** Claassen DO, Josephs KA, Peller PJ. The stripe of primary lateral sclerosis: frontal primary motor cortex hypometabolism seen on fluorodesoxyglucose F18 positron emission tomography. Arch Neurol 2010; 67(1): 122–125.
**13.** Turner MR, Hammers A, Al-Chalabi A, Shaw CE, Andersen PM, Brooks DJ et al. Cortical involvement of four cases of primary lateral sclerosis using [11C]-flumazenil PET. J Neurol 2007; 254(8): 1033–1036.
**14.** Dufek J. Transkraniální magnetická stimulace a onemocnění motorického neuronu. In: Bareš M, Kaňovský P, Dufek J et al (eds). Transkraniální magnetická stimulace. Brno: NCO NZO 2003: 140–148.
**15.** Hromada J, Keller O. Primární laterální skleróza. Neurol Prax 2006; 7(1): 28–29.
**16.** Milano JB, Neto MC, Hunhevicz SC, Arruda WO, Ramina R, Barros E Jr. Intrathecal baclofen for spasticity in primary lateral sclerosis. J Neurol 2005; 252(6): 740–741.
**17.** Mabuchi N, Watanabe H, Atsuta N, Ito H, Fukatsu H, Kato T et al. Primary lateral sclerosis presenting parkinsonian symptoms without nigrostriatal involvement. J Neurol Neurosurg Psychiatry 2004; 75(12): 1768–1771.