proLékaře.cz | 26.11.2026

Laboratorní disekce drah laterálního aspektu mozkové hemisféry

Fiber Dissection Technique of the Tracts of the Lateral Aspects of the Hemisphere

Souhrn

Cíl: Cílem práce je objasnění průběhu jednotlivých drah laterálního aspektu mozkové hemisféry, dokumentace jejich polohy vůči sobě i ostatním strukturám mozku. Předkládáme postup laboratorní disekce subkortikálních oblastí. *Materiál a metodika:* Technikou dle Josefa Klinglera spočívající ve zmrazení formalínem fixovaného mozku jsme připravili a následně provedli laboratorní mikrodisekci šesti hemisfér. Výsledky jsme dokumentovali formou mikro- a makrofotografií, průběh jednotlivých drah jsme korelovali s výsledky traktografie u zdravého dobrovolníka. *Výsledky:* Disekční technikou jsme dokumentovali anatomii inzuly, laterálních lentikulostriatických perforátorů, fasciculus longitudinalis superior a inferior, fronto-occipitalis, uncinatus, claustrokortikálních spojů v capsula externa, commissura anterior a capsula interna. Všechny tyto dráhy vyjma fasciculus longitudinalis inferior, který je obtížně separovatelný od geniculocalcarinního traktu, jsou disekční technikou zřetelně a ilustrativně identifikovatelné. *Závěr:* Uvedená disekční technika je praktický výukový nástroj, umožní nám pochopení komplexity funkčních spojů mozku, jejichž studium je vhodné pro všechny začínající neurochirurgy.

Abstract

Aim: The aim of our study was to elucidate the individual fiber tracts courses of the lateral aspect of the hemisphere and documentation of their position relative to each other and also relative to other brain structures. We present a simple manual for the technique of dissection of the subcortical areas. *Materials and methods:* Using the Joseph Klingler's technique consisting of freezing the formalin-fixed brain, we prepared and consequently performed the laboratory microdissection on six hemispheres. We documented the results with micro- and macrophotographs and correlated the course of the individual tracts with the results of DTI-tractography in a healthy volunteer. *Results:* Using the dissection technique, we documented the anatomy of the insula, lateral lenticulostriate perforating arteries, superior and inferior longitudinal fascicle, occipitofrontal, uncinate, claustrocortical connections in the external capsule, anterior commissure and internal capsule. All of these tracts, excluding the inferior longitudinal fascicle, which is hardly separable from the geniculocalcarine tract, are clearly and illustrativelly identifiable by the fiber dissection technique. *Conclusion:* The described dissection technique represents a practical educational tool; it enables neurosurgeon to understand the complexity of brain functional connections and should be accessible to all neurosurgery residents.

R. Bartoš[1], A. Hejčl[1], A. Zolal[1], A. Malucelli[1], M. Sameš[1], P. Petrovický[2]

[1] Neurochirurgická klinika UJEP a Krajská zdravotní, a.s. – Masarykova nemocnice v Ústí nad Labem, o.z., a Neuroanatomická laboratoř UJEP v Ústí nad Labem
[2] Anatomický ústav 1. LF UK v Praze

✉
MUDr. Robert Bartoš, Ph.D.
Neurochirurgická klinika
UJEP a Krajská zdravotní, a.s. – Masarykova nemocnice v Ústí nad Labem, o.z.
Sociální péče 12A
401 13 Ústí nad Labem-Bukov
e-mail: mnbartos@mnul.cz

Přijato k recenzi: 16. 5. 2011
Přijato do tisku: 10. 8. 2011

Klíčová slova

anatomie – kortex – mozkové dráhy – laboratorní disekce drah – traktografie

Key words

anatomy – cortex – white matter tracts – fiber dissection technique – tractography

Práce byla podpořena grantem IGA MZ ČR NS 10478-3/2009.

proLékaře.cz | 26.11.2026

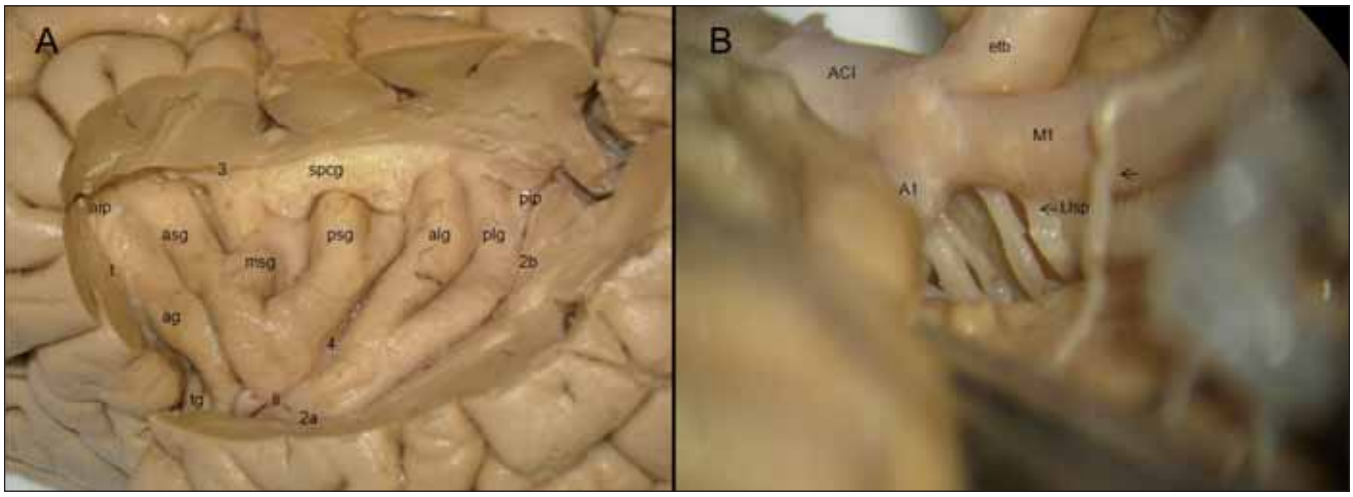

Obr. 1a. Gyrifikace inzuly po odstranění operkula.
asg, amg, psg – gyrus insulae brevis anterior, medius et posterior; alg, plg – gyrus insulae longus anterior et posterior; 1 – sulcus periinsularis anterior, 2 – sulcus periinsularis inferior a, pars horizontalis b, pars verticalis; 3 – sulcus periinsularis superior; 4 – sulcus centralis insulae, gt – gyrus transversus, ag – gyrus accessorius, spcg – subprecentrální gyrus.
Obr. 1b. Jednotlivý odstup laterálních lentikulostriatických perforátorů (Llsp), „early temporal branch" z M1 (etb), drobná větvička z M1 do frontorbitální kůry (šipka).

Úvod

Znalost anatomie je spolu se správnou indikací, pečlivou mikrotechnikou, intraoperativním monitoringem a pooperační péčí jedním ze zásadních předpokladů úspěšné neurochirurgické operativy. Před operací můžeme polohu důležitých mozkových drah určit pomocí traktografie (DTI, Diffusion Tensor Imaging) a toto vyšetření implementovat do neuronavigace. Některé dráhy mohou být intraoperativně lokalizovány pomocí elektrické subkortikální stimulace a integritu motorické a senzitivní dráhy lze sledovat pomocí evokovaných potenciálů. Znalost 3D anatomie drah bílé hmoty však umocní představu neurochirurga a může vést k jeho větší jistotě během operace. V tomto článku popisujeme preparaci drah pomocí mikrodisekční techniky. K vlastní laboratorní práci nás inspiroval profesor Uğur Türe (Istanbul, Turecko) a doktor Niklaus Krayenbühl (Zürich, Švýcarsko) během laboratorního disekčního kurzu v létě 2010 a následné stáže v neuroanatomické laboratoři Yeditepe University v Istanbulu. Tito neurochirurgové pod přímým vlivem zakladatele mikroneurochirurgie, profesora M.G. Yaşargila kladou absolutní důraz na znalost anatomie mozku. Naši laboratorní práci jsme se rozhodli doplnit traktografickým zobrazením drah a popisem jejich anatomicko-funkčního významu a publikovat formou přehledového článku.

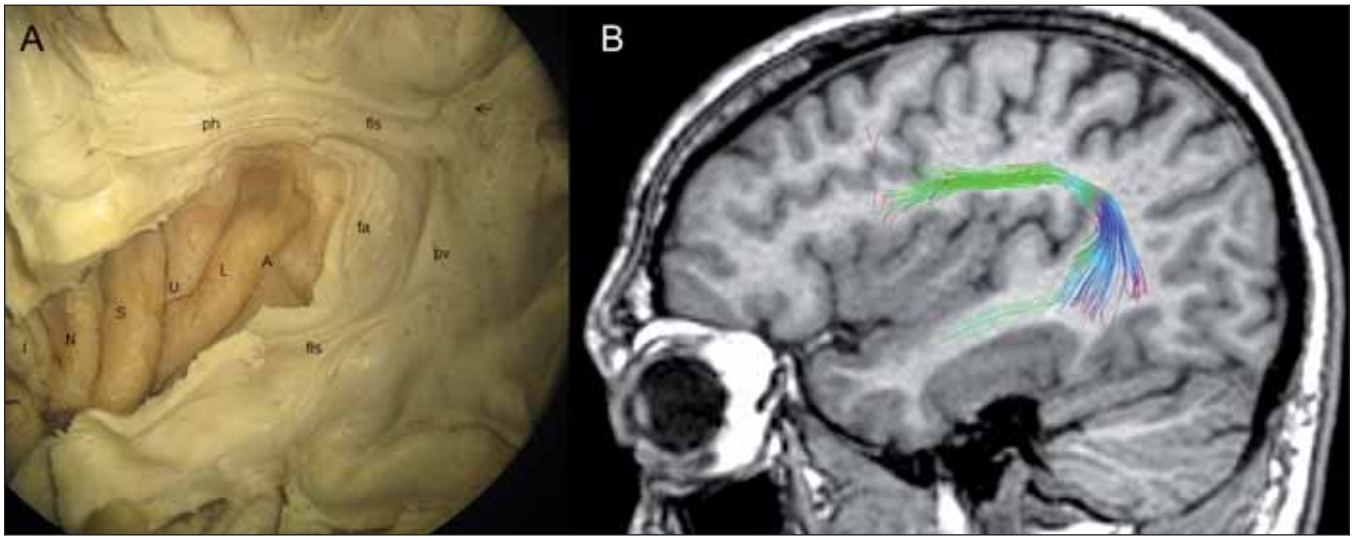

Obr. 2a. Pohled na fasciculus longitudinalis superior (fls) se zapojením jeho vláken do operkulární kůry.
ph – frontoparietální segment (pars horizontalis); fa – frontotemporální segment (fasciculus arcuatus); pv – temporoparietální segment (pars verticalis); šipka označuje odstup vláken do lobulus parietalis inferior.
Obr. 2b. DTI rekonstrukce fasciculus longitudinalis superior.

proLékaře.cz | 26.11.2026

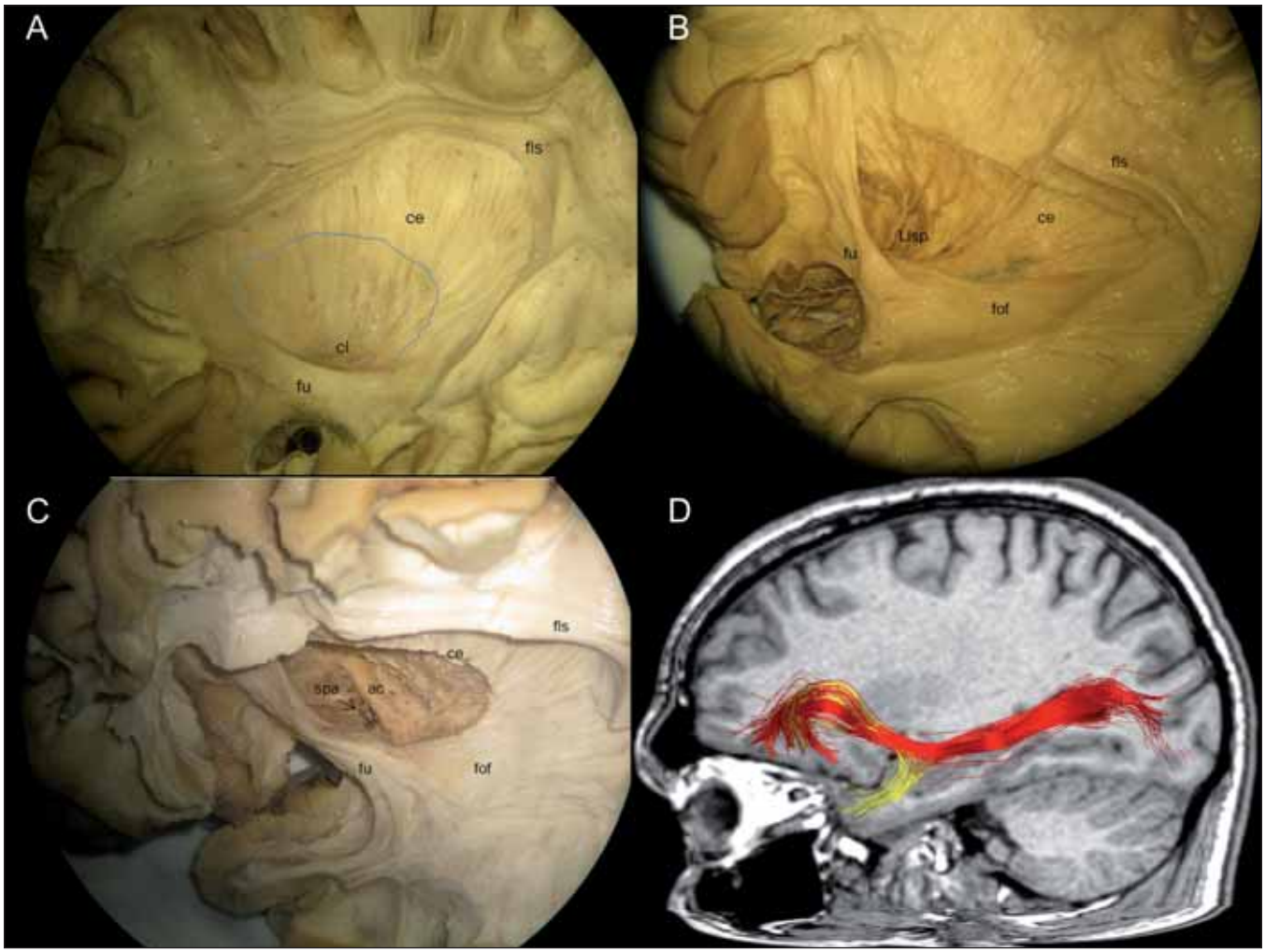

Obr. 3a. Dorzální claustrum (cl) (posterosuperiorní) navazující na svoji neokortikální projekci cestou capsula externa (ce), ventrální claustrum (anteroinferiorní) ostrůvkovitě zavzaté do fasciculus uncinatus (fu) a fasciculus fronto-occipitalis.
Projekce putamen je označena šedou čárou.
Obr. 3b. Laterální lentikulostriatické perforátory podbíhající fasciculus uncinatus a probíhají skrze odstraněné putamen, nad fasciculus uncinatus se přikládá dorzolaterálně probíhající fasciculus fronto-occipitalis (fof).
Obr. 3c. Pohled shora na commissura anterior a substancia perforata anterior (spa), dobře patrná je kortikální projekce fasciculus uncinatus.
Obr. 3d. DTI rekonstrukce fasciculus uncinatus (žlutá) a fasciculus fronto-occipitalis inferior (červená).

Materiál a metodika

Provedli jsme disekci šesti mozkových hemisfér pacientů, u kterých primární příčinou smrti nebylo mozkové onemocnění. Pro disekci drah mozku jsme mozek připravovali dle práce profesora Josefa Klinglera (1888–1963), který zavedl tuto techniku na anatomickém pracovišti v Basileji [1]. Po odběru byl mozek zavěšen za arteria basilaris do uzavřené nádoby s 10% formalínem, fixace trvala 1–2 měsíce. Poté jsme mozek řezem v oblasti corpus callosum rozdělili na obě hemisféry a za použití laboratorního mikroskopu Wild (Wolf, Leica, Německo) odstranili piu mater, arachnoideu a cévy na konvexitě obou hemisfér. Pak jsme mozek důkladně opláchli tekoucí vodou a na dva týdny zmrazili na teplotu –10 až –15 °C. Před disekcí byl mozek opět rozmrazen vložením do vlažné vody na 24 hod a následně osušen. Samotná preparace byla prováděna dřevěnými lopatkami pod zvětšením laboratorního mikroskopu, ostré řezy byly prováděny skalpelem a preparace jemných svazků vláken kovovým disektorem. Postup preparace prezentujeme v následujícím oddíle článku a dokumentujeme vybranými fotografiemi. Anatomii jednotlivých drah srovnáváme s jejich traktografickými rekonstrukcemi.

DTI skeny pro tuto anatomickou studii byly provedeny u zdravého dobrovolníka pomocí 1,5T skeneru (Avanto, Siemens, Erlangen, Germany). Použita byla spin-echo echo-planární DTI sekvence s následujícími parametry: 1 b = 0 s/mm^2 obraz a 20 směrově vážených obrazů b = 1 000 s/mm^2, TR/TE 8 000/94 ms, matrix 138 × 192, FOV 276 × 384 mm, izotropický voxel 2 × 2 × 2 mm, počet sliců 55, 2 repetice. Jako anatomický podklad byla použita T1 sekvence (TR/TE 1 900/3,37, matrix 256 × 192, voxel 1 × 1 × 1 mm). Dráhy byly rekonstruovány pomocí software StealthViz (Medtronic, USA) standardním algorit-

proLékaře.cz | 26.11.2026

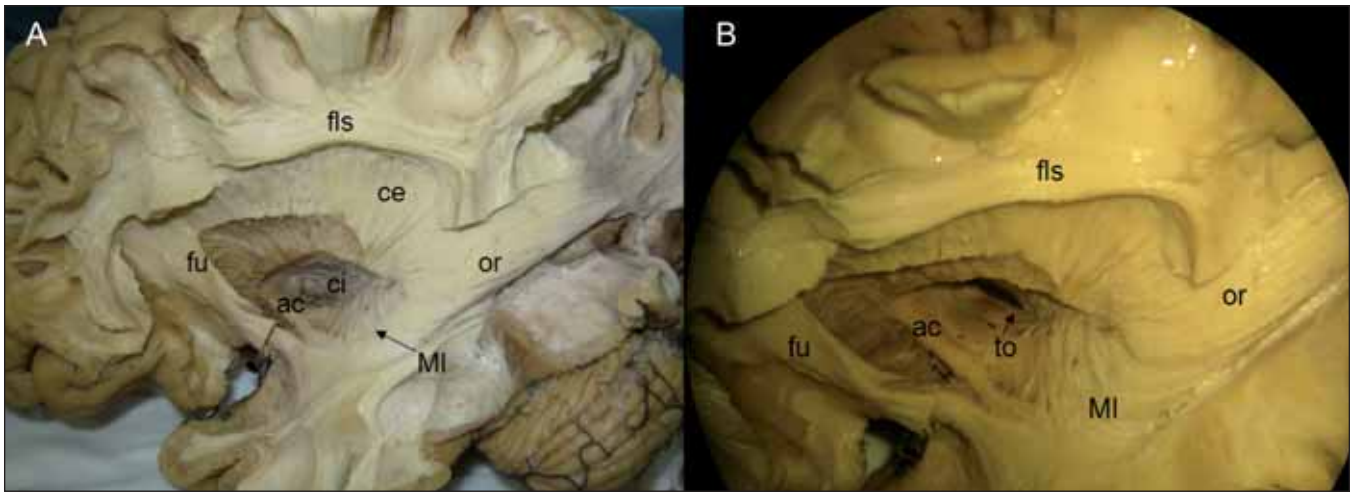

Obr. 4a. Disekce zaměřující se na ventrální část tzv. Flechsig-Meyerovu kličku (Ml) zrakové dráhy a vlastní radiatio optica (or) po odstranění části fasciculus uncinatus (fu) a celého fasciculus fronto-occipitalis, capsula interna (ci) je v oblasti svého vstupu do mozkového kmene transverzálně proťata, nad řezem jsou zachována její vlákna za putamen.
Obr. 4b. Pohled šikmo shora nám krom výše uvedených struktur ozřejmuje také tratctus opticus (to) mediálně od commissura anterior (ac), ostatní popisky odpovídají předchozím obrázkům.

mem FACT (Fiber Assignment by Continuous Tracking).

Výsledky

1. Inzula a odstup laterálních lentikulostriatálních perforátorů

Preparaci začínáme v dolní části gyrus frontalis inferior, identifikujeme pars orbitalis, triangularis a opercularis, pokračujeme v dolní části precentrálního, postcentrálního gyru a supramarginálního gyru až ke konci ramus posterior Sylvijské rýhy (fissura lateralis cerebri). Poté obdobně preparujeme horní část gyrus temporalis superior, gyrus angularis a supramarginalis. Limitovaným odříznutím či náročnější postupnou preparací arkuátních vláken v celém rozsahu operkula směrem k přednímu, hornímu a dolnímu perinzulárnímu sulku ozřejmujeme inzulární lalok. Tento má tvar obrácené pyramidy a sestává se z gyri insulares breves (anterior, medius a posterior) a gyri insulares longi (anterior a posterior). Krátké a dlouhé inzulární gyri odděluje sulcus centralis insulae, který směřuje k sulcus centralis Rolandi. Gyrus insulae brevis medius a přilehlé sulci vykazují největší variabilitu [2]. Kromě uvedených gyrů můžeme nekonstantně pozorovat v přední části i gyrus insulae accesorius a transversus, který navazuje na orbitofrontální kůru. K ozřejmení sulcus periinsularis superior a inferior musíme resekovat gyrus subcentralis, resp. planum temporale. (obr. 1a). Bifurkace arteria cerebri media se nachází ve většině případů v oblasti limen insulae, mediálněji se můžeme soustředit na odstup laterálních lentikulostriatických perforátorů (obr. 1b). Ty odstupují z kmene M1 buď jednotlivě, či formou společného dále se větvícího trunku, distálně může jejich odstup zasahovat až do oblasti proximálních částí M2, mohou také odstupovat z časné frontální či temporální větve [3].

2. Fasciculus longitudinalis superior

Po odstranění zbytků krátkých a středních asociačních arkuátních vláken se v úrovni periinzulárních sulků dostáváme na úroveň fasciculus longitudinalis superior. Nalézá se v hloubce 22–25 mm od povrchu mozkové hemisféry, jeho lateromediální průměr je okolo 20 mm [4]. Sestává ze tří částí, pars horizontalis (frontoparietalis), pars verticalis (temporoparietalis) a fasciculus arcuatus (frontotemporalis). Fasciculus arcuatus je nejhlouběji, nacházíme jej nejblíže zadní části inzuly, laterálně a za ním pozorujeme svazek vláken parietálních částí směřujících do lobulus parietalis inferior (obr. 2a).

3. Fasciculus fronto-occipitalis, fasciculus uncinatus, capsula externa, claustrum, putamen, globus pallidus, laterální lentikulostriatické perforátory v putamen, commissura anterior, Flechsig-Meyerova klička

Po odstranění kůry inzulárních gyrů pozorujeme capsula extrema, kterou tvoří arkuátní vlákna vlastní inzuly a její spoje s přilehlým operkulem. Po jemném odstranění těchto vláken ozřejmujeme poměrně diskrétní dorzální claustrum (jeho pars compacta), které je v kontinuitě s vlákny capsula externa s rozsáhlou kortikální projekcí (obr. 3a). Po ostrém odstranění vláken vertikální části fasciculus longitudinalis superior pozorujeme ventrodorzálně směřující vlákna fasciculus fronto-occipitalis. Ty se napojují na superomediální část mohutného svazku spojujícího frontobazální oblasti s temporálním lalokem – fasciculus uncinatus. Nad těmito svazky již pozorujeme tmavší a porézní hmotu putamen, ve kterém probíhají směrem k vnitřní kapsule laterální lentikulostriatické perforátory proximálně podbíhající fasciculus uncinatus (obr. 3b). Pokud postupujeme hmotou bazálních ganglií mediálněji, odstraníme světlejší a více kompaktní globus pallidus a pozorujeme anteromediálně směřující commissura anterior (obr. 3c). Substantia innominata je uložena pod úrovní přední commissury, nachází se v ní nucleus basalis Meynerti – hlavní cholinergní zdroj mozkové kůry. Mediálně substantia innominata pokračuje k bazi septální oblasti, obsahující nucleus accumbens, a zasahuje až k laterálnímu hypothalamu. Při pečlivé preparaci drah pod temporální částí fasciculus uncinatus a fasciculus fronto-occipitalis před temporálním rohem postranní komory a laterálně od ní můžeme odlišit vlákna Flechsig-Meyerovy

proLékaře.cz | 26.11.2026

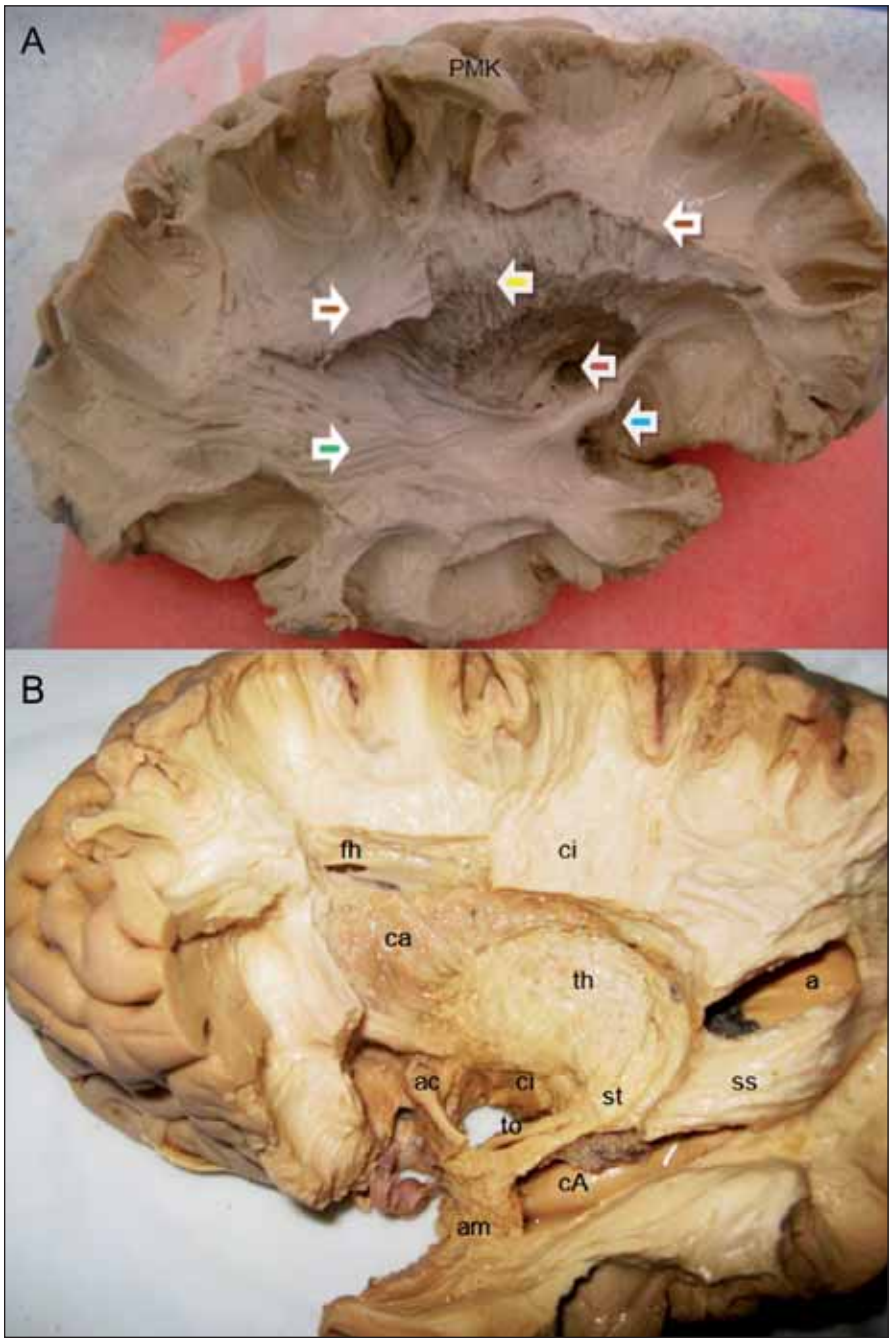

Obr. 5a. Disekce zobrazující průběh pyramidové dráhy přímo z motorické oblasti pro ruku, patrné jej její povrchové uložení pod horním periinzulárním sulkem.
Šipky – fasciculus longitudinalis superior (hnědá), fasciculus fronto-occipitalis inferior (zelená), fasciculus uncinatus (modrá), commissura anterior (červená), pyramidová dráha z primární motorické kůry (PMK) po odstranění claustra, putamen, pallidum externum a internum (žlutá šipka).

Obr. 5b. Disekce ozřejmující vztah bazálních ganglií a drah ke komorovému systému, resekce fasciculus uncinatus, ozřejmení thalamu se vstupem optického traktu, laterálně od okcipitálního rohu postranní komory stratum saggitale obsahující optickou radiaci a fasciculus longitudinalis inferior.
Frontální roh postranní komory (fh), nucleus caudatus (ca), capsula interna (ci), commissura anterior (ac), thalamus (th), stratum saggitale (ss), atrium komory (a), amygdala (am), cornu Ammonis (cA), tractus opticus (to) a stria terminalis (st).

kličky, tvořící ventrální část zrakové dráhy (obr. 4a, b).

4. Capsula interna, nucleus caudatus, thalamus, tractus opticus, radiatio optica, fasciculus longitudinalis inferior, postranní komora

Po odstranění hmoty bazálních ganglií můžeme pozorovat přední raménko capsula interna, prostoupené ostrůvky šedé hmoty (ponticuli striatici) spojující putamen s caput nuclei caudati. Za předním raménkem posteriorněji jsou genu a zadní raménko capsulae internae. Kraniálněji odstraníme větší rozsah capsula externa a horizontální část fasciculus longitudinalis superior a můžeme sledovat část motorické dráhy přímo z precentrálního gyru. Je dobré si povšimnout jejího poměrně povrchového uložení při horním okraji putamen, v úrovni horního periinzulárního sulku, kde může být přímo ohrožena při operacích v inzulární oblasti (obr. 5a) [5]. Ostrým řezem můžeme na horním okraji nucleus caudatus přetnout vnitřní kapsulu a sledovat dozadu ubíhající corpus a caudu nuclei caudati. Horní okraj caudata navazuje na ependym postranní komory; tu ozřejmíme i v oblasti atria komory, jehož laterální stěna je překryta svazkem stratum sagittale, tvořeným zrakovou dráhou a laterálněji fasciculus longitudinalis inferior, spojující extrastriatální kortex okcipitálního laloku s temporálními oblastmi. Ještě níže otevíráme temporální roh postranní komory, jehož horní a laterální stěnu kryje ventrální část optické radiace a opět fasciculus longitudinalis inferior. Po odstranění genu a posteriorní části capsula interna a části radiatio optica se nám odkrývá thalamus. Pokud vnitřní kapsulu sledujeme a odstraníme až k pontu, otevírá se nám pohled na tractus opticus, směřující anteromediálně pod commissura anterior k chiazmatu. Dolní část vnitřní kapsuly a tractus opticus v této oblasti již zásobuje arteria choroidea anterior (obr. 5b). Před koncem temporálního rohu postranní komory nacházíme amygdalu, pozorujeme i na ni navazující a thalamus obkružující stria terminalis. Vytětím nucleus caudatus se dostáváme do postranní komory, pozorujeme vena thalamostriata a odstraněním plexus choroideus ozřejmujeme fornix, směřující bazálně do corpora mamillaria. Posteriorně můžeme na krátkou vzdále-

proLékaře.cz | 26.11.2026

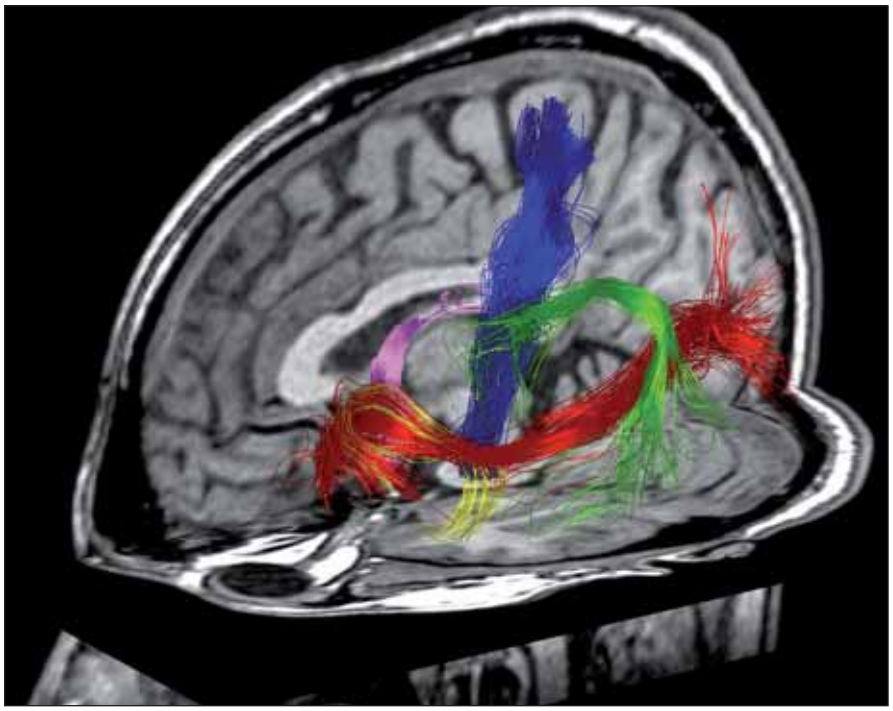

Obr. 6. DTI zobrazení disekovaných drah.
Modře tractus corticospinalis, červeně fasciculus fronto-occipitalis inferior, žlutě fasciculus uncinatus, zeleně fasciculus longitudinalis superior, fialově fornix.

nost sledovat tractus mamillothalamicus. Přehled DTI rekonstrukcí hlavních disekovaných drah podává obr. 6.

Diskuze

Dráhy dělíme na asociační – spojující jednotlivé části hemisféry, komisurální – spojující identické oblasti obou hemisfér, a projekční – spojující oddíly nervového systému v kraniokaudálním, resp. opačném směru.

Asociační dráhy dále dělíme na krátká a středně dlouhá arkuátní vlákna (fasciculi arcuati), spojující sousední, resp. okolní gyri v rámci jednotlivých i sousedících laloků mozku. Dlouhá asociační vlákna se seskupují do svazků a spojují vzdálenější oblasti různých mozkových laloků. Mezi největší svazky patří fasciculus longitudinalis superior (či jeho část fasciculus arcuatus), fasciculus longitudinalis inferior, fasciculus fronto-occipitalis superior a inferior, fasciculus uncinatus a cingulum. Hlavní komisurální drahou jsou corpus callosum a commissura anterior. K projekčním drahám náleží capsula interna, claustrokortikální spoje a geniculocalcarinní trakt [6,7]. V diskuzi se zaměříme na některé zajímavé fyziologické aspekty jednotlivých drah laterálního aspektu hemisféry.

Fasciculus longitudinalis superior představuje multifunkční asociační systém propojující jednotlivé vstupy vyžadované vyššími funkcemi lidského mozku. V nedominantní hemisféře hraje roli při uvědomování si prostoru. Jeho frontoparietální segment spojuje prefrontální oblasti regulující zrakovou pozornost vůči jednotlivým částem prostoru s lobulus parietalis inferior, tedy vysoce specializovanou asociační kůrou. Zajišťuje zpracování zrakových informací vzhledem k prostoru, deficitem je levostranný postorový heminеglekt. Temporoparietální segment spojuje lobulus parietalis inferior a gyrus temporalis superior, zpracovávající sluchové informace, zajišťuje analogicky sluchově prostorové informace. Frontotemporální arkuátní segment propojuje audiovizuální zpracování informací bez spojení s asociační parietální kůrou. V dominantní hemisféře má tento svazek vztah k zajištění komplexity lidské řeči. Dle klasického Burdachova a Dejerinova konceptu byla jeho léze charakterizována normální fluencí řeči a normálním porozuměním, ale poruchou opakování právě slyšeného. Takto definovaná kondukční afázie však může mít rozdílně vyjádřené formy, jak prokázali Lichtheim [8] a McCarthy s Warringtonem [9], např. zachované opakování vyžadující aktivní sémantické zpracování, avšak s poruchou pasivní repetice. Existuje tedy zřejmě jednak přímá arkuátní cesta umožňující rychlé opakování a nepřímá cesta s úrovní sémantického/fonologického vstupu mezi verbálním vstupem a artikulačním výstupem. Frontoparietální část nepřímé cesty zajišťuje tedy vokalizaci sémantické (významové) složky řeči, je popsána jako dorzální fonologická cesta, deficitem je fonologická (zvuková) apraxie. Temporoparietální část zajišťuje porozumění slyšené významové složce řeči. Tento komplexní model podporují Catani et al [10], kteří pomocí DTI rekonstrukcí zobrazují také nepřímou laterální cestu přes dolní parietální lobulus. Fernandez-Miranda et al tyto kortikální spoje potvrzují přímou anatomickou disekcí vláken během laboratorní práce [4].

Fasciculus fronto-occipitalis inferior je lokalizován ve ventrální části capsula extrema a externa, spojuje prefrontální oblast se středním a dolním temporálním gyrem a okcipitálním lalokem. Je popisován jako ventrální sémantická cesta, Duffau et al při jeho stimulaci během resekcí gliomů popsali poruchy opakování a parafázické chyby [11]. Schmahmann a Pandya [12] této dráze připisují význam pro neartikulační aspekty řeči (gramatika, skladba), může mít také podobnou funkci jako fasciculus longitudinalis inferior při rozpoznávání objektů. Fasciculus fronto-occipitalis superior je klasickými anatomickými pracemi založenými na jednotlivých řezech mozkem lokalizován mezi corpus callosum a nucleus caudatus. Jeho existenci však zpochybnili Türe et al ve své pečlivé mikrodisekční práci zabývající se distální projekcí těchto vláken. Tuto anatomickou strukturu považují spíše za projekční vlákna horního thalamického pedunklu [13].

Fasciculus longitudinalis inferior přikládající se laterálně k optické radiaci ve stratum saggitale, spojuje extrastriatální oblasti laterální části okcipitálního laloku i prestriatální asociační kůru – cuneus, gyrus lingualis a fusiformis s mezio-temporálními a temporálními gyri. Zajišťuje vizuální identifikaci objektů, rozlišení a rozpoznávání, jeho léze způsobuje vizuální agnózii a vzhledem k zapojení s limbickými paměťovými a emočními struk-

proLékaře.cz | 26.11.2026

turami i prozopagnózii, vizuální amnézii (neschopnost ukládat vizuální informace do krátkodobé paměti, ostatní smyslové modality ukládány jsou) a vizuální hypoemocionalitu. Nelze opomenout, že zapojení je obousměrné (feed-back) a můžeme předpokládat také význam dráhy pro přednostní zrakové zaměření emočně důležitých vizuálních stimulů. Disekce pouze této dráhy je vzhledem k blízkosti ke zrakové dráze velice obtížná, např. Tusa a Ungerleider její existenci zpochybňovali [14]. Naopak DTI v jejím případě vykazuje lepší možnosti zobrazení, Catani et al popisují úspěšné přímé trasování spojů extrastriatální okcipitální kůry s temporálními oblastmi, definovali i nepřímou vícestupňovou cestu pomocí U-vláken [15], jeho výsledky jsou v dobré shodě se elektrofyziologickou latencí dvou vln (2 a 200 ms) při aktivaci parahippokampálních buněk vizuálními stimuly [16].

Fasciculus uncinatus spojuje orbitofrontální i frontopolární oblasti, regulující chování, emoce, rozhodování a sebekontrolu s temporálním pólem. Temporální pól dle jeho jednotlivých částí zpracovává sluchové (rostrální gyrus temporalis superior), zrakové (rostrální gyrus temporalis inferior), somatosenzorické a chuťové (rostrální inzulární kůra), paměťové (parahippokampální gyrus) a emoční (amygdala) informace. Spojení s frontálním lalokem je tedy důležité pro zpracování nových informací a emocionalitu zvukových i vizuálních podnětů. Jedná se o ventrální limbickou cestu spojující emoční složku s kognitivní. Dorzální limbickou cestu tvoří cingulum, spojující hippokampus a parahippokampální gyrus s prefrontálními oblastmi, manipulujícími s paměťovými informacemi i s rostrálním gyrus cinguli, důležitým pro motivaci.

Klaustro-kortikální projekční spoje do jiných asociačních korových oblastí jsou dominantně lokalizovány v capsula externa a jsou topograficky organizovány [17]. Nutno vyzdvihnout práci českého anatoma Drugy, prokazující neokortikální zapojení klaustra u koček a krys [18]. Význam klaustra pro člověka je nejasný, u ostatních savců se předpokládá integrační funkce motorických, somatosenzorických a vizuálních vstupů. Zajímavostí je, že klaustrem se intenzivně zabýval Francis Crick [19] – objevitel DNA, a jeho závěry podporují i PET či fMR studie. Dle těchto prací klaustrum v rychlém časovém sledu integruje informace z různých neokortikálních oblastí, což je esenciální faktor pro přítomnost vědomí. Duffau et al však při operacích inzulárních gliomů dokumentovali unilaterální lézi klaustra jako zcela asymptomatickou [20]. Naopak zásadní význam klaustra pro vědomí podporuje práce dokumentující jeho oboustranou selektivní lézi při herpetické encefalitidě, která vedla k těžké poruše vědomí [21].

Commissura anterior se skládá ze dvou složek, přední olfaktorní je menší a obsahuje vlákna mající vztah k čichovým centrům. Zadní část spojuje amygdaly, temporální póly, inferotemporální a okcipitální kůru. Kromě komisurální funkce pro limbický systém má zřejmě také komplementární roli ke corpus callosum ve sdílení zrakové informace oběma hemisférami [4].

Zatímco anatomická laboratorní disekce přináší detailní poznatky o struktuře bílé hmoty na kadaverickém materiálu, pomocí DTI je možné zkoumat anatomii mozkových drah také u živých subjektů v anatomických i patologických souvislostech. Když pomineme užití u patologických stavů a při výzkumu anatomie, DTI přináší též možnost kvantifikace difuzních parametrů bílé hmoty u zdravých dobrovolníků a dovozování funkčních souvislostí na základě porovnávání s výsledky testů kognitivních schopností např. u dyslexie [22]. To pak vede k dalšímu rozšiřování našich znalostí o funkčně-anatomických souvislostech vyšších nervových funkcí. Největší nevýhodou je prozatím velmi nízké rozlišení i u špičkových klinických MR přístrojů, pohybující se okolo 2 × 2 × 2 mm. Snadno nahlédneme, že menší dráhy jsou již pod rozlišovací schopností takovéto techniky, navíc budou výsledky významně ovlivněny efektem částečného objemu. Pro nemožnost zobrazení takovýchto menších spojů v bílé hmotě mozkové konvenční deterministickou traktografií FACT (Fiber Asignment by Continuous Tracking), jež vytváří obraz dráhy prostým spojováním bodů na základě zjištěného směru difuze, byly vyvinuty i metody probabilistické, založené na určení pravděpodobnosti existence určitého spojení nejen na základě informací z daného voxelu, ale beroucí v úvahu i informace získané například v jeho blízkém okolí. Dalším úskalím metody trasování je možná přítomnost křížících se vláken v daném voxelu. To představuje například rozhraní corpus callosum (laterolaterálně běžící vlákna) a gyrus cinguli (vlákna běžící po obvodu kolmo na vlákna corpus callosum). Voxel z takovéto oblasti pak bude obsahovat informace o vyšší intenzitě difuze ve dvou směrech, což je již stav, ve kterém standardní model difuzního tenzoru selhává (tenzor má pak tvar disku nevyjadřující reálné směry difuze v dané oblasti). Existují pak další matematické metody, založené zejména na měření difuze ve větším množství směrů (HARDI, High Angular Resolution Diffusion Imaging), které umožňují tento stav vyřešit implementací jiného matematického modelu, jako je např. Q-ball imaging.

Závěr

Laboratorní disekce vláken bílé hmoty má pro neurochirurga praktický edukativní význam a dle naší zkušenosti výrazně posílí znalost anatomie lidského mozku. Zlepšuje třídimenzionální představivost operatéra o poloze jednotlivých drah vůči sobě i ostatním strukturám mozku, např. bazálním gangliím a komorovému systému. Má přínos pro lepší porozumění snímkům magnetické rezonance, plánování operací, pochopení, a tím i předejití pooperačním deficitům. Znalost anatomie drah také zlepší interpretaci nyní stále více používané traktografie (DTI).

Považujeme ji za důležitou během přípravy neurochirurgického rezidenta na operativu mozkových gliomů, u nichž je nutno strategii operace přizpůsobit proliferačnímu či difuznímu způsobu růstu nádoru. Nelze opomíjet ani výzkumný aspekt této metody umožňující lepší pochopení anatomie a propojení cílových struktur některých spojů, přinášející i v dnešní době nové poznatky, mnohdy modifikující již desetiletí uváděná fakta, často přepisovaná z klasických učebnic.

Literatura

1. Klingler J. Erleichterung der makroskopischen Praeparation des Gehirns durch den Gefrierprozess. Schweiz Arch Neurol Psychiatr 1935; 36: 247–256.
2. Türe U, Yaşargil MG, Al-Mefty O, Yaşargil DC. Topographic anatomy of the insular region. J Neurosurg 1999; 90(4): 720–733.
3. Türe U, Yaşargil MG, Al-Mefty O, Yaşargil DC. Arteries of the insula. J Neurosurg 2000; 92(4): 676–687.
4. Fernández-Miranda JC, Rhoton AL, Alvarez-Linera J, Kakizawa Y, Choi Ch, de Oliviera EP. Three-dimensional Microsurgical and Tractographic Anatomy of the White Matter of the Human Brain. Neurosurgery 2008; 62 (6 Suppl 3): 989–1028.

proLékaře.cz | 26.11.2026

5. Türe U, Yaşargil MG, Friedman AH, Al-Mefty O. Fiber dissection technique: lateral aspect of the brain. Neurosurgery 2000; 47(2): 417–426.
6. Borovanský L et al. Soustavná anatomie člověka. 2. díl. Praha: Avicenum 1976.
7. Petrovický P et al. Klinická neuroanatomie CNS s aplikovanou neurologií a neurochirurgií. Praha/Kroměříž: Triton 2008: 274–277.
8. Lichtheim L. On aphasia. Brain 1884; 7: 433–484.
9. McCarthy R, Warrington E. A teo-route model of speech production. Brain 1984; 107(2): 463–485.
10. Catani M, Jones DK, Ffytche DH. Perisylvian language networks of the human brain. Ann Neurol 2005; 57(1): 8–16.
11. Duffau H, Gatignol P, Mandonnet E, Peruzzi P, Tzourio-Mazoyer N, Capelle L. New insights into the anatomo-functional connectivity of the semantic system: a study using cortico-subcortical electrostimulations. Brain 2005; 128(4):797–810.
12. Schmahmann JD, Pandya DN. Fiber Pathways of the Brain. New York: Oxford University Press 2006.
13. Türe U, Yaşargil MG, Pait T, Glenn MD. Is there a superior occipitofrontal fasciculus? A microsurgical anatomic study. Neurosurgery 1997; 40(6): 1226–1232.
14. Tusa RJ, Ungerleider LG. The inferior longitudinal fasciculus: a reexamination in humans and monkeys. Ann Neurol 1985; 18(5): 583–591.
15. Catani M, Jones DK, Donato R, Ffytche DH. Occipito-temporal connections in the human brain. Brain 2003; 126(9): 2093–2107.
16. Wilson CL, Babb TL, Halgren E, Crandall PH. Visual receptive fields and response properties of neurons in human temporal lobe and visual pathways. Brain 1983; 106(2): 473–502.
17. Fernández-Miranda JC, Rhoton AL, Kakizawa Y, Choi C, Alvarez-Linera J. The claustrum and its projection system in the human brain: a microsurgical and tractographic anatomical study. J Neurosurg 2008; 108(4): 764–774.
18. Druga R. Claustro-cortical connections in the cat and rat demonstrated by HRP tracking technique. J Hirnforsch 1982; 23(2): 191–202.
19. Crick FC, Koch C. What is the function of the claustrum? Philos Trans R Soc Lond B Biol Sci 2005; 360(1458): 1271–1279.
20. Duffau H, Mandonnet E, Gatignol P, Vapelle L. Functional compensation of the claustrum: lessons from the low-grade glioma surgery. J Neuroncol 2007; 81(3): 327–329.
21. Kimura S, Nezu A, Osaka H, Saito K. Symmetrical external capsule lesions in a patient with herpes simplex encephalitis. Neuropediatrics 1994; 25(3): 162–164.
22. Rimrodt SL, Peterson DJ, Denckla MB, Kaufmann WE, Cutting LE. White matter microstructural differences linked to left perisylvian language network in children with dyslexia. Cortex 2010; 46(6): 739–749.

ZPRÁVA Z AKCE

XIV. European Congress of Neurosurgery – Řím

Ve dnech 9.–14. října 2011 proběhl v Římě XIV. evropský neurochirurgický kongres. Historie evropských sjezdů začala v roce 1959 v Curychu. K významným mezníkům patřil IV. evropský kongres v Praze v roce 1971, na kterém byla založena Evropská asociace neurochirurgických společností (EANS). Na tento kongres dodnes vzpomínají pamětníci jako na mimořádnou událost, zcela se vymykající počínající „normalizaci" společnosti. Kongres byl tehdy logickou odměnou zakladatelům oboru za jejich práci, kterou dokázali prodat na mezinárodním poli.

Letošní sjezd se konal v kongresovém centru na půli cesty mezi letištěm a centrem věčného města. Zastoupení z České republiky bylo bohaté – včetně reprezentantů firem přesahoval počet 30 účastníků. Struktura kongresu je v současnosti velmi podobná americkým kongresům AANS a CNS. Ranní placené hodinové semináře se podrobně věnují vybraným tématům a dávají jejich účastníkům podrobný vhled do dané problematiky. Dopolední plenární sekce je vysoce prestižní záležitost, při které se vybraní řečníci věnují jednotlivým kontroverzním tématům z různých úhlů pohledu v dostatečném časovém prostoru. V tomto bloku se na pódium dostanou pouze „opinion lídři" oboru. Pro mne osobně šlo o klíčový blok, při kterém jsem si často utřídil názory na kontroverzní problematiku. Odpolední program představovaly paralelní sekce přednášek na definovaná témata. Prezentace v délce 10 minut byly v závěru jednotlivých bloků následovány krátkými ústními sděleními v podobě „oral e-posterů". Velká část sdělení byla uvedena mimo jednotlivé bloky v podobě elektronických posterů. Z hlediska aktivní účasti nevyšla česká neurochirurgie vůbec špatně. Aniž hodnotíme přínos jednotlivých pracovišť, je celkový počet příspěvků následující: postery (včetně oral e-posterů) 17, přednášky 8, přednášky v plenární sekci, resp. state-of art prezentace 2, a „presidential lecture" 1.

Kromě odborné vědecké části plní evropský kongres i funkci politicko-diplomatickou. Z tohoto pohledu byl kongres pro naši neurochirurgickou obec mimořádně úspěšný. Nejprve byl profesor Beneš zvolen prezidentem EANS a následně byla Praha potvrzena jako organizátor EANS kongresu v roce 2014. Oba tyto momenty je třeba vnímat jako osobní úspěch profesora Beneše, ale zároveň též jako mimořádnou prezentaci a závazek celé české neurochirurgické obce. Kongres v roce 2014 v Praze zcela jistě přinese spoustu práce všech členů neurochirurgické společnosti. Nepochybuji, že naše aktivity vůči kongresu EANS v Praze 2014 vyústí ve stejný úspěch, jaký jsme zažili v Římě.

MUDr. Vladimír Přibáň, Ph.D.
Neurochirurgie České Budějovice