

Sonotrombolýza – mechanismus účinku a její využití v léčbě ischemické cévní mozkové příhody

Sonothrombolysis – Mechanisms of Action and its Use in the Treatment of Stroke

Souhrn

Sonotrombolýza je jednou z nových terapeutických možností, využitelných u pacientů s akutní cévní mozkovou příhodou. Jedná se o potenciaci procesu trombolýzy ultrazvukem. Mechanizmy účinků ultrazvuku, které lze využít terapeuticky, jsou především produkce tepla, tvorba kavitací a mikropohyb sonifikovaného média. Za potenciaci trombolýzy je odpovědná zejména tvorba kavitací a mikropohyb sonifikovaného média. Zkoumání sonotrombolýzy probíhá od 50. let minulého století, zejména však v posledních 20 letech. Velké množství experimentů in vitro a in vivo prokázalo efektivnost sonotrombolýzy v procesu lýzy trombu. Sonotrombolýzu lze použít v kombinaci s trombolytickými látkami, echokontrastními látkami, ale i samostatně k aktivaci fibrinolytického systému. Aplikace ultrazvuku je možná jak externě přes temporální kostní okno, tak endovaskulárně.

Abstract

Sonothrombolysis is one of the novel therapeutic methods in acute stroke patients. It is based on acceleration of clot lysis by ultrasound. Mechanisms of therapeutic ultrasound effect include heating, cavitation and micromotion of sonificated medium. In particular, cavitation and micromotion of sonificated medium are responsible for acceleration of clot lysis. Experiments with sonothrombolysis have been performed since 1950s, especially during the last 20 years. Many in vitro and in vivo studies demonstrated efficacy of sonothrombolysis in clot lysis. Sonothrombolysis can be used in combination with thrombolytic agents, echocontrast agents or even separately for activation of fibrinolytic system. Apart from the external application of ultrasound through the temporal bone window, endovascular application can also be used.

M. Kuliha¹, M. Roubec¹,
D. Školoudík^{1,2}

¹ Neurologická klinika
LF OU a FN Ostrava

² Neurologická klinika
LF UP a FN Olomouc



MUDr. Martin Kuliha
Neurologická klinika LF OU a FN
17. listopadu 1790
70 852 Ostrava-Poruba
e-mail: martin.kuliha@email.cz

Přijato k recenzi: 24. 5. 2011
Přijato do tisku: 1. 8. 2011

Klíčová slova

ischemie – trombus – uzávěr tepny –
trombolýza – sonotrombolýza

Key words

ischemia – thrombus – arterial occlusion –
thrombolysis – sonothrombolysis

Podpořeno grantem IGA MZ ČR
NT/11386-5/2010.

Úvod

Cévní mozkové příhody (CMP) patří k nejčastějším příčinám mortality a morbidit ve vyspělých zemích [1,2]. Ischemické CMP, které tvoří okolo 80 % všech mozkových příhod, jsou nejčastěji způsobené akutní okluzí mozkové tepny. Třicetidenní mortalita ischemické CMP se pohy-

buje mezi 10 a 17 %, přičemž u pacientů s rozsáhlou ischemickou lézí dosahuje až 75 % [3]. Navíc 20 % přeživších pacientů má těžké následky vyžadující dlouhodobou ošetrovatelskou péči. Pouze 30 % pacientů je po třech měsících plně soběstačných s minimálním nebo žádným neurologickým deficitem [2].

Výsledný zdravotní stav pacienta po ischemické CMP je závislý kromě komorbidit a komplikací především na místě okluze tepny a rychlosti její rekanalizace. Časná rekanalizace (do 6 hod od začátku příznaků) je spojena s výrazně vyšší šancí na dobrý výsledný klinický stav po 90 dnech s výraznou redukcí mortality [4].

Teprve zavedení intravenózní trombolýzy (IVT), jako první specifické léčby ischemické CMP zvyšující procento časně rekanalizace tepny, do rutinní praxe změnilo signifikantně prognózu pacientů [5,6]. Podání IVT ve 4,5hodinovém časovém okně zvýšilo počet soběstačných pacientů v prvních třech měsících o 30 % [7]. Nicméně IVT je dle odhadů léčeno jen kolem 0,4–8,0 % pacientů s akutní ischemickou CMP, a to pro četné kontraindikace této léčby a riziko symptomatického intrakraniálního krvácení [7]. Navíc procento úspěšnosti časně rekanalizace u okluze hlavní tepny Willisova okruhu, vnitřní karotidy nebo vertebrální tepny je relativně nízké.

Z těchto důvodů jsou testovány další rekanalizační metody, jako intraarteriální a kombinovaná trombolýza nebo neuro-intervenční techniky (Merci, Penumbra, Solitaire, EPAR, LaTIS, Amplatatz Goose-Neck snare, Attractor-18, Neuronet), které však lze provádět jen na specializovaných pracovištích [8–12].

Z metaanalýzy 53 klinických studií (2 066 pacientů) vyplývá, že časná rekanalizace je přítomna jen u 24,1 % pacientů bez specifické léčby (spontánní rekanalizace), 46,2 % pacientů léčených IVT, 63,2 % pacientů léčených intraarteriální trombolýzou, 67,5 % pacientů léčených kombinovanou intravenózní-intraarteriální trombolýzou a až 83,6 % pacientů léčených mechanickými metodami [13].

Další možností léčby ischemické CMP je ultrazvukem potencovaná rekanalizace okludované tepny zvaná **sonotrombolýza** (obr. 1, 2).

Mechanismy účinků ultrazvuku

K základním biologickým efektům ultrazvuku, které lze využít terapeuticky patří:

- produkce tepla,
- tvorba kavitací a
- mikropohyb sonifikovaného média [14].

Při průchodu ultrazvukového vlnění biologickým materiálem (tkání) se ztrácí akustická energie, a to absorpcí, kdy dochází ke konverzi akustické energie na tepelnou třením částic v nosném médiu, a rozptylem. Absorpce je závislá hlavně na intenzitě ultrazvukového vlnění (čím větší intenzita, tím větší generace tepla), na frekvenci (čím vyšší frekvence, tím větší tepelný efekt) a na povaze média, kterým ultrazvuk prochází. Tepelný efekt je pova-

žován za hlavní příčinu fokálních lézí (koagulační nekrózy), které může ultrazvuk (HIFU) způsobit [15,16].

Při tvorbě kavitací se mění objem submikroskopických částic plynu, které jsou vystaveny ultrazvukovému vlnění. Existují dva typy kavitací – tranzientní a stabilní kavitace. Tranzientní kavitace vznikají působením nízkofrekvenčního ultrazvukového vlnění (20–100 kHz) s vyššími intenzitami (2–15 W/cm²). Dochází k rychlým změnám velikosti mikrobublin, jejich nestabilitě, kolapsům a vzniku tzv. šokových vln, čímž se vytvářejí síly odpovědné za mechanickou složku sonotrombolýzy. Tento efekt způsobuje mechanické rozrušení trombů a aterosklerotických plátů, a to i bez přítomnosti trombolitik [17,18].

Působením ultrazvuku s nižšími intenzitami (do 1 W/cm²) vznikají stabilní kavitace. Dochází k periodické změně (oscilaci) objemu bublin způsobené procházející tlakovou vlnou. Tento typ kavitací nemá mechanické účinky na trombus či aterosklerotické pláty [19]. Při oscilaci objemu bublin v oblasti trombu vzniká mikropohyb tekutiny a reverzibilní disagregace fibrinových vláken, což vede k lepšímu průniku trombolitika do trombu. Zároveň s těmito strukturálními změnami dochází k odkrývání receptorů pro t-PA, což jsou hlavní mechanismy odpovědné za potenciaci systémové trombolýzy ultrazvukem při použití diagnostických frekvencí okolo 2 MHz [20–26].

In vitro studie

Použitím nízkofrekvenčního ultrazvuku (okolo 20 kHz) s vysokou intenzitou, zavedeného endovaskulárně se v in vitro modelech zabývalo několik prací [24,27–31]. Byla prokázána rychlá a účinná lýza trombů na mikroskopické fragmenty a také schopnost ultrazvuku rozrušit aterosklerotické pláty, a to jak fibrózní, tak i kalcifikované. Nežádoucím efektem této nízké frekvence však bylo termální postižení cévní stěny, které v některých případech vedlo až k její perforaci. Dalším rizikem této léčby je potenciální distální embolizace fragmentů vzniklých při mechanickém rozrušení trombu nebo aterosklerotického plátu.

Kromě endovaskulární aplikace bylo v dalších studiích testováno použití ultrazvuku externě k akceleraci enzymatické fibrinolýzy, přičemž byly použity různé frekvence ultrazvuku s nízkou intenzitou.

Otázkou zůstává efekt ultrazvuku při použití různých frekvencí. Bylo zkoumáno široké rozpětí ultrazvukových frekvencí od 50 kHz po 2 MHz [32,33].

Výzkumy s použitím vysokofrekvenčního ultrazvuku (0,5–3,4 MHz) ukázaly signifikantní zvýšení fibrinolytikem indukované fibrinolýzy při intenzitách ultrazvuku vyšších než 1 W/cm² [26,34–39]. Stupeň ultrazvukové potenciace fibrinolýzy byl závislý na intenzitě a na koncentraci fibrinolytika; zvýšení fibrinolýzy nebylo pozorováno bez přítomnosti fibrinolytika ani nebyla zjištěna mechanická fragmentace trombů. Při použití nízkofrekvenčního ultrazvuku (20–170 kHz) byla také prokázána akcentace fibrinolýzy, a to vyšší než při použití ultrazvuku s vyššími frekvencemi [39–42].

Výsledky in vitro studií ukazují, že ultrazvuk s nízkými intenzitami akceleruje fibrinolýzu při použití trombů z čistého fibrinu, plazmy anebo celé krve při použití různých fibrinolytik (t-PA, urokinázy i streptokinázy). Rychlost fibrinolýzy je závislá na intenzitě a frekvenci ultrazvukového vlnění. Při vyšších frekvencích nedochází k mechanické lýze trombu, ale akcentaci enzymatického procesu fibrinolýzy.

Studie in vivo se zvířecími modely

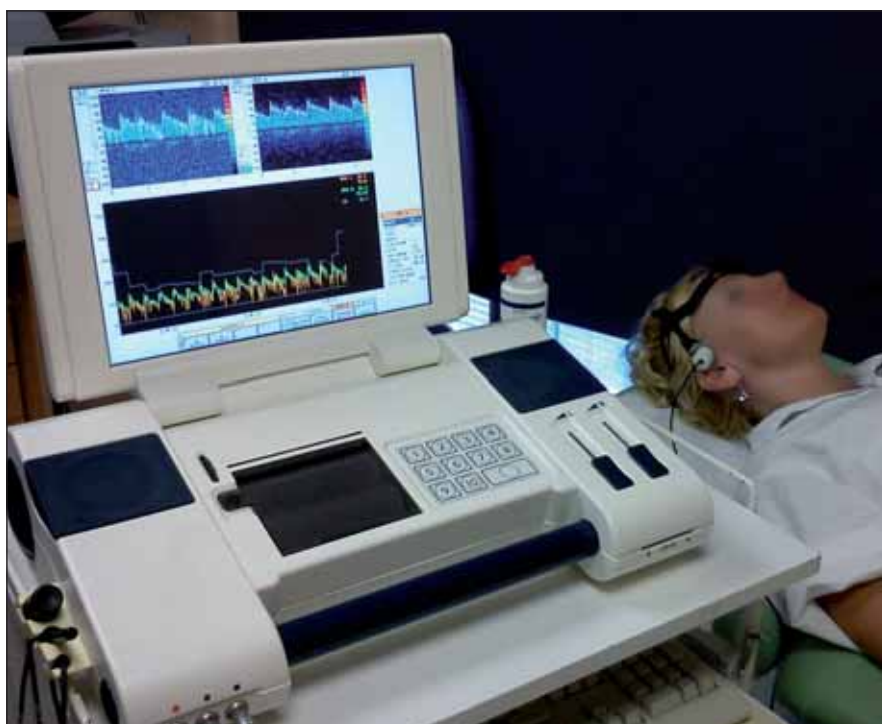
Ve studiích in vivo byl na zvířecích modelech zkoumán efekt ultrazvuku s vysokou intenzitou a nízkou frekvencí již od 80. let minulého století. V několika pracích byl u psích modelů femorální a koronární trombozy aplikován ultrazvuk endovaskulárně, a to bez použití fibrinolytika [30,31,43,44]. Rekanalizace byla pozorována u většiny zvířat; nedošlo k žádné perforaci tepny v místě insonace, přesto však byly nalezeny histologické známky poškození cévní stěny.

Další studie testovaly na zvířecích modelech efekt ultrazvuku s nízkou intenzitou k augmentaci enzymatické fibrinolýzy za použití systémového fibrinolytika (t-PA, urokináza, streptokináza). Tachibana [45] v modelech s krysí femorální trombozou léčených intravenózní urokinázou a aplikací ultrazvuku o frekvenci 48 kHz dosáhl signifikantní snížení procenta ztráty končetiny u kombinované skupiny. Riggs et al [46] zkoumali efekt externě aplikovaného ultrazvuku u králičí arteriální trombozy. V terapeutické

skupině s kombinací streptokinázy a ultrazvuku o frekvenci 1 MHz a intenzitě 2 W/cm² dosáhl rekanalizace v 53 %, oproti 13 % ve skupině pouze se streptokinázou. Kornowski et al [47] studovali efekt ultrazvuku o frekvenci 1 MHz a intenzitě 6,3 W/cm² v kombinaci s t-PA u králičích modelů femorální trombózy. Po iniciálním urychlení rekanalizace v kombinované skupině následovaly častější reokluze než při použití t-PA samostatně, takže ve výsledku bylo rekanalizací v kombinované skupině méně než u samotné t-PA. Vysvětlením nárůstu reokluze může být aktivace destiček ultrazvukem, což bylo v minulosti popsáno v studiích in vitro. Ishibashi et al [48] použili králičí model femorální trombózy s frekvencí 490 kHz a nízkou intenzitou 0,13 W/cm² k testování kombinované aplikace ultrazvuku externě přes kousek temporální kosti s monteplázou. Procento rekanalizace bylo jen 16,7 % při použití samotné monteplázy, ale 66,7 % při kombinaci monteplázy s ultrazvukem.

Luo et al [35] použili ultrazvuk o nízké frekvenci 26 kHz a intenzitě 18 W/cm² u králičích modelů femorální trombózy v kombinaci se streptokinázou. K rekanalizaci došlo u 59 % zvířat ve skupině kombinované terapie oproti 8 % a 7 % ve skupinách se samotnou streptokinázou a samotným ultrazvukem. Nežádoucím efektem zde byly kožní popáleniny a nekrózy tkáně. Nishioka et al [49] použili také ultrazvuk o nízké frekvenci 20 kHz a nízké intenzitě 1,5 W/cm² v kombinaci s echokontrastní látkou dodecafluoropentanem. Rekanalizace dosáhli u 82 % modelů při kombinovaném použití v porovnání s 0 % a 9 % ve skupinách s použitím jen echokontrastní látky nebo jen ultrazvukem samotným. Při použití ultrazvuku však byly také nalezeny kožní nekrózy a těžké histopatologické změny v cévní stěně.

Výsledky z in vivo zvířecích studií ukazují na potenciál ultrazvuku v léčbě arteriálních a pravděpodobně i žilních trombóz, a to s použitím endovaskulárně aplikovaného ultrazvuku s vyššími intenzitami, kde však hrozí vyšší riziko poškození cévní stěny a možnost distální embolizace, nebo akcentací enzymatické fibrinolýzy ultrazvukem s nízkými intenzitami aplikovaným transkutánně s minimální evidencí poškození cévní stěny. Při použití nižších frekvencí a vyšších inten-



Obr. 1. TCD monitorovací přístroj s monitorovací 2MHz sondou upevněnou v monitorovací čepici.

Na monitoru TCD křivka z a. cerebri media vpravo.

zit ultrazvuku však může dojít k poškození kůže i podkožních tkání.

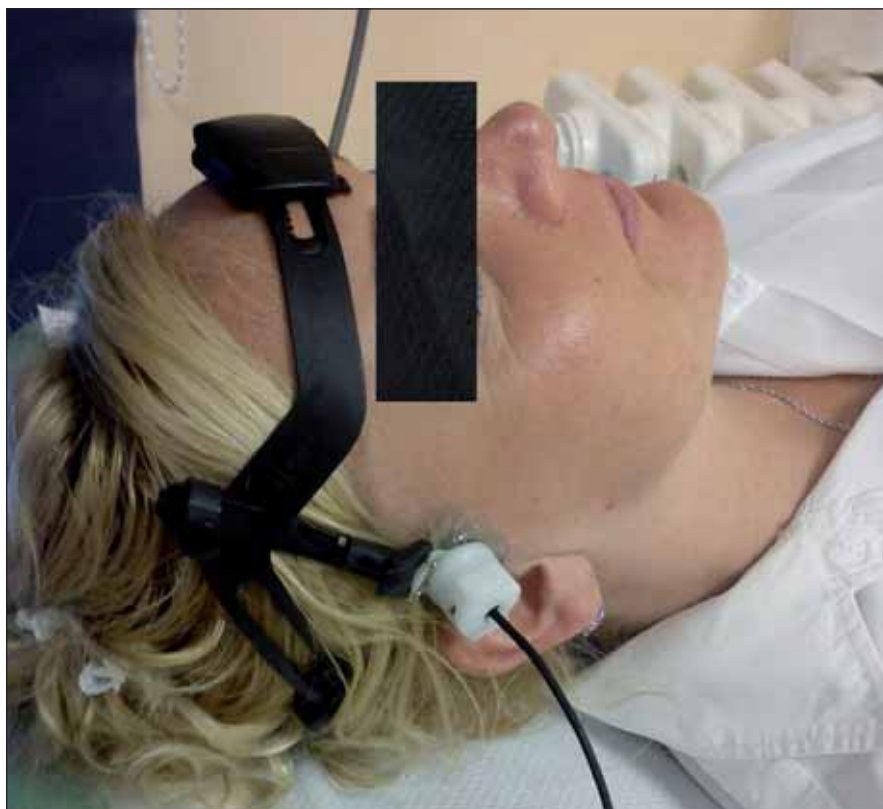Klinické studie s diagnostickými frekvencemi

Cílem studie ACUTE (Analysis of Coronary Ultrasound Thrombolysis Endpoints in Acute Myocardial Infarction) bylo prokázat trombolytický efekt nízkofrekvenčního ultrazvuku s frekvencí 45 kHz a vysokou intenzitou (18 W/cm²) použitého endovaskulárně u akutní okluze koronární tepny [50]. Kompletní rekanalizace bylo dosaženo u 87 % pacientů. Během terapie nebyly zaznamenány žádné nežádoucí účinky a u 80 % pacientů došlo ke klinickému zlepšení.

První randomizovanou studií testující terapeutický efekt ultrazvuku u pacientů s ischemickou CMP byla studie CLOTBUST (Combined Lysis of Thrombus in Brain ischemia using Transcranial Ultrasound and Systemic TPA) [51]. Tato studie prokázala, že použití sonotrombolýzy při systémové trombolýze t-PA může až ztrojnásobit šanci na plnou a trvající rekanalizaci okludované tepny než při samotné systémové trombolýze s t-PA, a to bez zvýšení rizika vzniku symptomatických intracerebrálních hemoragií (ICH).

Eggers et al [52] v roce 2008 publikovali výsledky studie, ve které použili u pacientů léčených IVT sonotrombolýzu prováděnou transkraniální duplexní sondou s frekvencí 1,8 (–4) MHz. V terapeutické skupině popsali vyšší procento kompletních rekanalizací a lepší časný výsledný stav i lepší klinický stav po třech měsících (mRS 0–1: 21 vs 0 %), avšak také vyšší výskyt symptomatických ICH (15,7 vs 5,6 %).

Školoudík et al [53] publikovali v roce 2008 výsledky multicentrické studie případů a kontrol, ve které byla prováděna sonotrombolýza u pacientů s akutní okluzí a. cerebri media (ACM) pomocí transkraniální duplexní sondy s frekvencí 2 MHz po dobu 20–45 min. Procento rekanalizace tepny 6. a 24. hodinu od začátku příznaků bylo signifikantně vyšší ve skupině sonotrombolýzy oproti kontrolní skupině. Také dobrý výsledný klinický stav po 90 dnech (mRS 0–2) byl ve skupině se sonotrombolýzou výrazně častější (61,5 % pacientů) než v kontrolní skupině (32,7 % pacientů). Procento symptomatických ICH bylo v obou skupinách stejné (3,8 %). Tato studie potvrdila jak bezpečnost, tak efektivnost sonotrombolýzy s použitím diagnostické 2MHz trans-



Obr. 2. Detail monitorovací čepice s 2MHz TCD sondou.

kraniální duplexní sondy v terapii akutní okluze ACM.

Další autoři [53–55] popsali efekt sonotrombolýzy také u pacientů s ischemickou CMP kontraindikovaných k IVT. Cintas et al [55] publikovali již v roce 2002 kazuistiku pacientů s akutní okluzí kmene ACM léčených pouze sonotrombolýzou s transkraniálním dopplerovským (TCD) monitoringem pomocí diagnostické 2MHz sondy. Parciální rekanalizace během monitorování nastala v 83 % případů. Zlepšení v NIHSS během 24 hod bylo o 21,7 %.

Eggers et al [54] popisují soubor pacientů s akutní ischemickou CMP a okluzí ACM léčených sonotrombolýzou při použití duplexní transkraniální sondy s frekvencí 2 MHz. V terapeutické skupině došlo častěji jak k parciální rekanalizaci, tak zlepšení NIHSS o více než čtyři body. Výsledný klinický stav po třech měsících se však v obou skupinách významně nelišil.

Vysvětlení terapeutického principu sonotrombolýzy se věnovali Školoudík et al [56,57]. Prokázali přímé ovlivnění fibrinolytického systému pomocí transkraniální duplexní sondy s diagnostickou frek-

vencí 2 MHz u zdravých dobrovolníků. Při hodinovém ultrazukovém monitorování a. cerebri media i a. radialis došlo k snížení hladiny inhibitorů fibrinolýzy (PAI-1 antigenu, aktivity plazminogenu a alfa-2 antiplazminu) [57]. Změnu aktivity fibrinolytického systému zkoumali také u pacientů s akutní okluzí ACM léčených 60minutovou sonotrombolýzou, při níž použili transkraniální duplexní sondu s diagnostickou frekvencí 2 MHz. Ve skupině pacientů léčených sonotrombolýzou bylo prokázáno významné snížení hladiny PAI-1 antigenu, α -2-antiplazminu a plazminogenu a zvýšení hladiny t-PA oproti kontrolní skupině. Tyto nálezy byly mnohem výraznější u pacientů léčených kombinací t-PA se sonotrombolýzou než u samotné sonotrombolýzy. Nebyly zaznamenány významné rozdíly v počtu symptomatických ICH mezi jednotlivými skupinami. Tato studie prokázala, že aktivace fibrinolytického systému je jedním z vysvětlení terapeutického účinku ultrazvuku u pacientů s akutní okluzí ACM léčených sonotrombolýzou [57].

První studii testující přídavný efekt echokonstrastní látky u pacientů léčených sonotrombolýzou provedli Rubiera et al

v roce 2008 [58]. Ve studii testoval kombinaci IVT, sonotrombolýzy s 2MHz TCD sondou s podáním echokonstrastní látky. Cílem studie bylo porovnat efektivitu dvou typů echokonstrastních látek: vzduchové mikrobubliny na bázi galaktózy (Levovist™) a sulfurhexafluoridové mikrobubliny (Sonovue™).

Procento rekanalizace, zlepšení klinického stavu (hodnoceného v škále NIHSS) i procento soběstačných pacientů po třech měsících (mRS 0–2) se v obou skupinách významně nelišilo. Symptomatické ICH se vyskytly celkem u čtyř pacientů, z toho u tří (3,3 %) ve skupině s Levovistem™ a jednoho (2,1 %) ve skupině se Sonovue™. Tato studie prokázala bezpečnost použití echokonstrastních látek v potenciaci sonotrombolýzy, neprokázala však rozdíl při použití Levovistu™ a Sonovue™.

Alexandrov et al [59] publikovali v roce 2008 výsledky pilotní randomizované klinické studie s použitím sonotrombolýzy potencionálně echokonstrastní látkou nové generace (perfluten-lipid microspheres) v terapii akutní ischemické CMP zaměřené na bezpečnost a účinnost této terapie. Asymptomatická ICH byla zjištěna u 25 % pacientů v terapeutické skupině a u 33 % v kontrolní skupině. Symptomatická ICH nebyla detekována. Procento kompletní rekanalizace do 2 hod od začátku terapie bylo ve skupině pacientů léčených kombinací IVT, sonotrombolýzy a echokonstrastní látky 50 % ve srovnání s 18 % v kontrolní skupině vybrané ze studie CLOTBUST (pouze IVT léčba). Tato studie prokázala bezpečnost kombinovaného podání IVT, sonotrombolýzy a echokonstrastní látky. Větší procento asymptomatických hemoragických transformací v této studii oproti dřívějším studiím bylo zároveň spojeno s vyšším procentem rekanalizace i lepším výsledným klinickým stavem.

Také Perren et al [60] prokázali výraznější úpravu neurologického deficitu hodnoceného v škále NIHSS a zlepšení v průtokovém signálu okludované tepny při použití sonotrombolýzy (2MHz duplexní transkraniální sonda) v kombinaci s echokonstrastní látkou (Sonovue™) u pacientů s akutní okluzí ACM léčených pomocí IVT.

Dinia et al [61] v roce 2009 publikovali studii zaměřenou na riziko vzniku hemoragické transformace ischemie při terapii IVT v kombinaci se sonotrombolýzou potencionálně echokonstrastní látkou. Studie

prokázala efektivnost této kombinované terapie s častější rekanalizací okludované tepny, vyšším procentem dobrého výsledného stavu, ale také vyšší pravděpodobností vzniku asymptomatické hemoragické transformace. Tento nálezný potvrzil hypotézu, že nálezný asymptomatické hemoragické transformace ischemie je známkou časně reperfuze a následkem dobrého výsledného klinického stavu.

Další klinickou studií sledující efekt echokonstrastní látkou potencionované sonotrombolýzy byla studie TUCSON (Transcranial Ultrasound in Clinical Sonothrombolysis) [62], ve které byla použita sonotrombolýza pomocí 2MHz TCD sondy jako přídatná terapie k IVT zároveň s použitím echokonstrastní látky MRX-801 (perfluten-lipid uS). Primárním end-pointem byl výskyt symptomatických ICH v závislosti na dávce echokonstrastu.

Studie TUCSON ukázala, že podání echokonstrastní látky (MRX-801) v dávce 1,4 ml kontinuální 90minutovou infuzí během systémové trombolýzy kombinované se sonotrombolýzou pomocí 2MHz TCD sondy je bezpečné a efektivní z pohledu jak urychlení rekanalizace, tak výsledného klinického stavu i výskytu symptomatických ICH. Vyšší dávky echokonstrastní látky (MRX-801) jsou však potenciálně nebezpečné pro výskyt závažných hemoragických komplikací.

Šaňák et al [63] publikovali studii, ve které randomizovali 40 pacientů s akutní okluzí ACM do tří terapeutických skupin. Dvacet pacientů bylo léčeno IVT do 3 hod od vzniku iktu, 10 intraarteriální trombolýzou (IAT) a 10 pacientů 60minutovou sonotrombolýzou s 2MHz duplexní transkraniální sondou v časovém okně do 6 hod od vzniku iktu. Incidence symptomatických ICH byla ve skupině léčených IVT 5 %, ve skupině se sonotrombolýzou 0 % a ve skupině s IAT 20 %. Během prvních 24 hod došlo ke zlepšení klinického stavu u 45 % pacientů s IVT, 70 % pacientů léčených sonotrombolýzou a 70 % ve skupině s IAT. Dobrý výsledný klinický stav (mRS 0–2) po 90 dnech se však v jednotlivých terapeutických skupinách signifikantně neliší.

Klinické studie s nedagnostickými frekvencemi

Studie TRUMBI (TRanscranial low-frequency Ultrasound Mediated Thrombolysis in Brain Ischemia) [64] byla první

klinickou studií, v níž bylo použito nízkofrekvenčního ultrazvuku (300 kHz, intenzita 700 mW/cm²) aplikovaného transkraniálně po dobu 90 min pro potenciální rekanalizace okludované mozkové tepny u pacientů léčených IVT. V plánu bylo zařazení celkově 48 pacientů, ale studie byla předčasně ukončena po zařazení 26 pacientů, a to pro vysoký výskyt symptomatických ICH. Tato studie poukázala na závažné nežádoucí účinky nízkofrekvenčního ultrazvuku aplikovaného transkraniálně u člověka, což bylo v rozporu se studiemi na zvířecích modelech. Výskyt symptomatických ICH v oblasti postižené ischemií, ale i ve vzdálených oblastech, byl větší než ve studiích pouze s IVT. Jedna z hypotéz vysvětlující souvislost vzniklých hemoragií ve studii TRUMBI je abnormní permeabilita hemato-encefalické bariéry u člověka, vzniklá působením nízkofrekvenčního ultrazvuku. Další možností je mnohočetné odražení ultrazvukové vlny (použité ve studii) uvnitř lebky, čímž se může výrazně zvýšit intenzita aplikovaného ultrazvuku v některých lokalitách mozku.

Reinhard et al [65] zkoumali efekt ultrazvuku s nízkou frekvencí na hemato-encefalickou bariéru. Čtyři pacienti s těžkou mozkovou mikroangiopatií byli transkraniálně insonováni pomocí ultrazvuku s frekvencí 300 kHz. Vyšetření pomocí TCD po 30 a 60 min neprokázalo žádné změny v průtocích v mozkových tepnách. Jeden pacient byl vyšetřen perfuzí vážnou magnetickou rezonancí, kde byly zjištěny známky subarachnoidálního krvácení frontoparietálně po 60 min ultrazvukové intervence. Pacient byl asymptomatický, vyšetření likvoru pouze prokázalo vysokou koncentraci Gd-DTPA a žádné erytrocyty. Z bezpečnostních důvodů bylo rozhodnuto studii předčasně ukončit. Nálezný v této studii poukazuje na abnormní permeabilitu hemato-encefalické bariéry po insonaci nízkofrekvenčním ultrazvukem.

Klinické studie s endovaskulárním ultrazvukem

Prvním systémem umožňujícím endovaskulární aplikaci ultrazvuku je systém EKOS. Tento systém umožňuje lokální (endovaskulární) aplikaci ultrazvuku o frekvenci 1,7–2,35 MHz s emitovanou intenzitou 400 mW/cm², a to i v kombinaci s intraarteriální aplikací trombolýzy.

Efekt samotného endovaskulárně aplikovaného ultrazvuku s vyšší intenzitou bez použití trombolýzy byl poprvé klinicky zkoumán na koronárních tepnách. Výsledky pilotních studií ukázaly potenciální efekt a bezpečnost této metody [66,67].

Mahon et al [66] publikovali jako první zkušenosti s intraarteriální sonotrombolýzou pomocí systému EKOS u pacientů s akutní ischemickou CMP. Použili kombinaci intraarteriální trombolýzy s použitím t-PA s intraarteriální aplikací ultrazvuku kontinuálně po dobu 60 minut. V souboru bylo 10 pacientů s okluzí ACM a čtyři pacienti s okluzí a. basilaris. Parciální nebo kompletní rekanalizace byla detekována u 57 % pacientů a nebyly pozorovány žádné nežádoucí účinky během terapie. Medián mRS po třech měsících u přeživších pacientů byl 2 u pacientů s ischemií v povodí ACM a 3 u pacientů s ischemií ve vertebrobasilárním povodí.

Naše pilotní výsledky také ukazují, že léčba pacientů s akutní okluzí mozkové tepny léčených systémem EKOS je bezpečná a pravděpodobně účinná [67]. Do prospektivní monocentrické studie bylo zařazeno 11 pacientů s akutní ischemickou CMP. Šest pacientů mělo okluzi ACM, pět pacientů okluzi a. basilaris. Kompletní rekanalizace na konci sonotrombolýzy systémem EKOS bylo dosaženo u 73 % pacientů. 54,5 % pacientů bylo soběstačných (mRS 0–3) po 90 dnech; medián mRS byl 4. Nebylo zaznamenáno žádné symptomatické intracerebrální krvácení.

Závěr

Sonotrombolýza je nadějná metoda léčby akutní ischemické CMP, a to pro možnost urychlení rekanalizace tepny, dobrou dostupnost, nízkou cenu a bezpečnost. I přes velký počet studií zatím není prokázáno, jaké frekvence, intenzita a charakter ultrazvukového vlnění jsou v procesu sonotrombolýzy nejúčinnější a nejbezpečnější. Základními limity této léčby jsou v současnosti kvalita temporálního kostního okna a částečně ovlivnitelná použitím echokonstrastní látky.

Literatura

1. Feigin VL, Lawes CM, Bennett DA, Anderson CS. Stroke epidemiology: a review of population-based studies of incidence, prevalence, and case-fatality in the late 20th century. *Lancet Neurol* 2003; 2(1): 43–53.
2. Rosamond W, Flegal K, Furie K, Go A, Greenlund K, Haase N et al. Heart disease and stroke statistics –

- 2008 update: a report from the American Heart Association Statistics Committee and Stroke Statistics Subcommittee. *Circulation* 2008; 117(4): e25–e146.
3. van der Worp HB, van Gijn J. Clinical practice. Acute ischemic stroke. *N Engl J Med* 2007; 357(6): 572–579.
 4. Rha JH, Saver JL. The impact of recanalization on ischemic stroke outcome: a meta-analysis. *Stroke* 2007; 38(3): 967–973.
 5. Blakeley JO, Llinas RH. Thrombolytic therapy for acute ischemic stroke. *J Neurol Sci* 2007; 261(1–2): 55–62.
 6. Brott T, Bogousslavsky J. Treatment of acute ischemic stroke. *N Engl J Med* 2000; 343(10): 710–722.
 7. The National Institute of Neurological Disorders and Stroke rt-PA Stroke Study Group. Tissue plasminogen activator for acute ischemic stroke. *N Engl J Med* 1995; 333(24): 1581–1587.
 8. Smith WS, Sung G, Starkman S, Saver JL, Kidwell CS, Gobin YP et al, for MERCI Trial Investigators. Safety and efficacy of mechanical embolectomy in acute ischemic stroke: results of the MERCI trial. *Stroke* 2005; 36(7): 1432–1438.
 9. Chopko BW, Kerber C, Wong W, Georgy B. Transcatheter snare removal of acute middle cerebral artery thromboembolism: technical case report. *Neurosurgery* 2000; 46(6): 1529–1531.
 10. Kerber CW, Barr JD, Berger RM, Chopko BW. Snare retrieval of intracranial thrombus in patients with acute stroke. *J Vasc Interv Radiol* 2002; 13(12): 1269–1274.
 11. Fourie P, Duncan IC. Microsnare-assisted mechanical removal of intraprocedural distal middle cerebral arterial thromboembolism. *AJNR Am J Neuroradiol* 2003; 24(4): 630–632.
 12. Schumacher HC, Meyers PM, Yavagal DR, Harel NY, Elkind MS, Mohr JP et al. Endovascular mechanical thrombectomy of an occluded superior division branch of the left MCA for acute cardioembolic stroke. *Cardiovasc Intervent Radiol* 2003; 26(3): 305–308.
 13. Rha JH, Saver JL. The impact of recanalization on ischemic stroke outcome: a meta-analysis. *Stroke* 2007; 38(3): 967–973.
 14. Harvey EN. Biological aspects of ultrasonic waves, a general survey. *Biol Bull* 1930; 59(3): 306–325.
 15. Haar GT, Coussios C. High intensity focused ultrasound: physical principles and devices. *Int J Hyperthermia* 2007; 23(2): 89–104.
 16. Khokhlova VA, Bailey MR, Reed JA, Cunitz BW, Kaczkowski PJ, Crum LA. Effects of nonlinear propagation, cavitation, and boiling in lesion formation by high intensity focused ultrasound in a gel phantom. *J Acoust Soc Am* 2006; 119(3): 1834–1848.
 17. Spengos K, Behrens S, Daffertshofer M, Dempfle CE, Hennerici M. Acceleration of thrombolysis with ultrasound through the cranium in a flow model. *Ultrasound Med Biol* 2000; 26(5): 889–895.
 18. Dijkmans PA, Juffermans LJ, Musters RJ, van Wamel A, ten Cate FJ, van Gilst W et al. Microbubbles and ultrasound: from diagnosis to therapy. *Eur J Echocardiogr* 2004; 5(4): 245–256.
 19. Prokop AF, Soltani A, Roy RA. Cavitation mechanisms in ultrasound-accelerated fibrinolysis. *Ultrasound Med Biol* 2007; 33(6): 924–933.
 20. Braaten JV, Goss RA, Francis CW. Ultrasound reversibly disaggregates fibrin fibers. *Thromb Haemost* 1997; 78(3): 1063–1068.
 21. Coussios CC, Farny CH, Haar GT, Roy RA. Role of acoustic cavitation in the delivery and monitoring of cancer treatment by high-intensity focused ultrasound (HIFU). *Int J Hyperthermia* 2007; 23(3): 105–120.
 22. Nyborg WL. Biological effects of ultrasound: development of safety guidelines. Part II: general review. *Ultrasound Med Biol* 2001; 27(3): 301–333.
 23. Diamond SL, Anand S. Inner clot diffusion and permeation during fibrinolysis. *Biophys J* 1993; 65(6): 2622–2643.
 24. Francis CW, Blinc A, Lee S, Cox C. Ultrasound accelerates transport of recombinant tissue plasminogen activator into clots. *Ultrasound Med Biol* 1995; 21(3): 419–424.
 25. Sakharov DV, Hekkenberg RT, Rijken DC. Acceleration of fibrinolysis by high-frequency ultrasound: the contribution of acoustic streaming and temperature rise. *Thromb Res* 2000; 100(4): 333–340.
 26. Francis CW, Onundarson PT, Carstensen EL, Blinc A, Meltzer RS, Schwarz K et al. Enhancement of fibrinolysis in vitro by ultrasound. *J Clin Invest* 1992; 90(5): 2063–2068.
 27. Siegel RJ, Fishbein MC, Forrester J, Moore K, DeCastro E, Daykhovsky L et al. Ultrasonic plaque ablation. A new method for recanalization of partially or totally occluded arteries. *Circulation* 1988; 78(6): 1443–1448.
 28. Rosenschein U, Bernstein JJ, DiSegni E, Kaplinsky E, Bernheim J, Rozenzajn LA. Experimental ultrasonic angioplasty: disruption of atherosclerotic plaques and thrombi in vitro and arterial recanalization in vivo. *J Am Coll Cardiol* 1990; 15(3): 711–717.
 29. Hong AS, Chae JS, Dubin SB, Lee S, Fishbein MC, Siegel RJ. Ultrasonic clot disruption: an in vitro study. *Am Heart J* 1990; 120(2): 418–422.
 30. Ariani M, Fishbein MC, Chae JS, Sadeghi H, Michael AD, Dubin SB et al. Dissolution of peripheral arterial thrombi by ultrasound. *Circulation* 1991; 84(4): 1680–1688.
 31. Steffen W, Fishbein MC, Luo H, Lee DY, Nita H, Cumberland DC et al. High intensity, low frequency catheter-delivered ultrasound dissolution of occlusive coronary artery thrombi: an in vitro and in vivo study. *J Am Coll Cardiol* 1994; 24(6): 1571–1579.
 32. Siddiqi F, Blinc A, Braaten J, Francis CW. Ultrasound increases flow through fibrin gels. *Thromb Haemost* 1995; 73(3): 495–498.
 33. Braaten JV, Goss RA, Francis CW. Ultrasound reversibly disaggregates fibrin fibers. *Thromb Haemost* 1997; 78(3): 1063–1068.
 34. Lauer CG, Burge R, Tang DB, Bass BG, Gomez ER, Alving BM. Effect of ultrasound on tissue-type plasminogen activator-induced thrombolysis. *Circulation* 1992; 86(4): 1257–1264.
 35. Luo H, Nishioka T, Fishbein MC, Cercsek B, Forrester JS, Kim CJ et al. Transcutaneous ultrasound augments lysis of arterial thrombi in vivo. *Circulation* 1996; 94(4): 775–778.
 36. Harpaz D, Chen X, Francis CW, Meltzer RS. Ultrasound accelerates urokinase-induced thrombolysis and reperfusion. *Am Heart J* 1994; 127(5): 1211–1219.
 37. Harpaz D, Chen X, Francis CW, Marder VJ, Meltzer RS. Ultrasound enhancement of thrombolysis and reperfusion in vitro. *J Am Coll Cardiol* 1993; 21(6): 1507–1511.
 38. Devcic-Kuhar B, Pfaffenberger S, Gherardini L, Mayer C, Gröschl M, Kaun C et al. Ultrasound affects distribution of plasminogen and tissue-type plasminogen activator in whole blood clots in vitro. *Thromb Haemost* 2004; 92(5): 980–985.
 39. Olsson SB, Johansson B, Nilsson AM, Olsson C, Roijer A. Enhancement of thrombolysis by ultrasound. *Ultrasound Med Biol* 1994; 20(4): 375–382.
 40. Tachibana K. Enhancement of fibrinolysis with ultrasound energy. *J Vasc Interv Radiol* 1992; 3(2): 299–303.
 41. Sehgal CM, Leveen RF, Shlansky-Goldberg RD. Ultrasound-assisted thrombolysis. *Invest Radiol* 1993; 28(10): 939–943.
 42. Suchkova V, Siddiqi FN, Carstensen EL, Dalecki D, Child S, Francis CW. Enhancement of fibrinolysis with 40-kHz ultrasound. *Circulation* 1998; 98(10): 1030–1035.
 43. Trübestein G, Engel C, Etzel F, Sobbe A, Cremer H, Stumpff U. Thrombolysis by ultrasound. *Clin Sci Mol Med* 1976; 3 (Suppl): 697s–698s.
 44. Rosenschein U, Frimerman A, Laniado S, Miller HI. Study of the mechanism of ultrasound angioplasty from human thrombi and bovine aorta. *Am J Cardiol* 1994; 74(12): 1263–1266.
 45. Tachibana S. Application of ultrasonic vibration for boosting fibrinolytic effect of urokinase in rats. *Blood Vessel* 1985; 16: 46–49.
 46. Riggs PN, Francis CW, Bartos SR, Penney DP. Ultrasound enhancement of rabbit femoral artery thrombolysis. *Cardiovasc Surg* 1997; 5(2): 201–207.
 47. Kornowski R, Meltzer RS, Chernine A, Vered Z, Battler A. Does external ultrasound accelerate thrombolysis? Results from a rabbit model. *Circulation* 1994; 89(1): 339–344.
 48. Ishibashi T, Akiyama M, Onoue H, Abe T, Furuhashi H. Can transcranial ultrasonication increase recanalization flow with tissue plasminogen activator? *Stroke* 2002; 33(5): 1399–1404.
 49. Nishioka T, Luo H, Fishbein MC, Cercsek B, Forrester JS, Kim CJ et al. Dissolution of thrombotic arterial occlusion by high intensity, low frequency ultrasound and dodecafluoropentane emulsion: an in vitro and in vivo study. *J Am Coll Cardiol* 1997; 30(2): 561–568.
 50. Rosenschein U, Roth A, Rassin T, Basan S, Laniado S, Miller HI. Analysis of coronary ultrasound thrombolysis endpoints in acute myocardial infarction (ACUTE trial). Results of the feasibility phase. *Circulation* 1997; 95(6): 1411–1416.
 51. Alexandrov AV, Molina CA, Grotta JC, Garami Z, Ford SR, Alvarez-Sabin J et al. Ultrasound-enhanced systemic thrombolysis for acute ischemic stroke. *N Engl J Med* 2004; 351(21): 2170–2178.
 52. Eggers J, Koch B, Meyer K, König I, Seidel G. Effect of ultrasound on thrombolysis of middle cerebral artery occlusion. *Ann Neurol* 2003; 53(6): 797–800.
 53. Skoloudik D, Bar M, Skoda O, Vaclavik D, Hradilek P, Allendoerfer J et al. Safety and efficacy of the sonographic acceleration of the middle cerebral artery recanalization: results of the pilot thrombotripsy study. *Ultrasound Med Biol* 2008; 34(11): 1775–1782.
 54. Eggers J, Seidel G, Koch B, König IR. Sonothrombolysis in acute ischemic stroke for patients ineligible for rt-PA. *Neurology* 2005; 64(6): 1052–1054.
 55. Cintas P, Le Traon AP, Larue V. High rate of recanalization of middle cerebral artery occlusion during 2-MHz transcranial color-coded Doppler continuous monitoring without thrombolytic drug. *Stroke* 2002; 33(2): 626–628.
 56. Skoloudik D, Fadrná T, Bar M, Zapletalová O, Zapletal O, Blatný J et al. Ovlivnění fibrinolytického systému pomocí kontinuálního dopplerovského monitoringu u zdravých dobrovolníků. *Cesk Slov Neurol N* 2009; 72/105(5): 446–452.
 57. Skoloudik D, Fadrná T, Roubec M, Bar M, Zapletal O, Blatný J et al. Changes in hemocoagulation in acute stroke patients after one-hour sono-thrombolysis using a diagnostic probe. *Ultrasound Med Biol* 2010; 36(7): 1052–1059.
 58. Rubiera M, Ribo M, Delgado-Mederos R, Santamarina E, Maisterra O, Delgado P et al. Do bubble characteristics affect recanalization in stroke patients treated with microbubble-enhanced sonothrombolysis? *Ultrasound Med Biol* 2008; 34(10): 1573–1577.

59. Alexandrov AV, Mikulik R, Ribo M, Sharma VK, Lao AY, Tsivgoulis G et al. A pilot randomized clinical safety study of sonothrombolysis augmentation with ultrasound-activated perflutren-lipid microspheres for acute ischemic stroke. *Stroke* 2008; 39(5): 1464–1469.
60. Perren F, Loulidi J, Poglia D, Landis T, Sztajzel R. Microbubble potentiated transcranial duplex ultrasound enhances IV thrombolysis in acute stroke. *J Thromb Thrombolysis* 2008; 25(2): 219–223.
61. Dinia L, Rubiera M, Ribo M, Maisterra O, Ortega G, del Sette M et al. Reperfusion after stroke sonothrombolysis with microbubbles may predict intracranial bleeding. *Neurology* 2009; 73(10): 775–780.
62. Molina CA, Barreto AD, Tsivgoulis G, Sierzenski P, Malkoff MD, Rubiera M et al. Transcranial ultrasound in clinical sonothrombolysis (TUCSON) trial. *Ann Neurol* 2009; 66(1): 28–38.
63. Sanák D, Herzig R, Skoloudik D, Horák D, Zapletalova J, Köcher M et al. The safety and efficacy of continuous transcranial duplex Doppler monitoring of middle cerebral artery occlusion in acute stroke patients: comparison of TCDD and thrombolysis in MCA recanalization. *J Neuroimaging* 2010; 20(1): 58–63.
64. Daffertshofer M, Gass A, Ringleb P, Sitzer M, Sliwka U, Els T et al. Transcranial low-frequency ultrasound-mediated thrombolysis in brain ischemia: increased risk of hemorrhage with combined ultrasound and tissue plasminogen activator: results of a phase II clinical trial. *Stroke* 2005; 36(7): 1441–1446.
65. Reinhard M, Hetzel A, Krüger S, Kretzer S, Talazko J, Ziyeh S et al. Blood-brain barrier disruption by low-frequency ultrasound. *Stroke* 2006; 37(3): 1546–1548.
66. Mahon BR, Nesbit GM, Barnwell SL, Clark W, Marotta TR, Weill A et al. North American clinical experience with the EKOS MicroLysUS infusion catheter for the treatment of embolic stroke. *AJNR Am J Neuroradiol* 2003; 24(3): 534–538.
67. Skoloudik D, Fadrna T, Prochazka V, Jonszta T, Herzig R, Roubec M. Safety and efficacy of EKOS system and Solitaire stent device in major cerebral artery occlusion: a randomized pilot study. *Neurology* 2011; 76 (9 Suppl 4): A91.

Slovenská neurologická spoločnosť
Jesseniova lekárska fakulta a UN Martin
Spolok lekárov v Martine
II. Neurologická klinika LF UK a UN Bratislava
Neurologická klinika LF UP a FN Olomouc
Neurologická klinika 3. LF KU a FNKV, Praha
Neurologická klinika JLF UK a UN Martin

organizujú

XXVII. zjazd slovenských a českých mladých neurológov
VIII. martinské neuroimunologické dni
XIV. obnovené moravsko-slovenské dni neurológov

v dňoch 29.–31. 3. 2012

Aula Magna Jesseniovej lekárskej fakulty, Martin