proLékaře.cz | 17.8.2025

Idiopatická stenóza akveduktu a porucha vývoje řeči u dětí s neurofibromatosis von Recklinghausen typ 1 – dvě kazuistiky

Idiopathic Aqueductal Stenosis and Developmental Speech Disorder in Children with Neurofibromatosis von Recklinghausen type 1 – Two Case Reports

Souhrn

Neurofibromatosis von Recklinghausen typ 1 (NF1) je autozomálně dominantně dědičné onemocnění z okruhu neurokutánních syndromů, s incidencí 1 : 2 500–3 000 a vysokým výskytem nových mutací. Jedná se o onemocnění s multisystémovým postižením organizmu s častým výskytem nádorů. Hydrocefalus se u těchto pacientů vyskytuje buď sekundárně při expanzivním procesu mozku, nebo při idiopatické stenóze akveduktu. U dětí jsou velmi často přítomny vývojové poruchy učení, chování a poruchy vývoje řeči. Předkládáme kazuistiku dvou dětí s NF1 se současným výskytem těžké poruchy vývoje řeči a hydrocefalu při idiopatické stenóze akveduktu. U jednoho z dětí došlo k rozvoji stenózy během sledování. Současný výskyt těžké poruchy řeči a hydrocefalu při idiopatické stenóze akveduktu nebyl zatím popsán.

Abstract

Neurofibromatosis von Recklinghausen type 1 (NF1) is an autosomal dominant neurocutaneous disorder, with incidence of 1 : 2,500–3,000 and a high rate of new mutations. This multisystem disorder is frequently associated with tumours. Hydrocephalus in NF1 patients is either secondary to brain expansion or as a result of idiopathic aqueductal stenosis. Learning disability, behavioural problems and speech development disorders are common in NF1 children. We are presenting two case reports of NF1 children with developmental speech disorder and hydrocephalus consequent to idiopathic aqueductal stenosis. One child developed stenosis during follow up. Coincidence of hydrocephalus due to idiopathic aqueductal stenosis and severe developmental speech disorder has not been described yet.

M. Kalužová[1], B. Petrák[1], J. Lisý[2], M. Vaculík[3], Š. Bendová[4], V. Komárek[1]

2. LF UK a FN v Motole, Praha:
[1] Klinika dětské neurologie
[2] Klinika zobrazovacích metod
[3] Oddělení neurochirurgie
[4] Ústav biologie a lékařské genetiky

✉ MUDr. Marie Kalužová
Klinika dětské neurologie
2. LF UK a FN v Motole
V Úvalu 84/1
150 06 Praha 5
e-mail:
marie_kaluzova@centrum.cz

Přijato k recenzi: 4. 10. 2011
Přijato do tisku: 27. 2. 2012

Klíčová slova

neurofibromatosis von Recklinghausen typ 1 – hydrocefalus – stenóza akveduktu – porucha vývoje řeči

Key words

neurofibromatosis von Recklinghausen type 1 – hydrocephalus – aqueductal stenosis – speech development disorder

Podporováno projektem 00064203 a AVCR 1ET101210513.

proLékaře.cz | 17.8.2025

Úvod

Neurofibromatosis von Recklinghausen typ 1 (NF1) je autozomálně dominantně dědičné neurokutánní onemocnění, s incidencí 1 : 2 500–3 000 a vysokým výskytem nových mutací – 30 až 50 % [1–4]. Diagnóza NF1 je definována na základě sedmi diagnostických kritérií:

1. šest a více skvrn café au lait na kůži,
2. freckling v inguinální nebo axilární oblasti,
3. dva neurofibromy a/nebo jeden plexiformní neurofibrom,
4. Lischovy noduly,
5. gliom optiku,
6. kostní změny,
7. příbuzný prvního stupně.

Ke stanovení diagnózy je potřeba nalézt alespoň dvě z těchto diagnostických kritérií [5]. Gen NF1 se nachází na dlouhém raménku chromozomu 17 v oblasti 11.2 (17q11.2), patří mezi tumorsupresorové geny a jeho genový produkt neurofibromin se podílí na regulaci Ras-MAPK signální dráhy [4].

NF1 je onemocnění s multisystémovým postižením organizmu a častým výskytem nádorů zejména centrálního i periferního nervového systému.

Nejčastějšími patologickými nálezy na MR mozku jsou gliomy optiků, gliomy lokalizované mimo zrakovou dráhu a hypersignální ložiska v T2 vážených obrazech na MR mozku (FASI, Foci of Altered Signal Intensity, nazývané také UBOs – Unidentified Bright Objects či hamartomy). Dle současných znalostí jsou FASI ložiska způsobená aberatní myelinizací, nemají nádorový charakter a nejsou příčinou ložiskové symptomatiky [4,6,7].

Hydrocefalus se u NF1 pacientů objevuje buď sekundárně při expanzivním procesu mozku (nádor, arachnoidální cysta atd.), nebo při idiopatické stenóze distální části akveduktu [1,2,7,8].

Kognitivní deficity patří mezi nejčastější komplikace NF1. Vývojové poruchy učení a/nebo chování se vyskytují u 50–60 % dětí s NF1 [9]. Neverbální a verbální poruchy vývoje řeči jsou popisovány u 30–60 % dětí s NF1, rozšířeny jsou poruchy jemné i hrubé motoriky [4].

Pacient 1

Chlapec je z neúplné rodiny (otec neznámý), matka bez známek NF1. Dítě z 1. fyziologické gravidity, porod ve 42. týdnu, indukovaný, porodní hmotnost, délka a poporodní adaptace byly v normě, pro ikterus měl krátce fototerapii. Skvrny café au lait byly patrné asi od jednoho roku věku, psychomotorický vývoj byl od počátku nerovnoměrný a od batolecího věku byly pozorovány poruchy spánku. Ve třech letech se objevil první epileptický záchvat s adverzí hlavy a očí doprava, hypersalivací, poruchou vědomí a následným zvracením. V místě bydliště byl nasazen fenytoin a ten byl pro neúplnou kompenzaci záchvatů vyměněn za karbamazepin.

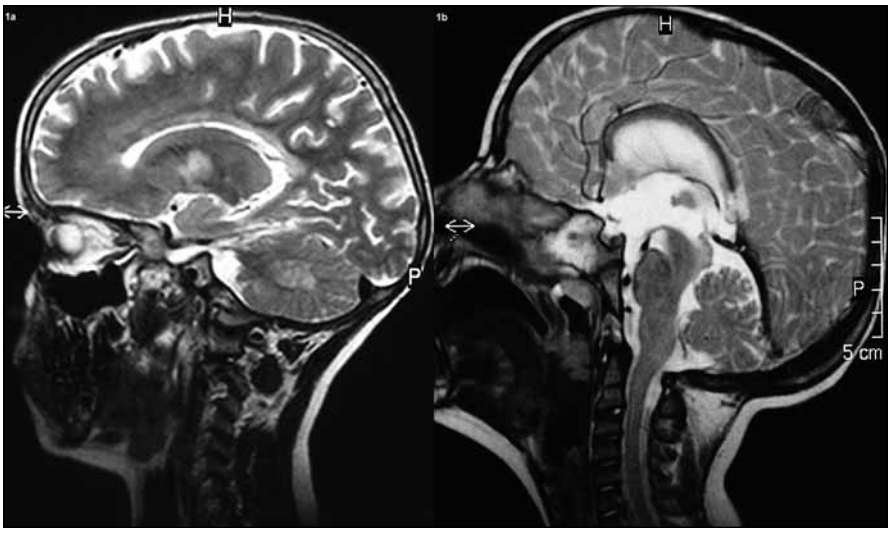

Obr. 1a, b) T2 turbo spin echo sekvence v sagitální rovině – bez hydrocefalu, patrná ložiska FASI v bazálních gangliích a mozečkové hemisféře (a), supratentoriální hydrocefalus, se zúžením terminální části dilatovaného mokovodu (b).

Ve věku pěti let byl pro mentální retardaci a epilepsii doporučen k první hospitalizaci na KDN FN Motol. V objektivním neurologickém nálezu byl výrazný psychomotorický neklid, mentální retardace, porucha vývoje řeči (rozumí, odpovídá jednotlivými slovy, s latencí), konvergentní strabizmus vlevo, hyperreflexie na pravostranných končetinách a skolióza. Na kůži byly nalezeny skvrny café au lait (v diagnostickém počtu a velikosti pro NF1), nevýrazný inguinální freckling a dva neurofibromy. Již dle kožního nálezu byla stanovena diagnóza NF1. Vyšetření očního pozadí bylo bez městnání, přední segment s nálezem Lischových nodulů. Na MR mozku byl popsaný gliom prechiazmatické části levého optiku, suspektní gliom pravého optiku a vícečetné FASI v typických lokalizacích. Komorový systém byl při tomto prvním MR mozku štíhlý (obr. 1a). MR míchy bylo v normě, bez nálezu paravertebrálních neurofibromů či durálních ektázií. Vyšetření evokovaných potenciálů bylo s normálním nálezem latencí při vyšetření VEP i BAEP, ale amplituda odpovědi VEP byla velmi vysoká (až 50 uV). EEG bylo v širších mezích normy – jen s lehce abnormální základní aktivitou a epizodami rytmických pomalých vln s pravostrannou převahou. Dle ORL sluch v normě, psycholog hodnotil PMV jako nerovnoměrný, opožděný do pásma středně těžké mentální retardace, s nejrozvinutější složkou hrubé motoriky, řeč jako vývojovou dysfázii s podílem mentální retardace a neadekvátní stimulace.

V sedmi letech věku se změnil charakter epileptických záchvatů – v úvodu bolest hlavy, zvracení, porucha kontaktu, hypotonie, bez křečí, poté spavost, v neurologickém nálezu byla nově popsána (při porovnání s první hospitalizací) bilaterální lehká paréza n. VI více vlevo a pyramidová iritace na levostranných končetinách. Přetrvávala porucha vývoje řeči, mentální retardace a skolióza. Chlapec byl bez dalších příznaků nitrolební hypertenze. Na kontrolním MR mozku byl nález dekompenzovaného supratentoriálního hydrocefalu na podkladě stenózy distální části akveduktu, bez ložiskových změn v okolí stenózy (obr. 1b). Ložiska FASI byla v typické lokalizaci a také gliomy obou optiků byly stacionární. Při akutní neurochirurgické operaci byl zaveden VP zkrat, vývoj

proLékaře.cz | 17.8.2025

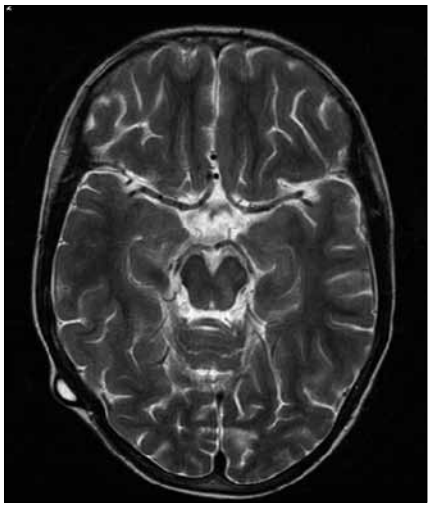

Obr. 2. T2 turbo spin echo sekvence v transverzální rovině – ložiska FASI v mezencefalu a parahipokampálně, chybí výpadek signálu z proudění v lumen mokovodu.

řeči mírně postupoval, stran epilepsie byl kompenzovaný, bez nutnosti úpravy medikace. Následně s odstupem devíti měsíců došlo k akutnímu zhoršení neurologického nálezu včetně zhoršení poruchy řeči. Na MR mozku byla dekompenzace supratentoriálního hydrocefalu, ostatní nálezy byly stacionární.

Od neurochirurgické revize VP zkratu jsou opakované kontrolní MR mozku se stacionárním nálezem (obr. 2), ložiskový neurologický nález je dlouhodobě beze změny, epileptické záchvaty se objevují sporadicky. Stále však dochází k pomalému zhoršování z hlediska mentálního – při kontrolním psychologickém vyšetření ve věku 12 let byl patrný regres, rozumové schopnosti hodnoceny v pásmu středně těžké mentální retardace s nejvýraznějším postižením mnestických funkcí, vývojová dysfázie a dysartrie s dalším zhoršením kvality řeči. Chlapec je i nadále v našem sledování.

Byla provedena přímá DNA analýza genu NF1 s nálezem kauzální mutace v exonu 4c. Mutace typu missense c.647 T > C způsobuje záměnu aminokyselinových zbytků v řetězci genomové DNA, p.Leu216Pro, a je pravděpodobnou příčinnou vzniku nefunkčního genového produktu. Mutace byla prvně popsána Fasholdem et al [10], nikoliv však v souvislosti s podobným fenotypem pacienta.

Pacient 2

Dívka z 1. fyziologické gravidity, porod v termínu, bez komplikací, porodní váha, délka i poporodní adaptace byly v normě. Rodinná anamnéza je nevýznamná, bez příznaků NF1. Skvrny café au lait byly patrné od narození, psychomotorický vývoj byl až do tří let věku v normě, včetně vývoje řeči. Od čtyř let zhoršování kvality řeči, nejprve balbuties, postupně až rozvoj fatické poruchy se složkami expresivní afázie. Dívka měla opakovaně vyšetření sluchu s normálním nálezem.

První hospitalizace na KDN FN Motol proběhla v osmi letech věku pro poruchu vývoje řeči a bolesti hlavy. V neurologickém nálezu byla makrocefalie, centrální paréza n. VII vpravo, lehká pravostranná zániková hemiparéza, výrazná neobratnost a porucha řeči. Na kůži byly nalezeny skvrny café au lait (v diagnostickém počtu a velikosti pro NF1), dále počínající axilární freckling a plexiformní neurofibrom na pravém předloktí. Již dle kožního nálezu byla stanovena diagnóza NF1. Oční pozadí bylo už při přijetí s nálezem městnání vpravo a incipientním městnáním vlevo. Na prvním MR mozku byl nález supratentoriálního hydrocefalu s naznačeným transependymálním pronikáním likvoru, s nápadným zúžením terminální části dilatovaného mokovodu, bez ložiskových změn v okolí stenózy (obr. 3a). Na MR byly také popsány FASI supra- i infratentoriálně a rozšíření obalů optických nervů oboustranně, bez známek gliomů optiku či chiazmatu. Stav byl řešen zavedením interventrikulostomie. Dále byla dívka ve stabilizovaném stavu, přechodně došlo i ke zlepšení řeči.

V 10 letech věku nastalo opět zhoršení kvality řeči a zvýraznění únavnosti. Dále se začaly objevovat stavy s bolestí hlavy, nauzeou a zvracením, často s vegetativním doprovodem v obličeji (zarudnutí, pocení), které ustupovaly po vyspání. V aktuálním neurologickém nálezu byla makrocefalie, blokáda C páteře, porucha statiky a dynamiky Th-L páteře, skolióza, pyramidová iritace na dolních končetinách více vpravo a porucha řeči. Oční pozadí bylo bez městnání, kontrolní MR mozku bez známek dekompenzace hydrocefalu, bez nálezu expanzivního procesu (obr. 3b). EEG bylo lehce abnormální pro známky ospalosti a příměs pomalých vln bitemporálně s převahou vlevo, s negativní fotostimulací. Psycholog hodnotil dívku v pásmu lehké mentální retardace. Obtíže jsme uzavřeli jako migrenózní bolesti hlavy s podílem vertebrogenním.

Během dalšího sledování (do 19 let věku) nedošlo k dekompenzaci hydrocefalu ani ke vzniku nádoru mozku. I přes intenzivní logopedickou péči se kvalita řeči nezlepšila. Během dispenzarizace byla zjištěna hraniční hypertenze, byl vyloučen feochomocytom i cévní změny renálních arterií, medikace prozatím nebyla nasazena. Elektrofyziologická vyšetření (evokované potenciály – VEP, BAEP) byly opakovaně v normě.

Mutační analýza genu NF1 odhalila v exonu 29 pravděpodobně kauzální mutaci typu delece, c.5220delT. Mutace vede k posunu čtecího rámce s následným vznikem terminačního kodonu, c.Ser1741Valfs3X. Předčasné ukončení translace proteinu vede k vytvoření zkráceného genového produktu, jehož funkce je tím omezena. Mutace

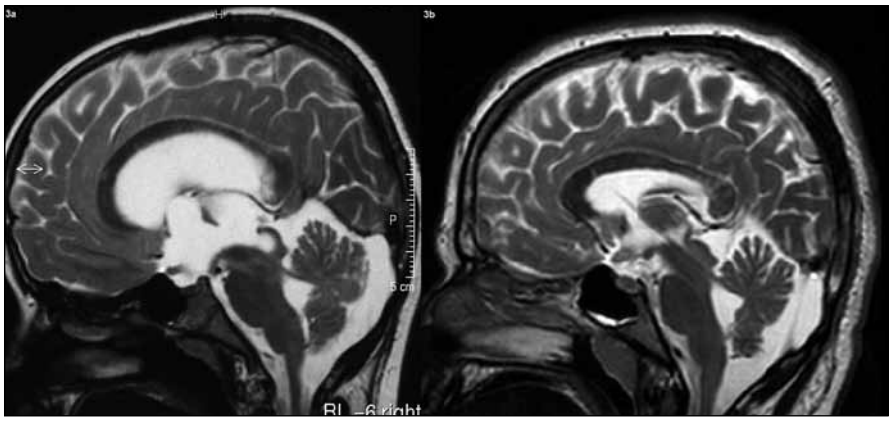

Obr. 3a, b) T2 turbo spin echo sekvence v sagitální rovině – supratentoriální hydrocefalus se stenózou mokovodu (a) regrese hydrocefalu po zavedení zkratu z postranní komory přes III. komoru a mokovod do IV. komory (b).

proLékaře.cz | 17.8.2025

byla prvně popsána v souvislosti s naším pacientem [11].

Diskuze

První zmínky o hydrocefalu na podkladě stenózy akveduktu jsou již z roku 1927 a 1940 [7,8]. Frekvence výskytu idiopatické stenózy akveduktu u pacientů s NF1 je 1,2–2 % a ve většině případů je zjištěna během první, případně druhé dekády života [1,2,7,9,12]. U našich pacientů byla stenóza distální části akveduktu s rozvojem hydrocefalu nalezena v první dekádě života. U pacienta 1 došlo k rozvoji stenózy akveduktu a následného hydrocefalu v průběhu našeho sledování. Podobné pozorování jsme v literatuře nenalezli.

Hydrocefalus se u pacientů s NF1 vyskytuje v 1–4 % [1,7]. Créange et al [1] popisují hydrocefalus u 7/158 (4 %) NF1 pacientů (138 dospělých, 20 dětí), přičemž u dětí byl výskyt hydrocefalu častější (6/20) než v dospělosti (1/138). Hydrocefalus při stenóze akveduktu popisují Créange et al [1] u čtyř dětí ze sledované skupiny, z toho u jednoho pacienta byl hydrocefalus asymptomatický – bez příznaků nitrolební hypertenze. U obou prezentovaných pacientů byl syndrom nitrolební hypertenze neúplně vyjádřen a rozvoj hydrocefalu dlouhodobě unikal pozornosti. Předpokládáme, že se na tom podílela pomalá progrese stenózy distální části akveduktu, s pozvolným nárůstem nitrolebního tlaku. Žádný z autorů neuvádí jako komplikaci rozvoje hydrocefalu u pacientů s NF1 poruchu vývoje řeči nebo její regres. Obecně lze regres kvality řeči při dekompenzovaném hydrocefalu v některých případech očekávat. U prvního z našich pacientů byla porucha vývoje řeči patrná od počátku, tedy prokazatelně před rozvojem hydrocefalu. U druhé pacientky došlo ke zhoršení řeči ve čtyřech letech – předpokládáme, že také před rozvojem hydrocefalu, i když z tohoto období nemáme k dispozici zobrazení CNS, ale usuzujeme tak vzhledem k dlouhému, čtyřletému období bez dalších obtíží, které předcházelo manifestaci dekompenzovaného hydrocefalu. Po úspěšném operačním řešení hydrocefalu u prvního pacienta nedošlo ke zlepšení řeči, u druhé pacientky jen k přechodnému mírnému zlepšení a během dalšího sledování kvalita řeči kolísala. A proto zvažujeme možnou souvislost poruchy řeči s rozvojem stenózy distální části mokovodu. Přes značnou podobnost klinického obrazu jsou nalezené mutace NF1 genu odlišné.

Leisti [7] uvádí hypotézu o přímé expresi NF1 genu v oblasti distální části akveduktu. Většina autorů [1–4,9,12] se k příčině stenózy nevyjadřuje a výše uvedenou hypotézu neuvádí. Příčinu rozvoje stenózy distální části akveduktu u NF1 tedy považujeme za dosud neobjasněnou.

Námi nalezené kauzální mutace jsou rozdílné povahy i lokalizace, nenacházejí se v žádné z doposud funkčně objasněných domén neurofibrominu. Jejich přesné působení na rozvoj onemocnění není známo.

Závěr

Hydrocefalus představuje závažnou až život ohrožující komplikaci diagnózy NF1 a s výskytem této komplikace je nutné počítat. Současný výskyt a/nebo vztah poruchy vývoje řeči a hydrocefalu při idiopatické stenóze akveduktu nebyl v literatuře dosud popsán. Na předkládaných kazuistikách dokládáme, že těžká porucha vývoje řeči může být jedním ze signálů pomalu se rozvíjející stenózy distální části akveduktu, která postupně vede k hydrocefalu. Těžká porucha vývoje řeči by měla být jednou z indikací k provedení zobrazení mozku u pacienta s NF1, nejlépe MR mozku včetně MR PC (Phase Contrast) v cine modu, což je vyšetření umožňující zobrazit průtok moku akveduktem.

Použité zkratky

NF1	NeuroFibromatosis von Recklinghausen typ 1
FASI	Foci of Altered Signal Intensity
KDN FN Motol	Klinika dětské neurologie 2. LF UK a FN v Motole, Praha
n	nerv

Literatura

1. Créange A, Zeller J, Rostaing-Rigattieri S, Brugiéres P, Degos JD, Revuz J. Neurological complications of neurofibromatosis type 1 in adulthood. Brain 1999; 122(3): 473–481.
2. Ferner RE, Huson SM, Thomas N, Moss C, Willshaw H, Evans DG. Guidelines for the diagnosis and management of individuals with neurofibromatosis 1. J Med Genet 2007; 44(2): 81–88.
3. Riccardi VM. Neurofibromatosis: past, present, and future. N Engl J Med 1991; 324(18): 1283–1285.
4. Williams VC, Lucas J, Babcock MA, Gutmann DH, Korf B, Maria BL. Neurofibromatosis type 1 revisited. Pediatrics 2009; 123(1): 124–133.
5. National Institutes of Health Consensus Development Conference Statement: Neurofibromatosis. Arch Neurol 1988; 45(5): 575–578.
6. DiPaolo DP, Zimmerman RA, Rorke LB, Zackai EH, Bilaniuk LT, Yachnis AT. Neurofibromatosis type 1: pathologic substrate of high-signal-intensity foci in the brain. Radiology 1995; 195(3): 721–724.
7. Leisti EL. Radiologic findings of the head and spine in neurofibromatosis 1 (NF1) in Northern Finland. Academic Dissertation. Oulu, Finland: University of Oulu and Oulu Univestity Hospital 2003.
8. Horwich A, Riccardi VM, Francke U. Brief clinical report: aqueductal stenosis leading to hydrocefalus – an anusual manifestation of neurofibromatosis. Am J Med Genet 1983; 14(3): 577–581.
9. Riccardi VM. Neurofibromatosis: Phenotype, Natural History, and Pathogenesis. 2nd ed. Baltimore: The Johns Hopkins University Press 1992.
10. Fahsold R, Hoffmeyer S, Mischung C, Gille C, Ehlers C, Kücükceylan N et al. Minor lesion mutational spectrum of the entire NF1 gene does not explain its high mutability but points to a functional domain upstream of the GAP-related domain. Am J Hum Genet 2000; 66(3): 790–818.
11. Bendova S, Krepelova A, Petrak B, Kinstova L, Musova Z, Rausova E et al. Novel mutations in the NF1 gene in Czech patients with neurofibromatosis type 1. J Mol Neurosci 2007; 31(3): 273–279.
12. McGaughran JM, Harris DI, Donnai D, Teare D, MacLeod R, Westerbeek R et al. A clinical study of type 1 neurofibromatosis in north west England. J Med Genet 1999; 36(3): 197–203.