

# Měření atrofie corpus callosum a porovnání s ostatními metodami monitorace roztroušené sklerózy

## Measurement of Corpus Callosum and Comparison of MRI Techniques for Monitoring of Multiple Sclerosis

### Souhrn

**Cíl:** Hledání nejvhodnějšího MR markeru na odlišení pacientů s roztroušenou sklerózou (RS), u kterých v budoucnu dojde k zhoršení klinického stavu (sustained progression), od pacientů dlouhodobě stabilních. **Soubor a metodika:** Dlouhodobé sledování (sedm let) 178 pacientů s RS. Na MR byli vyšetřeni ve stejném MR protokolu (v sekvenci FLAIR a v T1W/3D obraze). Byl zjišťován T2 objem ložisek, T1 objem ložisek, atrofie mozku a měření atrofie corpus callosum. Měření byla prováděna pomocí programu vyvinutého na našem pracovišti (ScanViewCZ). Klinický stav byl určen dle rozšířené stupnice míry klinického postižení (EDSS skóre). Při retrospektivní studii byli pacienti rozděleni do dvou skupin: klinicky stabilní a pacienti, u kterých došlo k trvalému zhoršení klinického stavu (zhoršení bylo přesně definováno – sustained progression). Klinicky stabilních bylo po dobu sledování sedmi let 82 pacientů, 96 pacientů dosáhlo sustained progression. **Výsledky:** Statisticky signifikantní korelace mezi budoucím klinickým stavem a MR měřením byla nalezena pro měření mozkové atrofie a atrofie corpus callosum. Korelace T2 objemu ložisek i T1 objemu ložisek byla nižší, rozlišení obou skupin dle velikosti objemu ložisek bylo statisticky významné již při vstupním vyšetření, jistota určení skupiny se v průběhu dalšího sledování však jen mírně zvyšovala. Nejrobustněji odlišilo obě skupiny měření atrofie corpus callosum, již v prvním roce se obě skupiny od sebe liší statisticky významně ( $p = 0,0024$ ). **Závěr:** Tato práce ukazuje, že měření atrofie corpus callosum je z hlediska odlišení pacientů, kteří se v budoucnu zhorší, od těch klinicky stabilních nejpřínosnější, časné rozlišení má velký význam pro určení pacientů, u kterých by mělo dojít k eskalaci léčby.

### Abstract

**Aim:** To compare contemporary MRI measures for prediction of future clinical disability in multiple sclerosis patients (MS) by analysis of our MRI data (brain atrophy, T2 lesion volume, T1 lesion volume and corpus callosum atrophy). **Methods:** Long-term (seven years) longitudinal MRI data of 178 patients were analyzed in the same protocol: FLAIR and T1WI 3D. Using an originally developed software named ScanViewCZ (developed at our MR unit), lesion load was measured automatically from FLAIR sequence (T2 lesion volume), the brain atrophy, brain parenchymal fraction and T1 lesion volume were assessed from T1W 3D sequence. Measurement of corpus callosum atrophy: area of the central slice in sagittal reconstruction of T1 W 3D was determined automatically by the originally developed software. Clinical disability was assessed with Expanded Disability Status Scale (EDSS). Patients were divided into two groups: clinically stable and those with sustained progression over seven years. **Results:** Statistically significant correlation of future sustained disability progression (as characterized by EDSS score) was found in association with brain atrophy and corpus callosum atrophy. Correlation with lesion load was low. Using the corpus callosum MRI, clinically stable patients were statistically significantly ( $p = 0.0024$ ) different from patients with sustained progression as soon as within the first year. **Conclusions:** This retrospective study shows that monitoring of the corpus callosum atrophy is the most useful for stratification of patients into “stable” and “sustained progression” groups.

M. Vaněčková<sup>1</sup>, J. Krásenský<sup>1</sup>,  
D. Horáková<sup>2</sup>, M. Mašek<sup>1</sup>,  
A. Burgetová<sup>1</sup>, E. Havrdová<sup>2</sup>,  
Z. Seidl<sup>1</sup>

1. LF UK a VFN v Praze:

<sup>1</sup> Oddělení MR, Radiodiagnostická klinika

<sup>2</sup> Neurologická klinika a Centrum klinických neurověd



doc. MUDr. Manuela  
Vaněčková, Ph.D.

Oddělení MR  
Radiodiagnostická klinika

1. LF UK a VFN

Kateřinská 30

128 08 Praha 2

mail: man.van@post.cz

Přijato k recenzi: 8. 12. 2011

Přijato do tisku: 27. 3. 2012

### Klíčová slova

roztroušená skleróza – magnetická rezonance – corpus callosum – monitorování

### Key words

multiple sclerosis – magnetic resonance imaging – corpus callosum – monitoring

Práce byla podpořena výzkumnými záměry RVO-VFN64165/2012 a MSM 0021620849, vyšetření na MR bylo podpořeno firmami Schering Plough a Biogen Idec Inc.

## Úvod

Roztroušená skleróza (RS) je chronické zá-  
nětlivé, multifaktoriální onemocnění cen-  
trálního nervového systému. Magnetická  
rezonance (MR) má u tohoto onemocnění  
dvě hlavní role:

1. podpora klinického podezření na RS  
a vyloučení jiných onemocnění,
2. monitorování průběhu onemocnění,  
resp. léčby a především predikci klinic-  
kého zhoršení [1].

Právě technikám MR monitoringu  
a z něj rezultující predikce budoucího kli-  
nického zhoršení se v uplynulém deseti-  
letí věnuje maximální pozornost. Vzhle-  
dem k vývoji nových léků, které umožňují  
větší variabilitu v léčbě RS, je v posledních  
několika letech velký tlak na individuální  
predikci budoucího klinického stavu na  
základě objektivních měření na MR [2–4].  
Měření objemu ložisek v T2W obraze byla  
první metodika, která se snažila kvantifi-  
kovat jeden z hlavních patofyziologic-  
kých dějů probíhajících u RS – zánět [3].  
Bohužel obraz RS v T2W obraze, resp.  
FLAIR (FLuid Attenuated Inversion Reco-  
very) je značně variabilní a nespecifický,  
a proto má tato metodika jen nízký stu-  
peň korelace s klinickým stavem [5]. Další  
metodou MR monitorování bylo měření  
mozkové atrofie, která kvantifikuje neu-  
rodegenerativní procesy u RS [4]. Zde byl  
v poslední dekádě velký pokrok v softwa-  
rovém zpracování, určuje se Brain Paren-  
chymal Fraction (BPF) nebo procentuální  
úbytek či objem jen určitých oblastí –  
frakcionované měření bílé a šedé  
hmoty [6–9].

Pro monitoring léčby RS se v části me-  
zinárodních studiích již používají některé  
nekonvenční MR techniky, především vy-  
šetření s magnetizačním transferem [10].  
Další nekonvenční MR techniky se stále  
používají u RS experimentálně: difuzní  
tenzor, resp. traktografie, funkční MR, re-  
laxometrie [11,12]. Tyto techniky přináší  
nové informace z hlediska patofyziologic-  
kého procesu probíhajících u RS. Jejich  
nevýhodou je však nárůst délky MR proto-  
kolu (vyšetření s magnetizačním transfe-  
rem při tloušťce řezů 3 mm trvá sekven-  
ce v průměru přes 15 min), horší reproduk-  
ovatelnost, větší variabilita mezi různými  
typy přístrojů a v neposlední řadě někdy  
i ne zcela jednoznačná interpretace ná-  
lezu. Toto vše je důvod, proč nejsou po-  
užívány v běžné klinické praxi [1,13].

Na našem pracovišti, kde máme již de-  
setileté zkušenosti s monitoringem pa-  
cientů s RS, jsme si kladli otázku, zda by  
nešel monitoring pacientů ještě více zjed-  
nodušit, a tím i přiblížit běžné klinické  
praxi. Vyjma obvyklého sledování ob-  
jemu ložisek (objem ložisek v T2W obraze  
a v T1W obraze) a atrofie jsme hledali  
marker, jehož měření by bylo ještě méně  
softwarově náročné a který by dostatečně  
robustně a rychle předpovídal budoucí kli-  
nický stav pacientů. Vzhledem k nálezům  
histopatologických studií se nám jevil jako  
vhodný MR marker sledování atrofie cor-  
pus callosum [14–17]. Corpus callosum je  
u RS jedním z míst, kde dochází k výrazné  
demyelinizaci a axonální ztrátě [18,19].

## Soubor a metodika

Retrospektivně jsme vyhodnotili MR mě-  
ření od 178 pacientů, kteří byli dlouho-  
době sledováni (sedm let) jak klinicky,  
tak i monitorováni pomocí MR. Všichni  
pacienti zařazení do studie splňovali  
jasně definovaná kritéria (klinicky defi-  
nitivní RS, potvrzená nálezem na MR, ale-  
spoň dva oligoklonální pásy v mozko-  
míšním moku, věk v intervalu 18–55 let,  
forma relaps remitentní, EDSS  $\leq$  3,5, ak-  
tivita choroby definována alespoň dva  
relapsy během 12 měsíců nebo tři re-  
lapsy během 24 měsíců těsně před za-  
řazením do studie) [20]. Před vstupem  
do studie nebyly pacientům podávány  
léky modifikující průběh choroby (DMD),  
první kontrola byla před zahájením léčby  
(MR i EDSS). Průměrný věk pacientů byl  
31 let, průměr trvání choroby v době  
zahájení studie byl pět let (tab. 1). MR  
měření bylo vyhodnocováno každý rok  
(1.–7. rok, resp. 2.–7. rok), první dva  
roky mělo 117 pacientů MR každých osm  
týdnů, ostatní probandi měli MR každých

osm týdnů pouze první rok. Pacienti byli  
vyšetřováni na přístroji 1,5 T, Philips Gy-  
rosan ve stejném protokolu: v transver-  
zální rovině řezu v sekvenci FLAIR s tloušť-  
kou řezů (THK) 1,5/0 mm a T1W/3D  
obraze, THK 1,0/0 mm [12,19]. Objem  
hypersignálních ložisek v sekvenci FLAIR  
(resp. T2 objem ložisek), objem loži-  
sek v T1W/3D obraze (T1 objem loži-  
sek), atrofie mozku (BPF a procentuální  
změna mozkové tkáně) byly měřeny po-  
mocí programu vyvinutém na našem pra-  
covišti (ScanViewCZ) [19,21]. Pro sta-  
novení objemu bílé a šedé hmoty bylo  
nejprve provedeno předzpracování pro-  
gramem ScanViewCZ (vyrovnání do stan-  
dardní pozice a homogenizace signálu),  
poté byla vlastní separace pomocí pro-  
gramu SIENAX [22]. Při měření atrofie  
corpus callosum byla nejprve provedena  
z transverzálních řezů (T1W/3D) sagitální  
rekonstrukce, po té byla určována plo-  
cha corpus callosum na přesně středov-  
ém sagitálním řezu. V prvním kroku byl  
aplikován 3D filtr, který zvýraznil okraje  
corpus callosum. Na takto vyfiltrovaných  
obrazech byla jako obtahová křivka po-  
užita Coonsova kubika (uzavřená hladká  
křivka mající v každém bodě spojitou dru-  
hou derivaci). Na vyfiltrovaném obraze  
byl automaticky stanoven bod na okraji  
corpus callosum, kde byl maximální gra-  
dient. Tato Coonsova kubika byla po té  
automaticky přimknuta k bodům okraje  
corpus callosum tak, aby součet čtverců  
kolmých vzdáleností od bodu obtahové  
křivky k bodům maximálního gradientu  
byl minimální (obr. 1). Chyba měření (re-  
scan) byla 0,2–0,3 %.

Vstupní průměrná hodnota T2 objemu  
ložisek byla 4,2 cm<sup>3</sup>, T1 objemu ložisek  
1,4 cm<sup>3</sup>, BPF 86 %, plocha středního řezu  
corpus callosum 6,5 cm<sup>2</sup> (tab. 1).

Tab. 1. Vstupní demografická data a charakteristika pacientů.

Subjekty, počet (ženy : muži)	178 (140 : 38)
Věk, roky $\pm$ SD	31,22 $\pm$ 7,87 (medián 30,66)
Trvání choroby, roky $\pm$ SD	5,36 $\pm$ 5,05 (medián 3,79)
Relapse rate, počet $\pm$ SD	1,85 $\pm$ 0,75 (medián 2)
EDSS	1,85 $\pm$ 0,91 (medián 2)
T2 objem ložisek, cm <sup>3</sup> $\pm$ SD	4,24 $\pm$ 7,1 (medián 1,53)
T1 objem ložisek, cm <sup>3</sup> $\pm$ SD	1,36 $\pm$ 1,7 (medián 0,72)
Brain parenchymal fraction, % $\pm$ SD	86,1 $\pm$ 1,87 (medián 86,25)
Plocha corpus callosum, cm <sup>2</sup> $\pm$ SD	6,5 $\pm$ 1,1 (medián 6,4)

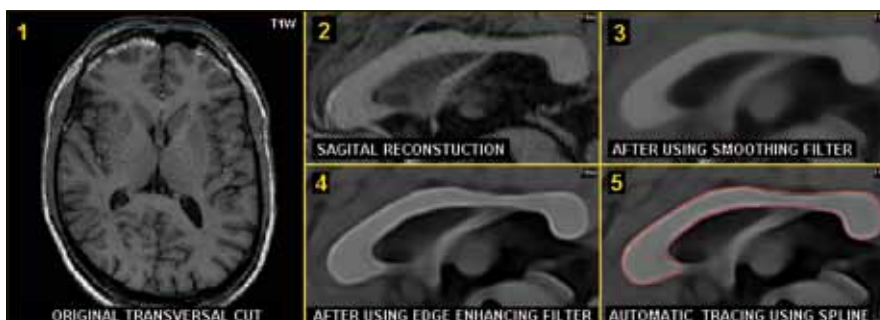EDSS – Expanded Disability Status Scale; SD – standardní odchylka

Klinický stav byl hodnocen pomocí rozšířené stupnice míry klinického postižení – Expanded Disability Status Scale (EDSS skóre). Při retrospektivní studii byli pacienti rozděleni do dvou skupin na pacienti klinicky stabilní a pacienti, u kterých došlo k přesně definovanému zhoršení klinického stavu (sustained progression – zhoršení klinického stavu dle EDSS o jeden bod v délce trvání alespoň šest měsíců). Klinicky stabilních bylo po dobu sledování sedmi let 82 pacientů, 96 pacientů dosáhlo sustained progression (tab. 2). Obě skupiny jsou porovnatelné, co se týče velikosti skupin, trvání choroby a hodnoty vstupního EDSS (tab. 2). Při statistickém zpracování byla použita popisná statistika. Na testování hypotézy, zda lze podle výsledků MR měření odlišit obě výše uvedené skupiny pacientů, byl použit dvou-výběrový t-test.

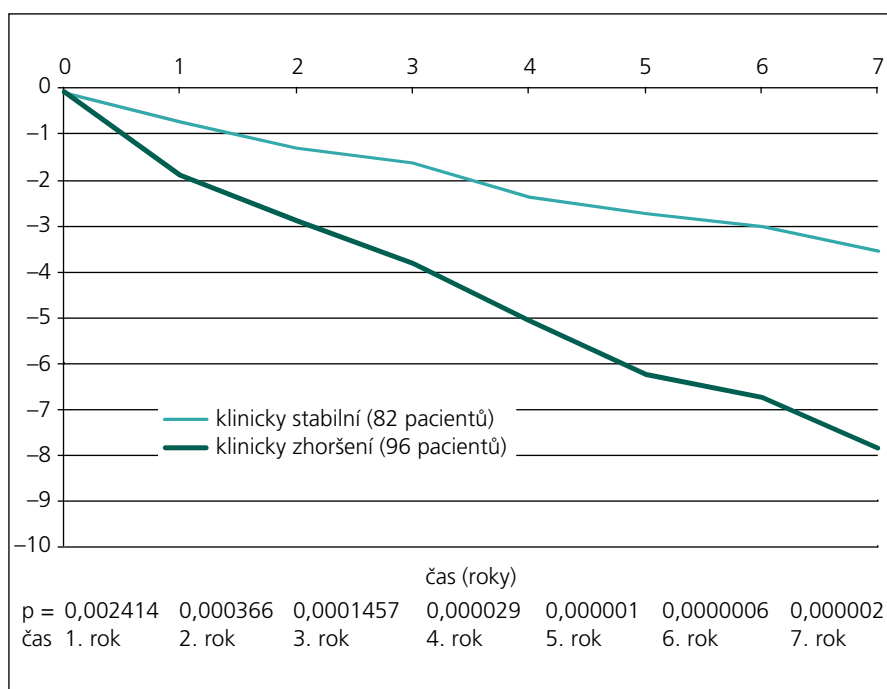
### Výsledky

Byla nalezena statisticky signifikantní korelace budoucího klinického zhoršení (charakterizované EDSS skórem) a změny monitorovacího MR parametru pro atrofii mozku a atrofii corpus callosum.

Na obr. 2 je patrné, že již v prvním roce jsou obě skupiny odlišitelné podle atrofie corpus callosum ( $p = 0,0024$ ). Vzhledem k zjištění, že podle atrofie corpus callosum lze obě skupiny pacientů rozlišit již od prvního roku, byla provedena dodatečná analýza, kde byla užita všechna MR vyšetření (byla prováděna každých osm týdnů). Data byla poté interpolována a vyhlazena pomocí časového filtru s kernelem sedm měsíců. Z této detailní analýzy je patrné, že již od 5. měsíce jsou obě skupiny významně odlišné (obr. 3).



Obr. 1. Plně automatické měření plochy corpus callosum na středovém řezu, sagitální rekonstrukce (T1W/3D). Výchozí transverzální řez (1), sagitální rekonstrukce (2), vyhlazení (3), zvýraznění okrajů corpus callosum (4), vlastní automatické obtažení (5).

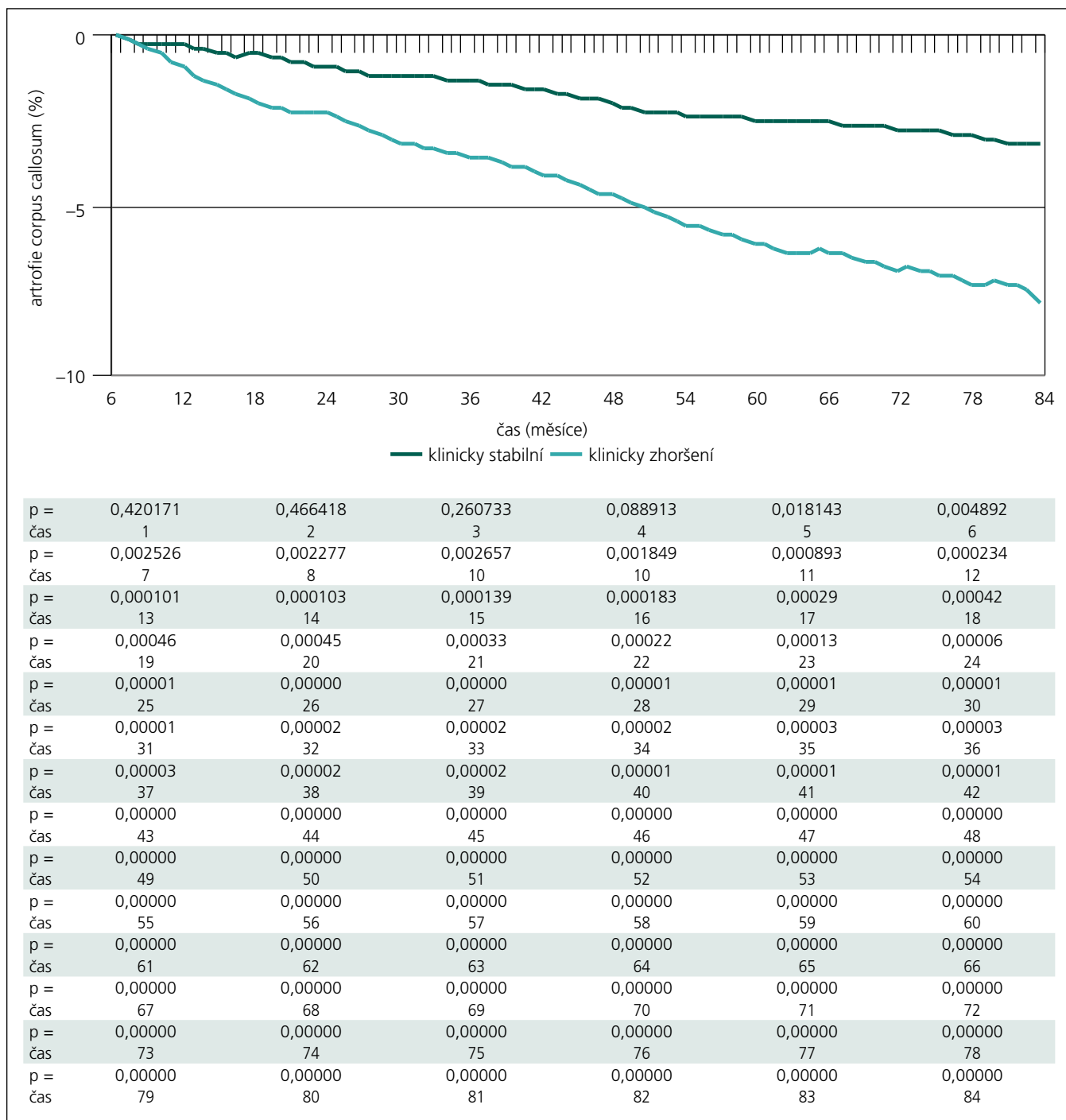


Obr. 2. Sedmiletý vývoj atrofie corpus callosum, již od prvního roku sledování lze podle atrofie corpus callosum rozlišit skupinu pacientů stabilních od pacientů klinicky zhoršených. p – hladina významnosti (p-value).

Tab. 2. Vstupní demografická data pacientů podle rozdělení do skupin na pacienti klinicky stabilní a pacienti, u nichž došlo k progresi klinického stavu.

	Klinicky stabilní	Klinicky zhoršení
subjekty, počet	82	96
věk, roky ± SD	30,78 ± 7,67	31,54 ± 8,0
trvání choroby, roky ± SD	4,72 ± 3,95	5,84 ± 5,68
relapse rate, počet ± SD	1,86 ± 0,77	1,84 ± 0,73
EDSS, medián	1,87 ± 0,77	1,90 ± 1,01
T2 objem ložisek, cm <sup>3</sup> ± SD	3,17 ± 5,37 (medián 1,18)	5,24 ± 8,28 (medián 2,17)
T1 objem ložisek, cm <sup>3</sup> ± SD	1,01 ± 1,11 (medián 0,63)	1,68 ± 2,46 (medián 0,84)
brain parenchymal fraction, % ± SD	86,18 ± 1,8 (medián 86,41)	85,87 ± 1,92 (medián 86,13)
plocha corpus callosum, cm <sup>2</sup> ± SD	6,63 ± 0,99 (medián 6,63)	6,39 ± 1,11 (medián 6,23)

EDSS – Expanded Disability Status Scale; SD – standardní odchylka



Obr. 3. Detailní pohled na atrofii corpus callosum (extrapolace dat). Dle atrofie corpus callosum jsou obě skupiny odlišitelné od 5. měsíce sledování (p < 0,02).

Při měření celkové atrofie se tyto dvě skupiny liší statisticky významně (p = 0,0037) až od 3. roku (obr. 4). Když se provede separace bílé a šedé hmoty, lze obě skupiny odlišit dle atrofie bílé hmoty od 4. roku (obr. 5), u atrofie šedé hmoty ještě o rok později až od 5. roku (obr. 6).

Dle velikosti objemu ložisek (T2 objem ložisek i T1 objem ložisek) byly obě sku-

piny odlišitelné již při první kontrole, jistota odlišení se však v průběhu dalšího sledování jen mírně zvyšovala.

### Diskuze

Pro klinického lékaře je důležité vytipovat pacienty, kteří se v budoucnu zhorší, u nichž je třeba eskalovat léčbu, a odlišit je od těch, kteří budou klinicky stabilní. Roztroušená

skleróza je značně heterogenní onemocnění, co se týče variability klinického nálezu i nálezu na MR. Nález na MR předchází klinickému zhoršení. Naším cílem bylo zhodnotit MR kvantitativní metodiky a určit, jak rychle a jak robustně lze od sebe tyto dvě skupiny odlišit. Jejich odlišení by mohlo být prvním krokem pro zařazení pacientů k určitému léčebnému schématu. Vzhledem

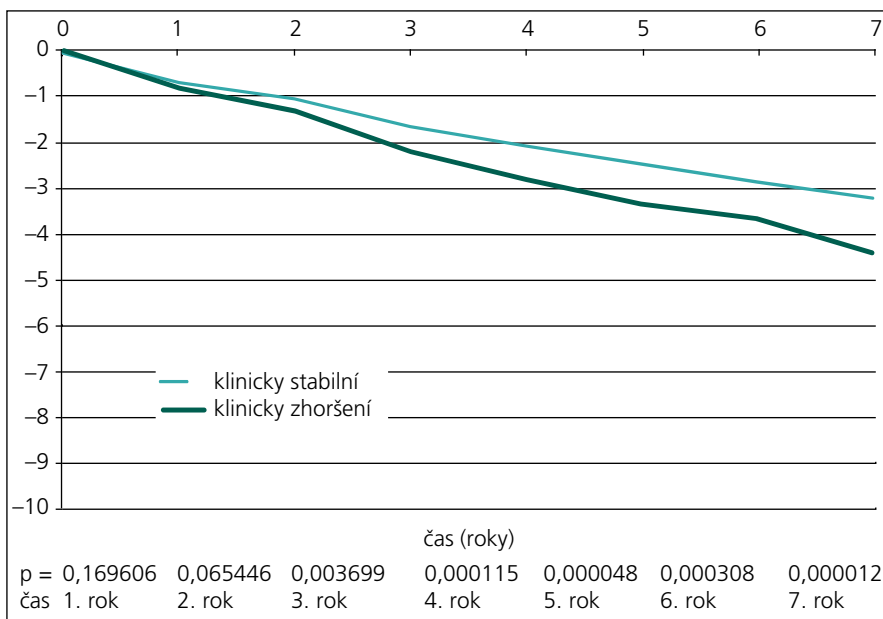
k tomu, že nemoc je nejlépe ovlivnitelná na začátku, je nutné klást důraz na velmi rychlé rozlišení těchto skupin [1,2].

V této práci jsme kromě obvykle používaných metod MR monitorování (T2 objem ložisek, BPF, atrofie šedé a bílé hmoty a T1 objem ložisek) použili i novou kvantitativní MR techniku a tou je měření atrofie corpus callosum. Navázali jsme na práci Yaldizliho et al, kteří popsali měření indexu corpus callosum, jenž je jednoduchým markerem mozkové atrofie. V jejich práci se používal jen rozměr, zde je však měřena plocha středového řezu corpus callosum, což je metodika přesnější s menší variabilitou [18].

Dali jsme si otázku, zda by některá struktura mozku mohla být lepším prediktivním markerem než měření celkové atrofie, která byla dosud považována za nejrobustnější marker pro předpověď budoucího klinického stavu. Dále jsme se snažili vybrat strukturu, jejíž měření by bylo jednodušší než softwarové zpracování při měření celkové atrofie mozku či separované bílé a šedé hmoty. Tato studie ukazuje, že právě měření corpus callosum by mohlo být tím jednoduchým sledovacím markerem.

Práce Sampata et al ukázala, že corpus callosum je struktura důležitá z hlediska vývoje RS, resp. měření regionálních oblastí bílé hmoty (corpus callosum a objem prodloužené míchy), je jednoduchým markerem schopným odlišit od sebe jednotlivé subtypy RS [19].

Tato práce ukazuje, že měření atrofie corpus callosum je z hlediska odlišení pacientů, kteří se v budoucnu zhorší od těch klinicky stabilních v porovnání s ostatními MR měřeními nejvýnosnější a také nejrychlejší. Stejně jako Lin et al jsme dospěli k závěru, že toto měření by mohlo být velice časným markerem pro budoucí zhoršení klinického stavu [23]. Jak ukázal náš pilotní projekt dlouhodobého sledování menší skupiny pacientů (39 pacientů po dobu devíti let), atrofie corpus callosum predikuje změny v klinickém stavu v dlouhodobějším horizontu [24]. To si myslíme, že je i důvod, proč u jiných prací zabývajících se touto problematikou byla predikční schopnost corpus callosum nižší, protože doba sledování byla oproti naší práci kratší [18,25]. Předností měření atrofie corpus callosum na rozdíl od ostatních metod je jeho nenáročnost, lze měřit i manuálně, což by umož-



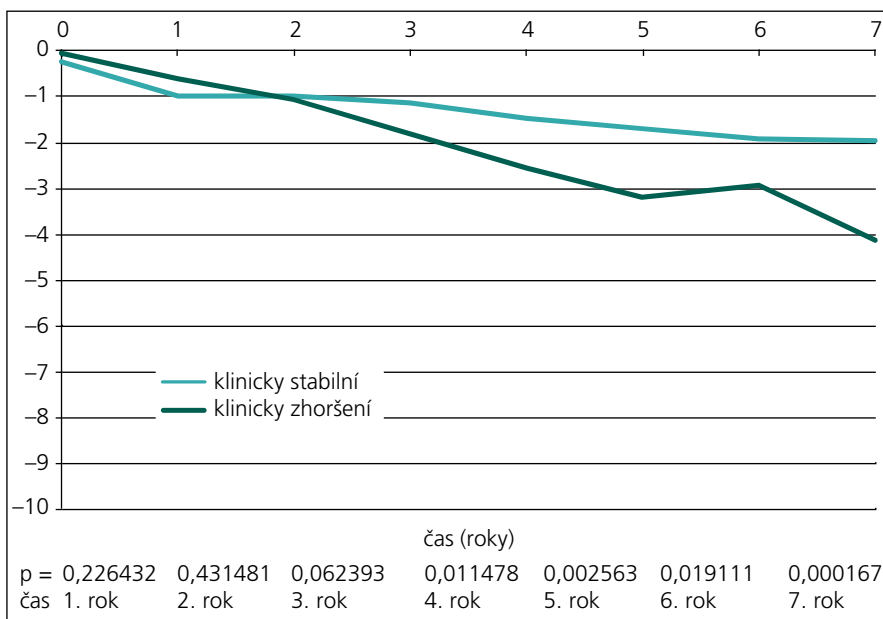
Obr. 4. Vývoj celkové atrofie mozku, obě skupiny jsou od sebe odlišitelné od 3. roku sledování.

nilo použití techniky v široké klinické praxi [24].

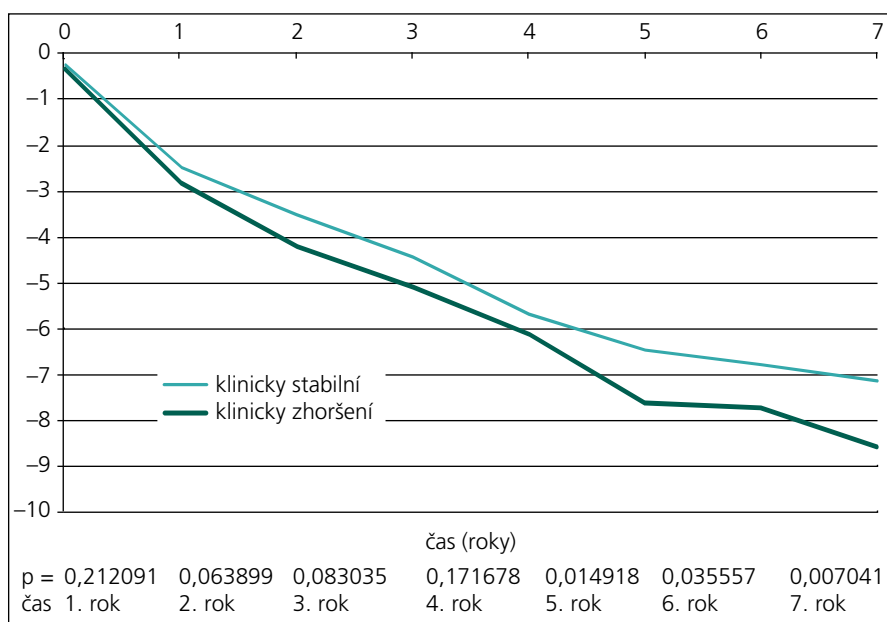
Limitace této práce je především v použití hodnotící škály (EDSS), pro korelace klinického stavu s atrofií corpus callosum je vhodnější použít jiný test (MSFC, Multiple Sclerosis Functional Composite). Výhodou EDSS skóre je, že se jedná o nejběžněji používaný test v rutinní klinické praxi [26]. Do budoucna bude MSFC zařazen do klinického hodnocení stavu pacienta.

### Závěr

Měření atrofie corpus callosum je z hlediska odlišení pacientů, kteří se v budoucnu zhorší, od těch klinicky stabilních v porovnání s ostatními MR měřeními nejpřínosnější (nejrobustnější a i nejrychlejší). Časné odlišení těchto dvou skupin má velký význam pro léčbu, resp. pro eskalaci léčby u pacientů, kterým hrozí trvalé zhoršení klinického stavu.



Obr. 5. Vývoj atrofie bílé hmoty, obě skupiny lze podle ní odlišit až po 4. roku sledování.



Obr. 6. Vývoj atrofie šedé hmoty, obě skupiny jsou v závislosti na atrofii šedé hmoty odlišitelné až od 5. roku sledování.

**Literatura**

1. Vaněčková M, Seidl Z. Roztroušená skleróza mozkomíšni a magnetická rezonance: současnost a nové trendy. *Cesk Slov Neurol N* 2008; 71/104(6): 664–672.
2. Ge Y. Multiple sclerosis: the role of MR imaging. *AJNR Am J Neuroradiol* 2006; 27(6): 1165–1176.
3. Miller DH, Grossman RI, Reingold SC, McFarland HF. The role of magnetic resonance techniques in understanding and managing multiple sclerosis. *Brain* 1998; 121 (Pt 1): 3–24.
4. Filippi M, Grossman RI. MRI techniques to monitor MS evolution: the present and the future. *Neurology* 2002; 58(8): 1147–1153.
5. Barkhof F. The clinico-radiological paradox in multiple sclerosis revisited. *Curr Opin Neurol* 2002; 15(3): 239–245.
6. Horakova D, Dwyer MG, Havrdova E, Cox JL, Dolezal O, Bergsland A et al. Gray matter atrophy and disability progression in patients with early relapsing-remitting multiple sclerosis: a 5-year longitudinal study. *J Neurol Sci* 2009; 282(1–2): 112–119.
7. Miller DH, Barkhof F, Frank JA, Parker GJ, Thompson AJ. Measurement of atrophy in multiple sclerosis: pathological basis, methodological aspects and clinical relevance. *Brain* 2002; 125 (Pt 8): 1676–1695.
8. Rudick RA, Fisher E, Lee JC, Simon J, Jacobs L. Use of the brain parenchymal fraction to measure whole

- brain atrophy in relapsing-remitting MS. *Neurology* 1999; 53(8): 1698–1704.
9. Smith SM, Zhang Y, Jenkinson M, Chen J, Matthews PM, Federico A et al. Accurate, robust, and automated longitudinal and cross-sectional brain change analysis. *Neuroimage* 2002; 17(1): 479–489.
10. van den Elskamp IJ, Knol DL, Vrenken H, Karas G, Meijerman A, Filippi M et al. Lesional magnetization transfer ratio: a feasible outcome for remyelinating treatment trials in multiple sclerosis. *Mult Scler* 2010; 16(6): 660–669.
11. Rovaris M, Gass A, Bammer R, Hickman SJ, Ciccarelli O, Miller DH et al. Diffusion MRI in multiple sclerosis. *Neurology* 2005; 65(10): 1526–1532.
12. Burgetová A, Seidl Z, Vaněčková M, Krásenský J, Horáková D. Magnetická rezonanční relaxometrie u roztroušené sklerózy – měření T2 relaxačního času v centrální šedé hmotě. *Cesk Slov Neurol N* 2010; 73/106(1): 26–31.
13. Vaněčková M, Seidl Z, Krásenský J, Horáková D, Havrdova E, Němcová J et al. Naše zkušenosti s MR monitorací pacientů s roztroušenou sklerózou v klinické praxi. *Cesk Slov Neurol N* 2010; 73/106(4): 716–720.
14. Evangelou N, Konz D, Esiri MM, Smith S, Palace J, Matthews PM. Regional axonal loss in the corpus cal-

- losum correlates with cerebral white matter lesion volume and distribution in multiple sclerosis. *Brain* 2000; 123 (Pt 9): 1845–1849.
15. Gean-Marton AD, Vezina LG, Marton KI, Stimac GK, Peyster RG, Taveras JM et al. Abnormal corpus callosum: a sensitive and specific indicator of multiple sclerosis. *Radiology* 1991; 180(1): 215–221.
16. Barkhof FJ, Elton M, Lindeboom J, Tas MW, Schmidt WF, Hommes OR et al. Functional correlates of callosal atrophy in relapsing-remitting multiple sclerosis patients. A preliminary MRI study. *J Neurol* 1998; 245(3): 153–158.
17. Coombs BD, Best A, Brown MS, Miller DE, Corboy J, Baier M et al. Multiple sclerosis pathology in the normal and abnormal appearing white matter of the corpus callosum by diffusion tensor imaging. *Mult Scler* 2004; 10(4): 392–397.
18. Yaldizli O, Atefy R, Gass A, Sturm D, Tetztenborn B et al. Corpus callosum index and long-term disability in multiple sclerosis patients. *J Neurol* 2010; 257(8): 1256–1264.
19. Sampat MP, Berger AM, Healy BC, Hildenbrand P, Vass J, Meier DS et al. Regional white matter atrophy – based classification of multiple sclerosis in cross-sectional and longitudinal data. *AJNR Am J Neuroradiol* 2009; 30(9): 1731–1739.
20. Havrdova E, Zivadinov R, Krasensky J, Dwyer MG, Novakova I, Dolezal O et al. Randomized study of interferon beta-1a, low-dose azathioprine, and low-dose corticosteroids in multiple sclerosis. *Mult Scler* 2009; 15(8): 965–976.
21. Vaněčková M, Seidl Z, Krásenský J, Obenberger J, Havrdova E, Viták T et al. Sledování objemu ložisek u roztroušené sklerózy mozkomíšni (tzv. lesion load) v obraze magnetické rezonance. *Cesk Slov Neurol N* 2002; 65/98(3): 175–179.
22. Vaneckova M, Seidl Z, Krasensky J, Havrdova E, Horakova D, Dolezal O et al. Patients’ stratification and correlation of brain magnetic resonance imaging parameters with disability progression in multiple sclerosis. *Eur Neurol* 2009; 61(5): 278–284.
23. Lin F, Yu C, Liu Y, Li K, Lei H. Diffusion tensor group tractography of the corpus callosum in clinically isolated syndrome. *AJNR Am J Neuroradiol* 2011; 32(1): 92–98.
24. Vaneckova M, Kalincik T, Krasensky J, Horakova D, Havrdova E, Hrebikova T, Seidl Z. Corpus Callosum Atrophy: a Simple Predictor of Multiple Sclerosis Progression (Longitudinal 9-year Study). *Eur Neurol* 2012; 68: 23–27.
25. Figueira FF, Santos VS, Figueira GM, Silva AC. Corpus callosum index: a practical method for long-term follow-up in multiple sclerosis. *Arq Neuropsiquiatr* 2007; 65(4A): 931–935.
26. Ozturk A, Smith SA, Gordon-Lipkin EM, Harrison DM, Shiee N, Pham DL et al. MRI of the corpus callosum in multiple sclerosis: association with disability. *Mult Scler* 2010; 16(2): 166–177.

www.csnn.eu