proLékaře.cz | 16.8.2025

Souběžný výskyt mutace v genu *ZNF9* (myotonická dystrofie typu 2) a v genu *CLCN1* (myotonia congenita) v jedné rodině – kazuistika

Co-occurrence of the Gene *ZNF9* Mutations (Myotonic Dystrophy Type 2) and Gene *CLCN1* (Myotonia Congenita) in One Family – a Case Report

Souhrn

Myotonie je zpomalená relaxace kosterního svalstva po volní kontrakci. Je spojena s poruchou chloridových a méně často i natriových kanálů ve svalové membráně. Porucha chloridových kanálů je způsobena primárně mutací v genu pro kosterní svalový chloridový kanál (*CLCN1*) nebo je sekundární jako v případě myotonické dystrofie, kdy je způsobena posttranskripčním ovlivněním syntézy chloridových kanálů akumulovanou ribonukleovou kyselinou obsahující expandované triplety či tetraplety mutovaného genu. U nemocných s kongenitální myotonií dominuje porušená svalová relaxace, která je provází od dětství. Myotonie je klinicky velmi zřetelná, mírní se cvičením (warm-up fenomén). Oproti tomu u myotonických dystrofií je dominantní svalová slabost a systémové příznaky, myotonie většinou není v popředí. Na rozdíl od velikosti expanze (myotonická dystrofie typ 1) neexistují důkazy, že homozygotní stav u myotonických dystrofií vede k horšímu klinickému průběhu či časnějšímu začátku onemocnění. Uvádíme ojedinělou kazuistiku pacientky, která má od 33 let potíže s dekontrakcí. V objektivním neurologickém nálezu je lehká slabost svalstva pletence pánevního, ale výrazná intenční myotonie, přítomnost myotonie perkusní a pozitivní warm-up fenomén. Molekulárněgenetickým vyšetřením byla potvrzena myotonická dystrofie typu 2 s expanzí na obou alelách genu *ZNF9*, zároveň byl homozygotní stav podpořen vyšetřením předků a jejich příbuzných. Současně je pacientka nositelkou semidominantní mutace v genu *CLCN1*, kterou získala od své matky, nositelky heterozygotní mutace v genu *ZNF9*. Homozygotní stav u expanzivních autozomálně dominantních genových mutací (myotonická dystrofie) obecně nevede k těžšímu fenotypu, ten je u pacientky způsoben patrně současnou mutací v chloridovém kanálu.

Autoři deklarují, že v souvislosti s předmětem studie nemají žádné komerční zájmy.
The authors declare they have no potential conflicts of interest concerning drugs, products, or services used in the study.
Redakční rada potvrzuje, že rukopis práce splnil ICMJE kritéria pro publikace zasílané do biomedicínských časopisů.
The Editorial Board declares that the manuscript met the ICMJE "uniform requirements" for biomedical papers.

O. Parmová[1,2], S. Voháňka[1,2], L. Fajkusová[2,3], K. Stehlíková[3]

[1] Neurologická klinika LF MU a FN Brno
[2] CEITEC – Středoevropský technologický institut, MU, Brno
[3] Centrum molekulární biologie a genové terapie IHOK, FN Brno

✉ MUDr. Olesja Parmová
Neurologická klinika
LF MU a FN Brno
Jihlavská 20
625 00 Brno
e-mail: olesja.parmova@fnbrno.cz

Přijato k recenzi: 24. 4. 2013
Přijato do tisku: 31. 5. 2013

Klíčová slova
myotonie – myotonická dystrofie – kongenitální myotonie – molekulární genetika

Key words
myotonia – myotonic dystrophy – congenital myotonia – molecular genetics

Použité zkratky

CLCN1	gen pro kosterní svalový chloridový iontový kanál 1 (ClC1)
DMPK	proteinkináza pro myotonickou dystrofii
MCB	kongenitální myotonie, Beckerův typ
MCT	kongenitální myotonie, Thomsenův typ
MD	myotonická dystrofie
PCR	polymerázová řetězová reakce
RNA	ribonukleová kyselina
SB	Southern Blot
ZNF9	protein s motivem zinkových prstů 9

proLékaře.cz | 16.8.2025

Abstract

Myotonia is delayed skeletal muscle relaxation after voluntary contraction. It is associated with impaired chloride or, less frequently, sodium channels in the muscle membrane. The chloride channel defect may be caused by a primary mutation in the skeletal muscle chloride channel gene (*CLCN1*) or it is secondary as in myotonic dystrophy caused by post-transcription effect of accumulated ribonucleic acid, containing expanded triplets or tetraplets of the mutated gene, on the synthesis of chloride channels. Impaired muscle relaxation that occurs in childhood dominates in patients with congenital myotonia. Clinically, the myotonia is evident and is mitigated by moderate exercise (warm-up phenomenon). On the contrary, muscle weakness and systemic symptoms are prominent in myotonic dystrophy, myotonia is is less apparent. Unlike the size of the expansion (myotonic dystrophy type 1), there is no evidence that homozygous state in myotonic dystrophy would be associated with poorer clinical course or an earlier onset of the disease. We present a rare case of a patient with decontraction disorder from 33 years of age. The objective neurological finding included mild pelvic girdle muscle weakness, significant action myotonia, percussion myotonia and positive warm-up phenomenon. Molecular genetic testing confirmed myotonic dystrophy type 2 with the expansion on both alleles of the *ZNF9* gene, homozygous state was supported by examination of ancestors and their relatives. Concurrently, the patient is a carrier of a mutation in the semidominate *CLCN1* gene that she acquired from her mother, a carrier of heterozygous mutations in the *ZNF9* gene. Homozygous phenotype of the expansive autosomal dominant gene mutations (myotonic dystrophy) generally does not lead to more severe phenotype, this condition is probably due to a concurrent mutation in chloride channels.

Úvod

Myotonie je zvýšená excitabilita svalových vláken charakterizovaná zpomalenou relaxací kosterního svalstva po volní kontrakci. Je spojena s poruchou chloridových a méně často i natriových napětím řízených kanálů ve svalové membráně. Porucha chloridových kanálů je primárně způsobena mutací v genu pro chloridový kanál (*CLCN1*) nebo je sekundární jako v případě myotonické dystrofie, kdy je způsobena posttranskripčním ovlivněním syntézy chloridových kanálů akumulovanou RNA obsahující abnormální triplety či tetraplety genu *DPMK*, resp. *ZNF9*. Myotonia congenita je způsobena mutací v genu pro chloridový kanál (*CLCN1*), který je lokalizován na dlouhém raménku 7. chromozomu (7q35). Podle typu dědičnosti se tradičně rozděluje na Thomsenovu (dominantní) a Beckerovu (recesivní) variantu. *CLCN1* mutace jsou rozesety po celém genu a nevykazují žádné zvláštní umístění pro mutace vedoucí k MCB nebo MCT [1]. Většina mutací vede k výskytu autozomálně recesivní formy, existují však mutace, které jsou spojené s oběma typy dědičnosti – tzv. semidominantní [2]. Molekulární mechanizmus tohoto komplexního chování zůstává nejasný, může jít o variabilní penetranci, neúplnou dominanci, rozdílnou alelickou expresi a nižší klinickou expresi u žen [1]. U nemocných s kongenitální myotonií dominuje porušená svalová relaxace, která je provází od dětství. Myotonie je klinicky velmi zřetelná, objevuje se po první kontrakci po odpočinku a mírní se opakováním pohybu (warm-up fenomén). U pacientů s recesivní formou je tíže myotonie větší s občasným výskytem svalové slabosti, která se taktéž projevuje po období klidu. Muskulatura je u pacientů často hypertrofická.

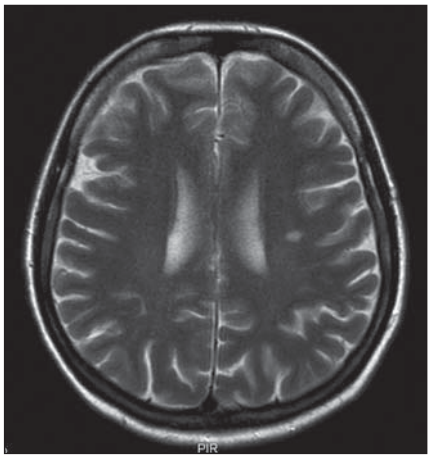

Obr. 1. MR mozku – hypersignální ložisko velikosti 10 mm v bílé hmotě supratentoriálně na úrovní centrum semiovale vlevo v T2 obraze.

Myotonická dystrofie má autozomálně dominantní typ dědičnosti. Molekulárněgenetickým vyšetřením se u myotonické dystrofie typu 1 (MD1) prokazuje CTG trinukleotidová expanze v genu *DMPK* na 19. chromozomu, u myotonické dystrofie typu 2 (MD2) se prokazuje CCTG tetranukleotidová expanze v genu *ZNF9* na chromozomu 3. U myotonických dystrofií je prominentní svalová slabost a systémové příznaky (katarakta, poruchy srdečního rytmu a kardiomyopatie, endokrinní poruchy aj.). Myotonie většinou není v popředí klinického obrazu nemoci. U MD1 tíže fenotypu do určité míry koreluje s velikostí CTG expanze, u MD2 tato závislost chybí. Také neexistují důkazy, že homozygotní stav u myotonických dystrofií vede k horšímu klinickému průběhu či časnějšímu začátku [3].

Kazuistika

Uvádíme ojedinělou kazuistiku pacientky a její rodiny, u které byl zjištěn současný výskyt myotonické dystrofie a kongenitální myotonie. Pacientka ve věku 41 let má od 33 let potíže s dekontrakcí. V objektivním neurologickém nálezu je lehká slabost svalstva pletence pánevního, která se objevila před dvěma lety. Pacientka má však výraznou intenční myotonii a myotonii perkusní, je také pozitivní warm-up fenomén. Molekulárněgenetickým vyšetřením Repeat-Primed PCR (RP PCR) a Souther Blot (SB) byla potvrzena MD2 s expanzí na obou alelách postiženého genu. Vyšetřené hladiny kreatinkinázy (5,6 µkat/l) a myoglobinu (110,7 µg/l) jsou zvýšené. Na EMG vyšetření byly nalezeny myotonické výboje. Na MR mozku je přítomno hypersignální ložisko v bílé hmotě (obr. 1). Strukturální a signálové změny především v bílé hmotě mozku se typicky vyskytují u pacientů s myotonickou dystrofii, ale jsou samy o sobě nespecifické. Kardiologické vyšetření neprokázalo poruchy srdečního rytmu či kardiomyopatii. Taktéž oční vyšetření bylo bez průkazu katarakty. Z důvodu přítomnosti výrazné poruchy dekontrakce byla provedena i analýza genu *CLCN1* (PCR-sekvenace exonů a přilehlých intronových oblastí). Molekulárněgenetickým vyšetřením bylo po-

proLékaře.cz | 16.8.2025

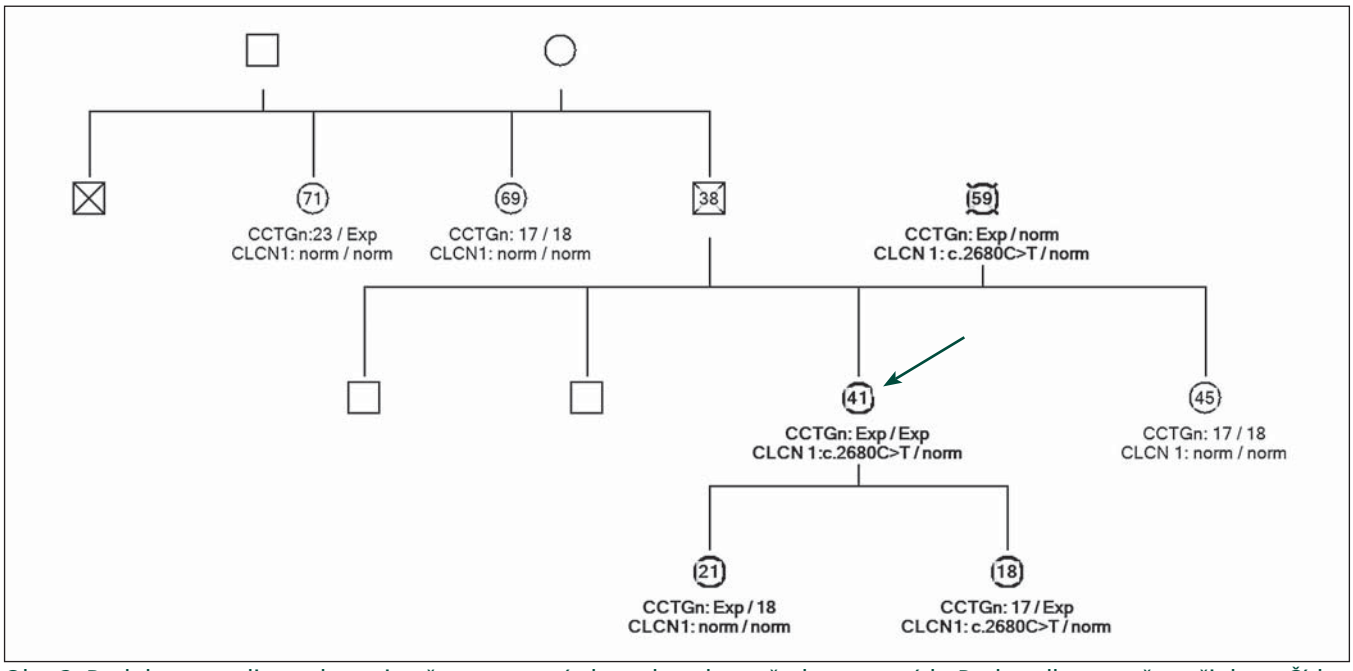

Obr. 2. Rodokmen rodiny zobrazuje přenos mutací obou chorob ve třech generacích. Probandka označena šipkou. Čísla uvádějí věk vyšetřovaných. Vyšetřen gen *CLCN1* a *ZNF9*.

tvrzeno, že pacientka je zároveň nositelkou semidominantní mutace c.2680C>T, p.(Arg894*) ve 23. exonu genu *CLCN1*. Tuto mutaci získala od své matky. Homozygotní stav mutace v genu *ZNF9* byl podpořen vyšetřením rodinných příslušníků. Rodokmen rodiny zobrazuje přenos mutací těchto chorob v rodině (obr. 2). Matka pacientky je nositelkou heterozygotní mutace v genu *ZNF9*, má klinické projevy odpovídající MD2 (kořenovou slabost svalstva pletence pánevního od 38 let věku, intenční myotonii a kataraktu od 55 let), myotonické výboje v jehlové EMG a zvýšenou hladinu kreatinkinázy v séru. Vyšetření otce nebylo možné, jelikož zemřel v mladém věku a byl zpopelněn. Abychom potvrdili homozygotní expanzi genu *ZNF9* u pacientky, provedli jsme vyšetření jeho sourozenců a nalezli mutaci v genu *ZNF9* u jedné z jeho sester, která je ale ve věku 70 let kompletně asymptomatická. Taktéž jsme vyšetřili sourozence pacientky. U její sestry nebyla zjištěna mutace v genu *ZNF9* ani v genu *CLCN1*. Její dva bratři doposud vyšetřeni nebyli. V genetickém vyšetřování jsme pokračovali i u dětí pacientky. Obě dcery jsou presymptomatickými nositelkami heterozygotní mutace v genu *ZNF9*, mladší dcera je však zároveň i nositelkou mutace pro kongenitální myotonii.

Diskuze

Myotonická dystrofie je považována za autozomálně dominantní chorobu bez rozdílu ve fenotypu mezi heterozygotním a homozygotním stavem. Homozygotní stav je velmi vzácný a byl doposud popsán jen u několika pacientů [4]. Na rozdíl od MD1, kde tíže fenotypu do určité míry koreluje s velikostí CTG expanze, tato či jiné závislosti u MD2 chybí. V literatuře byla popsána rodina s výskytem myotonické dystrofie typu 2, kde u třech sourozenců byla zjištěna homozygotní mutace [3]. I když jeden ze sourozenců byl vážněji klinicky postižen, klinický průběh symptomů všech tří homozygotů byl v rozmezí klinického průběhu heterozygotů. Ani velikost expanze a jiná vyšetření neprokázaly žádné rozdíly mezi heterozygotním a homozygotním stavem. Homozygotní stav se může dokonce klinicky projevit pouze výskytem katarakty jako jediného symptomu nemoci [5]. Homozygotní stav u expanzivních autozomálně dominantních genových mutací (MD1, MD2) nemění fenotyp nemoci ve srovnání s heterozygotním stavem. Lze tedy říci, že u pacientky výskyt mutace na obou alelách genu pro myotonickou dystrofii nevede k těžšímu fenotypu. Ten je způsoben patrně současnou mutací v chloridovém kanálu, pro co svědčí dominantní myotonické projevy.

Výskyt kongenitální myotonie je popisován různě od 1 : 10 000 až 1 : 100 000. Doposud je identifikováno okolo 200 mutací v genu *CLCN1* a toto číslo se neustále zvyšuje, což dokládá vysoký stupeň alelické heterogenity spojené s touto chorobou [6]. U pacientky byla zjištěna mutace p.(Arg894*). Tato mutace patří k jedné z nejčastějších mutací v genu *CLCN1* v české populaci [7] a může mít autozomálně dominantní nebo recesivní charakter. U pacientky výskyt semidominantní mutace v genu *CLCN1* pravděpodobně přispěl, jak bylo uvedeno, k výraznějšímu klinickému postižení.

Současný výskyt mutace v genu *ZNF9* a v genu *CLCN1* je ojedinělý, ale možný případ [8]. Tento stav byl například popsán u jedné rodiny, kde koexistence obou mutací zvýšila závažnost myotonie u některých členů rodiny [9]. Zároveň to přispělo k výrazné variabilitě v myotonickém fenotypu sledované rodiny. V jiném případě nosiči mutace chloridového kanálu měli kromě větší myotonie i výraznější svalové bolesti [10]. V uvedené kazuistice je myotonie u pacientky taktéž výraznější než u ostatních členů rodiny. Také je zajímavý fenotyp sestry otce pacientky, kterou jsme vyšetřovali v rámci ověření homozygotního stavu pacientky při nemožnosti vy-

proLékaře.cz | 16.8.2025

šetřit otce. Vzhledem k věku 72 let jde zatím o dlouhodobě kompletně asymptomatickou nosičku mutace v genu *ZNF9* s normální nejen svalovou silou a nepřítomností katarakty a myotonie, ale i s normální hodnotou CK a normálním EMG nálezem.

Závěr

Uvedli jsme kazuistiku pacientky s klinicky výraznou intenční myotonií, u níž jsme molekulárněgenetickým vyšetřením zjistili koexistenci mutací v genu pro myotonickou dystrofii 2 a v genu pro kongenitální myotonii.

Literatura

1. Clinical and genetic investigations of patients with myotonia congenita in Northern Norway [on-line]. Available from URL: munin.uit.no/bitstream/handle/10037/3993/thesis.pdf?sequence=2.

2. Dunø M, Colding-Jørgensen E, Grunnet M, Jespersen T, Vissing J, Schwartz M. Difference in allelic expression of the CLCN1 gene and the possible influence on the myotonia congenita phenotype. Eur J Hum Genet 2004; 12(9): 738–743.

3. Schoser BG, Kress W, Walter MC, Halliger-Keller B, Lochmüller H, Ricker K. Homozygosity for CCTG mutation in myotonic dystrophy type 2. Brain 2004; 127(8): 1868–1877.

4. Cerghet M, Tapos D, Serajee FJ, Mahbubul Huq AH. Homozygous myotonic dystrophy with craniosynostosis. J Child Neurol 2008; 23(8): 930–933.

5. Martorell L, Illa I, Rosell J, Benitez J, Sedano MJ, Baiget M. Homozygous myotonic dystrophy: clinical and molecular studies of three unrelated cases. J Med Genet 1996; 33(9): 783–785.

6. The human gene mutation database [on-line]. Available from URL: www.hgmd.cf.ac.uk/ac/gene.php?gene=CLCN1.

7. Sedlackova J, Vohanka S, Hermanova M, Vondracek P, Fajkusova L. Analysis of the CLCN1 gene in Czech patients with myotonia congenita. Neuromuscul Disord 2009; 19: 645.

8. Neuromuscular disease center [on-line]. Available from URL: neuromuscular.wustl.edu/mother/activity.html.

9. Sun C, Van Ghelue M, Tranebjærg L, Thyssen F, Nilssen Ø, Torbergsen T. Myotonia congenita and myotonic dystrophy in the same family: coexistence of a CLCN1 mutation and expansion in the CNBP (ZNF9) gene. Clin Genet 2011; 80(6): 574–580.

10. Ursu SF, Alekov A, Mao NH, Jurkat-Rott K. ClC1 chloride channel in myotonic dystrophy type 2 and ClC1 splicing in vitro. Acta Myol 2012; 31(2): 144–153.

Upozornění na impakt faktor

Redakční rada časopisu
Česká a slovenská neurologie a neurochirurgie
oznamuje, že aktuální výše impakt faktoru

ČSNN 2012 = 0,366

Děkujeme za přízeň