proLékaře.cz | 2.2.2026

Distální fuziformní aneuryzma arteria temporalis anterior – kazuistika

Distal Fusiform Aneurysms of the Anterior Temporal Artery – a Case Report

Souhrn

Autoři prezentují vzácný případ neprasklého distálního fuziformního aneuryzmatu arteria temporalis anterior u 63leté pacientky. Klinickým projevem byla bolest hlavy. Přesná lokalizace aneuryzmatu byla určena pomocí digitální subtrakční angiografie. Klinickým, laboratorním a peroperačním vyšetřením byla vyloučena etiologie bakteriální infekce, vaskulitidy a disekce. Pacientka podstoupila plánovanou operaci. Z pterionální kraniotomie byla provedena široká disekce distální Sylvijské cisterny a aneuryzma bylo vyřazeno z cirkulace dvěma klipy. Průchodnost mateřské tepny byla ověřena peroperačně ICG angiografií. Pooperační průběh byl bez komplikací. Vzhledem k nejistému klinickému průběhu distálního aneuryzmatu a. temporalis anterior s možností fatálního krvácení doporučují autoři aktivní přístup s vyřazením výdutě z cirkulace.

Abstract

Authors report a rare case of unruptured distal fusiform anterior temporal artery aneurysm in a 63-year-old woman. The only clinical symptom was headache. Correct localization of the aneurysm was revealed using conventional angiography. Aetiology of bacterial infection, vasculitis, and dissection were excluded by clinical and laboratory examinations as well as by visual inspection during surgery. The patient underwent planned surgery. Pterional craniotomy and wide Sylvian fissure dissection was performed and the aneurysm was separated from the circulation with two clips. Vessel patency was confirmed using ICG angiography. With respect to uncertain clinical course of distal anterior temporal aneurysm and possible fatal haemorrhage, the authors recommend using an active approach – separation of the aneurysm from the circulation.

Autoři děkují Mgr. Petru Řihánkovi za realizaci a následné zpracování fotografické dokumentace.

Autoři deklarují, že v souvislosti s předmětem studie nemají žádné komerční zájmy.
The authors declare they have no potential conflicts of interest concerning drugs, products, or services used in the study.
Redakční rada potvrzuje, že rukopis práce splnil ICMJE kritéria pro publikace zasílané do biomedicínských časopisů.
The Editorial Board declares that the manuscript met the ICMJE "uniform requirements" for biomedical papers.

V. Přibáň[1], J. Mraček[1], V. Runt[1], F. Šlauf[2]

LF UK a FN Plzeň:
[1] Neurochirurgické oddělení
[2] Klinika zobrazovacích metod

✉
MUDr. Vladimir Přibáň, Ph.D
Neurochirurgické oddělení
LF UK a FN Plzeň
Alej Svobody 80
304 60 Plzeň
e-mail: v.priban@centrum.cz

Přijato k recenzi:13. 8. 2012
Přijato do tisku: 30. 1. 2013

Klíčová slova

intrakraniální aneuryzmata – fuziformní aneuryzmata – arteria temporalis anterior – arteria cerebri media

Key words

intracranial aneurysms – fusiform aneurysms – anterior temporal artery – middle cerebral artery

proLékaře.cz | 2.2.2026

Úvod

Distální aneuryzmata střední mozkové tepny jsou vzácná. Na jejich etiologii se může podílet úrazová nebo spontánní disekce, bakteriální infekce, vaskulitida a ateroskleróza [1]. Vzácný výskyt distálních aneuryzmat neumožňuje predikovat přirozený průběh. Nicméně někteří autoři u nich předpokládají vyšší tendenci k ruptuře než u výdutí v typické lokalizaci bifurkace arteria cerebri media (ACM) [2]. Výdutě v oblasti arteria temporalis anterior (ATA) tvoří přibližně 4 % aneuryzmat ACM. Vyskytují se uniformně proximálně při odstupu ATA z kmene M1 [3]. Aneuryzma v distální části ATA jsme v písemnictví nezaznamenali. V našem sdělení proto předkládáme kazuistiku pacientky s neprasklou fuziformní výdutí v distální části ATA na úrovni větvení M2/3.

Kazuistika

Třiašedesátiletá pacientka byla vyšetřena pro chronické bolesti hlavy v čelní krajině a občas v týle. Neurologický nález byl negativní. Vzhledem k chronickým potížím bylo provedeno na spádovém neurologickém pracovišti CT vyšetření se závěrem: bez známek subarachnoidálního krvácení, suspektní aneuryzma M2 vpravo. Za hospitalizace na neurochirurgickém oddělení FN Plzeň byla provedena CT angiografie s nálezem aneuryzmatu arteria cerebri media vpravo v oblasti M2, s nejasným vztahem krčku k mateřské cévě (obr. 1, 2).

Vzhledem k tomu byla doplněna angiografie včetně 3D zobrazení. Ta prokázala aneuryzma a. temporalis anterior fuziformního tvaru distálně v úrovni M2–3 velikosti 5 mm se širším „krčkem" 4 mm (obr. 3).

Biochemické a hematologické laboratorní nálezy byly negativní. Echokardiografické vyšetření neprokázalo známky po prodělané infekční endokarditidě. S přihlédnutím k tvaru výdutě, její distální lokalizaci a preferenci pacientky byla indikována otevřená operace. Byla provedena pterionální kraniotomie vpravo. Sylvijská cisterna byla mikrochirurgickou technikou otevřena nejprve distálně a poté byla široce disekována až k limen inzuly. Vlastní fundus aneuryzmatu byl vnořen do temporálního operkula na úrovni větvení M2/3 (obr. 4).

Po jeho uvolnění jsme provedli důkladnou inspekci stěny výdutě. Stěna vaku ani vlastní tepna nejevila žádné patologické známky ve smyslu disekce. Průsvit a. temporalis anterior byl 1 mm, vlastní vak byl

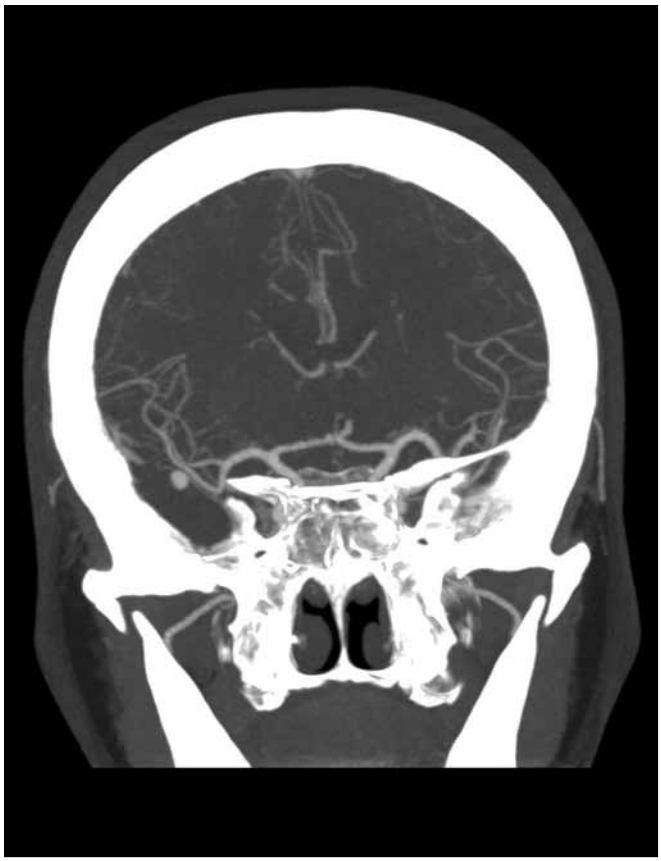

Obr. 1. CT angiografie v koronárním řezu prokazuje aneuryzma arteria cerebri media v oblasti M2/3 vpravo velikosti 5 mm. Z CT zobrazení nelze výduť lokalizovat mimo vlastní větvení střední mozkové tepny.

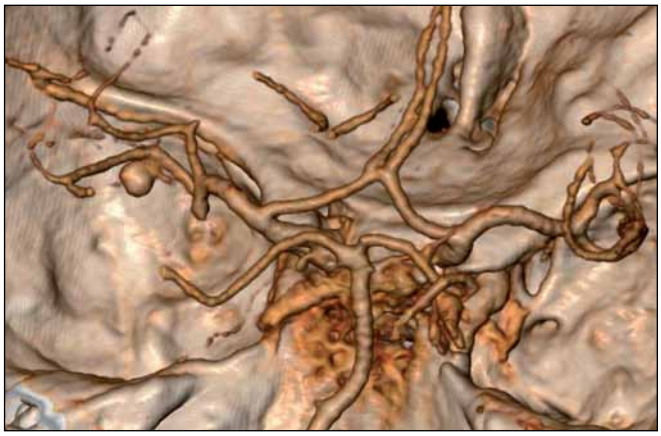

Obr. 2. CT angiografie v 3D rekonstrukci. Představa výdutě v oblasti M2/3 trvá.

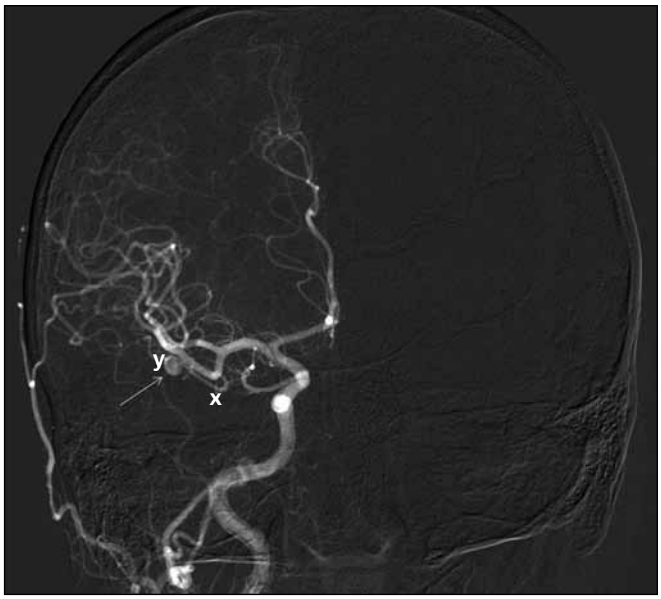

Obr. 3. AP projekce angiografie prokazuje lokalizaci aneuryzmatu (→) mimo vlastní větvení M2/3 na arteria temporalis anterior (ATA).
x – přívodná část tepny, y – odvodná část ATA.

proLékaře.cz | 2.2.2026

široce přisedlý s „krčkem“ velikosti 4 mm (obr. 5).

Dvěma aneuryzmatickými svorkami Yasargil FE 722 mini Aesculap se podařilo remodelovat stěnu cévy a zároveň vyřadit výduť z cirkulace (obr. 6). Krevní průtok v tepně a eliminaci proudu krve do vaku jsme verifikovali pomocí ICG angiografie (obr. 7).

Pacientka se zhojila per primam, bez neurologického deficitu a byla v dobrém stavu propuštěna 7. pooperační den domů.

Diskuze

Výdutě v oblasti střední mozkové tepny jsou zvláštní entita. V největší sestavě finských autorů představují 43 % všech aneuryzmat [4]. 81 % aneryzmat ACM je lokalizováno v oblasti bifurkace M1/2. Intracerebrální hematom byl přítomen u 41 %, což vysoce převyšovalo výskyt hemoragie u prasklých aneuryzmat v jiných lokalizacích. Celkové dlouhodobé výsledky hodnocené podle Glasgow Outcome Score (GOS) [5] byly u aneuryzmat v oblasti střední mozkové tepny jednoznačně horší – GOS 1–3 u 32 %, než u aneuryzmat v jiných lokalizacích přední cirkulace – GOS 1–3 u 25 %. Distální aneuryzmata tvořila ve finské sestavě 4 % všech výdutí v oblasti ACM. Fuziformní výdutě byly vzácné (0,6 %), což je méně než v jiných oblastech přední cirkulace. Gigantická aneuryzmata tvořila 9 % všech výdutí v lokalizaci ACM, což představuje téměř dvojnásobek proti ostatním lokalitám (4 %). Podle Yasargila tvoří výdutě v oblasti arteria temporalis anterior (ATA) přibližně 4 % aneuryzmat ACM. V jeho sestavě se vyskytují vždy proximálně při odstupu ATA z kmene M1 [3]. Příčinou vzácného výskytu výdutí ATA může být i podhodnocení v důsledku jisté zmatečnosti písemnictví. Yasargil podrobně popisuje variety odstupu horních laterálních větví z kmene M1 střední mozkové tepny. Nejobvyklejší situací je odstup unkální arterie z distální části vnitřní karotidy, zatímco temporopolární tepna a a. temporalis anterior odstupují z proximální laterální porce kmene M1 ve vzdálenosti 5 mm od sebe. Obě tepny mohou však odstupovat ze společného kmene, a vytvářet tak falešnou časnou bifurkaci [6]. Ke zmatení pojmů přispívá fakt, že arteria temporalis anterior je v oficiální anatomické terminologii větví zadní mozkové tepny. Zásobuje krví přední část spodního spánkového laloku včetně přední části hipokampu [7–9].

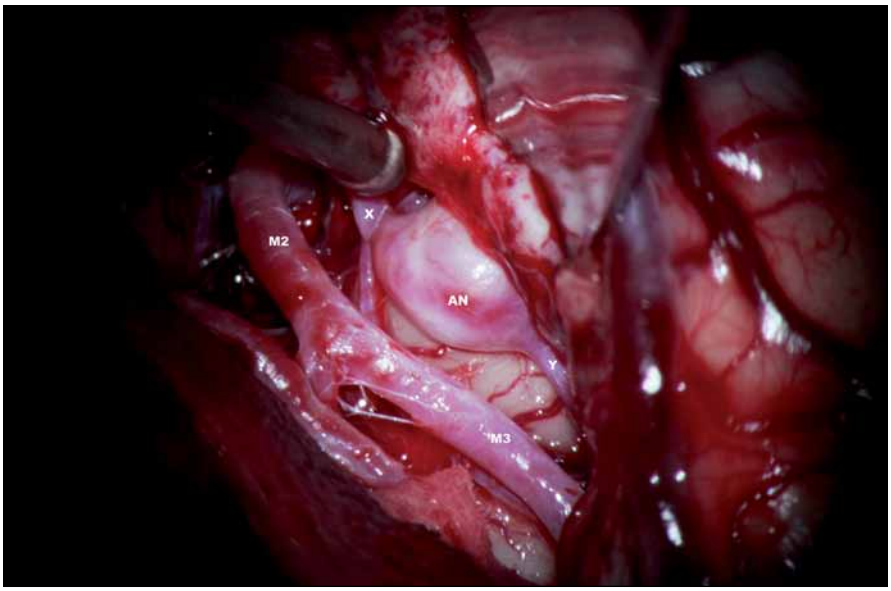

Obr. 4. Aneuryzma je spojeno širokým krčkem s mateřskou tepnou. Vlastní fundus je kryt temporálním operkulem.
AN – aneuryzma, x – přítoková část tepny, y – odtoková část tepny, M2 – větev a. cerebri media, M3 – větev a. cerebri media distální.

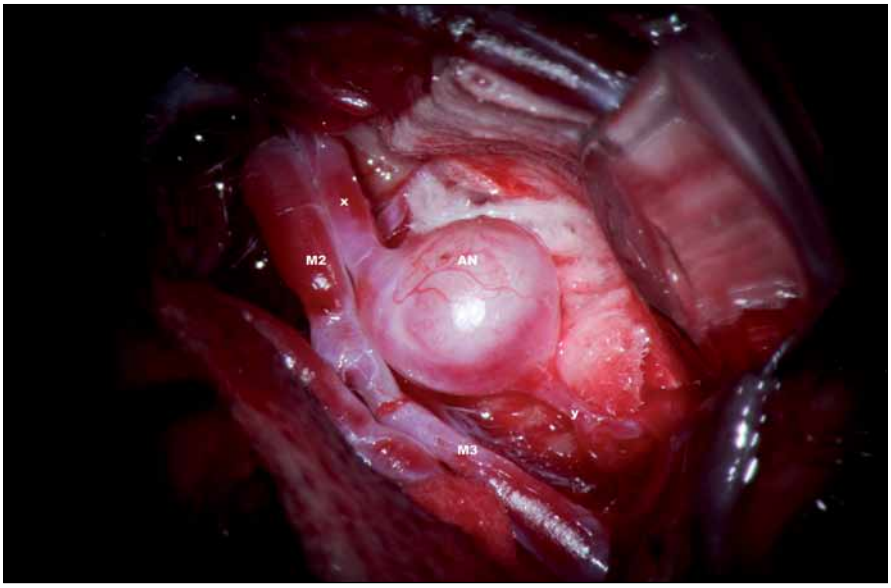

Obr. 5. Stav po disekci. Aneuryzma je vřetenovitého tvaru velikosti 5 mm. Označení struktur je identické jako na obr. 4.

Literatura, která se zabývá výdutěmi v oblasti ATA, je – možná i z výše uvedených důvodů – vzácná. Umeoka et al popsali disekující aneuryzma ATA, které se projevilo ischemií v povodí tepny [2]. Provedli trapping aneuryzmatu. Následně nedošlo k progresi neurologického deficitu. Sekhar et al řešili sakulární aneuryzma iniciálního segmentu ATA trappingem a end-to-side reimplantací distální části tepny do M2 větve [10]. Alternativním řešením u malé výdutě je její resekce a sutura tepny in situ end-to-end [11]. V literatuře je dosud popsáno 13 disekujících distálních aneuryzmat ACM, z nichž devět bylo hospitalizováno pod obrazem subarachnoidálního krvácení [12–14].

Gibo et al [15] dělí distální aneuryzmata ACM na čtyři skupiny podle lokalizace: M2 (inzulární segment), M2–3 junkci,

proLékaře.cz | 2.2.2026

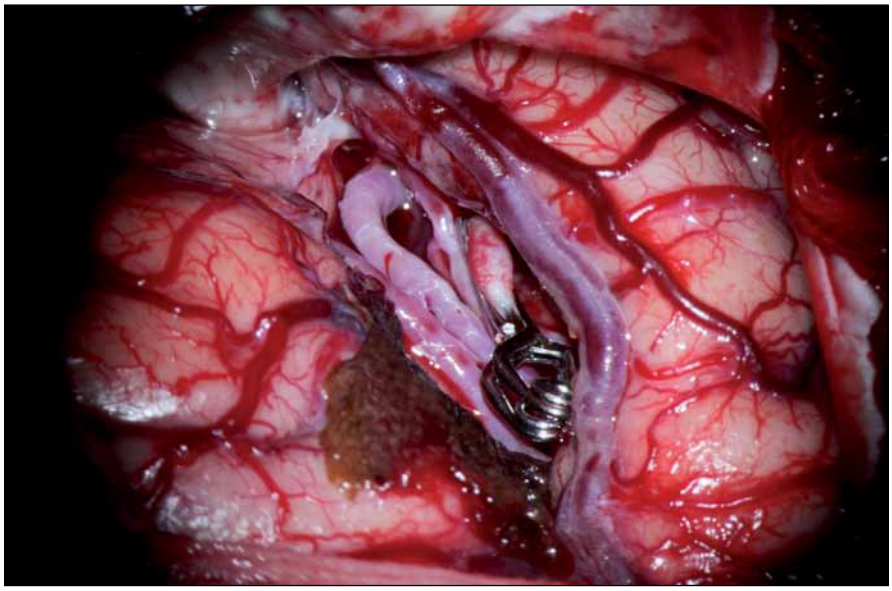

Obr. 6. Rekonstrukce cévní stěny a eliminace výdutě z cirkulace pomocí dvou miniklipů Yasargil (B. Braun medical s. r. o.).

Obr. 7. ICG angiografie prokazuje průtok v mateřské tepně, zatímco vlastní vak výdutě se neplní.
x – přítoková část tepny, y – odtoková část tepny,
M2 – větev a. cerebri media. * branže aneuryzmatického klipu, AN – fundus aneuryzmatu.

M3 (operkulární segment) a M4 (kortikální segment). U naší pacientky bylo fuziformní aneuryzma lokalizováno v distální části ATA na úrovni M2/3. Výduť byla jednoznačně asymptomatická. Peroperační lokální nález neprokázal stopy staršího ani čerstvého krvácení, byť jen minimálního rozsahu. Inspekce cév navíc nepotvrdila jako možnou příčinu vzniku výdutě cévní disekci.

V literatuře jsme nezaznamenali incidentální distální fuziformní aneuryzma ATA. Vzhledem k přirozenému průběhu distálních aneryzmat, resp. k zvýšenému riziku krvácení, jsme se rozhodli pro aktivní intervenci. Pacientka podstoupila operační řešení – zaklipování aneuryzmatu. Byla propuštěna v dobrém stavu do domácího léčení.

Literatura

1. Horiuchi T, Tanaka Y, Takasawa H, Murata T, Yako T, Hongo K. Ruptured distal middle cerebral artery aneurysm. J Neurosurg 2004; 100(3): 384–388.
2. Umeoka K, Shirokane K, Mizunari T, Kobayashi S, Teramoto A. Dissecting aneurysm of anterior temporal artery – case report. Neurol Med Chir (Tokyo) 2011; 51(11): 777–780.
3. Yasargil MG. Microneurosurgery. Vol. II. Stuttgart, New York: Georg Thieme Verlag 1984.
4. Rinne J, Hernesniemi J, Niskanen M, Vapalahti M. Analysis of 561 Patients with 690 Middle Cerebral Artery Aneurysms: Anatomic and Clinical Features As Correlated to Management Outcome. Neurosurgery 1996; 38(1): 2–11.
5. Jennet B, Bond M. Assesment of outcome after severe brain damage. Lancet 1975; 1(7905): 480–484.
6. Yasargil MG. Microneurosurgery. Vol. I. Stuttgart, New York: Georg Thieme Verlag 1984.
7. Ravena R, Ullova M, Valenzuela F, Yavez A. Microsurgery of the Posterior Cerebral Artery. Rev Chil Neuro-Psichiatr 2002; 40: 57–68.
8. Haegelen C, Berton E, Darnault P, Morandi X. A revised classification of temporal branches of the posterior cerebral artery. Surg Radiol Anat 2012; 34(5): 385–391.
9. Rhoton AL jr. Cranial anatomy and surgical approaches. Schaumburg, IL: Lippincott Williams & Wilkins 2003.
10. Sekhar LN, Stimac D, Bakir A, Rak R. Reconstruction option for complex cerebralartery aneurysms. Neurosurgery 2005; 56 (1 Suppl): 66–74.
11. Quiñones-Hinojosa A, Lawton MT. In situ bypass in the management of complex intracranial aneurysms: technique application in 13 patients. Neurosurgery 2005; 57 (1 Suppl): 140–145.
12. Ahn JY, Han IB, Joo JY. Aneurysm in the penetrating artery of the distal middle cerebral artery presenting as intracerebral hemorrhage. Acta Neurochir (Wien) 2005; 147(12): 1287–1290.
13. Isono M, Abe T, Goda M, Ishii K, Kobayashi H. Middle cerebral artery dissecting aneurysm causing intracerebral hemorrhage 4 years after non-hemorrhagic onset: A case report. Surg Neurol 2002; 57(5): 346–349.
14. Saito A, Fujimura M, Inoue T, Shimizu H, Tominaga T. Lectin-like oxidized low-density lipoprotein receptor 1 and matrix metalloproteinase expression in ruptured and unruptured multiple dissections of distal middle cerebral artery: case report. Acta Neurochir (Wien) 2010; 152(7): 1235–1240.
15. Gibo H, Carver CC, Rhoton AL jr, Lenkey C, Mitchell RJ. Microsurgical anatomy of the distal middle cerebral artery. J Neurosurg 1981; 54(2): 151–169.